This is a digital copy of a book that was preserved for generations on library shelves before it was carefully scanned by Google as part of a project to make the world's books discoverable online.

It has survived long enough for the copyright to expire and the book to enter the public domain. A public domain book is one that was never subject to copyright or whose legal copyright term has expired. Whether a book is in the public domain may vary country to country. Public domain books are our gateways to the past, representing a wealth of history, culture and knowledge that's often difficult to discover.

Marks, notations and other marginalia present in the original volume will appear in this file - a reminder of this book's long journey from the publisher to a library and finally to you.

Usage guidelines

Google is proud to partner with libraries to digitize public domain materials and make them widely accessible. Public domain books belong to the public and we are merely their custodians. Nevertheless, this work is expensive, so in order to keep providing this resource, we have taken steps to prevent abuse by commercial parties, including placing technical restrictions on automated querying.

We also ask that you:

+ *Make non-commercial use of the files* We designed Google Book Search for use by individuals, and we request that you use these files for personal, non-commercial purposes.

+ *Refrain from automated querying* Do not send automated queries of any sort to Google's system: If you are conducting research on machine translation, optical character recognition or other areas where access to a large amount of text is helpful, please contact us. We encourage the use of public domain materials for these purposes and may be able to help.

+ *Maintain attribution* The Google "watermark" you see on each file is essential for informing people about this project and helping them find additional materials through Google Book Search. Please do not remove it.

+ *Keep it legal* Whatever your use, remember that you are responsible for ensuring that what you are doing is legal. Do not assume that just because we believe a book is in the public domain for users in the United States, that the work is also in the public domain for users in other countries. Whether a book is still in copyright varies from country to country, and we can't offer guidance on whether any specific use of any specific book is allowed. Please do not assume that a book's appearance in Google Book Search means it can be used in any manner anywhere in the world. Copyright infringement liability can be quite severe.

About Google Book Search

Google's mission is to organize the world's information and to make it universally accessible and useful. Google Book Search helps readers discover the world's books while helping authors and publishers reach new audiences. You can search through the full text of this book on the web at `http://books.google.com/`

LANE MEDICAL LIBRARY STANFORD
2 45 0172 1442


HOPKINS MEDICAL LIBRARY
STANFORD UNIVERSITY
LANE MEDICAL LIBRARY

E38
1895-
1900
V. 1-2

UNGARISCHE BEITRÄGE

ZUR

AUGENHEILKUNDE.

UNTER MITWIRKUNG VON FACHGENOSSEN

HERAUSGEGEBEN VON

PROF. WILHELM SCHULEK,
DIRECTOR DER AUGENKLINIK AN DER UNIVERSITÄT IN BUDAPEST.

I. BAND.

MIT 45 ABBILDUNGEN IM TEXT.

LEIPZIG UND WIEN.
FRANZ DEUTICKE.
1895.

Druck von Rudolf M. Rohrer in Brünn.

Verlags-Nr. 448.

SR. EXCELLENZ DEM HOCHGEBORNEN HERRN

GRAFEN ALBIN CSÁKY VON MINDSZENT

GEWESENEN

KÖN. UNG. MINISTER FÜR CULTUS UND UNTERRICHT

IN DANKBARER ERINNERUNG AN DAS RECTORJAHR 1890/91

EHRFURCHTSVOLL GEWIDMET

VON

WILHELM SCHULEK.

[illegible]

Inhalt.

Seit

Widmung und Vorwort.

Sphincterotomia pupillaris von Prof. Wilhelm Schulek 1

Sphincterolytis anterior von Prof. Wilhelm Schulek 7

Apotomia iridis von Prof. Wilhelm Schulek 19

Die Resection der obern Facialisäste bei Blepharospasmus idiopathicus von Dr. Ignaz Ottava 27

Der Pacquelin'sche Thermocauter in der Augenheilkunde von Dr. Stephan Csapodi 33

Hermetischer Schutz gesunder Augen von Dr. Ladislaus Issekutz 41

Zur Behandlung der Dacryocystitis chronica. Neue Sonden von Dr. Gustav Neupauer 47

Ueber den Wert dreier neuerer antiseptischer Mittel in der Augenheilkunde von Dr. Gustav Neupauer 55

Zur Aetiologie des Pterygiums von Prof. Wilhelm Schulek 59

Zur Operation des Pterygiums von Prof. Wilhelm Schulek 75

Eine neue Methode zum Färben der Hornhautnarben von Dr. Alexander Lippay . . 79

Tumor cavernosus orbitae von Dr. Nathan Feuer 85

Distichiasis-Operationen von Dr. Nathan Feuer 89

Die Indicationen der Enucleation des Augapfels von Dr. Emil Grósz 95

Die Erythropsie von Prof. Wilhelm Schulek 101

Die Staroperationen der Klinik des Professors Schulek im Schuljahre 1876/77 von Dr. Ludwig Juhász 113

Starextractionen der Budapester Augenklinik in den Schuljahren 1877/78 und 1878/79 von Dr. Ludwig Juhász 131

Die in den Jahren 1880—90 bei den Katarakt-Operationen gesammelten Erfahrungen von Dr. Ladislaus Issekutz 153

Ueber eine neue Methode der Entfernung des grauen Stares von Prof. Wilh. Schulek 203

Instrumente zur Staraustreibung von Prof. Wilhelm Schulek 211

Versuche über den Hornhautschnitt von Prof. Wilhelm Schulek 219

Staraustreibung mittelst concav gestutztem Lappenschnitt und rund erhaltener Pupille von Prof. Wilhelm Schulek 235

Eine neue Pincette zur Entfernung der Cataracta secundaria membranacea von Dr. Alexander Kovács 275

Druckfehler-Verzeichnis.

Seite 47, im Titel, lies „Dacryocystitis“ statt „Diacryocystitis“.
Seite 47, Zeile 13, lies „Dacryocystitis“ statt „Dacryocyostitis“.
Seite 63, Zeile 29, lies „weissen“ statt „meisten“.
Seite 67, letzte Zeile, lies „linearer“ statt „inearer“.
Seite 68, Zeile 25, lies „Bowman“ statt „Browman“.
Seite 101, Zeile 16, lies „kehrte“ statt „kehret“.
Seite 123, Zeile 30, lies „cyclitische“ statt „cyclische“.
Seite 129, Aufschrift der Columne 4 von rechts lies „$-1/200$“ statt „$-20/200$“.
Seite 133, Aufschrift der Columne 4 von rechts, lies „Iridenkleisis“ statt „Iridenklatis“
Seite 134, Zeile 1, lies „Keratitis“ statt „Keratisis“.
Seite 235, im Titel, lies „mittelst“ statt „mittels“.

VORWORT.

Seitdem mit der Befestigung unserer staatsrechtlichen Verhältnisse die heimischen Culturbestrebungen einen bedeutenden Aufschwung genommen haben, entfaltet sich auch auf dem Gebiete der medicinischen Fachliteratur ein reges Leben. Obgleich auch über Augenheilkunde manche Arbeiten in fremder, namentlich in deutscher Sprache mitgetheilt worden sind, hat sich doch die Augenklinik der Budapester Universität an diesen Bestrebungen, im Auslande bekannt zu werden, bisher nur wenig betheiligt. Das Versäumte in etwas nachzuholen, wird nun mit diesem Bande versucht.

Es sei an dieser Stelle gestattet, in Kürze der Förderung zu gedenken, die der Augenheilkunde in den letzten Jahrzehnten bei uns zu Theil geworden ist.

In dem von Dr. Ludwig Markusofszky 1857 gegründeten, später gemeinsam mit Professor Koloman Balogh allmählich vergrösserten und jetzt von Professor Andreas Högyes weitergeführten „Orvosi Hetilap" ist das oculistische Beiblatt „Szemészet" bis 1881 von Dr. Ignaz Hirschler in gediegenster Weise redigiert und sind darin von ihm zahlreiche Arbeiten niedergelegt worden. Seither ist die Zusammenstellung dieses Beiblattes in die Obsorge des Unterzeichneten gekommen.

Zwei Minister unvergesslichen Andenkens, Baron Josef Eötvös und August Trefort, haben für die Universität zahlreiche neue Anstalten errichtet. Unter diesen konnte die Augenklinik im Jahre 1884 ihre neuen Räume beziehen, ärztliche Hilfskräfte konnten reichlich herangezogen werden und sich in wissenschaftlichen Arbeiten versuchen. Demgemäss haben sich auch ihre Abhandlungen in den letzten 10 Jahren im „Szemészet" neben denen der älteren bewährten Fachmännner reichlich angesammelt.

Seit Trefort's Hingange haben wir von dem kürzlich zurückgetretenen Unterrichtsminister, dem wegen seiner hochsinnigen Führung in allen Kreisen, denen geistige Bestrebungen am Herzen liegen, tiefverehrten Grafen Albin Csáky, nud von seinen amtlichen Rathgebern vielfache Förderung erfahren. Die

fortschreitende Zeit heisst uns aber an den gegenwärtigen Unterrichtsminister, den auch als Fachgelehrten berühmten Baron Roland Eötvös, und seinen weitblickenden Staatssecretär August Pulszky mit noch weiteren, gesteigerten Wünschen und Hoffnungen herantreten.

So glauben wir, dass im Interesse unserer vaterländischen Wissenschaftlichkeit die Errichtung eines zweiten Lehrstuhles für Augenheilkunde an der Budapester Universität, dass der Bau der Augenklinik in Klausenburg, dass die Gründung einer dritten Universität eine unabweisliche Forderung sind. Wir halten es endlich für ein Gebot der Nothwendigkeit, dass den aufstrebenden jüngeren Kräften die Bahnen zu selbständiger Wirksamkeit eröffnet werden.

Diesen Förderungen gegenüber, die unser Fach durch verständnisvolle Maassregeln jener Männer, denen die geistige Entfaltung der Heimat am Herzen liegt, erfahren hat und noch erhofft, erachten wir es anderntheils als unabweisliche Pflicht, auch unserseits den Beweis ernsten wissenschaftlichen Bemühens zu liefern.

Diesen Erwägungen entspricht vorliegender schüchterner Versuch, aus der sprachlichen Isoliertheit herauszutreten und einige unserer Arbeiten weiteren Kreisen von Fachgenossen vorzulegen. Wir hoffen die patriotische Pflicht, — der gemäss jeder die Interessen, also auch die geistigen, des Staatswesens, das ihn trägt und schützt, nach besten Kräften zu fördern hat, — eher zu wahren als zu verletzen, wenn wir die geistigen Beziehungen zu anderen Völkern, ohne die heute keine gedeihliche Fortentwicklung möglich ist, in dieser Weise aufrecht zu erhalten trachten. Diese, nach beiden Richtungen schuldige Rücksicht bestimmte denn auch die Form dieser Publication. Möchte sie geneigte Aufnahme finden!

Den Inhalt dieses ersten Bandes bilden 23 Abhandlungen, von denen 21 das operative Gebiet und damit Verwandtes direct behandeln. Sie stammen theils aus dem Kreise meiner gewesenen Schüler[1], theils von mir. Spätere

---

[1] Die gewesenen Assistenten sind: Dr. Nathan Feuer, Docent in Budapest und Landes-Sanitätsinspector; Dr. Joseph Imre in Hódmezö-Vásárhely; Dr. Ludwig Juhasz in Budapest; Dr. Georg Szabó in Grosswardein; Dr. Stephan Csapodi, Docent in Budapest; Dr. Ignaz Ottava, Docent in Budapest; Dr. Ladislaus Issekutz in Arad; Dr. Elemér Kocsis in Budapest; Dr. Gustav Neupauer † 1893; Dr. Emil Grósz, Docent in Budapest; Dr. Alexander Lippay in Miskolcz; Dr. Fridolin Blaskovics in Budapest. Ausserdem waren etwa 50 Doctoren-Praktikanten, von diesen manche selbst weit über 3 Jahre lang, innerhalb von 20 Jahren angestellt, — da der Normalstatus zwei Assistenten und sechs an-

Praktikanten beträgt.

Bände würden andere Materien vorführen und auch Arbeiten anderer heimischer Fachgenossen mit Vergnügen aufnehmen, falls die Herausgabe sich als materiell ausführbar herausstellen sollte.

Die Originalaufsätze waren ihrer Darstellung nach für den allgemeinen ärztlichen Leserkreis des Landes berechnet. Jetzt, wo dieselben den engeren Fachgenossen vorgelegt werden, möchte vielleicht mancher eine knappere Fassung wünschen. Zu unserer Entschuldigung möge dienen, dass uns schon die Uebersetzung in die fremde Sprache schwer fällt, und dass ein nochmaliges literarisches Bearbeiten derselben Themata die mässigen Kräfte weiter zersplittern würde.

Jedenfalls unterwerfen wir uns anspruchlos dem Urtheile der Fachgenossen und möchten mit unseren bescheidenen Beiträgen ein Zeichen der Dankbarkeit für den auch uns offen stehenden grossen Wissensschatz der Menschheit gegeben haben.

BUDAPEST 24. December 1894.

W. Schulek.

Sphincterotomia pupillaris.

Durchschneidung des Pupillenverengerers am Narbenrande.

Von Professor *Wilhelm Schulek*.[1])

Bekanntlich waren die ersten Pupillenbildungen Iridotomien. Später gewann die Iridectomie durchaus die Oberhand. In neuerer Zeit jedoch tauchen wieder solche operative Vorschläge welche trotz specieller Bezeichnungen dem Gesammtbegriff der Iridotomie zugehören, auf und vermehren sich allmählich. Auch die pupillare Sphincterotomie gehört zu den Iridotomien.

Es ist bekannt, welche verderbliche Folgen vordere Synechien haben können; dass aus der Zerrung der Regenbogenhaut Reizerscheinungen, Ciliarschmerzen, Narbenektasien, partielle und totale Staphylome, acute und chronische Regenbogenhaut-Strahlenkörperentzündungen und besonders secundäre Glaucomprocesse entstehen. All das kommt vor, wenn die Regenbogenhaut mit einem Theil ihrer Fläche, wenn der Pupillarrand im ganzen Kreise, wenn ein peripherer Iristheil in eine Hornhautnarbe fixiert ist, ereignet sich indessen am allerhäufigsten, wenn ein Theil des Pupillarrandes angewachsen, andere Theile hingegen frei geblieben sind, und letztere bei Lichtwechsel, durch ihre Bewegung, an den Schenkeln des eingekeilten Theiles zerren. Solche Fälle führen zumeist zu den erwähnten Folgen, und wir können uns schwer entschliessen, dergleichen Zustände unberührt, somit ohne operativen Eingriff, zu belassen.

Partielle vordere Anwachsungen des Pupillarrandes sind also die gefährlichsten Formen. Unter diesen ist wieder, je nach der peripheren oder centralen Lage, ein Unterschied in der Gefährlichkeit. An centralen ist die Zerrung der Synechieschenkel gering, da die centrifugalen,

[1]) Die im folgenden darzulegende Operationsmethode ist ungarisch im Orvosi Hetilap „Szemészet", 1874, Nr. 2, 3 und 4 veröffentlicht, jedoch in anderen Sprachen nur soweit bekannt gemacht, als in Nagel-Michels Jahresbericht für Ophthalm. 1874, S. 343 darüber kurz referiert wurde. Da eine andere einschlägige Operation im Anschlusse hieran mitgetheilt wird, ergab sich die Nothwendigkeit, das Wesentlichste der ersten Arbeit nachzutragen.

pupillenerweiternden Kräfte schwach sind. Bei peripheren Synechien hingegen erzeugt die kräftige und rasche Zusammenziehung des Sphincters im frei beweglichen Pupillentheile eine ansehnliche Spannung an den zur Narbe führenden Schenkeln. Die verzogene, oft birnförmige Gestalt der Pupille zwingt schon an und für sich zu der Vorstellung, dass die empfindliche und reactive Iris und der den fortwährenden Zerrungen preisgegebene Strahlenkörper früher oder später mit Reizzuständen antworten werden, wenn die verzogene Pupille täglich hundertemal eng wird, und dabei der, der Narbe gegenüberliegende Iristheil gegen die Narbe hin gezerrt, somit die ganze verengte Pupille verlagert wird.

Wenn wir bedenken, dass die Pupille bei jeder Augenbewegung, jedem Accommodationswechsel, jeder Beleuchtungsänderung, beim Abtasten des Blickfeldes — durch Wochen, Monate, selbst Jahre — sich viele tausendmal verändert, und dass das jedesmal mit einer Vergewaltigung der Iris verbunden ist: Dann muss es uns eher in Staunen versetzen, dass die hieraus entstehenden pathologischen Folgen sich manchmal verhältnismässig so spät einstellen. Aber ganz bleiben sie wohl nur in vereinzelten Fällen aus.

Es ist auch allbekannt, dass periphere Synechien sich am häufigsten mit secundärem Glaucom complicieren, dass die Drucksteigerung die Narbe dehnt, dass die Narbenektasie sowohl Folge als auch Ursache der Reizerscheinungen wird, — dass den Mittelpunkt des so entstandenen circulus vitiosus die Spannung der Synechieschenkel bildet, und dass aus diesem Ringe der Erscheinungen nur eine Operation befreit, welche die Spannung der Schenkel aufhebt.

Am auffälligsten wird die Gefährlichkeit peripherer Synechien durch die nach Iridodesis und Iridencleisis auftretenden Entzündungsprocesse bezeugt, weswegen solche Operationen ganz unterlassen werden müssen.

Im Falle centraler Narben muss Iridektomie schon aus optischen Gründen gemacht werden. Bei peripheren Synechien aber verschlechtert die Iridektomie das Sehvermögen. Sonst steht uns nur die Punction mit ephemerem Erfolg und die, jedoch nicht befriedigend wirkende, Narbenexcision zur Verfügung — es sei denn, dass man zu jahrelang fortgesetzen Pilocarpin-Einträufelungen noch seine Zuflucht nähme.

Trotz wohlgelungener breiter Iridektomie an Augen mit peripheren und zu Ektasien neigenden Narben muss man oft mit Bedauern empfinden, dass die Erhaltung des Auges nur mit Opfern von Seite des Sehvermögens erreichbar sei.

Es frägt sich, ob die eingewachsene Regenbogenhaut nicht auch so freigemacht werden könnte, dass in ihrem Gewebe keine grosse Lücke entstehe. Ich glaube einen Vorgang gefunden zu haben, welcher den Nutzen der Iridektomie ohne die besagten Nachtheile erreichen lässt,

dabei kaum eine Wundreaction erregt, leicht ausführbar ist und gefahrlos scheint.

Die Idee besteht darin, dass mit einem in die vordere Kammer vorgestossenen zarten Schneideinstrument die Pupillenschenkel der Synechie möglichst nahe am Rande der Narbe von hinten nach vorne durchschnitten werden, so dass die mit der Schneide einzeln aufgegriffenen Schenkel gegen die hintere Fläche der genügend widerstehenden Hornhaut gedrückt und mit einigen sägenden Bewegungen durchtrennt werden. Dieser etwa 2 *mm* betragende Einschnitt in den Pupillarrand genügt zur Entspannung des Sphincters: ein grösserer könnte für das Sehen Nachtheile haben. Es soll eben nicht mehr, als durchaus nöthig, gemacht werden. Die Benennung „Sphincterotomia pupillaris" rechtfertigt sich von selbst.

Das Instrument „Sphincterotom" ähnelt einer Starnadel, nur lauft die Spitze in ein zartes, convex geschliffenes Messerchen aus. Dieses kaum mehr eine Klinge zu nennende Endstück ist 1—1½ *mm* breit,

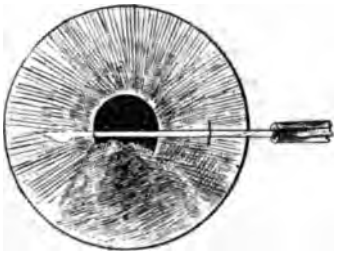

annähernd 3 *mm* lang, der Rücken stumpf und wohlgeglättet, um ein allenfallsiges Andrängen der Linsenkapsel unschädlich zu machen. An der Spitze laufen die Schneide und der Rücken in zweischneidiger Form zusammen, um den Einstich schonend zu gestalten. Der Schaft verläuft gerade in den Rücken, und die convexe Schneide steht vor. Eine Rosas'sche Sichelnadel wäre unpraktisch, also bloss im Nothfalle zu verwenden.

Die Ausführung der Operation erlaubt mancherlei Variationen. Es muss aber jedesmal sicher fixiert werden und das Kammerwasser bis zur genügenden Vorschiebung und Anpassung der Schneide des Sphincterotoms erhalten bleiben.[1])

1. Man stösst in querer Richtung auf die Synechienschenkel nahe am Hornhautrande in das freie Kammerwasser ein, schiebt die Klinge

[1]) An der Weber'schen Fixationspincette hat Sanitäts-Inspector Dr. Nathan Feuer während seiner Assistentenzeit bei mir eine Verbesserung angebracht, indem er die Enden nicht quer, sondern gegen die convexe Seite der Branchen etwas schief abstutzen liess, so dass dieser Winkel sich nicht mehr gegen die Sclera vordrängt.

flach vor dem nächsten Irisschenkel über die Pupille unter den weit gelegenen Irisschenkel, dreht dann die Schneide nach vorne, und n wird der aufgelagerte Sphincter gegen die Hornhaut möglichst am Ran der Narbe, mit zwei bis drei sägenden Zügen, aber unter gleichzeitige Druck gegen die harte Cornea, durchgeschnitten, worauf das Instrume wieder in flache Lage gedreht und rasch herausgezogen wird. D einzige Operationsact zergliedert sich also in: Einstich, Vorschieben, Au laden des Sphincters, Vordrehen der Schneide, Durchschneiden und Herau ziehen. — Der andere Schenkel muss ein anderesmal, von der ander Seite, aufgefasst und durchtrennt werden: wiewohl das nicht me unbedingt nothwendig scheint, falls die Entspannung eines Schenke genügen sollte.

Man fühlt sehr wohl, wann die Schneide durch das Irisgewebe a die hintere Hornhautfläche gelangt ist. Uebrigens kann ein gering Anschneiden der Cornea an dieser Stelle nicht besondes schaden, selbst d Lichtdiffusion eher abschwächen, — und sogar ein vollkommenes Durc gleiten keinen ernsten Unfall bedeuten. Das Klaffen am Sphincter ist sch im Schneiden deutlich zu erkennen.

Der Vortheil dieser Variation ist, dass man die Schenkel quer durc trennt, und zwar am Rande der Narbe, dass man nur eine kurze Strec über die freie Pupille und Kapsel vordringt, ein Nachtheil dagegen is dass man nur je einen Schenkel in Angriff nehmen kann.

2. Man kann auch die beiden Schenkel in einem Vordringen durc schneiden, und zwar auf folgende Weise. Man sticht am meist vo gewölbten Theil der Narbe in die vordere Kammer, dringt flach in d freien Raum zwischen den beiden Schenkeln ein, also mit diesen vorer in nahezu paralleler Richtung, geht aber alsbald schief zuerst unter d einen, dann unter den andern Schenkel und sphincterotomiert im übrige wie sub 1. angegeben wurde. Der Tiefe nach ist Raum genug vorhande da an einer solchen Stelle bis zur vorderen Kapsel wohl an 2 *mm*, selb $2^1/_2$—3 *mm* Distanz vorhanden ist und schon der Einstich möglichst flac gehalten werden soll.

3. Noch sicherer lassen sich beide Schenkel in einer Sitzung a folgende, mir am meisten zusagende Art lösen. Man sticht (s. d folg. Fig.) nahe am Hornhautrande ins freie Kammerwasser ein, tangenti gegen die Irisschenkel, hält die Klinge ganz flach, durchdringt das Iri gewebe des nächsten Schenkels, geht ohne Aufenthalt über die Pupil unter den entfernteren Irisschenkel, schneidet erst diesen an der Hornha ab, zieht nun soweit zurück, dass die Klinge jetzt den Schenkel der früh beim Durchstechen des Irisgewebes nur aufgeladen wurde, durchtrenn kann, womit beide Schenkel befreit sind.

Das Durchstossen des Irisgewebes am ersten Schenkel geht durchaus glatt vor sich, weil die Regenbogenhaut gespannt ist und dem flach geführten Instrumente schief entgegensteht.

4. Man kann auch aus dem Vorgange Nr. 3 die Procedur Nr. 1 variieren, indem man nur den dem Einstich nächstgelegenen Schenkel mit Durchstich des schräg vorstehenden Irisgewebes aufladet und allsogleich durchtrennt (wie dies in der folgenden Abbildung die rechte Hälfte veranschaulicht), dann ein anderesmal mit dem zweiten von seiner Seite ebenso verfährt.

Dieser Vorgang ist von allen der ungefährlichte, ja so einladend, dass es wirklich schade wäre, gegentüber den bösen Folgen von Synechien diesen kleinen Eingriff unversucht zu lassen.

5. Wenn ich Nachstare mit Scleraleinstich zerreisse und nebenbei auch vordere Synechien oder Einklemmungen der Iris in der früheren Extractionswunde vorhanden sind, so unterlasse ich niemals, im Anschlusse daran die Verwachsungen zu durchtrennen. Auch eine etwa zu sehr

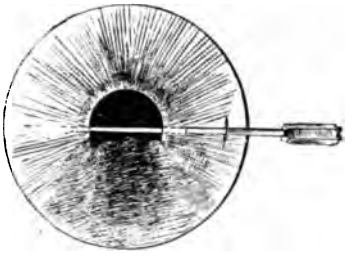

emporgehobene Iris schneide ich bei solcher Gelegenheit am Pupillarrande ein. Das kann je nach Umständen verschieden geschehen. Man kann die Irisstelle gegen die Hornhaut hin durchschneiden, aber auch die Spitze des Instrumentes am Pupillarrand vorwärts führen, die Schneide dann nach rückwärts wenden und gegen den Glaskörper mit raschem Zuge einschneiden, oder man kann, durch die Iris stechend, in schief seitlicher Richtung den Schnitt verkehrt ausführen, ja selbst mit der vorwärts geführten Spitze die Iris von vorn nach rückwärts durchstechen und den kurzen, aber entschiedenen Schnitt frei ausführen[1]), — freilich würde ein tadelhaftes Instrument allenfalls Iridodialysis (was noch immer kein Verlust des Sehvermögens ist) verursachen.

6. Man könnte auch den einen Schenkel, wie sub Nr. 1, den anderen später, wie sub Nr. 4, also beide wohl zu verschiedenen Zeiten, jedoch

[1]) Von der Hornhaut aus lässt sich etwas Aehnliches mit der Rosas'schen Sichelnadel oder mit einem schmal zugeschliffenen Graefe'schen Messer ausführen.

von derselben Seite her in Angriff nehmen. Eine besondere Lage der Narbe, z. B. an der Nasenseite, könnte hiezu zwingen.

Um nach Aufzählung dieser Einzelheiten wieder zum Allgemeinen zurückzukehren, ist es gewiss einleuchtend, dass die Ausführung der Operation vonseiten des Kranken sehr ruhiges Verhalten, vonseiten des Operateurs volle Sicherheit [1]) erheischt. Als Eingriff ist sie jedoch fast eine Kleinigkeit zu nennen, welche selten eine längere Nachbehandlung, als 3—5 Tage erfordert. Blutung ist zuweilen gar keine oder nur eine kaum erhebliche. Wenn sie jedoch eintritt, dann würde freilich die Aufsaugung abzuwarten sein, ehe man den Kranken aus der Obsorge lässt.

Mit dieser kleinen Operation kann man in Bezug auf den ektatischen und den gesammten pathologischen Process mitunter ganz Erstaunliches erreichen. Ich habe gewöhnlich volles Stehenbleiben und wiederholt auch auffälliges Zurückgehen der krankhaften Folgeerscheinungen beobachtet. [2])

---

[1]) Heutzutage würde man cocaïnisieren, etwa in einer Stunde viermal von einer 5proc. Lösung einträufeln. Zur Fixation würde sich am besten eine Fixations-Pincette empfehlen, wie ich sie für die Star-Operation ersonnen habe.

[2]) Die eingangs erwähnte ungarische Abhandlung (1874) enthält noch mancherlei Details, so auch einen eingehenden historischen Rückblick und Vergleich mit anderen Iridotomien. Dies kann ich hier getrost weglassen.

Sphincterolysis anterior.

Abtrennung des Pupillenverengerers von Hornhautnarben.

Von Professor *Wilhelm Schulek*.[1])

Der operative Vorgang ist für solche Fälle erdacht, in denen die Iris seitlich mit einer Hornhautnarbe verwachsen ist, die Pupille jedoch nicht ganz ausser Function gesetzt ist. Bei Beleuchtung und Beschattung accommodiert sich noch der freie Theil der Pupille, und gerade dadurch sind die zum angewachsenen Theil ziehenden Kreismuskelstränge einer stetigen Zerrung ausgesetzt.

Der pathologische Zustand ist also nicht ganz ein Leucoma, aber mehr als eine Macula, nämlich eine Cicatrix, u. zw. eine adhaerens.

In solchen Fällen nimmt bekanntlich das übriggebliebene Sehvermögen später ab. Früher oder später pflegen secundäres Glaucom, daraus weiter entstehende Ektasien, ferner auch im reinen Theile der Cornea Krümmungsanomalien, zuweilen sogar rasche Schrumpfung des Auges auf dem Wege einer eitrigen Iridochorioiditis die traurigen Folgen zu sein.

Der ursprüngliche pathologische Vorgang ist ein Hornhautgeschwür, mit Durchbruch, Entleerung der Kammerwassers und Einlagerung der Iris in die Oeffnung oder sogar blasenartige Vorstülpung derselben.

Zuweilen entwickeln sich die aufgezählten Folgen erst in späteren Jahren, schliessen sich aber zuweilen sofort an die frisch entstandene Gewebsverlagerung an. In solchen Fällen muss man rasch einschreiten.

Der Eingriff ist ein wesentlich präventiver. Die beginnende Reizung bestimmt die Zeit, wann man einschreiten soll.

Die Erweiterung der Narbe ist bei der Wahl des Zeitpunktes nicht endgiltig entscheidend, aber doch zu berücksichtigen. Doch kann man in der Beurtheilung desselben irren. Denn eine flache Narbe kann sich nachträglich erweitern, oder wenn sie gleich von Anfang an vorgewölbt war, kann sie sich abflachen und hierauf erweitern. Die oberflächliche Vernarbung

---

[1]) Vorgetragen in der ung. Akademie der Wissenschalten 18. Jänner 1892 und erschienen in deren Verlag in den naturw. Abhandlungen XXII. Band, 3. Heft, 1—54. Seite. sowie im Orvosi Hetilap „Szemészet“ 1892, Nr. 1, 2 und 3.

der buckelförmig vorgedrängten Iris kann man im Krankheitsbilde von einer ektasierten Narbe nicht unterscheiden. Ausserdem können die Narbenerweiterung und die daraus resultierende Reizung in einem umgekehrten Verhältnis stehen oder sogar vollkommene Wechselwirkung zeigen.

Der Grund der Reizung ist hauptsächlich darin zu suchen, dass ein Theil der Iris sich bewegt, der andere dagegen in der Narbe fixiert ist. Die Reizung entsteht aber nicht am Orte der flächenhaften Verwachsung, sondern gegenüber, denn hier wirkt die Bewegung und Zerrung des Sphincters auf das corpus ciliare und auf weitere Gewebe (Aderhaut); erst bei gesteigerter Spannung, die zur Erweiterung der Narbe führt, wird auch diesseits die Iris gespannt und gereizt.

Um diesen Uebeln vorzubeugen, macht man nach Albrecht v. Graefe's ruhmvoller Entdeckung die antiphlogistische Iridektomie. Man macht an einer Stelle des freien Iristheils einen breiten Ausschnitt, aber nicht etwa darum, damit der Kranke besser sehe, sondern damit er das Sehen nicht verliere.

Das Gros der Oculisten hält heute noch das erwähnte Vorgehen für einzig heilbringend. Und wenn auch durch die bis zum Rand reichende ausgiebige Irisexcision sofort das bisherige Sehvermögen aus optischen Gründen geschwächt würde, so müsse man das in Anbetracht des grösseren Gewinns, nämlich der Hintanhaltung der vollständigen Erblindung, doch hinnehmen. Uebrigens wäre eine solche curative Iridektomie womöglich in den hinter den Augenlidern befindlichen Theil zu verlegen, damit sie verdeckt und optisch unschädlich sei.

Aufmerksame Kliniker wissen, dass ein solcher Irisdefect ein grosses Opfer ist und doch oft wirkungslos bleibt.

Ausserdem käme man in Verlegenheit, wenn man wegen Gestalt und Lage der Narbe zur Verbesserung des Sehens einen Irisausschnitt machen müsste, also eine optische Seitenöffnung, die schmal sein soll und nicht bis zum Rand reichen darf. Beiden Aufgaben wird man gerecht, wenn man einen Theil des curativen breiten Irisausschnittes in die Augenspalte verlegt.

In mir erzeugte dieser Stand der Dinge, offen gestanden, stets das Gefühl der Unzufriedenheit. Wir verstümmeln die Iris, verunstalten die Pupille in nachtheiliger Weise, aber die Wurzel des Uebels, die in der Narbe fixierten Sphincterstränge, lassen wir unverändert. Und dabei hat man nicht einmal einen sicheren Erfolg.

Aehnliches mögen hie und da schon andere empfunden haben. Gewiss kann man behaupten, dass man so lange nach Verbesserung suchen wird, bis man ein einwandfreies Verfahren gefunden hat.

Man muss also den beweglichen Theil von dem in die Narbe eingewachsenen Theil der Iris befreien.

Vielleicht gelänge es, den fixierten Theil von der Rückfläche der Narbe loszuschälen? Die Iris würde also im ganzen ihre alte Lage und

vollständige Beweglichkeit zurückerhalten. Doch dies ist unerreichbar. Der grösste Theil des Narbengewebes ist von der anliegenden Irisfläche in den Narbenring eingewachsen, der sich aus dem Rande der Cornealöffnung entwickelt hat und mit demselben eins bildet und die Lücke ausfüllt. Es gelänge also nur unvollkommen, die Iris von hier loszuschälen, was ausserdem ein sehr gekünsteltes Verfahren erforderte.

Man muss daher ein einfacheres Verfahren wenigstens versuchen, indem man bei der Idee der Befreiung des beweglichen Iristheils bleibt.

Sollen wir dies nun dadurch zu erreichen suchen, dass wir an jedem der beiden Irisschenkel eine möglichst wenig ausgedehnte Iridektomie ausführen? vielleicht nicht einmal Gewebe entfernen, sondern bloss vom Sphincter bis zum Rande des corpus ciliare quer durchschneiden, und zwar an zwei Punkten in einem Acte?[1])

Der Erfolg wäre eine klaffende Oeffnung, damit würde aber das durch den Narbenrand durchdringende Licht abnormerweise sich weiter verbreiten und so hätte man eine Verschlechterung des Sehvermögens als schädliche Nebenwirkung.

Oder sollte man jeden Schenkel durch eine besonders angelegte Cornealöffnung mit stumpfen Haken vorziehen und durchschneiden?

Dies gelingt am Rande der Narbe nicht; sie nur wenig vorzuziehen, geht nicht; ein gänzliches Durchschneiden würde wieder Lichtdiffusion verursachen. Ein kleiner Einschnitt dagegen ist auf andere Weise viel leichter ausführbar.

Zuweilen gelingt es, mit einer Iridektomielanze die Narbe zu unterminieren und die Iris halbwegs zu befreien, besonders wenn sich zum Zwecke der Iridektomie das Instrument ohnehin in der Augenkammer befindet. Dies machte v. Arlt und nach ihm einige andere in einigen Fällen, doch konnte man es nicht verallgemeinern.

So blieb nichts übrig, als im Innern der Kammer die Operation zu vollenden, welche den beweglichen Iristheil befreit. Man muss also eine intraoculäre Operation d. h. eine solche Iridotomie ausdenken, die sicher, einfach und bei kleiner Wunde gelingt, die Linse aber auf keine Weise in Gefahr bringt und keine Lichtdiffusion erzeugt.[2])

Aufgrund dessen wurden von verschiedenen Seiten Operationsmethoden vorgeschlagen und versucht, doch waren sie nicht durchwegs zutreffend und fanden keine allgemeine Aufnahme. Beachtung verdienen sie aber doch, wäre es auch nur, um aus den bisherigen Bestrebungen neue Ideen zu schöpfen. Im folgenden will ich sie aufzählen:

---

[1]) Wie ich dies im Fall 11 (der ungar. Abhandlung) versuchte.

[2]) Ist keine Linse vorhanden (aphakia), so erweist sich die von v. Wecker vorzüglich ausgedachte Operation der Iridotomia duplex als sehr schonend.

1. Heurmann-Beer-Arlt stachen mit einer Lanze in die in der Hornhautnarbe fixierte und gespannte Iris ein, um auf diese Weise durch das Klaffen der Wunde eine längliche Oeffnung zu erzeugen, die das Sehen ermöglicht und die Spannung vermindert.[1])

2. Albrecht v. Graefe hat die nach Starextractionen zuweilen eintretende Sperre der Pupille durch ein, in die Iris gestossenes Messer (plongé) behoben.[2])

3. Bowman führte durch eine kleine Oeffnung an der Cornea ein stumpf endendes Thränenröhrenmesserchen ein, um damit den Irisschenkel an die Cornealfläche zu drücken und an der Narbe zu durchschneiden. Er bezweckte damit eine Verbesserung des directen Sehens.[3])

4. Wecker führte durch eine kleine Cornealwunde eine Pincettenscheere (pince-ciseaux) ein und schnitt den Irisschenkel aus der Narbe aus. Er nannte dies Verfahren Iridotomia simplex.[4])

5. Wilhelm Schulek führte ein sichelförmiges, an der convexen Seite zugeschärftes, kleines Instrument (sein Sphincterotom) ein, drückte damit den Sphincter an den Narbenrand und durchtrennte nach 6 Modalitäten.[5])

6. Ed. Meyer machte, einem natürlichen operativen Impulse folgend, eine Cornealwunde, fasste mit einer hakenförmigen kleinen Sichel die Irisschenkel und durchtrennte sie, u. zw. vom Cornealrande her gegen die Pupille zu; man braucht also einen gewissen Raum zwischen Cornea und Iris, um das Instrument einzuführen.[6])

7. Friedrich Kerschbaumer in Salzburg führt ein Graefe'sches Staarmesser vor die Iris und schneidet von der Rückseite der Narbe die Irisschenkel, ja sogar womöglich die Irisflächen ab. Ob dies Verfahren in Druck erschienen ist, ist mir unbekannt.

8. William Lang in London sticht bei kleinen Synechien eine Discissionsnadel mit langer Schneide ein und schneidet damit die Iris flach aus der Narbe aus. Bei grösseren Synechien macht er eine kleine Oeffnung, führt durch diese ein flach geknöpftes Messer ein und befreit mit dessen Schneide die Iris aus der Narbe. Man braucht also 2 Messer, von denen das spitze das stumpfe ganz zu verdecken vermag. Während der beiden Momente darf das Kammerwasser nicht allzusehr abnehmen.[7]) Er empfiehlt die Befreiung der Iris sehr warm und erwähnt eine sehr wichtige Beobachtung:

[1]) Arlt, Die Krankheiten des Auges, 1858, II., p. 136.

[2]) Traité des Operations etc. E. Mayer, Paris, 1871.

[3]) Report of the fourth internat. ophth. congress. London, 1873.

[4]) Annales d'oculistique, 70. Bd., 1873.

[5]) Siehe darüber die Abhandlung „Sphincterotomia pupillaris" auf Seite 1.

[6]) Ed. Meyer in Paris, Handbuch der Augenheilkunde, Berlin, 1883 (3. Auflage), pag. 108.

[7]) London ophthalmic hospital reports. Decemb. 1889 und 1890.

nach 3maliger Iridektomie blieb bereits keine freie Iris und doch musste man die „division of anterior synechiae“ hinzufügen, um die glaucomatöse Spannung zu beheben.[1])

9. Ch. Abadie dringt bei partiellem Staphylom mit einem schmalen Messer in eine reine Partie der Cornea ein, sticht in gerader, nicht bogenförmiger Richtung an der entgegengesetzten Seite aus und schneidet gegen den Hornhautrand einen Lappen aus der Narbe, der womöglich am limbus corneae endet (selbst mit Inbegriff eines Conjunctivallappens). Er nennt seine Operation Staphylotomie; zuweilen führt er das Messer hinter die Iris und legt das Hauptgewicht darauf, dass wenn auch nicht die pupillären Schenkel, so doch die Randpartien der Iris aus der Narbe befreit werden. (Annales d'oculistique, 93. Band, 1885.) Aehnlich ist mein Fall aus dem Jahre 1883 Nr. 1.[2])

Alle diese Operationsmethoden lassen noch manches zu wünschen übrig. In einem Act kann man nur die unter Nr. 1, 2, 5, 7 und 9 vollenden. Die

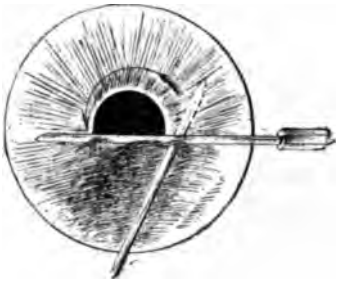

unter Nr. 3, 4, 6 und 8 erfordern zwei Acte und können ohne vorhandenes Kammerwasser nicht ausgeführt werden, stehen daher noch weiter zurück, da eine Verletzung der Linsenkapsel nicht ausgeschlossen ist. Nr. 8 dagegen ist sehr beachtenswert.

Ein gemeinsamer Fehler aller (ausser Nr. 9) ist der, dass das durchtrennende Instrument sich mit dem freien Ende in der Kammer bewegt, in schwebender Führung das Irisgewebe trifft und so dessen Continuität trennt. Nur nach vollbrachter Aufgabe kann man sich durch rasches Entfernen vor etwaigem Beschädigen durch das freie Ende bewahren.

Seit 1883 habe ich ein neues Verfahren ersonnen, welches die in der Hornhautnarbe fixierten Irisschenkel befreit. Die Wunde beschränkt sich immer auf das Gebiet der Narbe, dabei ist die Operation einzeitig. Das Ende des Instrumentes kann man bereits ausstechen und sich so gegen

[1]) Siehe meinen Fall Nr. 26 (Emerich Csehi in der ungar. Original-Abhandlung, der ähnlich war.

[2]) In der ung. Abhandlung.

Schaden schützen, während die Durchtrennung noch bevorsteht; sie lässt selten im Stiche, leistet dabei das Nothwendige und schützt an sich vor überflüssigen Eingriffen. Die Bezeichnung „Sphincterolysis anterior" passt am besten darauf, denn sie befreit den noch brauchbaren, beweglichen Theil des Sphincters von der Narbe, — der angewachsene Theil ist ja ohnehin verloren.

Ich steche mit einem Graefe'schen Starmesser am Rande der Hornhautnarbe in die Kammer (punctio), hierauf schiebe ich bei flacher Messerhaltung, wobei die Schneide unter die Mitte der Narbe sieht, dasselbe gradatim vor,[1]) umgreife die beiden Sphincterschenkel im halben Kreisbogen, ohne die Einstichöffnung zu verlassen, die dem, wie ein zweiarmiger Hebel wirkenden, Messer als Unterstützungspunkt dient. Jetzt kreuzt die Messerschneide den grössten Durchmesser der Narbe. Man hat jetzt nur bei entsprechender Verkürzung am jenseitigen Rande der Narbe auszustechen (contrapunctio), damit die Durchtrennung der Schenkel folgen kann. Bisher musste Kammerwasser vorhanden sein. Nach dem Ausstich befindet sich das Messer mit der Spitze bereits ausserhalb des Augapfels, kann also in der Kammer nichts beschädigen. Auf die Messerklinge dagegen sind die Sphincterschenkel aufgeladen und werden in reitender Form unter die innere Hälfte der Narbe geschoben in der Richtung gegen den Hornhautrand. Im weiteren Verlauf ist das Vorhandensein von Kammerwasser überflüssig. Nun folgt die wichtigste Verrichtung, obwohl sie schon so vorbereitet ist, dass sie ohne besondere Vorsicht wie von selbst auszuführen ist. Man braucht nur die Messerklinge flach gegen den Rand in schneidender Bewegung herauszuziehen, d. h. den peripheren Narbentheil in Lappenform zu durchschneiden. Es empfiehlt sich dabei, das Messer rasch zu führen, selbst etwas schief zu halten. Dabei werden die Irisschenkel unausbleiblich durchtrennt. Damit ist der Zweck erreicht: die in die Narbe reichenden Irisschenkel sind von der Innenfläche der Narbe befreit. Der in die Narbe vorgewölbte Theil der Iris ist isoliert und dabei der flachgebliebene Theil unverletzt. Den Vorgang zeigt die voranstehende Abbildung.

Das Messer wird immer flach gehalten, die Spitze und in entgegengesetzter Richtung der Griff, beschreiben mindestens einen Halbkreis, oft sogar $^3/_4$ eines Kreises. In der Beschränkung auf die Narbe unterscheidet sich meine Operation von anderen Operationsverfahren zu ähnlichen Zwecken.

Die Drehung des Messers in der Gesichtsebene könnte durch die Nase oder durch die Lider behindert werden, wenn die Narbe an der Cornea innen oben oder innen unten ist. Diese Stellung kann man verbessern, indem man den gefassten Augapfel um den achten Theil eines Kreises dreht, was leicht gelingt.

[1]) Neuerdings schiebe ich es sofort weit vor und verkürze es, indem ich es nach dem Grade der Drehung zurückziehe.

Die Lage der Narbe hat einen Einfluss auf die Einzelnheiten der Operation, je nachdem sie in der Mitte oder am Rande liegt. Am glattesten verliefe sie in der Mitte, aber dort entstehen keine Irisverwachsungen. Auf keine Weise gelingt sie am äussersten Rand,[1]) denn das Messer gleitet an der Irisfläche aus und bildet keine Schleife. Die häufigsten sind die mit mittlerer Lage, bei ihnen gelingt zuweilen die Durchschneidung der beiden Schenkel sofort; zuweilen nur auf einer Seite, (sphincterolysis unilateralis, die an und für sich schon ein Gewinn wäre gegenüber der vollständigen Ausschneidung der Iris), doch kann man an dem anderen Schenkel den kleinen Eingriff nach einigen Tagen widerholen.

Die Spincterolysis ist keine vollständige synechio-ektomia. Es frägt sich, ob es nicht besser wäre, ein dem letzteren Begriff entsprechendes Verfahren ausfindig zu machen? Ich glaube, dass dies, wenigstens für einen Theil der Fälle, nicht von Vortheil wäre. Denn vor Entzündung, z. B. Glaucom, ist man schon geschützt, wenn die Zerrung aufhört.[2]) Und das directe Sehen leidet am wenigsten, wenn die in der normalen Irisebene liegenden Schenkeltheile nicht klaffen, während der, die Narbe innen auskleidende Theil an der Rückfläche verbleibt und doch der Zusammenhang zwischen beiden aufgehoben wird.

Entsprechend der Breite der Iris genügt es, wenn bloss der Sphincter befreit ist. Am besten ist ein Einschnitt, der sich auf $^1/_3$ der Breite erstreckt, schlecht ist es schon, wenn er über die Hälfte reicht.

Der auf die Messerschneide aufgeladéne Sphincter lässt sich nur schlecht schneiden, besonders wenn die Iris entzündlich geschwellt und erweicht ist. Wie ein mit Stoff umwickeltes Messer weiches Brot scheiden kann, ohne den Stoff zu durchschneiden, so kann das Graefe'sche Messer den Narbenlappen verlassen, indem es undurchschnittenes Irisgewebe mit herausbringt.[3]) Man muss dann das Messer getrost weiter ziehen, den in die Wunde gelangten Iriszipfel aber mit Pincette und Schere abschneiden, was ohne Nachtheil geschieht.

Glatter geht die Sache bei nicht entzündeter, alter cicatrix adhaerens. Zuweilen zeigt der Sphincter auf jeder Seite bereits keilförmig klaffende Oeffnungen, wenn man die Lappenbildung noch gar nicht beendet hat. Das ist sehr vortheilhaft; man kann das Messer der Länge nach herausziehen und entsprechend der Spitze des Lappens eine Gewebsbrücke zurücklassen.

Eine unrichtige Contrapunction lässt sich auch verbessern, wenn noch Kammerwasser geblieben ist.

---

[1]) Wie in meinen Fällen 11 und 16 in der ungar. Abhandlung.

[2]) Ausführlich dargethan in meinem Artikel „Sphincterotomia pupillaris“ im „Szemészet“ 1874.

[3]) Z. B. der Fall 3 in der ungar. Abhandlung.

Im Anschlusse an eine Sphincterolysis kann man einen frischen Prolapsus iridis abschneiden: da er nach Abfluss des Kammerwassers schlaff und runzelig wird, so kann man ihn mit Pincette und Scheere leicht entfernen, worauf die übrigbleibende Lücke unter dem Verbande heilt. Ein vernarbter alter Prolaps, ein partielles Staphylom, eine erweiterte Narbe etc. ist bereits steif und kann so nicht mit einer Pincette in einen Zipfel gefasst werden, aber wenn man die Hälfte abkappt, so kann man dann mit Pincette und Scheere ganz umschneiden und so die Operation auch solcher Fälle im Anschluss an die Befreiung des Sphincters vollenden.

Der Einschnitt in den Sphincter öffnet sich im ersten Moment keilförmig. Selten bleibt er auch so, nur wenn das Gewebe durch Infiltration starr geworden ist. Ebenso gilt es als Ausnahme, wenn das Gewebe sich ungleichmässig erweitert. Das Gewöhnlichste ist das Ausziehen des Keils zu einer geraden Linie. Der Schenkel dehnt sich und zieht sich in der doppelten Länge des Einschnittes nach aufwärts. Auch das Colobom erweitert sich mit der Länge des Einschnittes. Die Birngestalt der Pupille verschwindet, der gegenüberliegende Theil des Sphincters kann sich peripher freier bewegen, den Lichtveränderungen besser anpassen und zerrt nicht wegen der Straffheit und des Widerstandes der eingewachsenen Schenkel.

Der Erfolg ist ein vollständiger, wenn die sichtbaren Iristheile alle in eine Ebene gelangen und die Vorwölbung gegen die Narbe verschwunden ist.

Bei der Beurtheilung des Erfolges ist es unnöthig, dass man an der Stelle des Einschnittes Oeffnungen sieht, was sogar nur selten vorkommt (wie aus dem Gesagten hervorgeht). Hinter die Narbe kann man so wie so nicht sehen, um dort die veränderten Verhältnisse zu erkennen.

Wollte man sich doch durch directe Betrachtung des Irisgewebes von dem Erfolge überzeugen, so müsste man mit der Lupe untersuchen. Man würde dann thatsächlich finden, dass die sonst dem Sphincter zustrebenden, speichenförmigen Faserbündel nicht unter den Narbenrand, sondern gegen das Schnittende des losgelösten Sphincters, also gegen einen von der Narbe entfernteren Punkt gerichtet sind.

Noch ein Zwischenfall, in der Nachbehandlung, kann den bleibenden Erfolg der gelungenen Durchschneidung vereiteln. Falls die Kammer sich spät wieder herstellt, so ist die Pupille eng, die Schnittstelle erweitert sich vorläufig nicht, inzwischen kann die Iris schon durch eine geringgradige Entzündung wieder an den Narbenrand ankleben, so dass sie dann später, wenn die Kammer hergestellt ist und sich die Pupille erweitern würde, nicht mehr nachgibt.[1]) Es empfiehlt sich daher, Atropineinträufelungen

[1]) In den Fällen 21 und 24 in der ungar. Abhandlung.

zu benützen und auch bei ektasierten Narben nur später Pilocarpintropfen zu verwenden.

Bezüglich der Anordnung der Operation empfiehlt sich, vorher durch 1—1½ Stunden 4—6mal eine 5% Cocainlösung einzuträufeln. Wäre die dadurch sich erweiternde Pupille unbequem, so kann man dazwischen Pilocarpin einträufeln.

Der Kranke soll liegen; dann braucht man einen Lidhalter und muss das Auge fixieren. Als Messer ist am besten ein durch das Schleifen verschmälertes Graefe'sches zu verwenden, nur muss es sehr scharf sein.

Die Operation ist fast schmerzlos, die Blutung selten erheblich und fehlt zuweilen ganz. Nach der Operation werden die Augen verbunden. Eine 1—3tägige Bettruhe, bis sich die Kammer hergestellt hat, ist von Vortheil. Einen Tag später kann man den Verband entfernen.

Entzündliche Reizung ist kaum vorhanden, das Auge ist leicht injiciert, nur ausnahmsweise roth. Nicht die Entzündung, sondern das sichere Ankleben des Lappens ist maassgebend für die dem Kranken auferlegten Beschränkungen.

Die Nachbehandlung erfordert durchschnittlich 5—10 Tage.

Die bisherigen Erfahrungen erstrecken sich auf 28 Fälle.[1])

Auf den ersten Fall vom 4. December 1883 erinnere ich mich sehr wohl. Es war eine untere consolidierte cicatrix adhaerens und für die Iridektomie bestimmt. Als ich aber den Fall noch einmal ansah und über die Aufgabe nachsann, bekam ich die Idee, die vorragenden Sphincterschenkel längs der Innenfläche der Narbe abzuschneiden. Statt der Irislanze nahm ich ein Graefe'sches Messer, führte es in der Medianlinie der Cornea vor den Irisschenkeln vorbei und schnitt mit der Schneide solange nach abwärts, bis die Schenkel befreit waren, worauf ich das Messer zurückzog. Der Erfolg befriedigte mich sehr. In das Operations-Protokoll trug ich es ein als „Solutio iridis ex cicatrice adhaerente corneae sinistrae".

Da inzwischen die neue Klinik eingerichtet wurde, kehrte ich erst am 2. Juni 1885 zu meiner Idee zurück. Der Fall war ein ähnlicher. Doch zögerte ich, die ganze Cornea zu durchkreuzen. Ich schickte mich bereits zum Einstich an, als mir eine plötzliche Eingebung sagte, man könnte ja die ganze Operation in der Narbe ausführen, wenn man die vorragenden Irisschenkel bogenförmig umgeht. Es gelang ohne Hindernis, und die Sphincterolysis anterior war damit gegeben. Die Tragweite der Idee musste natürlich erst studiert werden, und so kommt es, dass ich erst jetzt damit hervortrete, nachdem kein Einwand mehr vorliegt und ich in vielen Fällen sogar sah, dass auch in der Hand anderer die Operation einfach und sicher ist.

[1]) Bis zum Sommer 1894 betrug die Zahl der Sphincterolysis-Operationen nahe an 100 und verliefen sämmtlich glatt.

Um von den Einzelnheiten nochmals aufs allgemeine zurückzukommen, so muss man die Verhältnisse, welche sich auf die Ausführung der Sphincterolysis anterior beziehen, in Betracht nehmen.

Wenn man zur Spaltung der Kapsel eines grauen Stares eine kleine, in eine Sichel endigende Nadel in die Kammer sticht, so kann man damit die ganze Kammer beherrschen; man kann die Nadel nach Belieben drehen, bewegen und schieben, nur darf das Kammerwasser nicht ganz ausfliessen. Warum sollte man das nicht auch mit dem Graefe'schen Messer machen können, wenn es nicht breiter als 2 *mm* ist. Die Einstichstelle würde beim Drehen zwar ein wenig gequetscht, und das Kammerwasser könnte sogar etwas abnehmen, doch ist das unbedeutend.

Bei einem rasch zu vollziehenden Vorgang bietet es sich von selbst dar, dass man damit die in die Cornea gewachsene Iris befreit.

Das Schema meiner Operation ist aber folgendes: nach dem Einstich wird die Messerschneide an jener Stelle der Narbe, zu der die Irisschenkel von der Pupille ziehen, im Bogen herumgeführt; nach der Contrapunction dagegen dringt man unter den nach aussen sehenden Theil der Narbe und schneidet ihn in Lappenform ab. Das Messer umgeht also die ganze Strecke unter der Narbe. So bleibt von dem noch brauchbaren Theil der Iris nichts mit der Narbe in Zusammenhang. Und all das vollzieht sich im getrübten Cornealgewebe, dessen stärkere Trübung (mit Verminderung des diffusen Durchtrittes des Lichtes) für das Sehen nur vortheilhaft ist.

Wie bei jeder Operation, kann auch diese allenfalls die Idee nur unvollkommen verwirklichen. Der Erfolg ist aber sicher, wenn die Messerschneide weiter nach rückwärts reicht als der Punkt der Iris, wo sie gegen die Pupille zu von der Narbe frei wird, also der innerste Punkt der Anheftung: die Führungslinie des Messers soll sich nicht an den Vereinigungswinkel zwischen Hornhaut und Iris, sondern an die vorgeneigte Irisfläche halten, damit aus dem Sphincter von der Schneide eine Schlinge gebildet wird.

Da aber oft der Narbenrand mehr vorsteht wie der mit der Iris gebildete Winkel, so dass letzterer verdeckt ist, so muss man gewöhnlich aus der Narbe einen vollständigen Lappen abspalten.

Ein Vortheil meines Verfahrens gegenüber den andern (oben erwähnten) besteht darin, dass die Oeffnung nicht separat gemacht werden muss; ferner, dass die Messerklinge bereits unschädlich ist, wenn die Hauptsache, nämlich die Durchschneidung des Irisgewebes, daran kommt (denn durch die Contrapunction ist sie ausserhalb der Kammer gelangt, während die Messerspitze bei anderen Operationsmethoden noch immer die Linsenkapsel verletzen kann, eine Verminderung des Kammerwassers die Vollendung in Frage stellt und die Loslösung der Iris bis dahin ungewiss ist u. s. w.);

ferner wird ausser dem Narbengebiet nichts verletzt; und endlich ist nach Ausführung der Contrapunction jede Ungewissheit geschwunden.

Neben der Sphincterolysis kann auch noch die Iridektomie in Frage kommen, wenn wegen der Lage der Narbe zu Sehzwecken die Anlegung einer seitlichen Pupille nothwendig ist. Unter meinen Fällen sind einige[1]) bei denen nach der Sphincterolysis eine Iridektomie gemacht werden musste, aber auch für das Umgekehrte habe ich einen Beweis[2]). Noch auffälliger ist der bereits erwähnte Fall von William Lang.

Bei sehr ausgedehnten Narben empfiehlt sich mein Verfahren nicht, denn aus der halben Cornea einen Lappen zu bilden ist mehr, als das durch die vorhergegangene Entzündung empfindlich gewordene Auge verträgt; auch müsste man die Messerspitze entsprechend der vorgewölbten Irisfläche führen und später wieder in der Ebene des Hornhautrandes ausstechen. Für solche Fälle eignet sich besser das Verfahren von William Lang oder Kerschbaumer. Ich würde lieber das letztere wählen, da man dabei das Instrument nicht wechseln muss. Doch hierin muss die vergleichende Erfahrung entscheiden.

Das Verwendungsgebiet meiner älteren Operation, der Sphincterotomia pupillaris, wird zwar eingeschränkt, aber sie wird doch nicht ganz überflüssig, besonders nicht bei Augen ohne Linse.

Wenn ich für nicht entzündete cicatrix adhaerens in erster Linie die Sphincterolysis oder im allgemeinen die Befreiung der Iris anzuwenden gedenke, so bleibt es noch eine offene Frage, ob bei den secundären Entartungen diese oder die Iridektomie in Frage kommen soll. Im Anfangsstadium bietet die Sphincterolysis noch immer Aussichten, bei vorgeschrittenen Fällen wird die Iridektomie oder vielleicht beide unvermeidlich sein. — Dies bedarf noch eines eingehenden Studiums.[3])

---

[1]) Nr. 3 und 6.

[2]) Nr. 26 in der ungar. Abhandlung.

[3]) 28 Krankengeschichten sind der ungarischen Abhandlung noch als Anhang beigefügt.

Apotomia iridis.

Abschälung der Regenbogenhaut aus vordern Anwachsungen.

Von Professor *Wilhelm Schulek.*[1])

Das Einwachsen der Iris in Hornhautnarben hat später viele unangenehme Folgen. Eine Lostrennung durch eine Operation erscheint daher erwünscht.

Die Excision eines Stückes der Iris nach v. Graefe ist kein befriedigendes Verfahren. Ich suchte es zu ersetzen, als ich im Jahre 1874 die Operation „Sphincterotomia pupillaris" veröffentlichte.

Die am 18. Jänner 1892 als „Sphincterolysis anterior" veröffentlichte Operation ist besser. In der Einleitung erklärte ich zur Begründung, dass man den beweglichen Theil der Iris von dem in die Narbe eingewachsenen trennen müsse, indem ich erwog, ob es nicht etwa gelänge, den eingewachsenen Theil von der Rückseite der Narbe loszuschälen, also der Iris im ganzen ihre alte Lage und vollständige Beweglichkeit wiederzugeben. „Doch soweit geht das nicht; der grösste Theil des Narbengewebes ist von der anliegenden Fläche der Iris in den Narbenring eingewachsen, der sich aus dem Rande der Cornealöffnung entwickelt hat und mit ihm ein Ganzes bildet, — zur Ausfüllung der Lücke; es kann daher nur unvollständig gelingen, die Iris von da loszuschälen; es müsste dazu ein sehr gekünsteltes Verfahren erdacht werden, so dass man ein einfacheres wenigstens versuchen muss. Man muss die Idee festhalten, den beweglichen Theil der Iris zu befreien."[2])

Der einmal angeregte Gedanke konnte jedoch nicht zur Ruhe kommen. Vielleicht könnte man sie doch losschälen oder flach ausschneiden? Gelegenheit hiezu ist ja vorhanden. Zur Sphincterolysis sticht man das Messer an einem Rand der Narbe ein, am entgegengesetzten aus, die

[1]) Vorgetragen in der III. Classe der ungarischen Akademie der Wissenschaften am 12. December 1892 und erschienen in deren math. und naturw. Berichten Band XI, Heft 3—4. Seite 148—155; ebenso im Orvosi Hetilap „Szemészet" 1893, Nr. 1.

[2]) Naturhistorische Mittheilungen der ungar. Akademie der Wissenschaften 1892, XXII. Band, Nr. 3, Seite 3—4.

Narbe liegt so auf dem Messer, die Schneide richtet sich flach gegen die an die Narbe gewachsene Iris. Man müsste nur bei der Ausführung des Schnittes in der Ebene die Klinge nicht an der Rückfläche der Iris, sondern entlang der vorderen Fläche führen, trotzdem dass diese mit dem Narbengewebe verfilzt ist.

Die Schneide durchtrennt das, was vor dieselbe kommt, man braucht also nur die Gewebsschichte, die man abschälen will, hinter die Schneide des Messers zu bringen. Es lag daher nahe, zu versuchen, die Fläche des längs der Rückfläche der Narbe geführten Messers an das Gewebe, also nach vorne, anzudrücken und dabei vielleicht die Schneide des Messers etwas nach vorne zu drehen. Aber die Handhabung war unsicher, man brauchte eine andere Ausführung.

Wenn man das Messer flach führte, käme doch das vor die Schneide, was man mit irgend einem andern Instrument durch verschieden an der Oberfläche der Cornea modificierten Druck vor dieselbe bringt.

Ich versuchte dies auf zwei Arten: einmal drückte ich die Oberfläche vor der Schneide rinnenförmig ein, ein andersmal zog ich durch einen Druck, den ich hinter dem Messerrücken ausübte, das Gewebe bogenförmig darauf. Man kann dazu jedes stumpfe stabförmige Instrument, selbst den Daviel'schen Löffel verwenden; man kann so nach Belieben, entsprechend den wechselnden Verhältnissen, eine Grube oder Furche bilden.

Doch liess sich dieser Vorgang nur unvollkommen ausbilden. Ich nahm daher statt des stabförmigen Instrumentes ein zweites Messer zuhilfe, welches zu dem an der Rückfläche der Narbe geführten Messer parallel, also ebenfalls flach, geführt wurde, jedoch mit dem Rücken nach vorwärts gekehrt und nur an die Oberfläche angelehnt war. Dieses zweite Messer führte ich natürlich mit der andern Hand, wobei ich aber den Stiel nach der entgegengesetzten Seite und den Rücken, wie gesagt, nach vorne hielt. Die Narbe war also zwischen zwei Messer gefasst, deren eines hinten mit der Schneide, das andere vorne mit dem Rücken sich bewegten, die das Gewebe vollständig zwischen sich fassten und parallel comprimierten. Freilich konnte nur das hintere schneiden, das vordere dagegen nur drücken.

Mit dieser Anordnung kann man nun sehr vielen und, den Fällen entsprechend, wechselnden, mechanischen Anforderungen genügen.

Man kann die beiden Messerflächen ganz parallel bewegen. Ebenso können sie in paralleler Stellung in Bezug auf die Gewebsflächen, nach vorne oder hinten, schief bewegt werden. Denkt man sich aber die untere (hintere) Messerfläche unverändert fortschreitend, so kann darüber (davor) die andere in Form eines geschlossenen oder offenen Winkels gehalten werden. Wird ein geschlossener Winkel gebildet, so wird sich die untere

(hintere) Messerschneide besser zwischen die Gewebsschichten erheben; bedient man sich dagegen eines offenen Winkels, so wird dieselbe immer mehr die Gewebsschichten verlassen und frei werden.

Man könnte auch die oberflächliche (deckende) Messerfläche etwas breiter oder schmäler wählen als die schneidende. Ja, man könnte das Deckmesser sowohl bei paralleler, wie bei winkliger Haltung weiter nach vorne oder hinten anbringen, und die Stellung während der ganzen Zeit des Weiterschneidens beibehalten oder im Verlaufe desselben daran ändern. Alle diese Details kann man auch miteinander combinieren.

Der Hauptantheil der mechanischen Wirkung wird der sein, dass das Herabdrücken oder Vordringen des deckenden Messerrückens das darunter befindliche Messer in das Hornhautgewebe gelangen lässt, während ein Herabdrücken oder Zurückhalten der andern Kanten des deckenden Messers (der scharfen, aber nicht einschneidenden) bewirkt, dass das darunter befindliche Messer aus dem Cornealgewebe in die freie Kammer gelangt. So hängt es in der Längsrichtung (im Verlaufe des Schnittes), ganz vom Operateur ab, wo er an der Rückfläche der Cornea die Losschälung beginnen, wie dick er die Lamelle gestalten, und wo er aus dem Gewebe herauskommen will.

Die Seitenlängen der abzutragenden Schichte, d. h. ihre Breite, hängen davon ab, ob ich ausser den oben erwähnten manigfachen Factoren, die untere (hintere) Messerfläche gegen das Innere des Auges drücke und halte, denn dann spalte ich eine breitere Lamelle ab, oder ob ich das darauf geladene Cornealgewebe an die Oberfläche hebe und dränge, denn dann entsteht eine schmälere Lamelle. Natürlich muss man die Haltung und combinierte Verwendung des andern, das vorige deckenden Messers, welches mit dem Rücken vorangeht, diesen Verhältnissen anpassen.

So kann man in mechanischer Beziehung alles thun, was nur überhaupt an der Rückfläche der Cornea bei der flächenhaften Abschälung in Frage kommen kann.

Die Nebenumstände des Verfahrens bedurften jedoch noch einer Verbesserung. Von zwei Seiten Messerflächen ansetzen, und zwar übereinander, obwohl dabei das Hornhautgewebe dazwischen bleibt, so dass also auch ihre Griffe weit vorragen, einander gegenüberliegen und doch flach adaptiert sind, dazu bietet sich selten Gelegenheit, da ja Stirne und Nase die Hälfte des Kreises verlegen, in dem man hinzugelangen kann.

Das oberflächliche Messer verhindert die Beurtheilung dessen, wie weit die Schnittführung des tiefern gediehen ist, obwohl der Operateur nicht nur nach dem Gefühl, sondern auch mit dem Gesicht wissen will, was er thut und was er zum sichern Gelingen des noch Bevorstehenden zu ändern hat.

Bei der Gestaltung der abzulösenden Schichte ist die Bemessung der Länge viel sicherer auszuführen als die der Breite. Sie liegt zwar im Princip in unserer Hand, kann aber deshalb, weil die langen Messerflächen in gegenstehender Richtung das Gewebe immer verdecken, nicht genügend geregelt werden. So ist dann im Verlaufe des Schnittes die nothwendige mechanische Veränderung mit allzugrossen Anforderungen verbunden.

Doch kann man derselben Herr werden, wenn wir die Cornea an das rückwärts abschälende Messer mit einem gläsernen, durchsichtigen Instrument drücken, wenn dasselbe die Form eines Blattes hat, das sich von der Spitze an verbreitert, wenn wir es gegen die schneidende Messerkante erhoben halten, so dass man auf dieser Seite keinen ebenen Zugang braucht, und wenn man aus der parallelen Druckstellung momentan in die geschlossene oder offene Winkelstellung übergehen kann.

Zum Herabdrücken brauchte man also ein sich verschmälerndes und in einen Griff gefasstes Glasblatt. Ueber die Maasse der Glasplatte kann man schnell entscheiden, denn eine Breite von 2—10 *mm*, auf eine Länge von 15—20 *mm* vertheilt, genügt für alle Eventualitäten. Doch wie soll die Fassung sein? Befestigt man es in einem Griff, so wird dadurch die Verwendungsebene beeinträchtigt. Lässt man es dagegen in Metall fassen, diesem eine Biegung geben und in einen Stiel einsetzen, so werden zwar die räumlichen Schwierigkeiten beseitigt, aber an ihre Stelle treten neue. Denn bei Anfertigung eines jeden Instrumentes muss man womöglich vermeiden, dass die diagonale Führung der Hauptfactor wird. Ausserdem würde man für verschiedene Verhältnisse verschieden geformte Instrumente brauchen. Endlich könnte sogar die Glasplatte an der Befestigungsstelle, vielleicht während der Operation, abbrechen.

Nach längerer Erwägung bin ich auf ein sehr einfaches Mittel verfallen. Ich halte nämlich solche Glasplatten separat in grosser Zahl in Vorrath. Als Griff dagegen benütze ich jene Augenzange, wie ich sie für meine Staaroperation construiert habe. Eine andere, ähnlich zu verwendende Zange fand ich in der Literatur auch nicht vor.

Damit kann man die Glasplatte nach vorn und rückwärts, mit der Vorder- und Rückfläche, an den schiefen Branchen der Zange hin und her, in gerader, seitlicher und mittlerer Richtung, mit den schiefen Seiten her oder hin gerichtet, kurz, wie man will, anfassen und festhalten.

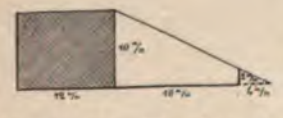

1. Die Glasplatte verbreitert sich auf eine Länge von 20 *mm* bis zu 10 *mm*, von da an besitzt sie eine 12 *mm* lange, aber parallele, zum sichern Anfassen rauh geschliffene Fortsetzung. Die Spitze ist aber auf eine Länge von 4 *mm* abgestutzt. So ist also der Anfang 2 *mm* breit, verbreitet sich auf jedes *mm* um $^1/_2$ *mm*, erreicht

so endlich nach einer Länge von 16 *mm* (oder, von der angenommenen Spitze als 0 gerechnet, bei 20 *mm*) eine Breite von 10 *mm* und behält dieselbe auch an dem weitern 12 *mm* langen Ansatz bei. Jede scharfe Kante ist sorgfältig abgeschliffen. Der eine Rand ist senkrecht, der andere allein schräg, die Platte bildet daher einen schiefen Winkel, um sie in jeder Stellung verwenden zu können und damit, entsprechend den schief abgebogenen Branchen der Zange, eine möglichst vielfältige Wirkung möglich sei.

2. Das Wesen der als Griff gebrauchten Zange besteht darin, dass sie einen Schieberverschluss besitzt, dass das 14 *mm* lange Ende der Schenkel plötzlich unter 70° abbiegt; die zum Anfassen dienenden Enden sind plattenförmig und senkrecht gerieft. Die Abbildung ist in diesem Bande unter den Staarinstrumenten zu sehen.

Wenn ich den mattgeschliffenen Theil der Glasplatte mit Gummi- (Guttapercha-) Papier einhülle, dann hält sie die Zange so fest, als ob sie aus einem Stück wären. Mit dieser Zusammenstellung lässt sich allen auftauchenden Ansprüchen genügen. Die Anfertigung ist höchst einfach; man hat sich nur von einer Glastafel ein entsprechendes Stück abzuspalten und am Schleifstein gleich zu schleifen, was wenig Zeit und Kosten erfordert. Gummipapier ist in jeder Apotheke zu haben.

Die Ausschälung der Iris aus Narben (apotomia iridis) kann schnell und leicht durchgeführt werden.

Ich steche mit einem schmalen Messer über einem der Irisschenkel an der Grenze des trüben Gewebes der Narbe in die Kammer, steche dann wie zur „Sphincterolysis“ bogenförmig an der entgegengesetzten Seite aus, setze das schon vorher in die Zange gefasste Glasblatt mit einer passenden Stelle oberflächlich auf das so aufgeladene Narbengewebe auf und schneide hierauf an der Rückfläche der Narbe, entsprechend dem Druck auf die Vorderfläche. Entsprechend dem Breiterwerden der Narbe, schiebe ich auch breitere Stellen der Glasplatte gegen die Schneide. Ebenso muss man an schmäleren Stellen der Narbe auch die schmäleren Partien der Glasplatte verwenden. Die zwischen 2—10 *mm* wechselnde Breite reicht für alle Fälle aus. Stets muss zu beiden Seiten ein schmaler Narbenstreifen ($^1/_2$—1 *mm*) vom Drucke mit dem Glasstabe freibleiben, damit die abgeschälte Schichte hinten schief begrenzt werde, denn der Druck des Glasrandes wirkt ja auch noch auf die nächste Nachbarschaft. Will man daher die hinteren Lagen einer scheibenförmigen Narbe losschälen, so muss man anfangs das Glasblatt gegen die schneidende Kante, später dagegen von derselben, also zurückzu gleiten lassen. So kann man die Breite der Abschälung bestimmen.

Die Höhe der Abschälung hängt davon ab, wo die unter der Narbe querliegende Messerschneide in das Gewebe eindringt, wie weit sie darin

vordringt, und wo sie dasselbe wieder verlässt und in das freie Kammerwasser zurückkehrt. Dies wird bewirkt durch die Haltung der Glasplatte der Fläche nach. Im Beginn stelle ich die Glasplatte in einen mässig offenen Winkel von 10—20° gegen die Messerschneide und -Fläche. Hierauf verkleinert man unter gleichbleibendem Drucke den Winkel. Nähert sich die Abschälung ihrem Ende, so soll die Glasplatte in entgegengesetztem Sinne, also in geschlossenem Winkel, wirken. Die Handhabung der Glasplatte ist eine zweifache, nämlich schieben und zurückziehen, andrängen und wegrücken. Uebrigens hängt die Dicke der abgeschälten Schichte vom Drucke der Glasplatte ab; wenn die Druckstärke wechselt und schwankt, wird auch die Dicke der Schichte eine andere, eventuell ungleichmässige. Drückt man das Glasblatt an einer Seite stärker an, so wird daselbst die Schichte, natürlich auf Kosten des zurückbleibenden Gewebes, dicker.

Man kann die Abschälung beginnen und beenden entweder mit schiefer Haltung der Glasplatte, oder in flacher Haltung aber mit wechselndem Druck. Nur dringt im ersten Falle die untere hintere Messerschneide steiler, im anderen Falle flacher ein. Man muss eben je nach dem Fall wählen. Es gäbe noch eine dritte Möglichkeit: man könnte die Schneide des abschälenden Messers mehr nach vorne oder hinten drehen. Doch thue ich das nicht. Der Haltung, Wendung und Führung des schneidenden Messers fallen so wichtige andere Aufgaben zu, dass es unzweckmässig wäre, diesen Aufgaben durch andere, die nebensächlich sind und sich durch einzelne oder combinierte Ausnützung der beiden erwähnten Factoren vollständig gut durchführen lassen, störend entgegenzutreten.

Man darf nämlich nicht vergessen, dass das Messer unter der Verwachsung dieselbe kreuzt, dass es je nach der Gestalt der Verwachsung aus dem reinen Gewebe nach der ganzen Dicke der Hornhaut einen freien Lappen bilden soll, dass es endlich vollständig frei an die Oberfläche und aus dem Auge gelangen soll. Vom mechanischen Standpunkte ist ja die Abschälung an der Hinterfläche nur ein nebenher gehender Vorgang, obwohl er thatsächlich den klinischen Theil des Verfahrens bildet.

Der Narbenlappen verbreitert oder verschmälert sich, je nachdem das Messer nach hinten oder nach vorne drückt; denn während man das Messer zieht, gelangt entweder das beiderseits vor- und auswärts von den Durchstichspunkten liegende Gewebe immer mehr oder immer weniger zum Durchschneiden. Der Narbenlappen wird länger oder kürzer, je nachdem man das Messer nach ein- oder auswärts zieht, denn dementsprechend wird mehr oder weniger Gewebe durchtrennt, bis es an die Oberfläche gelangt.

Die Begrenzung des Lappens wird steiler oder schiefer, je nach der Richtung der Messerfläche und damit der Messerschneide, denn durch eine Drehung gegen die Oberfläche entsteht ein kurzer, durch eine entgegengesetzte ein langer Wundcanal.

Darin bestehen eben verschiedene Factoren, nach welcher Seite man das Messer drückt, wie man es dreht und wohin man es zieht.

Gewöhnlich pflegen wir alle drei Factoren in der gleichen Richtung zu verwenden. Wo eine erhebliche Kraftentfaltung nothwendig ist, da wäre die Bildung seitlicher, also todter Factoren Kraftverschwendung. Aber hier, wo wir darauf ausgehen, die wirkende Kraft auf einem niederen Grade zu erhalten, fällt das nicht ins Gewicht. Und so kommt man zu einem verschiedenen Resultate, je nachdem, wie man das Messer verschieden richtet, wohin man es zieht und ausserdem noch stützt.

Die beiden Ränder der Schnittwunde werden von der Messerklinge gebildet, die Wundlinie dagegen entsteht je nach der Zugrichtung, und ihre Lage wird durch den Flächendruck bestimmt. Diese drei Factoren müssen nicht gemeinsam, sondern können auch gesondert wirken. So stehen uns dann zahlreiche Modificationen zur Verfügung.

Dieser Unterschied wurde bisher bei den ärztlichen Operationen nicht beachtet; ob die Fachleute der Mechanik davon wussten, weiss ich nicht gewiss. Angenommen aber, dass er thatsächlich nicht beachtet wurde, so sei es mir gestattet, die Fachmänner auf ihre Wichtigkeit aufmerksam zu machen, die Constatierung der physikalischen Thatsache aber für die ungarische Akademie der Wissenschaften in Anspruch zu nehmen.

Bei der Apotomie ist es auffällig, dass das oberflächliche Instrument die hinten erfolgende Ablösung, und das hinten geführte Messer die oberflächliche Gestaltung der Wunde beeinflusst.

Ueber die klinischen Details der Operation ist nicht viel zu sagen. Bei grossen Verwachsungen könnte man die Operation zweizeitig machen. Würden es die optischen Verhältnisse verlangen, so wäre eventuell die Iridektomie oder eine andere Operation nothwendig.

Mein Glasblatt könnte man auch zu andern Operationen, so zu denen nach Abadie, William Lang etc., ja sogar zur Entfernung von Fremdkörpern aus dem Glaskörper ganz gut verwenden.

Die Pupille muss man vorher durch Pilocarpintropfen verengen, schon um die Einzelheiten der Anwachsungen sicherer übersehen zu können.

Kann man nur vom Stiel des schälenden Messers aus hinzugelangen, so muss man das Glasblatt so in die Zange fassen, dass man den Zangengriff auf den Messergriff legen oder sogar beide mit derselben Hand führen kann; freilich setzt dann das verschieden wechselnde Niederdrücken des Glasblattes eine überaus complicierte Muskelaction voraus.

Wer das imstande ist, kann mit der andern Hand den Augapfel fixieren, wer nicht, der muss mit dem Zeigefinger der andern Hand, vorn oder hinten, bald schieben, bald ziehen, drücken oder nachlassen, und auf diese Art das schmale oder breite Ende der Glasplatte richten.

Die Apotomie als mechanischer Eingriff scheint mir in der beschriebenen Weise so vollkommen, dass daran nichts auszusetzen ist. Die physikalischen Factoren sind leicht verständlich. Ob es in jedem Falle von Irisverwachsungen das nützlichste Verfahren ist, will ich nicht behaupten. Ihre Ausführung ist nicht schwer, denn bei einem Augenoperateur muss man überhaupt voraussetzen, dass seine Hand flink, leicht und schmiegsam sei.

Bezüglich der Nützlichkeit jedoch halte ich, wenigstens vorläufig, meine Operation der „Sphincterolysis“ für besser.

Die Resection der obern Facialisäste bei Blepharospasmus idiopathicus

von Dr. *Ignaz Ottava.*[1])

In früherer und neuerer Zeit empfahl man die mannigfaltigsten Medicamente und Operationen zur Behandlung des Blepharospasmus. Cocain in Tropfen oder Pulverform, Morphium meist in Form subcutaner Injectionen; Chinin, Opium, Valeriana, Herba Chenopodii, Brechmittel, Arsen, warme Umschläge mit Boraxlösung, Vesicantien, kalte Waschungen, warme Bäder, Elektrisieren, Druck auf die Aeste des Nervus facialis, den subcutanen Durchschnitt des Musculus orbicularis, nach Zehender die Bepinselung der Augenlider und deren Umgebung mit Jodtinctur.

Eine solche Mannigfaltigkeit der Medicamente bedeutet aber nur, dass wir gegen den Blepharospasmus noch kein richtiges Mittel haben. Dies ist übrigens auch unmöglich; denn der Blepharospasmus ist nur ein Symptom, welches seine Ursache im Auge selbst, in dessen Nähe oder entfernt von ihm haben kann. Blepharospasmus kann durch jede Entzündung verursacht werden, welche im Bereiche der Gefühlsnerven besteht, z. B. auf der Conjunctiva, auf der Cornea, Iris, Corpus ciliare etc. Von den Krankheiten der Nachbarorgane sind die Neuralgien der Nerven, besonders des Trigeminus, dadurch berühmt, dass sie Blepharospasmus verursachen. Man sah sogar Blepharospasmus durch einen cariösen Zahn verursacht, der sofort schwand, als man den Zahn zog. Donders beobachtete einen Blepharospasmus, welcher auf sympathischem Wege entstand: ein verwundetes Auge gieng an Iridocyclitis zugrunde; später entstand am andern Auge Blepharospasmus, der nach Enucleation des kranken Auges schwand. Albrecht v. Graefe empfahl, man solle diejenigen Punkte aufsuchen, bei denen auf Druck der Blepharospasmus entweder gänzlich schwindet oder sich verringert. Hier würde man auch die Ursache der Krankheit finden. (Eine Narbe oder Exostose, welche einen Nerven drücken, oder circumscripte Entzündungen.) Man beobachtete Blepharospasmus auch bei Chorea, Hysterie und Epilepsie. Die clonische wie auch die tonische

[1]) Orvosi Hetilap „Szemészet" 1884, Nr. 6.

Form des Blepharospasmus entsteht meist durch Reflexe, obwohl seine Ursache auch in einer Neuritis des N. facialis oder in einer Krankheit im Schädel liegen kann.

Bei einer solchen Verschiedenheit der Ursachen ist es selbstverständlich, dass er auch verschiedene Behandlung erfordert, und es ist unzweifelhaft, dass manche der oben erwähnten Mittel, deren einige entgegengesetzteste Wirkungen hervorrufen, mitunter Erfolg hatten. Es kommen zwar auch solche Behandlungsmethoden vor, welche wir mit einigem Zweifel aufnehmen müssen, z. B. wenn Dehenne (Bull. de la soc. de méd. prat. 1880.) Metallplatten auf die Stirne legte, worauf der Blepharospasmus verschwand.

Bei jeder modernen Augenbehandlung trachten wir zuerst die Ursache des Leidens zu entfernen, dann erst wenden wir uns andern Mitteln zu.

Bei neuralgischen Erkrankungen erzielte man vorzügliche Resultate durch Elektrisieren mit schwachen Strömen. Michel, Remak, Quadri.) Wir beobachteten hievon nur bei den phlyktaenösen Entzündungen einigen Erfolg. Die Durchschneidung des N. supra- oder infraorbitalis wendeten Albrecht und Alfred Graefe, Tillaux, Talko etc. mit gutem Erfolge an. Michel empfiehlt zur Verminderung der Reflexe ein Extract des Calabar. Abadie (Gaz. des hôpitaux 7. Oct. 1882) behandelte zwei Fälle mit Massage; ein Fall wurde geheilt. Dimitrovszky heilte einen Fall mit Natrium salicylicum. Dieffenbach war der erste, der die Durchschneidung der Aeste des N. facialis empfahl.

Im Anfang der achtziger Jahre, als das Dehnen der Nerven in der Nervenheilkunde grossen Anhang fand, versuchten wir es auch bei solchen Fällen, welche ohne Entzündung des Auges oder seiner Umgebung entstanden waren. Zum Dehnen und Durchschneiden wäre der N. facialis geeignet, als der bewegende Nerv des Musculus orbicularis. Seine Anatomie und topographische Lage jedoch sind zu diesem Zwecke sehr ungünstig. Der Stamm liegt sehr tief in der Nähe grosser Gefässe, so dass sein Aufsuchen erschwert und eine Verletzung der Gefässe gefährlich ist. Der Stamm verästelt sich bei seinem Hervortreten in Form eines Besens. Bei der Dehnung müssten wir daher sehr viele Aeste aufsuchen, was sehr umständlich ist; andererseits sind die Aeste so dünn, dass sie beim Fassen mit der Pincette reissen. Es bleibt daher nur das Durchschneiden des Nerven übrig. Die hierauf bezüglichen Erfahrungen möchte ich hier besprechen:

1. Fall. Sch. K., 30jähriger Mann; während des Brandes seines Hauses schlug eine Flamme an seine Augenlider, seither war er nicht mehr Herr seiner Augenlider; sie bewegen sich krampfhaft, sodann schliessen sie sich so stark, dass er sie nicht öffnen kann. Das dauert einige Secunden, hernach kann er unter langsamen Zuckungen die Augen wieder öffnen; alldies wiederholt sich jedoch nach kurzer Zeit, so dass der Kranke nicht allein herumgehen kann.

An den Augen keine krankhaften Veränderungen. Visus der beiden Augen 6/6, Nahepunkt 3·5 D. Wenn wir die Aufmerksamkeit des Kranken in Anspruch nehmen, hält er längere Zeit die Augenlider offen. Wenn die Aufmerksamkeit des Kranken auf die Augen geleitet wird, z. B. bei der Untersuchung, so schliessen und öffnen sich die Augen rasch hintereinander; in einigen Secunden schliessen sie sich unter fortwährenden Zuckungen; nach kurzer Zeit kann er sie jedoch schon mit einiger Anstrengung öffnen. Wir bepinseln die Lider nach Zehender mit Jodtinctur; aber ohne Erfolg.

12. Dec. 1882. Ueber dem rechten Arcus zygomaticus durchschnitten wir die Aeste des Nervus facialis auf folgende Weise: Ueber dem arcus zygomaticus wurde ein 2 *cm* langer Schnitt bis zum Knochen geführt, welcher mit der Länge des Knochens parallel lief, so dass er die hier verlaufenden Nervenäste traf. Nach der Operation öffnete der Patient sogleich die Augen. Aber schon nach 2 Tagen war kaum mehr ein Erfolg zu sehen.

23. December. Ueber beiden arcus zygomatici, also auch über dem früher operierten rechten, führten wir einen 2 *cm* langen, bis zum Knochen reichenden Schnitt. Aus der Tiefe der Wunde schnitten wir sammt den Weichtheilen auch die hier verlaufenden Nervenäste aus. Nach der Operation öffnete der Patient beide Augen leicht.

8. Jänner 1883. Der Patient verliess die Klinik. Die bei der Operation gemachten Wunden heilten per primam. Das linke Auge ist gut geöffnet, das rechte zuckt noch ein wenig.

II. Fall. F. M., 35jähriger Müller. Vor 3 Jahren fingen seine Augenlider ohne jedweden Grund zu zwinkern an und schlossen sich auch manchmal gänzlich. Später stellte sich das Schliessen öfter ein, so dass er jetzt schon kaum allein gehen kann. Das Schliessen ist dann am stärksten, wenn er einen Gegenstand fixiert oder, was bei seinem Handwerk oft vorkommt, wenn er sägt. Die Zuckungen und das Schliessen verringern sich, wenn er, wie er erzählt, einen gewissen Punkt seines Gesichtes, eine seiner beiden Schläfengruben oder den Knochen vor seinem Ohr stark drückt. Eine krankhafte Veränderung war am Auge nicht zu finden. Auf beiden Augen war V = 6/6, Nahepunkt 120 *mm*. Die Zuckungen und das Schliessen ist dasselbe wie im I. Fall. Elektrisieren und Einpinselungen mit Jodtinctur blieben ohne Erfolg.

17. April 1883. Wir führten über dem linken arcus zygomaticus eine gleiche Operation aus wie im vorigen Falle. Der Kranke öffnete gleich nach der Operation sein linkes Auge, aber nur wenn er das rechte zuhielt, sonst zwinkerte er noch ebenso wie vor der Operation.

Am 21. April vollführten wir eine gleiche Operation, wie oben, auch über dem rechten arcus zygomaticus. Nach der Operation öffnete der Patient schon beide Augen frei.*)

III. Fall. Sch. M., 43jähriger Mann; vor 5 Monaten erkrankten seine beiden Augen nach einer Zahnextraction. Vor 6 Wochen fing er ohne jedweden Grund an oft zu blinzeln, was sich von Tag zu Tag verschlimmerte. An den Augen fand sich nur ein leichter Katarrh. V = 6/6. Der Kranke kann kaum einige Secunden seine Augen offen halten. Die Augenlider zucken krampfhaft, besonders wenn er etwas in der Nähe beobachten will. Nach den Zuckungen schliessen sich die Augen so fest, dass der Kranke, wenn er sehen will, die Lider mit beiden Händen auseinander ziehen muss. Dies dauert einige Secunden, dann öffnen sich die Augen unter kleinen Zuckungen; der frühere Zustand tritt jedoch sehr bald wieder ein.

5. Mai 1883. Ueber beiden arcus zygomatici wurde ein 2·5 *cm* langer, bis zum Knochen dringender Schnitt gemacht, quer vom obern Ende bis zum untern. Aus der Tiefe der Wunde schnitten wir ein Stück der Weichtheile aus, worauf der Kranke beide Augen sehr leicht öffnete. — Nach vier Tagen war die Stelle des Schnittes gänzlich geheilt, und der Kranke verliess geheilt unsere Klinik. Nach 6 Monaten präsentierte er sich in völlig gesundem Zustande.

Wir entliessen unsere Kranken mit der Weisung, wieder zu kommen, wenn ihr Leiden wiederkehre, oder aber uns davon zu berichten. Bisher meldete sich jedoch keiner, wir können daher annehmen, dass alle 3 Fälle geheilt sind.

In unsern Fällen fanden wir keine bestimmte Ursache der Krankheit. Im II. Falle waren im Verlaufe des N. facialis einige Punkte, bei denen sich auf Druck der Spasmus verringerte; einen krankhaften Process fanden wir jedoch auch hier nicht.

Die bisher in der Therapie gebrauchten Mittel blieben erfolglos; so entstand die Idee Prof. Schulek's: Die Dehnung der Aeste des Facialis, welche den M. orbicularis versehen, in der Gegend des arcus zygomaticus; wenn dies wegen der Dünnheit der Aeste nicht gelingen sollte: Die Dieffenbach'sche Methode; er war sogar auf eine Resection gefasst, indem er eine Lähmung des N. facialis für ein viel geringeres Uebel hielt als den Blepharospasmus. Der Erfolg bewies, dass die Excision auch von jenen Nachtheilen frei sei, welche die Theorie als solche aufstellt.

---

*) Auffällig war, dass beim Einschnitt, der an den peripheren Theilen der zu excindierenden Nerventheile gemacht wurde, eine ausserordentliche Menge Thränenflüssigkeit, ca. 1 E[illegible]ch auf einmal aus dieser Lidspalte ergoss.

Dass die partiale Resection des N. facialis gerechtfertigt, ja sogar vortheilhafter ist als die Durchschneidung der Aeste des Trigeminus, begründen wir mit folgendem:

Welcher Nerv immer die indirecte Ursache des Blepharospasmus sei, so führt doch nur der N. facialis die Impulse der Bewegungen zum M. orbicularis; hier verursacht die starke Innervation den Krampf. Wenn wir einen Theil der Nervenbahnen unterbrechen, führen die zurückgebliebenen weniger Impulse zum Muskel. In solchen Fällen kann der Nerv auf reflectorischem Wege wieviel Reize immer vermitteln, sie gelangen nicht zum Muskel, und es entsteht kein Spasmus.

Um nur eine gewisse Zahl der Aeste eines motorischen Nerven durchzuschneiden, dazu finden wir keinen geeigneteren Nerven als den N. facialis. Aus der Tiefe hervortretend, verästelt er sich in Form eines Kehrbesens; der grösste Theil der Aeste steigt auf den arcus zygomaticus, schräg von unten gegen Stirne, Schläfe und Orbita zu, wo er den oberen Theil des M. orbicularis versieht. Mehrere dicke Stämme verlaufen jedoch am unteren Rande des arcus parallel mit ihm zum Gesichte und zur unteren Hälfte des M. orbicularis. Feine Aeste verlaufen sodann im Muskel selbst, von oben nach unten und umgekehrt.

Dies bestimmt den Gang der Erwägung: wenn wir über dem arcus zygomaticus einen langen Schnitt machen und aus der Tiefe der Wunde ein grosses Stück herausschneiden, unterbrechen wir einen grossen Theil der Nervenbahnen; bei kleinem Schnitte wird nur ein kleiner Theil unterbrochen. In diesem Maasse verringert sich auch der Spasmus.

Einige praktische Winke möchte ich noch hervorheben. Zur Behebung des Blepharospasmus genügt das einfache Durchschneiden nach Dieffenbach nicht, weil die Nerven wieder verwachsen und wir dadurch keinen dauernden Erfolg erzielen. So verhielt es sich bei unserem ersten Fall.

Noch weniger erzielen wir mit dem einfachen Schnitte, wenn wir ihn parallel mit der Länge des arcus zygomaticus führen, besonders wenn wir ihn schräge vom unteren Rande des arcus zum oberen führen, weil dann der Schnitt mit den Nerven parallel verläuft und wir vielleicht gar keinen Nerven berühren.

Wir führen daher den Schnitt in der Mitte des arcus, schräge vom oberen Rande zum unteren. Der Schnitt dringe bis zum Knochen und sei mindestens 2 *cm* lang. Da hier die Aeste des Facialis schon sehr dünn sind und ihr vereinzeltes Aufsuchen sehr erschwert ist, fassen wir nur einen kleineren oder grösseren Theil der Weichtheile mit der Blömer'schen Pincette in der Tiefe der Wunde und schneiden ihn mit einer Cooper'schen Schere heraus; hierin sind auch die Nerven enthalten. Dann erwägen wir den Erfolg; ist er klein und der Kranke zwinkert noch immer, so schneiden wir noch ein Stück heraus.

Bisher war der Durchschnitt der Aeste des Trigeminus gebräuchlich. Das Ausschneiden der Aeste des N. facialis ist jedoch vortheilhafter: 1. Ist es nicht so schmerzhaft wie der Schnitt durch den Gefühlsnerven, 2. ist er leicht erreichbar, und der arcus zygomaticus dient als sichere Stütze, 3. ist es leicht und sicher durchführbar, 4. verletzen wir keine wichtigeren Organe, 5. ist es eine Operation, die man auch an ambulanten Patienten ausführen kann, 6. ist der Erfolg sicher[1]), 7. ist durch diese Operation der Blepharospasmus idiopathicus, welcher bisher für unheilbar galt, der Therapie zugänglich gemacht worden.[2])

[1]) Wir wandten bei Blepharospasmus nach phlyktaenischen Entzündungen die Canthoplastik u. zw. stets mit gutem Erfolge an.

[2]) In den 10 Jahren, welche seit der Veröffentlichung der vorstehenden Abhandlung verstrichen sind, wurden an der Augenklinik ausser den oben mitgetheilten noch 15 solcher Operationen an 10 Personen ausgeführt. Der Erfolg war ein voller in 3, ein nahezu vollständiger in 2, ein theilweiser in 8, und ein ganz ausgebliebener in 2 Fällen. Nachtheil war niemals entstanden und die Wundheilung verlief immer glatt. Die Krankengeschichten hier mitzutheilen schien mir mit Rücksicht auf die massenhaft anwachsende ophthalmologische Literatur überflüssig. Sollte sich dafür ein Interesse kundgeben, so könnte dies nachgetragen werden. Schulek.

Der Paquelin'sche Thermocauter in der Augenheilkunde

von Dr. *Stephan Csapodi.*[1])

Es scheint beinahe ein Anachronismus zu sein, wenn man heutzutage, wo sich die Elektricität überall Bahn bricht, an solchen Verfahren und Instrumenten festhalten will, welche mit der allein dominierenden Richtung zu wetteifern wagen. Dies erklärt sich aber aus der menschlichen Natur, insofern wir es an uns selbst beobachten können und es auch von andern leicht an uns beobachtet wird, dass jeder mit einer gewissen angeborenen conservativen Zähigkeit an Dingen festhält, welche er für gut und zweckmässig befunden hat. Durch diesen natürlichen Conservativismus werden manche alte Heilmethoden beibehalten, welche den heutigen Anforderungen noch ebenso entsprechen als zu Zeiten ihrer ersten Begründung. Als Beispiel genügt es, auf das Touchieren mit Argentum nitricum bei Trachom zu verweisen, welches sich, trotz der neueren und neuesten Behandlungsmethoden des Trachoms, noch immer bewährt. Es ist zwar nicht zu bezweifeln, dass in einer rationellen Therapie auch die neuesten Methoden platzgreifen können und müssen, aber es wäre gar nicht rationell, alte Verfahren, bisher verwendete Instrumente den neuesten Verfahren und Instrumenten zuliebe, einfach zu verwerfen.

Solche Gedanken bewogen mich, in unserer ophtalmologischen Conferenz jenen zweckmässigen Apparat der Universitäts-Augenklinik zu demonstrieren, an dessen Construction auch ich theilgenommen. Ich hielt dies umso weniger für überflüssig, da dieser zu ophtalmologischen Zwecken construierte Paquelin'sche Thermocauter unter den in der Augenheilkunde verwendeten vielleicht der einzige ist, welcher allen Anforderungen möglichst angepasst ist. Die Klinik schaffte sich zwar seitdem auch einen zweckmässigen Galvanocauter an, damit auch dieser in ihrem Instrumentarium vertreten sei, und er findet auch hie und da Anwendung, doch kamen wir nie in die Zwangslage, den Thermocauter bei Seite legen zu müssen, sondern verwenden ihn ebenso oft wie sonstwo den Galvanocauter.

[1]) Vorgetragen in den „szemészeti értekezetek" (augenklinische Conferenzen) 29. Mai 1893 und mitgetheilt im Orvosi Hetilap „Szemészet" 1893, Nr. 4.

Auch hielt ich eine Besprechung dieses Thermocauters schon deshalb für nöthig, weil sich in der ophtalmologischen Literatur nur spärliche Publicationen vorfinden, welche über die Anwendung des Thermocauters handeln; auch liest man in einigen, dass man den Thermocauter aufgeben musste, weil man keinen für Augenoperationen passenden finden konnte.

Selbst die Anwendung des Glüheisens ist in der Augenheilkunde im ganzen erst zwanzig Jahre alt, seitdem im Jahre 1873 Martinache eine glühende Eisensonde, andererseits Sammelsohn den Galvanocauter empfohlen hatten; aber wie Nieden noch im Jahre 1885 im „Archiv für Augenheilkunde" bemerken musste, vermochte die Cauterisation mit dem Glüheisen keine Anerkennung in weiteren Kreisen zu erringen, sei es, weil den Operateur das Heilinstrument der Alten befremdete, sei es darum, weil die angewendeten glühenden Strieknadeln und Schielhaken viel zu grobe Mittel waren, um damit minutiöse Operationen auszuführen.

Niedens Publication interessiert uns auch in der Hinsicht, dass dieser Autor die Anwendung des Thermocauters in der Augenheilkunde ganz verurtheilt. Er betrachtet als einen Nachtheil des Instrumentes, dass es sehr complicierl ist, dass sein Brenner nicht genug fein ist und ausserdem zum Weissglühen gebracht, gar nicht zweckmässig sein kann bei einer so feinen Arbeit, bei welcher man mit Bruchtheilen von *mm* zu rechnen hat. Er empfiehlt daher den Galvanocauter.

Sattler erwähnt in der Heidelberger Gesellschaft der Ophtalmologen im Jahre 1879 nur, dass er auch an den Thermocauter dachte, doch fand er keinen genügend feinen. Er benützt lieber das Glüheisen, aber nicht eine Strieknadel, welche bald erkaltet, sondern ein Eisen, welches etwas massiver ist und demzufolge die Hitze länger behält. Dies ist aber ein Widerspruch, worin Sattler verfällt, indem er bei dem Thermocauter das als einen Nachtheil ansieht, was er vom Glüheisen verlangt. Im Jahre 1883 erklärt Sattler eben daselbst, dass er den Thermocauter zwar versucht, aber ihn mit dem Galvanocauter verwechselt habe.

Eversbusch ist der erste, der sich im Jahrgange 1886 der „Klinischen Monatsblätter" eingehend mit dem Thermocauter beschäftigt. Er benützte zuerst einen grossen Paquelin'schen Brenner, aber aus ähnlichen Gründen, wie Niesen verwechselte er ihn mit dem Galvanocauter. Als er aber wiederholt in die Lage kam, dass der Galvanocauter trotz aller Sorgfalt gerade im Augenblicke der Anwendung den Dienst versagte, kehrte er wieder zum Thermocauter zurück, besonders seit dem er das Auge cocainisiert. Er construierte aber einen Brenner, entsprechend den an ihn gestellten Anforderungen. Er liess den Brenner bogenförmig krümmen und mit einem so feinen Ende versehen, dass es der Feinheit des Galvanocauters gleich kam. Um die strahlende Wärme des Weissglühens zu vermeiden, liess er das Ende des Brenners solid machen; wenn nämlich die Hülle des Brenners nicht

bis ans Ende reicht, kann dies nicht höher als bis zur Rothglut erhitzt werden; ja durch mässiges Drücken des Ballons kann man das Glühen noch vermindern und durch stärkeres Blasen wieder erhöhen. Auch der Hals des Brenners ist so dünn, dass er nicht jenen für das Auge unangenehmen, starken Schein ausstrahlt wie der conische Brenner. Der Autor bemerkt ausserdem, das der Thermocauter gar nicht complicierter sei als der Galvanocauter, ja wegen seiner Verlässlichkeit denselben übertreffe. Um das Instrument auch ohne Assistenz gebrauchen zu können, schaltete er in die Blasevorrichtung eine Wulff'sche Flasche ein, und liess an den Hals des Brenners eine Sperre anbringen, so dass die Handhabung des Ballons vor der Operation geschehen kann; während der Operation muss dann nur die Sperre geöffnet werden.

Seitdem wird noch der Thermocauter in einer russischen Publication Katzanrows empfohlen (Referat in Michels Jahresberichten 1887) bei Trichiasis, Blenorrhoea sacci lacrymalis, besonders aber, um ein totales Staphylom flacher vernarben zu lassen. Er spricht nicht von der Form seines Instrumentes, aber er hält es für zweckmässiger als den Galvanocauter, weil der Thermocauter verlässlicher ist und auch bei Anwendung an einem dickwandigem Staphylom nicht verkrümmt wird, was mit der glühenden Platinschlinge leicht geschieht.

Der Thermocauter der Budapester Universitäts-Augenklinik wurde zur Zeit der Erbauung der neuen Klinik construiert. Als im Jahre 1884 die neue Klinik eröffnet wurde, wollten wir das Instrumentarium der Klinik würdig ergänzen; in dieser Ergänzung konnte ein Glühapparat nicht fehlen). In der alten Klinik wendeten wir bei Cauterisation entweder einen grösseren glühenden Stecknadelkopf, eine glühende Stricknadel, einen Schielhaken oder ein Glüheisen an, welches dem Sattlers ähnlich war, oder aber ein seitlich gekrümmtes, flaches Zahninstrument. Was den neuen Glühapparat betrifft, so sind wir mit Professor Schulek darin übereingekommen, einen zweckmässigen Thermocauter zu construieren. Wollten wir den gewöhnlichen Thermocauter bestellen, welcher zu chirurgischen Zwecken verfertigt wird, so würde er zu ophtalmiatrischen Zwecken ein allzu grobes Instrument sein, welches nur bei Leiden in der Umgebung des Auges gebraucht werden könnte; andererseits aber wenn wir nur einen Brenner von der Feinheit der galvanokaustischen Schlinge verfertigen liessen, könnte das Instrument bei gröbern Operationen z. B. an den Augenlidern schwerlich verwendet werden.

Da bei klinischen Anschaffungen der Kostenpreis nicht so sehr in die Wage fällt, als wenn man in der Privatpraxis etwas bestellen muss, so trachteten wir, nicht nur einen einzigen Brenner zu ersinnen, entsprechend der Form der Platinschlinge, sondern für alle möglichen Anforderungen je einen Brenner zu haben. Wir bestimmten Form und Grösse der Brenner,

welche Collin im Jahre 1886 nach meinen Zeichnungen und Weisungen anfertigte, also noch vor dem Erscheinen der Publication Eversbusch'. —

Die einzelnen Brenner sind aus folgenden Figuren ersichtlich:

1. Zur Verödung des aufgeschnittenen Thränensackes bei unheilbarer Blenorrhoea sacci lacrymalis dient der Brenner in Fig. 1. Sein Ende ist kugelförmig mit einem Durchmesser von 6 *mm*, der Hals ist unter 100° abgebogen. In Collins Fabriksserie erhielt der Brenner die Nr. 6551.

2. Zur Cauterisation von Geschwüren und Epitheliom der Lider oder auch zur oberflächlichen Cauterisation von grösseren Hornhautgeschwüren verwendbar ist der Brenner in Fig. 2. Der Hals ist gerade, das halb-

Fig. 1.

Fig. 2.

Fig. 3.

Fig. 4.

Fig. 5.

Fig. 6.

Fig. 7.

kugelförmige Ende ist flach abgestutzt, der Durchmesser 5 *mm*. Eben weil der Hals des Brenners gerade ist und das Ende senkrecht auf das Geschwür gestellt wird, fällt die Möglichkeit weg, dass der massivere Körper vom Halse aus eine dem Auge unangenehme Hitze ausstrahle. Collin Nr. 6552.

3. Zur Cauterisation inficierter Hornhautwunden, welche nach Entfernung von Fremdkörpern zurückbleiben, oder von kleinen tiefen Hornhautgeschwüren diente der gerade, etwas conische Brenner in Fig. 3, welcher am Ende 2 *mm*, am Schafte 3 *mm* Durchmesser hat. Der Hals des Brenners ist gerade, um bei Anwendung senkrecht mit der Spitze gestellt werden zu können, ohne dass die Masse des Brenners das Auge durch strahlende Wärme irritiert. Collin Nr. 6555.

4. Der feinste Brenner ist in Fig. 4 ersichtlich, welcher zur Cauterisation von sehr kleinen, tiefen Geschwüren oder zur Verödung von einzelnen distichiatisch gestellten Wimpern dient. Das feine Ende verdickt sich rückwärts conisch bis 2 *mm* am Schafte. Der Hals ist gerade, bei der Cauterisation wirkt nur die glühende Spitze. Collin Nr. 6553.

5. Zur linearen Cauterisation, z. B. zur Peritonia ignea des Pannus oder zur Cauterisation des Randes eines Ulcus serpens eignet sich sehr gut der Brenner in Fig. 5. Er ist am Halse gekrümmt, das Ende flach gedrückt, 2 *mm* breit, so dass es eine feine, abgerundete Schneide von 0·5 *mm* Dicke bildet, man kann damit sozusagen schneiden. Diesen Brenner kann man auch zur Verödung der Wimperreihe bei Trichiasis oder Distichiasis gebrauchen. Andererseits wenn man bei Pannus nicht nur den Limbus corneae abgrenzen, sondern zugleich die Oberfläche des Pannus cauterisieren will, so kann man den Brenner umkehren und mit der convexen Seite operieren. Collin Nr, 6550.

6. Zur Cauterisation von oberflächlichen Geschwüren und von sichelförmigem Ulcus catarrhale, auch zur Abgrenzung von Ulcus serpens eignet sich der Brenner in Fig. 6. Er ist zur Seite gekrümmt, sehr flach gedrückt, 3 *mm* breit, an der Kante abgerundet. Man kann ihn sehr leicht in der Richtung der Convexität führen oder auch umgekehrt unter den Rand des Geschwüres bringen. Collin Nr. 6556.

7. Zur leichten Cauterisation von oberflächlichen, aber ausgedehnten Geschwüren (Herpes catarrhalis corneae, Ulcus serpens) eignet sich der Brenner in Fig 7, welcher ganz nach Art eines Schielhakens verfertigt ist. Man kann damit den Geschwürsgrund rasch oberflächlich abbrennen, umso leichter, da dieser Brenner nur bis zur Rothglut erhitzt werden kann. Collin Nr. 6554.

Die Anfertigung so vielerlei Brenner macht zwar den Apparat bedeutend theurer, aber es ist ja eigentlich nur der Bequemlichkeit halber, dass wir siebenerlei Brenner haben, in der Privatpraxis kann man mit Fig. 4, 5 und 6 gut auskommen. Auf einer Klinik freilich, wo die Krankheitsfälle in den verschiedensten Summen vorkommen, wird das Operationsverfahren sehr erleichtert, wenn man eine grosse Auswahl hat; eine jede Form mag einen besondern Vortheil haben, worin er bei geeigneten Fällen die übrigen übertrifft. Den höheren Kaufpreis vermindert aber der Umstand, dass sich die Klinik ein Instrument angeschafft hat, das für ewige Zeiten ausreicht. Die übrigen Vorwürfe, welche die Freunde des Galvanocautors machen können, werden zu nichte bei der Thatsache, dass der Paquelin'sche Thermocauter immer verlässlich ist, nie im Augenblicke der Anwendung versagt. Was übrigens diese Vorwürfe betrifft, so fällt der Vorwurf der grösseren strahlenden Hitze weg, wenn man den Ballon nicht bis zum Weissglühen des Brenners wirken lässt. Auch wird schwerlich mehr ein

Operateur zugeben, was Middeldorpf als Orakelspruch aussagte, dass nämlich der Galvanocauter keine strahlende Wärme ausströme, weil er die Quelle seiner Wärme in sich selbst besitze.

Was ferner die Behauptung betrifft, dass die Handhabung des Thermocouters schwerer und complicierter sei, so ist eben das Gegentheil wahr; man kann sich keinen leichter zu handhabenden Apparat vorstellen; dass man Jemanden haben muss, der den Ballon übernimmt, kann doch keinen Nachtheil bilden. Man hat ja, besonders in einer Klinik, immer jemanden, dem man den Ballon in die Hand gibt, nöthigenfalls dem Patienten selbst, wie ich es oft in der Privatpraxis gethan habe. In schwereren Fällen operiert man aber nie ohne Assistenz. Auch kann in den Apparat eine Wulff'sche Flasche eingeschaltet werden, wie Eversbusch empfohlen hat.

Fig. 8.

Man darf auch nicht den Vortheil vergessen, welchen das Instrument in seiner Leichtigkeit besitzt. Es fällt uns gar nicht schwer, dasselbe so lange in der Hand zu halten, und es hindert uns bei der Operation gar nicht, was sich von den Elektroden des Galvanocauters kaum sagen lässt.

Bei dieser Gelegenheit will ich mich nicht in die therapeutische Anwendung des Thermocauters einlassen, die ja mit der des Galvanocauters übereinstimmt.

Wer überhaupt zur Cauterisation greift, um nekrotisierte oder inficierte Gewebstheile zu vernichten und die gesunden Gewebe zum Ersatz anzuregen oder aber den ganzen Organismus durch Vernichtung von Neoplasmen zu schützen, der kann das Ferrum candens immer in Form der sinnreichen Erfindung Paquelins anwenden, wo jene interessante Erscheinung der Physik verwertet wird, dass das Platinmoor durch Condensation der Benzindämpfe in Glühhitze geräth.

Zuletzt will ich noch bemerken, dass Paquelin die Regel aufgestellt hat, dass das Platinmoor nicht mit kalten Benzindämpfen imprägniert werden darf, sonst kann es nicht zum Glühen gebracht werden. Man muss nach der Operation den Kautschukschlauch der Benzinflasche rasch vom Schafte des Brenners entfernen, bevor noch der Brenner auszukühlen beginnt. Ausserdem ist es rathsam, von Zeit zu Zeit, — in längeren Intervallen — sämmtliche Brenner in der Flamme einer Spirituslampe, die durch eingeblasene Benzindämpfe hoch erhitzt wird, gut ausglühen zu lassen. Zu diesem Zwecke liess Collin an die Spirituslampe des Apparates ein kurzes Blaserohr anbringen, woran man den Schlauch der Benzinflasche befestigt, um mit dem Ballon Benzindämpfe in die Flamme zu blasen. Diese Zusammenstellung ist in Fig. 8 ersichtlich.

Hermetischer Schutz gesunder Augen

von Dr. *Ladislaus Issekutz.*[1])

Gegen die Weiterverbreitung der Blennorhoe kann die stricte Einhaltung und Durchführung der Prophylaxe das wirksamste Hindernis bieten; dieselbe gelangt auch dann zur Geltung, wenn jemand bereits — jedoch nur auf einem Auge — inficiert ist. Wenn wir das Krankheitsbild der acuten Augenblennorhoe betrachten, so kann es uns kaum wundern, dass die an einem Auge vorhandene Krankheit gewöhnlich auch auf das andere übertragen wird, wo sie dann ebenfalls in ihrer ganzen Acuität zum Ausbruch gelangt und die Zukunft des Auges gefährdet.

Schon das an und für sich sehr profuse und ausserordentlich infectiöse Secret ist — wenn wir von den übrigen Umständen auch absehen — ein Factor, der die Hintanhaltung einer Uebertragung auf das andere Auge fast unmöglich macht, wenn auch nicht bei Tage, so doch während des Schlafes, wobei das angehäufte Secret bei seitlicher Lage des Patienten sehr leicht auf die andere, gesunde Seite hinüberfliessen kann. Vergrössert wird die Gefahr noch durch den in der Behandlung fast unvermeidlichen Umstand, dass die wichtigsten therapeutischen Vorgänge, nämlich das Reinigen und öftere Auswaschen des Auges durch das betreffende Individuum vorgenommen werden müssen, das natürlich seine Hände mit dem infectiösen Agens verunreinigt; aber bei noch so vorsichtiger Reinigung kann die Spülflüssigkeit ausserordentlich leicht in das in nächster Nähe befindliche Auge hinüberfliessen. Wenn wir den Patienten auch über diese Verhältnisse aufklären, bedarf es dennoch einer gewissen Intelligenz und manueller Geschicklichkeit, dass die Infection eventuell verhindert wird; aber wenn wir auch hier schon nur eine eventuelle Verhinderung der Infection annehmen, wie wird sich erst die Sache bei weniger intelligenten und vorsichtigen Patienten gestalten oder bei Kindern, die die Gefahr der Krankheit nicht beurtheilen können und denen wir vermöge ihres Unverstandes solche Aufgaben nicht zumuthen können.

Es bleibt also dem Spiele des Zufalls die Hauptrolle vorbehalten, in Fällen, wo wir nur durch Instruction der Kranken oder seiner Um-

[1]) Mitgetheilt im Orvosi Hetilap „Szemészet", 1887. Nr. 6.

gebung das gesunde Auge vor der Gefahr der Infection retten wollten. Auf diesen unsichern Erfolg dürfen wir aber nicht rechnen und haben es auch nicht nothwendig, da es in unserer Macht steht, das gesunde Auge vom kranken durch hermetischen Verschluss zu isolieren.

Ich will hier nicht die zahlreichen derartigen Verbände erwähnen oder deren gute und schlechte Eigenschaften kritisch beleuchten — ist es doch bei dem grössten Theile derselben nur bei der Empfehlung geblieben, und da sie den Anforderungen des praktischen Lebens nicht entsprachen, sind sie der Vergessenheit anheimgefallen. Nur den am meisten verbreiteten, bisher auch bei uns verwendeten, durch Graefe empfohlenen, hermetischen Verband möchte ich kurz vom Standpunkte der Praxis besprechen. Der Verband besteht aus etwa 4—5 *mm* breiten, auf der Lidspalte senkrecht stehenden englischen Heftpflasterstreifen, die vom äussern Augenwinkel bis zur Nase dachziegelförmig übereinander gelegt sind. Die Länge der einzelnen Streifen reicht vom oberen bis zum unteren Orbitalrand und noch etwas darüber. Die beim Anlegen befeuchteten Heftpflasterstreifen schliessen die Lidspalte, wenn sie trocknen, sehr gut; da sich jedoch die klebende Masse des Pflasters in Wasser aufweichen und vom Auge herabfallen oder zum mindesten dasselbe nicht hermetisch schliessen würde — wodurch wieder die Infection leicht ins Auge gelangen könnte — muss die ganze Fläche in einer Dicke von 1—2 *mm* mit Collodium bestrichen werden. Der auf diese Weise undurchgängige und durch Wasser nicht auflösbare Verschluss wird noch durch eine über denselben gelegte Wattelage und den Verband noch mehr gesichert. Zweifellos erfüllt der auf diese Weise angelegte Verband die an ihn gestellten Forderungen, indem er das Auge derart verschliesst, dass keine Infection in dasselbe gelangen kann, oder wenigstens nicht leicht. Die Technik des Verbandes ist aber sehr minutiös, geht mit vielfachen Handgriffen einher, und es besteht daher die Gefahr der Infection eben durch die Anlegung des Verbandes und die partieweise Verschliessung des Auges. Abgesehen von diesen noch zu bezwingenden Uebelständen gibt es aber bei diesem Verbande noch einen Uebelstand, den wir nicht bewältigen können, der aber das richtige Aufliegen des Verbandes sehr beeinflusst. Es muss nämlich der Patient beim Anlegen des Verbandes, ähnlich wie beim Schlafen, die Lider leicht geschlossen halten, denn wenn dieselben fest geschlossen sind und der Verband trocknet, übt er einen starken Druck aus oder geht auseinander, wenn er noch nicht getrocknet ist. Hat aber auch der Patient den richtigen Lidschluss getroffen, so ist es noch nothwendig, dass er während des Anlegens der Pflasterstreifen, was einige Minuten dauert, die Lider nicht zukneift oder, was noch unangenehmer wäre, öffnet, weil dadurch die bereits aufgelegten Pflasterstreifen ihre Dachziegelform verlieren, sich verwirren, so dass es nothwendig wird,

den Verband von neuem zu beginnen. Dies ist wieder ein sehr wichtiger Factor in Fällen, wo wegen der geringeren Intelligenz die Selbstbeherrschung weniger entwickelt ist oder besonders bei Kindern, wo man auf ruhiges Verhalten überhaupt nicht rechnen kann.

Die Nothwendigkeit der Anlegung eines hermetischen Verbandes kann nicht an einen gewissen Zeitpunkt geknüpft werden; im allgemeinen richten wir uns nach dem Vorhandensein des Secretes, das sich je nach den verschiedenen Fällen auch verschieden verhält, indem es entweder früher versiegt oder länger andauert; im letzteren Falle besteht die Gefahr der Infection längere Zeit, und es muss daher auch der hermetische Verband länger in Anwendung bleiben. Und da wären wir zu einem Punkte gelangt, wo sich gegen den erwähnten Verband einige Bedenken erheben könnten.

Wer in der Lage war, zahlreiche solche Verbände anzulegen, hat unbedingt auch bemerkt, dass durch die absolute Immobilisierung des Auges, hauptsächlich aber durch den auf dasselbe ausgeübten Druck, sich ein katarrhalischer Zustand entwickelt; das Auge wird roth, secerniert reichlich, so dass man genöthigt ist, von der weiteren Verwendung des Verbandes abzusehen, obzwar der Zustand des kranken Auges den Verband indicieren würde, indem das Secret noch reichlich und damit die Gefahr der Infection noch vorhanden ist. Dies ist der Fall, wenn man den Verband längere Zeit anwenden muss oder auch rascher, wenn das Auge von Hause aus katarrhalisch erkrankt war.

In der Therapie der acuten Blennorrhoe fällt — wie bereits erwähnt — der Reinigung eine sehr wichtige Rolle zu, deren Zweck es ist, bei auseinandergezogenen Lidern aus der Lidspalte und der Uebergangsfalte das angesammelte eitrige Secret zu entfernen. Da ferner bei dieser Krankheit das eitrige Secret sehr rasch secerniert wird, so ist auch das öftere Auswaschen nothwendig, was der Patient am bequemsten selbst vornehmen kann und womit wir ihn für gewöhnlich auch betrauen; der Arzt selbst besorgt die Reinigung einmal im Tage minutiös. Besonders ist dies in Spitälern nothwendig, wo sich zeitweise viele solche Kranke häufen und man nicht für jeden Kranken einen Wärter zur Verfügung hat, dessen Aufgabe es wäre, den ganzen Tag die Augen zu waschen und zu reinigen. Es ist dies in der Therapie ein wichtiger Factor, zu dessen pünktlicher Ausführung es nothwendig ist, dass der Patient etwas sehen soll; es ist nothwendig, dass er das Gefäss mit dem Wasser für die Umschläge und die Reinigung, ferner die Watte, Compressen etc. vor sich sieht. Das verschwollene kranke Auge kann ihm hiezu nicht dienen, ebensowenig das gesunde, mit dem oben erwähnten Verband versehene Auge. Sind beide Augen mit Blennorrhoe behaftet, so sieht der betreffende

zwar auch nicht; in diesen Fällen befinden wir uns aber in einer Zwangslage, an der wir überhaupt nichts ändern können.

Als Nachtheil kann noch erwähnt werden, dass das Aufweichen schwierig und auch bei vorsichtiger Hantierung schmerzhaft ist. Diese Uebelstände haben mich dazu bewogen, den bisherigen hermetischen Verband in einer Weise zu modificieren, dass die erwähnten Nachtheile nach Möglichkeit behoben werden. Zum hermetischen Verschlusse benützte ich den wasserdichten Wachstaffet; das ganze Auge wird damit bedeckt, so dass die Ränder oben auf die Stirne, unten aufs Gesicht — etwas höher als die Nasenflügel — aussen auf die Schläfe und nach innen auf den Nasenrücken, beziehungsweise auf die Nasenwurzel zu liegen kommen. Die abgerundeten Ränder des ausgeschnittenen Wachstaffets sind, den erwähnten Theilen entsprechend, derart gestaltet, dass die innere Hälfte schmäler, die äussere entsprechend breiter ist. Es ist natürlich, dass eine vollkommen gleiche Form nicht angegeben werden kann, dass dieselbe vielmehr je nach der Grösse des Gesichtes und Verschiedenheit der Augenhöhlen wechselnd ist. Es empfiehlt sich daher, die Form früher aus Papier auszuschneiden, dieselbe den erwähnten Stellen anzupassen und eventuell auszubessern; liegt sie gut, so kann der Wachstaffet nach dem Muster leicht ausgeschnitten werden, umsomehr, da keine grosse Genauigkeit erforderlich ist. Der so ausgeschnittene Wachstaffet wird in Sublimat abgewaschen, abgetrocknet und in der erwähnten Weise aufs Auge gelegt; die Ränder werden mit langen, aber schmalen, etwa $^1/_2$ *cm* breiten Englischpflasterstreifen rund herum zugepickt, so dass die Hälfte der schliessenden Streifen auf den Rand des Wachstaffets, die andere Hälfte auf die Haut des Gesichtes, beziehungsweise der Stirne zu liegen kommt. Am genauesten muss dieses Zupicken — eventuell auch mit zwei übereinander gelegten Streifen — auf der innern Seite bewerkstelligt werden, weil eben dieser Theil des Verbandes am ehesten der Gefahr des Aufweichens ausgesetzt ist und die Infection hier leicht Zugang hätte.

Die Ränder des Wachstaffets werden auf diese Weise rund herum vollständig abgeschlossen. Der grösseren Sicherheit halber und um gegen das Aufweichen der Streifen durch Wasser Schutz zu bieten, werden dieselben rund herum mit Collodium flexile eingestrichen. Bei diesem Act müssen wir wieder darauf bedacht sein, dass das Collodium am genauesten auf der inneren Seite aufgestrichen wird. Ist das Stück Wachstaffet auf diese Weise rundherum abgeschlossen, so ist der Verschluss fertig, und es ist nicht einmal nothwendig, das Auge noch ausserdem zu verbinden. Der Verband wird täglich geöffnet, wobei wir das Auge mit Sublimat auswaschen.

Unter dem Taffet kann der Betreffende die Augen ganz bequem öffnen, er kann mit den Augen blinzeln, kann durch den Taffet hindurch

schauen und sieht so viel, dass er nicht nur das Auswaschen der Augen und die Umschläge bequem besorgen, sondern ohne jede Behinderung herumgehen kann.

Dieser Umstand bringt es mit sich, dass wir das bedeckte Auge auch sehen und in kurzen Intervallen beobachten können, so dass, wenn das Auge eventuell vor dem Verschluss bereits inficiert war, wir die ersten Symptome einer entstehenden Entzündung bemerken und unsere Maassnahmen darnach treffen können.

Bei dem andern Verbande hatten wir diesen Vortheil nicht, da wir ja das Auge nur beim Verbandwechsel, d. h. einmal in 24 Stunden, sahen und der Anfang des Ausbruches einer eventuellen Erkrankung unserer Aufmerksamkeit entgehen konnte. Aber auch die starke Schleimabsonderung kann besonders den Mindergeübten, der noch nicht viel Gelegenheit hatte, ähnliche Erkrankungen zu beobachten, in Zweifel versetzen, ob er es für gestautes Secret oder beginnende Blennorrhoe ansprechen soll, umsomehr, weil, wie ich bereits erwähnte, infolge des Druckes und des sich stauenden Secretes das Auge mehr oder minder roth wird. Dass dann solche, durch die Umstände aufoctroyierte unrichtige Anschauungen fürs Auge ominös werden können, brauche ich hier nicht des Näheren zu erörtern. Ich halte es ferner für nothwendig, zu erwähnen, dass unter dem beschriebenen Verschluss die erwähnten katarrhalischen Zustände, die die Fortsetzung des Verbandes unmöglich machen, sich nicht entwickeln, da ja das Auge keinem Drucke ausgesetzt ist; höchstens könnte der Abschluss der Luft einen unbedeutenden Katarrh verursachen. Thatsächlich können wir uns auch auf Fälle berufen, wo der Verband durch drei Wochen hindurch angewendet wurde, ohne auf dem Auge die geringste Veränderung hervorgebracht oder irgend welche subjective Beschwerden verursacht zu haben.

Auch kann der Verschluss leichter gewechselt werden, weil das Aufpicken nicht auf dem Lide, sondern auf der minder empfindlichen Stirn- — respective Gesichtshaut — geschieht.

Beim Auflegen des Verbandes ist es gleichgiltig, ob der Patient das Auge geschlossen oder offen hält. Und nun möchte ich noch einige numerische Daten anführen, die beweisen werden, ob bei dem erwähnten Vortheil diese Art des Verschlusses seinem eigentlichen Zwecke, dem hermetischen Verschlusse, entspricht.

Wir verwenden den Verschluss seit April 1888, also nahezu seit einem Jahre, und haben denselben in dieser Zeit bei 30 Fällen angewendet; in sämmtlichen Fällen ist das Auge geschützt geblieben, wie dies aus unseren Spitalsjournalen hervorgeht.

Zum Schlusse möchte ich noch den scheinbar gleichwirkenden Verband, bei dem ein Uhrglas in Verwendung kommt, mit diesem Verband vergleichen.

Diesbezüglich kann ich mich sehr kurz fassen, denn wenn ich auch in Bezug auf das Sehen die gleiche Güte des Verbandes anerkenne, kann ich doch nicht von den Schwierigkeiten absehen, welche die Ausführung bietet. Das Uhrglas sinkt infolge seiner eigenen Schwere, was zu Ungunsten der Sicherheit des Verschlusses geschieht. Aber auch das genaue Aufpicken ist fast unausführbar, da das Uhrglas einen kreisrunden Rand hat, der nicht auf jedes Auge gut passt, da Verschiedenheiten in der Gestaltung der Orbita und der Orbitalgegend inbetracht kommen, so dass man das Glas von Fall zu Fall formen müsste, was aber unmöglich ist. Ist aber auch seine Form getroffen, so gelingt das Aufpicken nicht, weil die schliessenden Streifen und das Collodium auf dem Glase keinen sicheren Halt haben, leicht abrollen und aufspringen, so dass man der Sicherheit des hermetischen Verschlusses nicht vertrauen kann.

Zur Behandlung der Diacryocystitis chronica. Neue Sonden.

Von Dr. *Gustav Neupauer.*[1])

Die Behandlung der Thränennasengangstricturen gehört bekanntlich zu den langwierigsten, weshalb sie auch vonseiten der Patienten und der behandelnden Aerzte die grösste Geduld erfordert. Schon die vielen Unannehmlichkeiten, welche für den Kranken durch die Thränenstauung entstehen (Thränenträufeln, Bindehaut- und Lidrandentzündung, schlechtes Sehen u. s. w.) geben Grund genug dazu, dass der Arzt die Heilung möglichst beschleunige. Ein viel wichtigerer Grund zur Beschleunigung der Heilung dieses Uebels bildet aber die Infectiosität des Thränensack-Secretes. Schon lange vorher wusste jeder Augenarzt, wie gefährlich es ist, bei chronischer Dacryocystitis eine Augenoperation vorzunehmen, und die bakteriologischen Untersuchungen Sattler's haben erwiesen, dass in dem stauenden Secrete des Thränensackes neun pathogene Bakterien sich befinden. Die geringste Verletzung der Hornhaut, sei es durch Zufall oder zum Zwecke einer Operation, ermöglicht die Einwanderung der pathogenen Bakterien und den Verlust des Auges. Kein Wunder also, wenn die Bemühungen, das Uebel möglichst rasch zu heilen, sich auf vielen Seiten kundgaben. Es wurden verschiedene Methoden und Mittel anempfohlen, aber ohne dass auch nur eine einzige Methode den gewünschten Erfolg gehabt hätte. Der grösste Theil der Augenärzte greift immer wieder der alten, aber bestbewährten Methode Bowmans, welcher seit 1857 sich in der Praxis am besten bewährte. An der Augenklinik von Professor Schulek gebrauchen wir zur Behandlung der Thränennasengangstricturen schon jahrelang die modificierte Bowmansche Sondenbehandlung, und trotzdem wir öfters die neuempfohlenen Methoden versuchten, mussten wir ebenfalls stets zur Sondencur zurückkehren. Ich will nur kurz die Gründe erwähnen, warum wir weder die brüskeren chirurgischen Operationen, noch die dicken Sonden verwenden, welch letztere die Stricturen durch gewaltsames Eindringen zur Berstung bringen sollen.

[1]) Mitgetheilt im Orvosi Hetilap „Szemészet" 1892, Nr. 6. Vorgetragen in den „szemészeti értekezetek" (augenklinischen Conferenzen) am 10. November 1892.

Unter den chirurgischen Operationen erwähne ich nur Stillings, Webers [1]) und Tartuferis [2]) Methode. Bei diesen wird im Thränensack eine grössere Oeffnung angelegt, dann werden mit kleinen Messern versehene Instrumente in die Strictur geführt, um dort das Narbengewebe in verschiedenen Richtungen einzuschneiden. Tartuferi gebraucht zu diesem Zwecke eine Sonde mit olivenartigem Ende, an welchem mehrere kleine Schneiden in Schraubenrichtung angebracht sind, durch welche bei Drehung des Instrumentes das Narbengewebe ausgefeilt wird. Nach dem Ausspülen des Thränennasenganges wird eine dicke Sonde eingeführt, mit der dann regelmässig sondiert wird. Andere Autoren wieder durchstechen die Strieturen mit spitzen Sonden und gebrauchen nachher ebenfalls möglichst dicke Sonden.

Aus diesen und ähnlichen Methoden ist leicht zu ersehen, dass bei denselben grössere Instrumente gebraucht werden, deren Einführung eine grössere Wunde erheischt; diese Instrumente verletzen die Schleimhaut viel leichter als die Bowman'schen Metallsonden. Durch das Ausfeilen, Zerschneiden oder Durchstossen des Narbengewebes muss die angrenzende Schleimhaut mehr oder weniger gezerrt, gerissen oder sonstwie verletzt werden, weshalb das später sich bildende Narbengewebe noch stärker sein muss, weil es ausgedehnter ist, als das frühere war. Durch das frische Narbengewebe ist weiterhin die Bildung einer neuen Strictur immer ermöglicht, wenigstens viel leichter möglich, als nach der Browmann'schen Sondencur. Ausserdem kann bei diesen chirurgischen Eingriffen sehr leicht auch der Knochen verletzt werden; dieses, sowie die Herstellung einer ausgedehnten frischen Wunde in einem Canale, in welchem das bakterienreiche Thränensacksecret herabläuft, halte ich mindestens für überflüssig. Und endlich ist die Einführung der dickeren Sonden nach diesen chirurgischen Eingriffen viel länger nothwendig als bei der Bowman'schen Methode, wo wir bloss das alte Narbengewebe langsam auszudehnen haben. Aus denselben oben angeführten Gründen gebrauchen wir auch die dicken, conischen und die gleichmässig 3—4 *mm* dicken Metallsonden nicht. Die conischen Sonden benöthigen ebenfalls eine grössere Eingangswunde, ihre Wirkungsweise ist aber ungleichmässig; während der dickere Theil der Sonde ober der Strictur die Schleimhaut quetscht und dieselbe an den Knochen anpresst, ist der untere Theil der Schleimhaut wegen des dort dünneren Durchmessers der Sonde von jedem Druck frei. Oben Anämie, unten Hyperämie. Ein anderer Uebelstand der conischen und dicken Sonden ist ausserdem, dass dieselben durch ihre Dicke sehr leicht das ganze Lumen des Thränennasenganges einnehmen, besonders da die Schleimhaut doch geschwollen ist, und wegen ihrer Unbiegsamkeit der

[1]) Weber, Archiv für Ophthalmologie, VIII, 1, p. 94.

[2]) Tartuferi, Centralblatt für Augenheilkunde, 1883, p. 257.

Richtung des Thränennasenganges nicht folgen können, so dass sie beim Niederdrücken die Schleimhaut abschürfen oder durchbohren können, umsomehr, weil es unmöglich ist, der Sonde vor der Einführung eine Biegung zu geben, welche der Richtung des Canales ganz entsprechen würde. (Webers elastische Bougies halte ich nicht für genug biegsam.) Diesen Nachtheilen gegenüber haben die oben erwähnten Methoden nur einen Vortheil, nämlich die schnelle Erweiterung der Strictur. Wenn wir aber die grössere Verletzung der Thränenwege, besonders der Schleimhaut, ausserdem die grosse Möglichkeit der Bildung einer neuen Strictur und damit die Nothwendigkeit einer langen, nachträglichen Sondencur in Betracht ziehen, so scheint dieser Vortheil — besonders im Vergleich mit den erlittenen Qualen des Patienten — auch sehr zweifelhaft zu sein. Im Gegensatz zu diesen Methoden brauchen wir bei der modificierten Bowman'schen Methode nur das obere Thränenröhrchen zu schlitzen; die Bowman'schen Sonden erfüllen nicht das ganze Volumen des Thränencanals, bewegen sich leicht, können deshalb eher der Richtung des Canales folgen und verletzen die Schleimhaut viel weniger, dehnen aber die Strictur doch bis $1^1/_3$ *mm* (dies ist die Dicke von Bowman's Sonde Nr. 6), welches Maass unseren Erfahrungen gemäss zur Ableitung der Thränen auch hinlänglich genügend ist.

An der Klinik des Herrn Professors Schulek besteht die Behandlung der Thränennasengangstricturen in folgendem:

Nach Feststellung der Thränenstauung wird das obere Thränenröhrchen geschlitzt. Es wird nun Bowman Nr. 3 eingeführt. In den meisten Fällen bleibt die Sonde im Thränengange stecken und ist nicht weiter zu bringen. Doch gibt es wenige Fälle, in welchen die Sonde leicht bis an den Grund des Thränenganges geführt werden kann.

Im letzteren Falle haben wir es mit einem Katarrh der Thränenwege zu thun, wobei die geschwollene Schleimhaut des Isthmus canalis den Durchgang so einengte, dass das dicke schleimige Secret nicht hinunter konnte und auf diese Art die Thränenstauung verursachte. In diesem letzteren Falle gebrauchen wir das öftere Ausdrücken des Thränensackes und das Ausspritzen des Thränensackes und -Ganges mit lauen Antisepticis, worauf gewöhnlich rasch Heilung eintritt.

Die allermeisten Fälle von Thränenträufeln aber gehören in die erste Kategorie. Den Grund der Thränenstauung bildet nämlich eine Narbenstrictur (durch Periostitis oder Neugebilde verursachte Stricturen schliesse ich ganz aus). In allen diesen Fällen gebrauchen wir, nach Schlitzung des oberen Thrähnenröhrchens: 1. Ausdrücken des Thränensackes, 2. Sondierung des Thränenganges mit Bowman'schen Sonden, 3. Ausspritzen des Thränensackes und -Ganges.

Das Ausdrücken des Thränensackes kann sich der Kranke leicht selbst einüben. Vor dem Spiegel stehend, legt er den Zeigefinger an den Thränensack und drückt nun nach oben und innen, worauf das schmutzige Secret durch die Thränenröhrchen herausquillt. Diese Procedur muss der Kranke täglich 3—6mal wiederholen. Diesen Act der Behandlung halte ich bei der Heilung der katarrhalischen, noch mehr aber der blennorrhoischen Dacryocystitis für wichtig. Durch das Ausdrücken wird das stagnierende Secret öfters hinausbefördert, der Thränensack füllt sich mit frischer Thränenflüssigkeit und wird bei jedem Ausdrücken sozusagen durch die eigenen Thränen ausgewaschen. Dadurch wird der grösste Theil der Bakterien hinausbefördert, ihre Entwickelung im Sacke ist durch die öftere Ruhestörung erschwert, und somit ist auch die Infectionsgefahr fürs Auge geringer. Durch das öftere Ausdrücken verliert das Secret die eitrige Beschaffenheit und wird reiner, wodurch auch der auf die Schleimhaut ausgeübte Reiz desselben sehr vermindert wird. Auch das Thränenträufeln und damit die übrigen Unannehmlichkeiten des Kranken vermindern sich dadurch. Endlich aber werden wir durch das öftere Ausdrücken des stagnierenden Secretes auch die Ausdehnung des Thränensackes erschweren vielleicht auch verhindern.

Die Sondencur beginnen wir immer mit Bowman Nr. 3. Nr. 1 gebrauchen wir gar nicht, Nr. 2 nur sehr selten. Diese Sonden sind zu dünn, ihre Enden so spitz, dass wir damit die Schleimhaut leicht verletzen können; durch ihre Biegsamkeit aber wird der Tastsinn unserer Finger sehr herabgesetzt. Beim Sondieren ist es höchst wichtig, die Sonde möglichst behutsam, mit wenig Kraftanstrengung einzuführen. Durch das brüske Hinunterstossen der Sonde können wir leicht die Schleimhaut verletzen. Gelingt es uns aber nicht gleich bei der ersten Sondierung, die Sonde Nr. 3 durch die Strictur zu führen, so forcieren wir es nicht, sondern wiederholen den Versuch am nächsten Tage. Nicht selten gleitet dann am 2. oder 3. Tage die Sonde leicht durch die Strictur. Wir lassen sie gewöhnlich 10—15 Minuten im Thränengange. Im Falle einer nachfolgenden kleinen Blutung unterlassen wir das Sondieren 1—2 Tage. Nach dem Gebrauche der Sonden Nr. 3 und 4 gebrauchen wir wochenlang die Sonde Nr. 5. Wenn dieselbe leicht einzuführen ist, muss der Kranke sich einüben, sich die Sonde selbst einzuführen, um die Sondierung noch einige Monate hindurch (immer seltener) fortsetzen zu können.

Bei dem Gebrauche Bowman'scher Sonden ist es aber höchst unangenehm, dass die Dicke derselben nicht präcise bestimmt ist. Bowman selbst bestimmte nur die Dicke der ersten (Nr. 1) und letzten (Nr. 6) Sonde, indem er erstere als haardünn, letztere als $1^1/_3$ *mm* dick ($^1/_{20}$ engl. Zoll) angibt. Die Sonden zwischen 1 und 6 werden vom Instrumentenmacher aufs Geradewohl verfertigt. Die Untersuchung von circa 26 im

Gebrauche stehenden Sonden ergab, dass mehrere Sonden Nr. 2 ebenso dick waren wie einige Nr. 3, und einige Nr. 4 ebenso dick wie Nr. 5; eine Sonde Nr. 6 war gar 2 *mm* dick (statt $1^1/_3$ *mm*). Dieses Uebel erkannten schon einige Augenärzte, weshalb sie eine Reihe Sonden construierten, deren Dicke nummerweise theils um $^1/_4$ *mm*, theils um $^1/_6$ *mm* (Maurel) zunahm. Eine Reihe von 14—16 Sonden halte ich aber für überflüssig zur Heilung einer Strictur und begnüge mich bloss mit 5 Sonden, deren jede um $^1/_3$ *mm* dicker ist als die vorherige Nummer. Die Reihe dieser Sonden ist folgende

$^1/_3$	$^2/_3$	$^3/_3$	$^4/_3$	$^5/_3$ *mm* Dicke
1	2	3	4	5 Nummer.

Die Spitze der Sonde Nr. 3, 4 und 5 ist um $^1/_3$ *mm* dünner als die eigentliche Dicke der Sonde, mit andern Worten: die Spitze von Nr. 5 ist ebenso dick als die Sonde Nr. 4, die Spitze von Nr. 4 ebenso dick als die Sonde Nr. 3, und die Spitze von Nr. 3 ebenso dick als die Sonde Nr. 2.

Der Uebergang der Spitze in den eigentlichen Schaft der Sonde ist conisch, und 2 *mm* über der Spitze beginnt schon die normale Dicke der Sonde (Fig. 1). Durch diese Zuspitzung der Enden erhalten wir anstatt der frühern, stufenweise sich verdickenden Sonden gleichsam eine continuierliche Sonde. Die conische Spitze ermöglicht es, dass wir von den dünneren Sonden leicht zu den dickeren übergehen können. Wenn z. B. die Sonde Nr. 3 leicht durch die Strictur gleitet, so wird die Spize der Sonde Nr. 4 eben in die Strictur hineinpassen, und jetzt genügt ein leichter Druck, um Nr. 4 auch durch die Strictur gleiten zu lassen. Wir werden also sehr schnell zur Sonde Nr. 5 gelangen können, welche wir dann längere Zeit gebrauchen, respective dem mit der Sondeneinführung vertrauten Patienten in die Hand geben.



Fig. 1.

Wie hieraus zu ersehen ist, wird die Dehnung der Strictur und somit auch die Heilung der chronischen Dacryocystitis sehr beschleunigt. Ein Vortheil dieser Sonden ist weiterhin, dass die Dicke derselben den ersten fünf Nummern der Charrière'schen Messplatte vollständig entspricht und deshalb jeder Arzt die Dicke der Sonden an dieser Platte selbst prüfen kann.

Was den weiteren Gebrauch der Sonden anbelangt, so will ich noch bemerken, dass ich es für höchst nothwendig halte, dass jeder Patient nur seine eigenen Sonden gebrauche; so ist es ausgeschlossen, dass er andere inficiert oder durch andere inficiert wird.

Die Sonden sollen nach jedesmaligem Gebrauche, besonders aber vor dem Gebrauch in einem Antisepticum gereinigt werden.

Ausserdem wäre es zweckmässig, jede Sondennummer einzeln verfertigen zu lassen, während die doppelten, zusammengelötheten Sonden nicht mehr verfertigt werden sollten. Letztere haben gar keinen Vortheil, wohl aber den Nachtheil, dass sie den Kranken auffällig machen, so dass der Kranke nach Einführung der Sonde noch 10—15 Minuten beim Arzte verbleiben muss, bis derselbe die Sonde entfernt. Mit der einzelnen Sonde kann jeder Kranke nach deren Einführung sich sogleich entfernen; ja die

Fig. 2.

Damen können sogar den Schleier über die Sonde hinweg über das Gesicht ziehen.

Nach jeder Sondierung halte ich es für nothwendig, den Thränensack und -Gang mit einem lauen Antisepticum auszuspritzen. Der Zweck des Ausspritzens ist, das eitrig-schleimige Secret aus den Thränenwegen zu entfernen. Doch hat das Ausspritzen des Thränenganges auch einen diagnostischen Wert. Wenn nämlich die eingespritzte Flüssigkeit nicht in

die Nase fliesst, ist dies ein Zeichen, dass sich am untersten Ende des Thränenganges eine Strictur befindet, welche durch die Sonde nicht geöffnet wurde.

Zum Ausspritzen gebrauchen wir die durch Nieden modificierte Anel'sche Spritze, bei welcher zwischen dem dünnen Thränenrohrende und der Spritze ein 5 *cm* langes dünnes Gummirohr angebracht ist. In jedem Falle gebrauchen wir laue Antiseptica, so Sublimat 1 : 1000, Hydrargyrum cyanatum 1 : 1000, Borsäure u. s. w. Durch die warme Flüssigkeit wird das schleimige Secret leichter hinausbefördert, und die Schleimhaut wird nicht irritiert.

In jenen Fällen, in welchen die Sonde Nr. 4 leicht einführbar ist, das Secret aber dennoch reichlich und schleimig-eitrig ist, gebrauche ich zum Ausspritzen des Thränenganges katheterartige Sonden, welche an dem untern Ende eine kleine runde, zu beiden Seiten aber, je nach der Nummer, von 1—4 *cm* lange und $^1/_4$—$^1/_2$ *mm* breite Oeffnung haben, während das obere Ende etwas trichterförmig erweitert ist. Die Seitenöffnung jeder Sonde von Nr. 2 angefangen ist um 0·5 *cm* länger als die der vorherigen Nummer, so dass die Seitenöffnung bei Nr. 1 1 *cm*, bei Nr. 7 aber 4 *cm* lang ist.

Beim Gebrauche dieser Sonden ist darauf zu achten, dass die Sonde so tief eingeführt sei, dass man von der Seitenöffnung oberhalb des Thränensackes nichts sehe. Im entgegengesetzten Falle würde die oben eingespritzte Flüssigkeit nicht in den Thränengang, sondern auf das Gesicht fliessen.

Die verschiedene Länge der Seitenöffnungen dient dazu, damit wir auch einzelne Theile des Thränennasenganges — z. B. den Thränensack bei nicht permeablen Stricturen — ausspritzen können.

Ueber den Wert dreier neuerer antiseptischer Mittel in der Augenheilkunde

von Dr. *Gustav Neupauer.*[1])

Der grosse Wert der Antiseptica wird heute von jedermann anerkannt. Die an das Wunderbare grenzenden Operationen der Chirurgie, die günstige Statistik der Augenoperationen, das gute Resultat bei der Bekämpfung von Epidemien verdanken wir der Asepsis und hauptsächlich der Antisepsis. Bei dem weiten Felde, welches sich der Anwendung antiseptischer Mittel darbietet, ist es nun leicht verständlich, dass die Zahl der antiseptischen Mittel in kurzer Zeit sehr ansehnlich wurde. Schon die mannigfache Art ihrer Anwendung, besonders aber die Erfahrung, dass viele Antiseptica, in grösseren Quantitäten oder stärkeren Concentrationen gebraucht, auf den menschlichen Organismus giftig wirken, weshalb wir auch bei manchen Operationen entweder gar kein Antisepticum oder nur dessen diluierte Lösung gebrauchen können, berechtigt uns, solche Antiseptica zu suchen, welche relativ schwach giftig sind und doch eine entschiedene bakterientödtende Wirkung haben. Das Fehlen zweckmässiger antiseptischer Mittel fühlen wir besonders in der Augenheilkunde. Das Auge ist bekanntlich gegen alle chemischen Reize sehr empfindlich; nachdem aber beinahe alle Antiseptica, d. h. deren bakterientödtende Lösungen, auch chemisch wirken, so sind wir genöthigt, entweder die nachfolgende Entzündung des Auges zu dulden, oder aber müssen wir die Lösung des antiseptischen Mittels so weit diluieren, dass dieselbe keine oder nur geringe Entzündung an dem Auge verursacht, wodurch wir natürlich das Resultat z. B. einer Operation sehr gefährden. Wie nöthig wir aber doch ein gutes Antisepticum in der Augentherapie brauchen, ist leicht ersichtlich, wenn wir bedenken, dass im Conjunctivalsack und im Thränensack schon normalerweise 1—2 pathogene Bakterien sich finden, vor deren Eindringen das Auge nur durch das gesunde Epithel bewahrt wird. Vor jeder Operation ist das ganze

---

[1]) Vorgetragen in den „Szemészeti értekezetek" (augenklinische Conferenzen 10. November 1892 und mitgetheilt im Orvosi Hetilap „Szemészet" 1893, Nr. 1.

Operationsfeld, die Instrumente u. s. w. zu desinficieren; ebenso antiseptisch muss auch die Nachbehandlung sein.

Ausserdem sind wir gegen einige infectiöse Augenkrankheiten bis jetzt beinahe gänzlich wehrlos. Gegen die acute Conjunctival-Blenorrhoe, Conjunctival-Diphterie und Croup, sowie gegen einige Keratitisformen haben wir kein einziges heilbringendes Mittel. Hieraus können wir leicht ersehen, wie nöthig wir in der Augenheilkunde zweckmässige Antiseptica brauchen. Um diesen Zweck möglichst zu erreichen, sollten wir mit jedem Antisepticum entsprechende Versuche anstellen. Ich untersuchte in dieser Hinsicht drei Antiseptica, nämlich: das Hydrargyrum cyanatum, das Lysol und die Cresylsäure.

Zuerst suchte ich den Concentrationsgrad jener Lösung zu bestimmen, in welcher das Mittel ans Auge gebracht werden kann; zweitens untersuchte ich die bakterientödtende Wirkung der ermittelten Lösungen.

Um den Concentrationsgrad zu finden, in welchem jedes Mittel am Auge angewendet werden kann, verfertigte ich von jedem Mittel einige Lösungen von 1 : 100 bis 1 : 1000, welche ich dann in die Augen mehrerer Kaninchen einträufelte. Es zeigte sich, dass die 1% ige Cresylsäure und das 1‰ige Hydrarg. cyanat., in das Auge eingetropft, keine Entzündung hervorrufen, während das Lysol auch in der Lösung von 1 : 1000 eine bis zwei Stunden dauernde Reizung hervorruft.

Die bakterientödtende Wirkung von 1% Cresylsäure, 1 ‰ Hydrarg. cyanat. und 1 ‰ Lysol untersuchte ich inbezug auf den Cholerabacillus, Anthrax-Bacillus und Staphylococcus pyogenes aureus. Zum Zwecke der Untersuchung gebrauchte ich ca. 1 *cm* lange, sterilisierte Stückchen der Seidensaite E und eine 9—10 *cm* im Durchmesser haltende runde und 3 *cm* hohe glatte sterilisierte Glasschale mit gut schliessendem Deckel, auf deren Boden eine dünne Schichte Agar-Agar gegossen war. Bei jedem Versuch legte ich 7 Stück sterile Seidenstückchen in die frische Cultur meist Bouillon des betreffenden Bakteriums, wo dieselben die Culturflüssigkeit bald in sich aufsogen. Nachher legte ich auf einmal 6 von diesen Stückchen in die zu untersuchende antiseptische Lösung. Nach einer Minute nahm ich ein Stück heraus, spülte es in sterilem Wasser ein wenig ab und legte es in die Agar-Agarschichte der oben beschriebenen Glasschale an die Peripherie derselben und bezeichnete es von aussen mit Nr. 1. Nach weiteren 2 Minuten nahm ich das 2. Stück heraus, verfuhr mit demselben ebenso und legte es ebenfalls an die Peripherie der Agar-Agarschichte, vom ersten Stückchen ca. 4—5 *cm* entfernt, und bezeichnete es von aussen mit 3 = 3 Minuten Wirkung des Antisepticums, die übrigen Stückchen nahm ich je nach 5, 10, 15 und 20 Minuten heraus und verfuhr mit denselben wie mit den ersten beiden. Das 7. Stückchen, welches in der Cultur verblieb, legte ich in die Mitte der Agar-Agarschichte, um

auf diese Weise eine Controle zu üben, ob die gebrauchte Bakteriencultur lebenstähig war. Die Glasschale wurde darauf in den Thermostat gestellt und nach 24 Stunden von neuem untersucht. Wenn sich um das Controlstückchen eine Cultur gebildet hatte, so war dies ein Zeichen, dass die Cultur lebensfähig war. Wenn sich nun um die mit 1 und 3 bezeichneten Stückchen eine Cultur gebildet hatte, aber um 5, 10, 15 und 20 nicht, so war das ein Zeichen, dass das antiseptische Mittel die betreffenden Bakterien in 3 Minuten nicht tödtet, wohl aber in 5 Minuten u. s. w.

Diese Versuche habe ich in dem bakteriologischen Institute des Herrn Dr. H. Preisz nach seiner gütigen Anweisung angestellt, wofür ich ihm bestens danke. Das Resultat meiner Versuche ist folgendes:

	Cholerabacill.	Anthraxbac.	Staphyl. pyog. aur.
Hydrargyrum cyanatum 1 : 1000	tödtet in 1 Min.	tödtet in 1 Min.	tödtet in 5 Min.
Cresylsäure 1 : 100	tödtet in 15. Min.	tödtet in 15 Min.	tödtet nicht in 20 Min.
Lysol 1 : 1000	tödtet nicht in 20 Min.	tödtet in 1 Min.	tödtet nicht in 20 Min.

Aus diesen Resultaten erhellt, dass Lysol und Cresylsäure in der Augentherapie unbrauchbar sind, während das Hydrargyrum cyanatum als Augendesinficiens bestens anzuempfehlen ist.

Zur Aetiologie des Pterygiums

von Professor *Wilhelm Schulek*.[1])

Verehrte Fachgenossen und Freunde! Flügelfelle darf man nicht weit in die Hornhaut vorrücken lassen. Das Mittel dagegen ist nur eine Operation. Schält man ein Pterygium los, so hat man den Augenschein dafür, dass eine Falte der Bindehaut frei gemacht worden ist. Das Flügelfell ist demnach eine Duplicatur der Conjunctiva, welche der Hornhaut angewachsen ist.

Das sind primäre Eindrücke, denen man sich nicht entziehen kann. Die übrige Lehre vom Pterygium muss ihnen Rechnung tragen und kann sich an dieselben nur anschliessen.

Vor dem Eingehen auf Einzelnheiten seien mir kurz zwei Aufstellungen gestattet. Flügelfelle pflegen im Sommer und nicht im Winter zu wachsen. Unsere Hornhäute frieren, trotz ihrer Gefässlosigkeit, im Winter nicht, dagegen gibt es im Hochsommer[2]) viel Bindehaut- und Hornhautentzündungen. Das sind wohl Fingerzeige, dass hier kosmisch-physikalische Potenzen mit im Spiele sind.

Die localen mechanischen Umstände, unter denen Flügelfelle entstehen, erkannt zu haben, ist v. Arlt's Verdienst. Die Gewebsveränderungen, zumeist entzündlichen Charakters, wurden wohl seit jeher der Beachtung gewürdigt, haben jedoch durch E. Fuchs' genaue Untersuchungen[3]) erst die volle Anschaulichkeit erhalten.

E. Fuchs findet, dass die Pinguecula das Gewebsmaterial für das Pterygium hergibt; dass das vordringende Gewebe des Flügelfelles sich auf die Hornhaut nicht einfach hinübergelegt, sondern zwischen die Hornhautschichten einlagert; dass Cornealgeschwüre fehlen, dagegen dem Pterygium vorlaufende Hornhautinfiltrate dessen Wachsthum einleiten; und dass die Natur der Gewebsalteration in der Bindehaut die einer senilen Decadenz ist. Er meint, dass dieser Vorgang nicht nach der v. Arlt'schen

---

[1]) Vorgetragen in den „Szemészeti értekezetek" (augenklinische Conferenzen) am 29. Mai 1893 und erschienen im Orvosi Hetilap „Szemészet" 1894, Nr. 4 und 5.

[2]) Phlyktänuläre Erkrankungen sogar schon mit Einbruch des ersten Frühlingswetters.

[3]) Archiv f. O. 1892, Band 38, Theil 2 und über Pinguecula Band 37, Theil 3.

Theorie abgeleitet werden kann, denn dieser gemäss ist es eine entzündliche Erschlaffung der Bindehaut, welche die Möglichkeit einer Faltenbildung gibt; und das Anwachsen der Falte komme durch geschwürige Abschliffe zustande, welche wiederum durch äussere Schädlichkeiten verursacht werden. Diese mechanische oder Fremdkörper-Theorie sei nicht mehr haltbar, denn von Geschwüren sei nie etwas zu sehen. Der Process müsse histiolytischer Natur sein.

Da ich mich der histiologischen Aufklärungen dankbaren Herzens freue, auch gegen den Begriff der Histiolyse nichts einzuwenden vermag, aber gar nicht die Nothwendigkeit, v. Arlt's Hypothese aufzugeben, einsehe, im Gegentheile dieselbe für tiefer und allgemeiner begründbar als bisher erachte: so sei mir erlaubt, vor Fachgenossen den Nachweis zu versuchen, dass der Widerspruch in dieser Frage sich lösen lässt.

Zunächst muss ich indessen bitten, mich vorerst noch ganz auf den alten Standpunkt stellen und mich selbst unbescheidentlich citieren zu dürfen. Sie kennen wohl die einschlägige Literatur, aber da ich eine eigene Anschauung nur mündlich in der kön. ung. Gesellschaft der Aerzte, u. zw. im Jahre 1877, vorgetragen habe, so bin ich genöthigt, sie hier der Vollständigkeit wegen zu wiederholen. Sie lautete damals folgendermaassen[1]:

Die Pathogenese des Flügelfelles wurde von v. Arlt und Mannhardt soweit klargelegt, dass wir verstehen, warum die Bindehaut auf die Oberfläche der Hornhaut hinwächst. Es wird begreiflich, dass dies langsam geschieht, u. zw. bei älteren Leuten mit lockerer Bindehaut, die sich überdies als Maurer, Feldarbeiter u. s. w. in einer mit schwebenden Schmutzpartikeln geschwängerten Atmosphäre aufhalten.

Warum sich aber das Flügelfell überwiegend von innen, höchstens noch von aussen entwickelt; warum die vorausgehende Geschwürsbildung am inneren Hornhautrande vorkommt; warum die Pinguecula eine vermittelnde Rolle spielt; schliesslich warum Pterygien leicht progressiv werden: ist damit noch nicht aufgeklärt.

Der Vortragende glaubt die v. Arlt'sche Auffassung vervollständigen und zugleich erklären zu können, warum die Erosionen in der Lidspalte und auch da am inneren oder allenfalls äusseren Rande der Hornhaut entstehen; durch welche Mechanik die wunden Flächen zur Berührung und Verklebung kommen; und endlich warum die Progression eben in der Richtung des Kopfes geschieht.

Es sind die Bewegungsverhältnisse der Lidspalte und die Krümmungen an der Oberfläche des Augapfels, aus welchen sich die Erklärung ergibt.

Beim Blinzeln bewegen sich die Lidränder vorwiegend senkrecht. Der obere Lidrand senkt sich bedeutend, der untere hebt sich nur wenig.

[1]) Referat über die Sitzung vom 1. December 1877 im „Orvosi Hetilap" Nr. 50, 16. December 1877.

Diese senkrechte Bewegung geschieht am Oberlide mit dem äusseren, am Unterlide mit dem inneren Theile etwas excursiver. Ausserdem ist noch ein Unterschied in der Zeit bemerkbar, indem der Schluss seine Vollständigkeit aussen früher, innen später erreicht. Daher werden die zwischen die Lidränder gekommenen und beweglichen Substanzen nicht bloss von oben und unten zusammengeschoben, sondern auch von aussen nach innen getrieben. Dass sie nicht ganz herausgepresst werden, da doch der untere Lidrand nach vorne schief abfällt, liegt besonders in der Oberflächlichkeit des gewöhnlichen Blinzelns. Da durch diesen Mechanismus die Thränen vom äusseren zum inneren Winkel gelangen und Secrete, wie bekannt, im inneren Winkel austrocknen, so ist es begreiflich, dass auch alle bei offener Lidspalte hineingelangenden Schmutzpartikeln denselben Weg nehmen müssen.

Doch können sie auf dieser Bahn nicht gleichmässig weiter gelangen, weil sie in Vertiefungen verweilen, vor Erhebungen sich anhäufen, über glatte Stellen fortgleiten und über Unebenheiten langsamer fortkommen. Glatt ist die Oberfläche der Hornhaut, uneben die der Bindehaut mit ihren Gefässen und Falten. Der mediale Antheil der Conjunctiva hindert mit seinen zahlreicheren Gefässen das Fortgleiten mehr als der temporale (besonders bei Katarrh und in der Nähe der halbmondförmigen Falte), wozu noch die vermehrte Faltung beim Arbeiten, also bei andauerndem Convergieren, hinzukommt. Vertiefungen sind der äussere und der innere Rand der Hornhaut, — ist er doch der in der Lidspalte befindliche Antheil jener flachen Einsenkung, welche der Cornealrand mit der Sclera bildet. Ein mächtiges entgegenstehendes Hindernis bildet neben dem inneren Hornhautrande eine Pinguecula.

Die in die Lidspalte gelangenden unansehnlichen, aber immerfort nachkommenden Fremdkörper entfalten demnach unter den geschilderten anatomischen und physiologischen Verhältnissen ihre Reizwirkung. Anfangs sind sie noch gleichmässig vertheilt. Alsbald drängt sie jedoch der abwehrende Lidschlag in den Thränenbach und treibt sie vom äusseren zum inneren Lidwinkel. Die beim äusseren Winkel befindlichen gerathen zuerst in Bewegung, die beim inneren zuletzt, verweilen also länger, was mit ein Grund ist, dass sie am inneren Winkel vermehrten Reiz ausüben. Die äussere Gegend wird nur von den herangeflogenen Partikeln berührt, während die innere nicht nur die hier abgesetzten, sondern auch die von aussen nach innen getriebenen Substanzen aufnehmen muss, so dass sie von den an ihr in vermehrter Menge vorbeiziehenden Schmutztheilen auch mehr insultiert wird und aus diesem zweiten Grunde einen vermehrten Reiz erdulden muss. Im inneren Winkel verweilen also die fremden Substanzen länger und sind da zahlreicher als im äusseren.

Da die Reizwirkung nicht nur dort, wo die vorbeiziehenden Schmutzpartikeln zahlreicher sind, sondern auch dort, wo sie einzeln länger ver-

weilen, grösser ist: so besteht in diesen Beziehungen ein wesentlicher Unterschied für den inneren Hornhautrand gegenüber dem äusseren. In der Vertiefung am äusseren Hornhautrande verweilen die Schmutzpartikeln nur kurze Zeit, weil die weitere Fortbewegung über die glatte Hornhaut geschieht, auf welcher sie sich leicht vorschieben. Am inneren Hornhautrande dagegen werden sie am längsten aufgehalten, weil sie in eine Vertiefung gerathen sind, aus welcher sie auf eine rauhe und faltige Erhebung gelangen sollen, wobei eine allenfalls vorhandene Pinguecula den Weg besonders verlegt und zur dichten Anhäufung der losen Substanzen Veranlassung gibt. Es ist daher der innere Hornhautrand diejenige Gegend, wo die meisten Schmutzpartikeln sich am längsten anstauen. Infolge dessen ist es dieser Ort, wo die Geschwürsbildung zustande kommt, welche unter der Begünstigung einer Pinguecula die Vorbedingung zur Bildung des Flügelfelles abgibt. Einen Beweis dafür gibt auch die oft beobachtete Erscheinung, dass Calomelpulver, welches man ohne Abziehen des Unterlides in die Lidspalte einstaubte, an der Pinguecula aufgehalten wird und vom inneren Hornhautrande sich nur langsam fortbewegt.

So gering die Wirkung dieser Factoren im Einzelnen und in beschränkter Zeit ist, so erhält sie doch grosse Bedeutung, wenn ihr Fortbestehen durch lange Jahre in Betracht kommt.

Ist die Geschwürsbildung einmal vorhanden, so verwachsen die des Epithels verlustigen und benachbarten Stellen der Bindehaut und Hornhaut leicht miteinander. Die katarrhalisch geschwollene und (bei alten Leuten an sich schon) schlaffe Bindehaut erhebt sich nämlich bei jeder Convergenz in eine vorstehende Falte, deren geschwürige Seite sich der Hornhaut zuneigt. Die Hornhaut hinwiederum wendet sich nach einwärts gegen diese Falte, so dass auch ihre geschwürige Stelle jener an der Bindehaut entgegenkommt.

Ist das Flügelfell einmal vorhanden, so ist es immer wieder sein Kopf, welcher den über die glatte Corneafläche herbeigleitenden Schmutzpartikeln im Wege steht, diese vor sich anstaut und sowohl am eigenen abfallenden Rande, als auch an der nachbarlichen Hornhaut neuerdings Epithelverluste veranlasst. Auf diese Weise werden weitere Verwachsungen bewirkt, und das einmal vorhandene Flügelfell geräth in Progression.

Wenn also jemand betonen wollte, dass das Pterygium ein Selbstheilungsprocess von Hornhautgeschwüren sei, so müsste auch im umgekehrten Sinne zugegeben werden, dass dieser Heilungsprocess, welcher im Herbeiziehen von Bindehaut besteht, zugleich zum Ausgangspunkt für neue Geschwürsbildungen an der Hornhaut wird.

Die geschilderten Verhältnisse machen, so meint der Vortragende, die Entstehung des chronischen Flügelfelles verständlich.

Soweit, verehrte Zuhörer, gieng meine mechanische Theorie vor 16 Jahren. Allmählich erfuhr sie noch Zusätze. So z. B., dass „das Pterygium, wie ein an dem Augapfel in der medialen Gegend vorragender Wall, dem Lidschlage im Wege steht, durch diesen gezerrt wird, sich leicht entzündet, auch die nachbarliche Bindehaut in Reizung versetzt und einen sich weiter ausbreitenden Katarrh erzeugt, — also dem Katarrh entstammt und Katarrh erregt, so dass beide Processe sich wechselseitig steigern“ [1]) u. s. w.

Die geschilderten anatomischen und physiologischen Verhältnisse sind unzweifelhaft vorhanden, müssen daher in entsprechender Weise in Erscheinung treten. Sie wecken überhaupt die Vermuthung, dass sie mit der so auffälligen Prädilection des Flügelfelles für den inneren Hornhautrand in irgend einem causalen Zusammenhange stehen. Indessen will der positive Nachweis der Erosionen nicht recht glücken. Dies fiel auch mir auf, doch ich konnte als Einzelner die von mir zufällig gesehenen klinischen Bilder nicht für entscheidend halten. Uebrigens wenn auch der Behauptende den Beweis zu erbringen hat, so klärt doch ein positiver Befund mehr auf als noch so viele negative. Und ein Flügelfell kann man nicht Jahre lang unverwandt beobachten.

Nun sind uns seit 1891 über die äusseren Schädlichkeiten, welche das Auge treffen können, neue Kenntnisse zugekommen. Widmark[2]) hat ultraviolette Strahlen concentriert auf verschiedene Theile des Auges fallen lassen und innerhalb einiger Stunden umschriebene Entzündungen an der Bindehaut, anderemale an der Hornhaut hervorgerufen. An der Bindehaut des Augapfels konnte Hyperämie und Chemosis erzeugt werden. An der Hornhaut entstanden Epithelverluste und Trübungen des Gewebes[3]). Die Sclera absorbierte ebenfalls die photochemischen Strahlen und gerieth in Reizung[4]). Die Linse fluorescierte und wurde kataraktös.[5])

Widmark beruft sich auch auf den besonderen Einfluss pulverförmiger Körper in der Atmosphäre, von denen die meisten vor allem die kürzeren Lichtwellen zurückwerfen[6]), somit es begreiflich machen, warum das Schneelicht die Augen ausgiebig reizen kann. Die langwelligen (Wärme-) Strahlen dagegen wirken kaum Entzündung erregend, wahrscheinlich weil die Wärme von den Säften rasch aufgenommen und infolge ihrer Circulation rasch vertheilt wird. Die Versuche Widmarks eröffnen auch sonstige weitere Ausblicke.

---

[1]) Aus den vom Collegen Dr. Michael Mohr im Jahre 1884 herausgegebenen Vorlesungsheften, Seite 69.

[2]) Beiträge zur Ophthalmologie, Leipzig bei Veit & Comp., 1891, 502 Seiten. XVIII Abhandlungen aus dem Schwedischen 1884—1891.

[3]) A. a. O. Seite 382, 383, 414, 417, 426, 427, 469, 481, 483.

[4]) A. a. O. Seite 429, 430.

[5]) A. a. O. Seite 485, 488, 489.

[6]) A. a. O. Seite 420—421.

Mit diesen Angaben ist auch für das Verständnis des Flügelfelles ein neuer Anhalt gewonnen, der den von v. Arlt festgestellten Einfluss der fremden Körper in einer bisher nicht beachteten Weise deuten lässt. Man braucht statt der mechanischen Abscheuerung des Epithels nur den Einfluss der fremden Körper, die in die Lidspalte gelangt sind, auf die Vertheilung des Sonnenlichtes in Betracht zu ziehen.

Ich dachte mir beim Lesen der Widmark'schen Abhandlungen, dass die für die Entwicklung des Flügelfelles in Verdacht stehenden fremden Körper durch ihre Anhäufung am inneren Hornhautrande die Lichtstrahlen auf ihre Umgebung reflectieren und daselbst durch photochemische Wirkung umschriebene Hornhautveränderungen hervorrufen könnten, also die Erreger der Histiolyse, wie sie E. Fuchs betont, sein könnten.

Die physikaliche Möglichkeit muss im allgemeinen zugegeben werden, und damit wäre eine Brücke von den E. Fuchs'schen Befunden zur v. Arlt'schen Fremdkörpertheorie schon gewonnen. Der Zusammenhang lässt sich indessen noch weiter ins Einzelne nachweisen.

Nimmt man, wie die Photographen zum Copierprocesse, lichtempfindliches Papier und streut ein indifferentes Pulver darauf, so bewirkt die Belichtung nur an den pulverfreien Stellen des Grundes eine Schwärzung. Doch diese ist um jedes Körnchen herum dunkler als an den übrigen Stellen. Besonders deutlich war mir die Erscheinung, wenn ich Bromsilber-Gelatine-Papier mit Mehl, Russ, Gries, Kochsalz, Streusand, entfetteten Mohnkörnern, Semmelbröseln, Kaffeesatz, gestossenem schwarzen Siegellack bestreute, das Licht schief auffallen liess und bis zur mittleren Bräunung exponierte. Man sah darnach die Stelle der Körner als helle Flecke, diese vorne scharf, hinten verschwommen begrenzt, und den vorderen scharfen Rand dunkler, den hinteren verschwommenen Rand heller als den übrigen Grund gefärbt[1]). Es schien, als ob lichte Substanzen diese Wirkung stärker hervorriefen wie dunkle.

Am Hornhautrande oder am Kopfe eines Pterygiums verweilende Fremdkörper sind also fähig, die photochemische Wirkung des Lichtes um sich zu concentrieren, und sind gewiss auch fähig, auf ganz bestimmten kleinen, aber vielfachen Gebieten dieselbe Wirkung zu erzeugen wie die in Widmark's Versuchen auf grössere Theile gesammelten Strahlen.

---

[1]) Es genügt, den Fixierprocess in der einfachsten Weise durchzuführen. Die Wirkung sehr feinen Pulvers muss unter Vergrösserung beobachtet werden. Ob sonstige physikalische Eigenschaften der Substanzen feinere Unterschiede in der Wirkung erzeugen, wäre näher zu erforschen, da vielleicht Einzelnheiten der Pterygiumstatistik dadurch einer Erklärung zugänglich würden. Ebenso wären die Conjunctivalsecrete, als trübe Medien, auf ihre photochemischen Beziehungen zu prüfen.

Mit diesen Ergebnissen tritt die v. Arlt'sche Fremdkörpertheorie wieder in ihre alten Rechte, umsomehr, als die einleitenden Substanzverluste am Hornhautgewebe in den Befunden von E. Fuchs nur in der grobsinnlichen Form fehlen, im mikroskopischen Sinne jedoch, der Beschreibung gemäss, unzweifelhaft vorhanden waren. Doch davon weiter unten.

Noch ein für das Verständnis der Pathogenese wichtiges Mittelglied des klinischen Krankheitsbildes ist uns erst unlängst durch die Abhandlung Hoor's[1]) bekannt gemacht worden. Es sind das die Vorgänge zu Beginn der Bildung des Flügelfelles, von denen man bisher wenig genaues wusste — was mit ein Zeichen dafür ist, dass man wegen der langen Dauer des Vorganges nicht einmal über alle mit freiem Auge wahrnehmbaren Erscheinungen leicht ins Reine kommen kann.

Hoor schildert im Einzelnen, wie ein Pterygium schmäler und länger wurde, dem Limbus näher kam; wie beim Lidschluss in der Bindehaut Faltung entstand; wie dann die Pinguecula sich zur Bindehautduplicatur verzog, diese auf den Hornhautrand sich in Gestalt eines blassen Knöpfchens vorschob; wie vor diesem Knöpfchen die Hornhaut in einem kleinen Bogen trüb wurde; ferner wie sich das Knöpfchen vergrösserte und ein schniges Aussehen bekam; endlich wie es beim Operieren sich mit der Sclera und Cornea verwachsen zeigte. Es war also dieses entschieden als Flügelfell anzusprechende Gebilde aus der Pinguecula hervorgegangen: die Pinguecula war es, welche anfänglich flacher wurde und dann ein Wachsthum in der Länge und (gemäss der mikroskopischen Untersuchung) eine Wucherung ihres Gewebes zeigte. Der Uebergang auf die Hornhaut war ohne Erosion oder Ulceration erfolgt. Hoor betont noch, die Gewebsvermehrung sei durch das bestehende Trachom angebahnt worden, und die zapfenförmige Ausgestaltung ebenso wie das Ueberschlagen auf die Cornea sei durch den Lidschlag bewirkt worden.[2])

Diese Darstellung bezeugt auf das bestimmteste, dass die Pinguecula sammt dem sie umgebenden Conjunctivalgewebe — oder wenn man will, die Conjunctiva mit dem in und unter ihr liegenden Gewebe der Pinguecula — sich als Duplicatur auf die Hornhaut legt. Ebenso wird gewiss, dass selbst dieser Vorgang unter dem Einfluss des Lidmechanismus steht.

Das stimmt recht gut zu den oben dargelegten Anschauungen, ergänzt sie sogar wesentlich. Nur die Lehre von den Insulten durch fremde Körper hat in Hoor's Auffassung keinen Platz, weil auch in seinen Fällen Erosionen gefehlt haben. Die äusseren Schädlichkeiten als Krankheits-

[1]) Adatok a pterygium . . . hoz (zur Entstehung, Structur und Morphologie des Flügelfelles) in Orvosi Hetilap „Szemészet" 1893, Nr. 1.

[2]) Die ersten Ansätze von Pterygien und deren Hervorgehen aus der Pinguecula hat schon Mannhardt vielfach beobachtet und in Graefe's Archiv f. O. 1868, 14. Band, III. Abth., Seite 26 beschrieben.

erreger vertrügen sich daher mit seiner Erklärung bloss in dem allgemeinen Sinne, dass sie die Entzündung steigern und die Gewebswucherung befördern.

Indessen muss man sich doch fragen, wie das Räthsel zu lösen sei, dass die Hornhaut nicht wund geworden ist und die Bindehaut dennoch angewachsen gefunden wurde? Sollte da nicht, trotz allen gegentheiligen Scheines, ein für das Verständnis wesentliches Moment im Befunde unerkannt geblieben oder zumindest ungenügend gewürdigt worden sein? Könnten nicht in der Hornhaut Gewebsverluste von so feiner Art vorkommen, dass sie mit freiem Auge nicht zu erkennen sind und doch den Verwachsungsprocess erklären würden? — Und hier muss ich auf die Befunde von E. Fuchs zurückkommen.

Da ist zunächst die Beschreibung wichtig, wie das Epithel der Bindehaut und der Hornhaut sich am Rande des Flügelfelles begegnen. Mit diesem Rande fällt nämlich die Grenze der beiden Epithelarten nicht immer zusammen; die Grenze ist schärfer als am normalen Auge; es kommt auch eine Spalte zwischen beiden vor; am seitlichen Rande greift das Bindehautepithel etwas auf die Hornhaut selbst über u. s. w.

Alldies dürfte wohl so auszulegen sein, dass hier verschiedene Modalitäten der Ausfüllung von Gewebsdefecten vorliegen. Diese Defecte würden, falls das Material in anderen Phasen des Processes zur Untersuchung gekommen wäre, unausgefüllt gefunden worden sein. Wie denn auch von 10 Fällen in einem oder mehreren? ein Epithelspalt, also ein positiver Defect, gefunden wurde.

Es wird ferner dort, wo von den Veränderungen der Bowman'schen Membran und des Hornhautstromas berichtet wird, deutlich gesagt, dass dem Flügelfell eine histiolytische Gewebsveränderung in der Hornhaut vorangehen müsse. Die Browman'sche Membran fehle entweder ganz unter dem Pterygium (besonders unter dem kleinen), oder es fehle doch das Epithel meistens unter dem grossen). Vom Stroma betheiligen sich jedoch nur die oberflächlichen Schichten, was in zweierlei Formen geschieht. 1. Das Flügelfell rückt zwischen die Lamellen der Hornhaut hinein, welche schon erweicht waren Infiltrate vor dem Kopfe des Flügelfelles[1] und drängt die obere Lage vor sich zusammen, so dass von dieser der Flügelfellrand einigermaassen überdeckt wird[1] — und dies sei ein actives Vorrücken des Flügelfelles. 2. Oder das Flügelfell liege mit seinem vorderen Rande auf der Bowman'schen Membran und schiebe sich fast nur unter

[1] Diese den Kopf des Flügelfelles überragende Hornhautlage muss, so sollte man glauben, doch mit dem Wachsthum des Flügelfelles in gleichem Schritte sich auch allmählich durch Gewebsabstossung verschiffen, da sonst ein langes Pterygium ganz mit einer Lage von Hornhautzellen belegt gefunden werden müsste.

dem Epithel vor; — und dies sei ein passives Vorwachsen. Im ersten Falle sei das Gefüge des Flügelfelles locker, im zweiten sei das Gewebe dichter.

Aus der ganzen Darstellung geht, wie mir scheint, unzweifelhaft hervor, dass sowohl die Bindehaut als auch die Hornhaut zuerst entzündliche und dann erst regressive Veränderungen erleiden, und zwar im Laufe der Zeit in einer sich immer an die früher erkrankten Stellen anschliessenden Reihenfolge. Es geht daraus aber auch klar hervor, dass sowohl im Beginne die Einleitung des Processes, als auch später (an den zuletzt verwachsenen Stellen) die Fortsetzung desselben bald mehr in der Bindehaut, bald mehr in der Hornhaut liegen kann. Hiemit hängt zusammen und ist auch aus der Beschreibung selbst zu entnehmen, dass die Bindehaut sich bald activ vorschiebt, bald passiv sich nachziehen lässt. Besonders aber muss ich hervorheben, dass trotz der Langsamkeit des Processes sich zwar keine freien Lücken, Gruben, oder klaffende Spalten, als Formen von Geschwürsbildung erkennen lassen, aber nicht, weil sich keine bilden, sondern weil die Bindehaut allsogleich den freigewordenen Raum ausfüllt und in einem Theile der Fälle sogar den Raum sich selbst schafft. Zu dieser Auslegung glaube ich nicht bloss berechtigt, sondern durch die Gesammtheit der Befunde geradezu gedrängt zu werden.

Die Fälle, in welchen das Flügelfell oberflächlicher liegt, aber aus dichterem Gewebe besteht (2.), sind offenbar solche, in welchen mehr die Bindehaut sich a u f die Hornhaut drängte. Dagegen ist in den Fällen, wo die Bindehaut zwischen die Hornhautlamellen eingedrungen zu sein schien (1.), ein Vorwiegen des histiolytischen Processes in der Hornhaut zu erkennen. Vermöge dieses Processes war aus dem Infiltrat in den tieferen Lagen ein Zerfall mit unterminiertem Rande (ähnlich dem ulcus serpens mit seinen vorspringenden Rändern) entstanden, und dieser Zerfall hat der Bindehautfalte das Einlagern in die Tiefe ermöglicht. Wenn dann in letzterem Falle die Bindehaut nachträglich auch noch anschwoll, so mussten die überragenden Hornhautlamellen gehoben, gegen die Hornhautmitte gedrängt und in ihrem Gewebe sammt ihrer Epitheldecke zusammengeschoben werden, — wie für einen Theil der in tieferer Lage vor sich gehenden Processe aus der Beschreibung gefolgert werden kann.

Es scheint also eher, dass die Bindehaut in den Fällen sub 1 (zumindest im Beginne) die passivere und in den Fällen sub 2 die activere Rolle spielt.

Man hat also im ganzen einen Geschwürs- und Vernarbungsprocess vor sich, der in gegebener Zeit sich nie flach, sondern immer steil gestaltet:

Es schreitet vom Rande der Hornhaut gegen ihre Mitte ein fast linearer Zerklüftungsprocess ganz allmählich vor, in den die gewucherte

Bindehaut sammt Pinguecula, als Füllmaterial, einbezogen wird, wobei aber das Füllmaterial gelegentlich selbst den Weg bahnen und alterierend auf die Horhaut wirken kann. Wenn auch eine Gewebslücke nicht deutlich sichtbar sein sollte, so ist sie doch als Folge der Histiolyse und als Bedingung der Einwachsung anzunehmen, muss also in der Wirklichkeit vorhanden sein. Sie ist eben durch die gleich erfolgende Ausfüllung nur maskiert.

Die Verschiedenheiten in den Epithelgrenzen entstehen besonders dort, wo der Zerklüftungsprocess in der obersten Lage seine eigenen Wege geht oder sich auf diese Lage beschränkt.

Bei dieser Auslegung der Befunde ist es klar, dass die active und die passive Vergrösserung des Flügelfelles sowohl mit der Anhäufung von fremden Körpern, als auch mit dem Lidschlage in Verbindung stehen kann. Die fremden Körper einerseits werden in einem leichten Bogen am Rande des Pterygiums verweilen und nach den Seiten diesseits und jenseits ihre photochemische Reizwirkung ausüben, dadurch aber die geschwellte Bindehaut zum Einrücken in die zuerst infiltrierte, dann histiolytisch nachgebende Partie der Hornhaut geeignet machen. Der Lidschlag andererseits wird die Lidränder gegen das vermehrte Bindehautgewebe von oben und unten andrängen, dieses zum Ausweichen der Länge nach veranlassen, und wird bewirken, dass das vorgeschobene Ende sich in eine fertige Gewebslücke der Hornhaut allsogleich hineinlegt oder, wo letztere nur erst infiltriert ist, sich gewaltsam hineinschiebt.

Je nachdem der lineare Zerklüftungsprocess verschieden tief greift, bald nur das Epithel, bald auch die Browman'sche Membran betrifft, werden auch die zwei Formen, entweder der oberflächlichen Subepithelial-Verwachsung oder der tieferen Zwischenschichtvernarbung, entstehen. Dass mit der Verlängerung des Pterygiums die oberflächliche Anwachsung vorherrschend wird, erklärt sich daraus, dass gegen die Mitte hin die fremden Körper leichter nach oben und unten ausweichen können, also dort kürzer verweilen. Dass die Verwachsungsstelle gegen die Hornhautmitte breiter als am Rande wird, erklärt sich ebenfalls aus dem leichteren Ausweichen der fremden Körper, und zwar daraus, dass hier die Lidspalte breiter ist.

Mit diesen Verhältnissen stimmt es auch ganz gut, dass das Wachsthum des Flügelfelles, dessen Haftfläche gegen die Hornhautmitte breiter, aber auch oberflächlicher wird, sich schliesslich ganz erschöpft. Nicht unwesentlich für diese letztere Erscheinung ist auch der Umstand, dass die Kraft der Lider hier, in der Mitte der Lidspalte, gegen die Unterlage am grössten, aber gegeneinander am geringsten ist, ihre schiebende Wirkung daher weniger ausgiebig ist.

Dass die ältesten Verwachsungsstellen später lockerer sind als im Beginne, dürfte ebenfalls vom Lidschlage herstammen. Denn wenn auch im Beginne der Pterygiumbildung die zuerst verwachsenen Stellen straffes Gewebe hatten und dieses später locker gefunden wird, so wäre doch kaum zu verstehen, dass diese straffen Gewebstheile nachträglich ihren Ort so weit verlassen hätten, dass sie als Kopf des ganzen Gebildes weit vorgerückt wären und anderem, lockerem Gewebe Platz gemacht hätten. Dagegen ist leicht begreiflich, dass die am frühesten angewachsenen Theile der Bindehaut in ihrer ersten Lage durch die Lidränder lange Zeit hindurch hin und her bewegt werden, auch durch den Narbenzug anderer Gewebspartien, besonders derjenigen, die dem nun schon entlegenen Kopftheile angehören, gespannt werden und dadurch sich allmählich dehnen und lockern. Dies kann umso unbehinderter geschehen, als mit fortschreitender Abstossung der überlagernden Hornhautlamellen in dieser Gegend kein seitliches Hindernis mehr für eine Verschiebung über die Fläche besteht. Allerdings muss dabei ein fortschreitendes Umrollen der Bindehaut im Sinne v. Arlt's auch weiter zugegeben werden. Aber ohne diese Art einer Verlängerung des Flügelfelles bliebe das ganze klinische Bild selbst aus den E. Fuchs'schen Befunden unerklärlich. Denn wenn man auch den Schwellungen und Schrumpfungen zweifellos eine bedeutende Rolle zuerkennen muss, so bleiben sie doch unter dem Maasse, welches zur Erklärung aller Erscheinungen nöthig wäre.[1])

Dass die Richtung der Pterygien nicht ganz mit jener Linie zusammenfällt, welche die beiden Lidwinkel als Gerade verbindet, kommt daher, dass die Lidränder sich beim Lidschlusse nicht genau in dieser Linie treffen, und besonders daher, dass der Lidschluss im medialen Theile der Lidspalte höher liegt, im temporalen tiefer, und im ganzen eine schwach S-förmige Linie bildet.

Im Rückblicke auf das Abgehandelte möchte ich meine Meinung dahin zusammenfassen:

1. Dass die Entwickelung des Flügelfelles unter dem Einfluss äusserer Schädlichkeiten steht;

2. mit dem Mechanismus des Lidschlages über der Augapfeloberfläche zusammenhängt;

3. von localen Horhautveränderungen eingeleitet wird;

4. im Beginn in einem Hinüberlegen der Pinguecula sammt dem dieselbe einschliessenden Conjunctivalgewebe, später in einem fortgesetzten Nachziehen der Bindehautduplicatur besteht;

5. dass das Flügelfell die Pinguecula theilweise absorbiert, theilweise ausdehnt;

---

[1]) Darüber könnte das Experiment am Lebenden entscheiden. Man würde ungefähr so vorgehen, wie man das Vorrücken der Gletscher nachweist.

6. dass entzündliche Schwellungen und Gewebsvermehrungen der Conjunctiva ein wesentlicher Factor sind, dagegen die senile Degeneration nur nebenher läuft:

7. dass die Cornea Gewebsverluste erleidet, und

8. diese allsogleich durch Vordringen der Conjunctiva ausgefüllt werden;

9. dass trotz Abstossung von Cornealsubstanz diese Lücken makroskopisch nicht deutlich sichtbar werden, weil sie nicht flächenförmig sind, sondern immer, wenn auch mehr oder weniger, in die Tiefe greifen;

10. dass das Uebergreifen der Bindehaut auf die Hornhaut bald ein actives, bald ein passives ist;

11. dass ihre Schwellung, Schrumpfung und Faltung die Folge der wechselnden Phasen des Grundprocesses ist;

12. dass die anatomischen, physiologischen und senilen Verhältnisse nur die Disposition abgeben:

13. dass aber die Hauptschädlichkeit die chemise Wirkung des Lichtes ist, welche durch die fremden Körper auf den Hornhautrand und später auf den Kopf des Flügelfelles sich concentriert:

14. und dass schon gleich im ersten Beginne die langsame Anbildung der Pinguecula, die Hypertrophie der elastischen Fasern, die katarrhalischen Reizungen, die Vermehrung des Zellenmaterials in einer solchen Menge, dass es später nicht mehr gehörig ernährt werden kann, — dass alles dies in erster Linie von der photochemischen Reizwirkung ausgeht.

Falls ich mich nicht täusche, lassen sich die E. Fuchs'schen Befunde in der hier gegebenen Auslegung einheitlich zusammenfassen; während sie nach der E. Fuchs'schen Erklärung manche neue Frage wecken, aber ungelöst lassen.

Eigentlich sollte ich nun dem Schlusse zueilen. Doch gestatten Sie mir noch eine Nachlese zu diesem Thema, das schon so vielen Scharfsinn und so viele Mühe gekostet hat.

Es könnte widersprechend scheinen, dass von Zug, Verkürzung und Faltung der Bindehaut einerseits, von Wucherung, spontanem Vordringen und Herüberlegen andererseits gesprochen wird. Der Widerspruch löst sich dahin, dass letzteres zur Zeit der entzündlichen Schwellung, ersteres zur Zeit der Remission vorkommt. Zeitweilig hat eben je eine Art des Gewebslebens das Uebergewicht.

Ein Gegensatz ist auch in der Richtung vorhanden, wie die fremden Körper wandern, und wie die Bindehaut sich vorschiebt, obwohl beides mit dem Lidschlage zusammenhängt. Der Lidschlag führt die fremden Körper [illegible] nach innen. Derselbe Lidschlag drängt auch die vermente in eine Querlinie zusammen, wobei die

Masse am inneren Hornhautrande höher aufsteigt, weil sie hier breiter gelagert war. Der Ueberschuss der angewucherten Conjunctivalmasse wird zur Prominenz, die sich als Zapfen zuspitzt und auf den Limbus umlegt. Derselbe Lidschlag bringt also die sich umschlagende Conjunctiva den fremden Körpern entgegen.

Glotz-Augen scheinen weniger zum Flügelfell zu disponieren. Es kann dies darin begründet sein, dass weiter hinten liegende Canthi oder vorstehende Bulbi eine stärkere Wölbung der Lider bedingen. Dadurch ist die Lidspalte weiter offen, der Lidschlag schwerer und unausgiebiger, aber der Druck auf den Augapfel grösser. Katarrhe werden hartnäckiger, die fremden Körper jedoch vertheilen sich freier.

Da die Mitte der Lider stärker auf die Unterlage drückt, so verdrängt sie das lose Gewebsmaterial kräftiger, wie schon oben angeführt wurde. Hiedurch wird auch die nahezu spitzig zulaufende Form des Pterygiums verständlich.

In der Bindehaut findet sich Wucherung und Zerfall (senile Degeneration). Das ist ein Zeichen vermehrter Ernährung, die zeitweilig doch wieder ungenügend zur Aufrechterhaltung des Angebildeten wird, also einen localen Wechsel der Ernährungsverhältnisse, mithin auch einen Wechsel der äusseren Einflüsse verräth. Damit würde besonders harmonieren, dass, wie ich den Befunden E. Fuchs' entnehmen zu können glaube, die hyalinen Nester nicht an den Blutgefässen, den Ernährungsquellen, sondern abseits von diesen liegen.

Die Ernährungsverhältnisse der Hornhaut können bei grossen Pterygien auch durch letztere selbst schon gebessert werden, denn sie liefern aus ihren Gefässen einen Zuwachs des Saftstromes in die Tiefe, auch für das Cornealgewebe. Dieser Umstand müsste zur Begrenzung des Pterygiums beitragen, wenn nämlich dieses durch die von ihm selbst verursachte Nahrungsbehinderung schuld an seinem eigenen Anwachsen wäre. Die Ursache des weiteren Wachsens kann also nicht in dem soweit fertigen Zustand liegen, sondern muss in anderen Verhältnissen begründet sein, darf somit schon aus Wahrscheinlichkeitsgründen in ektogenen Potenzen gesucht werden.

Auch die Verbreiterung der Anwachsungsstelle gegen die Mitte der Hornhaut spricht gegen das Ueberwiegen der vitalen Bedingungen. Denn je mehr zur Mitte der Hornhaut, umso mehr kann die Saftströmung von ihren freien Randstellen zur Geltung kommen. Eine schädliche Einwirkung der Pinguecula auf die Ernährung der Hornhaut müsste sich in ihrem Ausstrahlen bloss vermindern, nicht aber zugleich verbreitern. Die reichlichen klinischen Erfahrungen darüber, dass Hornhautveränderungen, welche durch Bindehautkrankheiten bedingt sind, nicht am Rande schmal

und gegen die Mitte breit, sondern eher umgekehrt gestaltet sind, sprechen ebenfalls gegen die Annahme, dass die Pinguecula und die durch sie bedingten Störungen im Ernährungsmateriale die Schuld an dem Breiterwerden der Verwachsungsstelle tragen sollten. Hiemit lässt sich auch das Verhalten des Epithels an den seitlichen Rändern des Flügelfelles sehr gut in Einklang bringen, während es sonst ohne Erklärung bleibt. Für die Erklärung der angeführten Erscheinungen kann der Mechanismus des Lidschlages mit grösserem Rechte in Anspruch genommen werden.

Flügelfelle von der Schläfenseite sind wohl die selteneren, auch lässt sich auf sie das hier Vorgebrachte nicht unbedingt, aber doch in vielen Punkten anwenden. Fremde Körper z. B. sammeln sich am äusseren Hornhautrande schwerer, aber mitunter doch in genügender Menge, um auch hier einen photochemischen Reiz auszuüben. Ueber die hiefür günstige anatomische Beschaffenheit gibt Dr. H. v. Hoffmann (seinerseits mit Bezug auf die Häufigkeit von Phlyktaenen an dieser Stelle) eine treffliche Schilderung[1], die ich abschreibe: „Der Ort, wo die Phlyktaenen aufzuschiessen pflegen, ist die Stelle des Corneoscleralfalzes nach innen und nach aussen, wo die Lider beim Blinzeln zusammenschlagen, der einzige Ort, wo also die Lider den Augapfel (der höheren Wölbung der Cornea wegen) beim Blinzeln nicht berühren und gewissermaassen nicht reinigen können. Im Thränenstrome frei schwimmende Körperchen sieht man denn auch sich hier trotz heftigen Blinzelns anheften und mehr oder weniger lange liegen bleiben. Auch für den Flüssigkeitsstrom im Conjunctivalsack ist hier so zu sagen ein todter Punkt gegeben, und (bei der leichten Vulnerabilität der Gewebe scrophulöser Individuen) liegt der Gedanke nahe, dass gerade an diesen beiden Punkten sowohl mechanische und chemische Reize, als auch Infectionskeime eher eindringen und wirksam werden können als an anderen Stellen der Conjunctiva, über welche sie rascher hinweggespült und geblinzelt werden" u. s. w.

Die photochemische Wirkung des Lichtes auf das Auge ist bisher kaum gewürdigt worden. Und doch spricht schon die allgemeine Erwägung, dass sie im organischen Haushalte der Natur eine so grosse Rolle spielt, dafür, dass auch zum Sehorgane wichtige Beziehungen bestehen könnten. Widmarks Untersuchungen öffnen für unsere Wissenschaft hierin neue Bahnen.

Wenn man bedenkt, dass die chemische Lichtwirkung Conjunctiviten, Keratiten u. s. w. erzeugen kann; dass die fremden Körper in der Lidspalte die schädlichen photochemischen Strahlen concentriert localisieren, wie mir unzweifelhaft geworden ist; dass die chemische Lichtwirkung im

---

[1] ...den-Baden und seine Curmittel. 1886. Verlag von C. Wild. Seite 145.

Sommer an 150mal so gross ist als im Winter[1]: so erscheinen uns manche Angaben über das Vorkommen von Augenkrankheiten von einer ganz neuen Seite. Für die Statistik der Pterygien und auch der Pinguecula wird damit die Frage wichtig, ob die Kranken sich ausser in unreiner Atmosphäre auch zugleich im Freien aufzuhalten pflegen. Dass erhöhte Wärme für die Conjunctiva nachtheilig, dagegen für die Cornea eher nützlich als schädlich ist, wissen wir aus vielen klinischen Erfahrungen. Von nun an werden wir in unserem klinischen Vorgehen auch mit den chemischen Wirkungen des Lichtes rechnen müssen.

Mit Beachtung dieses Momentes wird erst recht klar, warum Frauen weniger Pinguecula und Pterygium aufweisen als Männer, warum Pterygien meist im Sommer wachsen, und warum Pterygien im Süden öfter vorkommen als im Norden. Soweit meine Erinnerungen reichen, haben Müller weniger Pterygien als Maurer, und Rauchfangkehrer weniger als Strassenfeger[2] — offenbar weil sie wohl dem Staube gleichmässig, aber nicht im gleichen Maasse dem grellen Lichte ausgesetzt sind.

Dass beim Pterygium die Conjunctiva in die Cornea eindringt, ist also in erster Linie der photochemischen Lichtwirkung zuzuschreiben.

Die ultravioletten Strahlen reizen sowohl die Bindehaut als auch die Hornhaut.

Da aber die gefässreiche Conjunctiva lebenszäher, die gefässlose Cornea hingegen in ihrer Ernährung empfindlicher ist, so bleibt im Zellenkampfe die Bindehaut obenauf und die Hornhaut muss ihr unterliegen.

---

[1]) Wie in Eder's Werk „Ueber die chemischen Wirkungen des Lichtes" nebst vielen anderen Einzelnheiten, die den Oculisten auch interessieren, zu lesen ist. Siehe darüber dessen Handbuch der Photographie 1891, 2. Aufl., Halle a/S. bei Knapp, I. Band, 2. Heft, Seite 320—342, in Vielem auch Seite 269—289.

[2]) In den Problemen des Cassius Felix (eines Jatrosophisten aus dem 2. Jahrh. n. Chr.) findet sich die Angabe, dass die am Meere beschäftigten (θαλαττουργοί), z. B. Fischer, Matrosen, häufiger als andere an Pterygium leiden: Er erklärt es als Anätzung und nachträgliche Narbenbildung der Conjunctiva am inneren Augenwinkel: „Diese wird durch die scharfen Exhalationen des Meeres angenagt" (ἐκ τῶν θαλαττίων ἀτμῶν δριμυτέρων ὄντων ἐστὶ βιβρωσκόμενος). — Mein Freund Professor Karl B. Hofmann in Graz machte mich auf diese Stelle gelegentlich aufmerksam, wofür ich ihm bestens danke.

Zur Operation des Pterygiums

von Professor *Wilhelm Schulek*.[1])

Die am häufigsten geübte Methode besteht bekanntlich darin, dass man das Flügelfell nicht nur von der Hornhaut bis an dessen Rand losschält, sondern noch einige Millimeter weiter über der Sclera mit dem Messer verfolgt, um es dann gegen die halbmondförmige Falte zurückzudrängen und die freie Sclera mit von oben und unten durch Nähte herbeigezogener Bindehaut zu bedecken.

Bei der Ausführung ergeben sich oft Schwierigkeiten, die wunde Stelle bis an den Hornhautrand mit Conjunctiva zu bekleiden. Legt man die eine Naht auch möglichst nahe dem Hornhautrande an, so bleibt doch die Gefahr, dass entweder die Naht ausreisst, oder dass eine dreieckige Stelle unbedeckt bleibt. War das Pterygium breit, so ist man sogar gezwungen, mit der Naht, die dem Hornhautrande zunächst ist, weiter als in durchschnittlichen Fällen von diesem abzurücken, da sonst das von oben und unten herangezogene Conjunctivalgewebe sich in schiefen, gegen den inneren Lidwinkel convergenten, Falten über den Hornrautrand herüberlegt. Diese Falten gleichen sich nachträglich schwer aus, verunstalten das Aussehen und können sogar zur Recidive mitwirken.

Um diesen Uebelständen zu begegnen, habe ich wiederholt zweierlei Aenderungen des Verfahrens mit bestem Erfolge vorgenommen:

1. War das Pterygium schmal, so legt man die erste Naht halb so weit vom Hornhautrande an, als die wunde Stelle des Hornhautrandes breit ist. Beim Knüpfen des Fadens verzieht sich die Bindehaut so stark, dass die beiden horizontalen Wundränder, soweit sie vom Limbus bis zur Durchstichstelle des Fadens reichen, sich ganz vertical an den Hornhautrand legen und mit einander in eine Senkrechte verlaufen. Dabei schlägt allerdings die Bindehaut von oben und unten als Duplicatur auf die Cornea über. Dem wird jedoch — und darin besteht die wesentliche Modification

[1]) Erschienen im Orvosi Hetilap „Szemészet“ 1894. Nr. 4.

— allsogleich abgeholfen, indem mit je einem Scherenschlage diese Falten bis an den Limbus eingeschnitten werden. Und zwar geschieht dies im gesunden Gewebe 2—3 Millimeter über und unter den Wundenden am Hornhautrande.

Die Falten verstreichen sofort bis auf den kleinen, der Naht benachbarten Theil. Dadurch ist schon eine Verbesserung der Lage gewonnen. Der restliche Theil der Falten glättet sich auch noch aus, nur nicht gleich, sondern in 1—3 Tagen, schon unter dem Verbande. Die erfolgte Trennung mit der Schere erleichtert somit auch diesem Reste der Falte das Verstreichen.

2. Ist das Flügelfell breit gewesen, so führe man den ersten Faden sehr nahe, etwa 1—$1^1/_2$ Millimeter am Limbus durch den oberen und unteren Wundrand, — also so nahe, dass ein Knüpfen ohne Durchreissen gar nicht möglich wäre. Vor dem Knüpfen jedoch führe man mit der Schere nach oben und unten je einen, nach Bedarf 2—4 Millimeter langen, senkrechten Schnitt in die Bindehaut, knapp vom Hornhautrande aus. Man schneidet zunächst sparsam ein, da man im Falle des Bedarfes leicht nachhelfen kann. Beim Knüpfen des Fadens folgt nun die Bindehaut von oben und unten gleichmässig in ihrer ganzen Linie, auch entlang des Hornhautrandes, und trifft in der horizontalen Mitte der Wunde aufs beste zusammen. Auf diese Weise wird die ganze wunde Fläche bis an den Hornhautrand in tadelloser Glätte bedeckt.

Hat man Grund zur Besorgnis, dass die an die halbmondförmige Falte gedrängte Masse des früheren Flügelfelles durch seitliche Verschiebung diese glatt vernähte Partie der Bindehaut (besonders durch den Druck des Lidschlusses und in den ersten Stunden nach vollzogener Operation) über den Limbus wieder einigermaassen auf die wund gebliebene Stelle der Hornhaut drängen könnte, so begegnet man dem im voraus dadurch, dass man die zwei entgegengesetzten Scherenschläge nicht genau senkrecht, sondern etwas weniges medial geneigt führt. Hierin liegt ein ausgiebiges Hilfsmittel, allen vorkommenden individuellen Verhältnissen gerecht zu werden.

Da ein Schutzverband 2—3 Tage lang nöthig ist, so kann man gewünschte kleinere Verschiebungen der bedeckenden Bindehaut auch nachträglich noch anbringen.

3. Das Abrasieren des Flügelfelles von der Hornhaut gelingt mit dem Messer oder (was vorzuziehen ist) mit der Irislanze kaum jemals in glatter Weise. Man wäre früher geneigt gewesen, die Schuld daran in erster Reihe dem Operierenden zur Last zu legen. Nach E. Fuchs' Aufklärungen über die Art der Anwachsung liegt indessen der Grund davon in dem Einbohren des Flügelfelles zwischen die Hornhautlagen.

Man wird als Regel einen Vorgang annehmen können, der wohlbegründet erscheint und darin besteht, dass das Flügelfell nur mit seinem lose

aufsitzenden Gewebsantheil, also ohne gleichzeitig eine Lage der Hornhautlamellen mit abspalten zu wollen, losgeschält werde, und dass dann, nach Verrichtung aller übrigen Acte, zum Schlusse die wunde Stelle der Hornhaut durch flaches Abbrennen geglättet werde.

Mit dem Galvanocauter würde sich das rasch und sehr befriedigend ausführen lassen. Ich that es mit dem Thermocauter, zu welchem Dr. Csapodi eigene Einsatzstücke für solche Zwecke angegeben hat. Das oft geübte Verfahren hat sich mir seit Jahren bewährt. Auch andere Fachgenossen möchten vielleicht schon auf diese Abänderung gekommen sein.

Eine neue Methode zum Färben der Hornhautnarben

von Dr. *Alexander Lippay.*[1])

Seit der Anregung Wecker's ist das Färben der Cornea unter den Oculisten so allgemein geworden, die Vortheile desselben sind so auffallend, und ein grosser Theil der Augenärzte hat sich aufgrund eigener Erfahrungen schon so oft davon überzeugt, dass eine Wiederholung der Einzelheiten ganz überflüssig wäre. Das Färben wird heutzutage schon überall gemacht, und zwar nach der Wecker'schen Methode, was nur beweist, dass dieselbe richtig ist und in den meisten Fällen genügt.

Ist eine einfache Narbe oder ein Leucom vorhanden, so kann die Färbung ganz ohne schädliche Folgen gemacht werden, wie es scheint, auch in den Fällen, wo eine Verwachsung der Iris mit der Narbe vorkommt; sogar die gesunde Hornhaut verträgt sehr gut die reine chinesische Tusche, wie dies Hirschberg bewies.

In den Fällen, wo eine Verwachsung der Iris mit der Narbe constatiert wurde, machte man zwar hie und da, von Seite des uvealen Tractes unangenehme Erfahrungen; ihre Zahl ist aber so gering, die Intensität der Reaction ist im Verhältnisse zu der Menge der wohlgelungenen Fälle so mässig, dass die Einwendungen gegen das Färben solcher angewachsener Narben kaum in Betracht kommen.

An der Augenklinik der Budapester Universität wurde die Wecker'sche Methode schon in zahlreichen Fällen und immer mit befriedigendem Erfolg angewendet. Wenn man daran etwas auszustellen hat, so ist es nur die Langwierigkeit der Operation, indem sie mehrere Tage, sogar Wochen in Anspruch nehmen kann. Zum Färben einer nur linsengrossen Trübung muss der Kranke doch öfter sitzen, 50—100 Stiche auf eine Sitzung gerechnet. Beim Färben von grösseren Flecken oder Leucomen müssen sich die Patienten, nach den Berichten, auch 30 Sitzungen unterwerfen, was im besten Falle, wenn nämlich das Färben jeden zweiten Tag wiederholt wird, doch schon zwei Monate in Anspruch nimmt.

---

[1]) Vorgetragen in den „Szemészeti értekezetek" (augenklinische Conferenzen) am 29. Mai 1893 und erschienen im Orvosi Hetilap „Szemészet" 1893, Nr. 4. August.

[illegible]

Um diese Nachtheile zu vermeiden, um dem Kranken sowohl wie dem Arzte Zeit und Mühe zu ersparen, hat unsere Klinik die Wecker'sche Methode gänzlich verlassen und tätowiert die narbige oder auch die etwa gesunde Hornhaut nach Anweisungen des Professors Schulek, nach einer neuen, einfacheren, bequemeren und dem Zwecke gänzlich entsprechenden Methode.

Das Wesentliche dieses Verfahrens ist folgendes:

Man macht mit einem convexen Messerchen sowohl in das Epithel, welches die zum Färben bestimmte Narbe bedeckt, als auch in das Gewebe der Hornhaut, der ganzen Trübung entlang, dicht nebeneinander oberflächliche, parallel laufende Einschnitte, beiläufig so, wie die Zeichner zu schattieren pflegen. Die Einschnitte dringen, ähnlich den Wecker'schen Stichen, nicht senkrecht, sondern schräge ein, so dass sie, von vorne betrachtet, nicht einer Linie, sondern einem länglichen, schmalen, schwarzen Blättchen ähnlich sind. Der Vortheil dabei ist der, dass die Einschnitte nicht so dicht aneinander gemacht werden müssen, dass sie sich fast berühren, wenn auch zwischen den Einschnitten freier Raum bleibt, wird er, von vorne betrachtet, nicht besonders sichtbar, denn der Grund zwischen zwei benachbarten Einschnitten wird von einer schwarzen, schräge stehenden Fläche gebildet.

In der Breite eines Millimeters genügen 3—4 Einschnitte. Es ist leicht verständlich, warum wir die Einschnitte den Stichen vorziehen. Ein Einschnitt entspricht einer ganzen Reihe in einer Linie liegender Stiche, die aber so dicht aneinander applicieret werden müssten, dass sich die Stichcanäle berühren.

Wenn wir so die trübe Oberfläche in einer Richtung scarificiert hatten, wiederholen wir die Procedur, aber so, dass die früher eingehaltene Richtung von den neuen Einschnitten gekreuzt wird. Ich fand es am bequemsten, wenn man vorerst die Einschnitte von rechts und oben nach links und unten macht und dann die sie kreuzenden.

Diese so scarificierte Stelle wird mittelst eines Spatels, mit dick geriebener Tusche fest eingeschmiert. Die Tusche muss so dick sein, dass sie eine teigige Masse bildet und vom Spatel nicht herunterropft. Die Farbe

wird in die Furchen gut eingerieben, in senkrechter, horizontaler Richtung und dann in Kreistouren.

Nach der Operation waschen wir das Auge nicht aus, sondern legen einen trockenen Verband an, welcher nach einem halben Tag abgenommen wird. Den Ueberschuss der reichlich aufgeschmierten Tusche saugt der Verband auf, wir finden davon kaum etwas in der untern Uebergangsfalte vor.

Während der Scarification muss besonders darauf geachtet werden, dass die Lage der einzelnen Einschnitte parallel sei, und dass sich die Fläche zweier benachbarten Einschnitte nicht kreuze, denn sonst würde zwischen zwei Einschnitte ein Hornhautstreifen ausgeschnitten, der später herausfallen könnte.

Das könnte zu einer unangenehmen Complication Veranlassung geben, denn einestheils haftet die Tusche an der Stelle nicht, sondern löst sich in 1—2 Tagen los, anderntheils würde an dieser Stelle ein feiner Narbenstreifen entstehen.

Während der Operation wird der Bulbus nicht fixiert, nur dann, wenn man es mit Kindern oder sehr unruhigen Patienten zu thun hat. In diesen Fällen wird die Bindehaut oben angefasst, wohin von der Farbe nichts gelangt, und damit auch in diesem Falle, wenn sie mit der Tusche in Berührung kommt, keine Spur derselben zurückbleibe, gebrauchen wir den von Professor Schulek construierten und auch bei der Staraustreibung brauchbaren Fixator, der nicht gezackt sondern gerippt ist, die Conjunctiva nicht verletzt und sie doch fest fixiert. Mit diesem Fixator kann die Bindehaut wo immer ohne Nachtheil gefasst werden. Die Operation kann rasch beendet werden, denn sie nimmt je nach der Grösse des Cornealfleckes $^1/_2$—1—2 Minuten Zeit in Anspruch. Während der Operation röthet sich das Auge nur wenig, aber nicht stärker als bei der Wecker'schen Methode, doch sind wir, wenn die Röthung eintritt, mit der Operation auch schon fertig. Die Irritation ist, trotz der grösseren Menge Tusche, die in die Lidspalte eingeschlossen ist, nur eine geringe und mildert sich auch unter dem Verbande derart, dass wenn nach einem Tage der Verband herabgenommen wird, eine nur kaum bemerkbare Injection der Bindehaut vorhanden ist, welche binnen einem Tage gänzlich verschwindet. Bei der ersten Abnahme des Verbandes finden wir die gefärbte Fläche homogen schwarz; selbst von der Nähe angesehen oder mit einer Lupe beleuchtet, kann man kaum wahrnehmen, dass die schwarze Fläche aus linearen Einschnitten zusammengesetzt ist, nur an der Grenze der Trübung ist es etwas merklich, und hier ist auch die Färbung etwas lichter, die Linien sind weiter von einander und schütterer angebracht. Das rührt daher, dass wir den Kranken während der Operation so schauen lassen, dass die Narbe in die Mitte der Lidspalte fällt; der mittlere Theil ist also der am meisten vertretende Antheil der Hornhaut, und darauf werden die

tangentialen Einschnitte gemacht; daher wird das Messer am tiefsten in der Mitte der Narbe eindringen, am Rande derselben werden die Einschnitte immer seichter und kommen nur mit dem Epithel in Berührung, während sie nicht mehr bis in das vernarbte Gewebe reichen. Beim Färben von grösseren Flecken ist es zweckmässig, deren Ränder mit der Messerspitze noch besonders aufzufurchen, indem man die Einschnitte vom Rande gegen die Mitte der Trübung führt.

Die Oberfläche der Hornhaut ist am ersten Tage sehr holprig, ohne dass das Auge irritiert wäre. Nach 24 Stunden kann das Auge ohne Verband bleiben. Alsbald glättet sich die Cornealfläche, und in 5—6 Tagen spiegelt sie schon.

Auch die ganz durchsichtige Hornhaut verträgt das Tätowieren gut. Das beobachtete ich an einem Falle, wo ein sectorähnlicher Theil der Hornhaut noch gesund, der andere aber vernarbt war; die Iris war mit eingewachsen, und da fiel behufs Nachahmung einer runden Pupille auch der gesunde Theil der Hornhaut in das Gebiet der zu färbenden Pupille.

Auch in Fällen, wo die Iris mit der Narbe verwachsen war, trat keine Irritation ein. Um eine sich etwa einstellende Entzündung zu vermeiden, befreien wir an unserer Klinik vorerst die eingewachsene Iris aus der Narbe, und wenn der Fall dazu geeignet ist, machen wir eine Sphincterolysis nach der Methode von Professor Schulek. Nachher ist es sehr rathsam, mit dem Tätowieren 2—3 Wochen zu warten, bis die Wunde gut vernarbt ist.

Das Verfahren ist rasch, bequem, in keiner Hinsicht gefährlich, der Erfolg ist ein überraschend vollkommener und übertrifft den früheren beiweitem.

* * *

Die gesunde Hornhaut eines Kaninchens tätowierte ich in ähnlicher Weise; das Auge blieb ohne Verband. Nach der Operation war die Oberfläche der Hornhaut sehr holprig. Binnen 6—8 Tagen erlangte sie ohne jede Irritation wieder ihre glatte Oberfläche; die Farbe behielt die Hornhaut später ebenso, wie am zweiten Tage der Operation. Am 12. Tage darauf machte ich aus der Hornhaut Schnitte und sah folgendes: Die Epithelschichte war fast gänzlich glatt. Zwischen den Epithelzellen, aber nicht in denselben, so auch zwischen der Bowman'schen Membran und der Epithellage fand ich mehrere kleine Farbenklümpchen. An der Bowman'schen Membran ist keine Spur von den Einschnitten zu sehen.

Die Hauptmasse der Tusche lagert sich unmittelbar unter die Bowman'sche Membran und in den Cornealschichten ein, häuft sich hier in grösseren Nestern an, die parallel zur Oberfläche durch dicke Fortsätze verbunden sind, so dass sie eine zusammenhängende, bald dicker, bald dünner werdende Farbenschichte bilden.

Die Farbentheilchen nehmen ein Drittel der Hornhautstärke ein und lagern sich in den Spalten zwischen den fixen Zellen ein. In den tieferen

Schichten des Gewebes werden die Farbentheilchen immer kleiner und seltener.

Dass das Epithel die Farbe ausscheidet, das heisst sich selbst sammt derselben abstösst, ist an jenen Stellen, wo das Epithel verdickt ist, sehr gut sichtbar. Das Epithel wird, wie bekannt, von unten her nachgebildet, schiebt daher während des Wachsthums die oberen Schichten sammt der Farbe immer vor sich her; an diesen Stellen, also in den tiefsten Schichten des Epithels, ebenso wie auf der Oberfläche der Bowman'schen Membran finden wir keine Farbe, — nur in der mehr oberflächlich liegenden; später erreicht auch diese die Oberfläche und stösst sich ab. Bleibend ist daher nur jener Theil, der unter der Bowman'schen Membran und in den



Vacuolen zwischen dem Gewebe liegt, doch auch der nicht ganz, denn wie die Experimente von Archer beweisen, wird ein kleiner Theil von den Wanderzellen fortgetragen.

Browicz hatte Gelegenheit, eine schön tätowirte Hornhaut zwei Jahre nach dem Färben unter dem Mikroskop zu untersuchen. Er fand, dass die Farbe nur in den obersten Schichten Nester gebildet hatte, die zwar aus 6 Fortsätzen ausgegangen waren, aber die Farbe bildete keine zusammenhängende Schichte, und in der beigeschlossenen Abbildung ist die einverleibte Farbenmasse eine geringere als in dem jetzt angeführten Falle.

Ich will noch erwähnen, dass ich zur Nachahmung der Irisfarbe eine Mischung von chinesischer Tusche und Terra di Siena verfertigte und damit die Hornhaut eines Kaninchens in ähnlicher Weise tätowierte. Den zweiten Tag darauf war das Auge entzündet. Am dritten Tage wurde die Cornea trüb, am vierten krämpelte sich das Epithel über der gefärbten Stelle gleichmässig auf, bis sich später die tätowierte Stelle abstiess.

Am Grunde blieb die gelbbraune Farbe noch bis zum 4.—5. Tage, dann löste sie sich ab, worauf sich das Auge beruhigte.

Obzwar Archer nach dem Gebrauche dieses Mittels keine Entzündung entstehen sah, daher dasselbe für solche Zwecke empfiehlt, bewährte sich dasselbe in diesem Falle nicht, während die Färbung mit reiner Tusche am anderen Auge desselben Kaninchens gar keine Irritation verursachte.

Tumor cavernosus orbitae

von Dr. *N. Feuer*[1]), Universitätsdocent und Landes-Sanitätsinspector.

Auch die Chirurgie der Augenhöhle feiert ihre Triumphe. Wenn es z. B. gelingt, einen retrobulbären Abscess, resp. eine retrobulbäre Periostitis, die den Sehnerven oder den ganzen Bulbus mit Verderben bedroht, zeitlich zu entdecken und zu eröffnen, oder wenn wir einen Tumor, welcher den Bulbus durch Protrusion zu Grunde richten kann, mit Schonung des letzteren entfernen: dann reicht der Wert dieses Vorgehens an den der erfolgreichsten Glaucom-Operation heran.

Einen solch' dankbaren Krankheitsfall will ich im Folgenden mittheilen:

Es handelt sich um einen Tumor cavernosus orbitae, welcher den Augapfel derart hervordrängte, dass derselbe der Gefahr einer Keratitis xerotica und in weiterer Folge der vollständigen Zerstörung ausgesetzt war.

Tumor cavernosus orbitae ist an und für sich eine seltene Erscheinung; während aber in der weitaus grössten Zahl der bisher beobachteten Fälle das Neugebilde im hinteren Theile der Orbita, im sogenannten Muskeltrichter sass, so hat sich dasselbe im gegenwärtigen Falle, was besonders selten ist, derart seitwärts und vorne entwickelt, dass es unter Schonung des Augapfels leicht zu entfernen war.

Im Juni 1885, da ich noch im Szabadkaer Augenspital wirkte, brachte man mir einen 8jährigen Knaben, bei dem ein dunkelblauer, weich anzufühlender Tumor vom obern innern Theile der Orbita ausgieng und sich nach abwärts bis über den Orbitalrand erstreckte. Der Augapfel war in solchem Maasse nach aussen und unten gedrängt, dass die Cornea von den Lidern nur schwer bedeckt werden konnte und daher im Centrum fortwährenden Epithelialverlust zeigte. Während das rechte Auge vollständige Sehschärfe hatte, zählte das linke Auge nur Finger in 3 *m* Entfernung. Mit dem Augenspiegel war auf diesem Auge bei hochgradiger Hypermetropie unregelmässiger Astigmatismus und geschlängelte Netzhautvenen, aber sonst keine Abnormität zu constatieren.

---

[1]) Vorgetragen in den „Szemészeti értekezetek" (augenklinische Conferenzen), 23. Februar 1893 und mitgetheilt im Orvosi Hetilap „Szemészet" 1893, Nr. 2.

Die Operation vollführte ich derart, dass ich zunächst am unteren Lide, parallel zum Rande desselben, einen horizontalen Hautschnitt machte und anfangs durch diese Wunde hindurch, dann aber in der Lidspalte, durch die senkrecht eingeschnittene Bindehaut hindurch das Neugebilde von der Umgebung lospräparierte, bis es nur noch an dem inneren oberen Theile der Orbita hieng. Eine zarte Hülle umgab noch die Geschwulst, aus der sich beim Einschneiden ein gelbliches Serum entleerte. Endlich hiengen die Schlingen der Blutgeschwulst wie vollgesogene Blutegel nackt herab. Ich führte nun unter dieselben den mit einem Faden bewaffneten Unterbindungshaken; aber trotz aller Vorsicht wurde eine — wahrscheinlich am Knochen haftende — Schlinge verletzt. Denn ein Strom dunkelschwarzen Blutes ergoss sich plötzlich über das Gesicht. Die Blutung sistierte aber auch sofort — um dieselbe zu beobachten, wartete ich nämlich ein wenig mit der Unterbindung, — und nur ein leichtes Sickern dauerte noch an, woraus zu schliessen war, dass die Communication der Blutgeschwulst mit dem Muttergefäss eine enge sei. Die Unterbindung wurde hierauf möglichst hoch oben ausgeführt, der vor der Ligatur liegende Theil der Geschwulst abgeschnitten, der Faden an der Stirne befestigt, Haut und Conjunctivalwunde aber vernäht.

Einige Tage nach der Operation wurde der Faden herausgeschnitten. Nachblutung stellte sich nicht ein, und die Wunden heilten in normaler Weise. Der noch zurückgebliebene Theil der Geschwulst verkleinerte sich langsam, aber stetig.

Am 1. December 1885 wurde folgender Befund notiert: linkes Auge liegt tiefer als das andere, divergiert aber noch immer, H (mit dem Augenspiegel bestimmt) ca. $^1/_6$; die Retinalvenen auch jetzt noch weiter und geschlängelt. Am rechten Auge V $= {}^6/_6$ mit dem Augenspiegel bestimmte H $= {}^1/_{20}$. — Die tiefere Lage des linken Auges ist derart zu erklären, dass hier durch den Tumor das orbitale Gewebe theilweise zum Schwunde gebracht worden ist, so dass nach Entfernung des Tumors der Inhalt dieser Orbita kleiner war als der Inhalt der anderen Orbita.

Am 12. Jänner 1886 wurde am linken Auge behufs Erleichterung der Thätigkeit des inneren geraden Augenmuskels die Tenotomie des äusseren geraden Augenmuskels gemacht.

Ende 1887. Seit 6 Wochen stärkerer Husten, infolge dessen der Stumpf des Tumors sich vergrössert hat und der Augapfel entsprechend vorgedrängt ist. Wie lange diese scheinbare Recidive angedauert hat, ist mir nicht bekannt, da ich infolge meiner Uebersiedlung nach Budapest den Kranken von da ab nur einmal jährlich sah.

Am 24. August 1888. Das linke Auge wieder tiefer als das rechte; der Stelle des Tumors entsprechend zeigt sich unter der Binde- und Lidhaut nur ein hanfkorngrosser Varix. Trotz des Strabismus divergens, der

vom Tumor einmal eingeleitet, durch die hochgradige angeborene Amblyopie aufrecht erhalten wird, sind die Bewegungen des Augapfels nach innen freier als nach aussen.

Am 15. August 1891. L. A.: V = $^4/_{100}$, Hm $^1/_{16}$ V = $^7/_{100}$. Im übrigen der Befund wie im vorigen Jahre; derselbe hat sich auch bis heute nicht geändert.

Der anfangs in Chromsäure, später in Alkohol gelegene Tumor zeigt an der Schnittfläche schwammiges Aussehen, weite, aber mit kräftiger Wandung versehene Venen und sonstige Höhlen, resp. Bluthälter. — An mikroskopischen Schnitten erkennt man schon mit der Lupe trabeculäres Gefüge, wobei die Trabekel, — wie das Mikroskop zeigt, — zum grössten Theile aus elastischen Fasern bestehen, viel Fettgewebe, — das ja in der Orbita so reichlich vorhanden ist, — ferner weite Venen und wandlose Bluthälter zwischen sich fassen. Ob letztere Endothel besassen, liess sich an diesem, erst spät zur Untersuchung gelangten Präparate nicht bestimmen.

Distichiasis-Operationen

von Doc. Dr. *N. Feuer* in Budapest.[1])

Bei ausgebreiteter Distichiasis oder Trichiasis wird an vielen Orten noch heute selbst am Oberlide nahezu ausschliesslich die Flarer'sche Operation, also die vollständige Abtragung des Haarzwiebelbodens ausgeführt. Nun ist es freilich nicht zu leugnen, dass dies das einfachste, kürzeste und radicalste Operationsverfahren ist; aber das betreffende Lid wird hiedurch nicht nur der sowohl in physiologischer, als auch kosmetischer Beziehung so wichtigen Wimpern für immer beraubt, sondern sein Rand wird auch sehr scharf. Am Unterlide haben diese beiden Nachtheile wohl wenig Bedeutung; desto schwerer aber fallen dieselben ins Gewicht am Oberlide. Dies ist nicht nur durch den Mangel der Wimpern, der hier viel mehr auffällt als am Unterlide, sehr entstellt, sondern es ist auch von nun ab unfähig das Auge gegen Staub, Schweiss und blendendes Licht gehörig zu schützen, und scheuert mit seinem scharfen Rande die Cornea.

Es wurden deshalb sowohl vor als auch nach Flarer zahlreiche Operationsverfahren empfohlen, welche die Sistierung der Trichiasis resp. Distichiasis bei Schonung der Wimpern bezweckten.

Unter diesen Methoden ist die bekannteste die von Arlt angegebene, welche auch den meisten späteren Methoden zur Grundlage diente.

Es unterliegt keinem Zweifel, dass mit der Arlt'schen Operation, wenn dieselbe mit der nöthigen Präcision ausgeführt wird, schöne Erfolge erreicht werden können, und auch ich habe in den 70er und 80er Jahren diese Methode in zahlreichen Fällen geübt: aber dieselbe hat die Nachtheile, dass aus der Haut des Oberlides ein solch breites Stück ausgeschnitten wird, dass besonders bei langer Lidspalte leicht Lagophthalmus eintritt; dass ferner die Verkürzung und das faltenlose Aussehen des Oberlides eine gewisse Entstellung involviert, und dass endlich der gehobene Wimpernboden durch die Schrumpfung der intermarginalen Narbe in solchem Maasse wieder herabgezogen wird, dass Recidiven nicht eben selten zu beobachten sind.

---

[1]) Vorgetragen auf der Wanderversammlung der ung. Aerzte und Naturforscher im Jahre 1894 in Pécs (Fünfkirchen).

Eine zweckmässige Modification dieser Operation sehen wir in dem Verfahren Bouchon's und Wecker's, die die Lidhaut nicht ausschneiden, sondern nach dem horizontalen Schnitt den unteren Wundrand mittels 4 Fäden, die hoch durch die Lidhaut geführt werden, in die Höhe ziehen.

Andere Operateure (Anagnostakis, Chronis, Hotz) führen mit oder ohne Vorausschickung des intermarginalen Schnittes, einige Millimeter vom Lidrande entfernt, den horizontalen Schnitt und nähen dann den unteren Wundrand hinter dem oberen an den convexen Rand des Knorpels oder gar an die Fascia tarso-orbitalis.

Wenn aber auch durch diese Modificationen die Haut des Oberlides geschont wird, gegen die Recidive bieten auch diese Methoden keine genügende Sicherheit. Diese kann nur eine in die intermarginale Wunde erfolgte Transplantation bieten. Wenn zwischen die vordere, den Wimpernboden enthaltende und die hintere Lefze ein quasi intercalares Gewebe eingeschoben wird, dann kann erstere nicht mehr auf ihren alten Platz herabgezogen werden.

Der erste Operateur, der solche Transplantationen vollführte, war Spencer Watson. Bei partieller Trichiasis oder Distichiasis in der Nähe des äusseren Winkels macht er einen entsprechend langen intermarginalen Schnitt, nimmt dann aus dem Oberlide einen Lappen, der am äusseren Winkel im Zusammenhange mit der übrigen Haut bleibt und nach Hinaufschiebung der den Wimpernboden enthaltenden und am äusseren Winkel durchgeschnittenen Platte, mit dieser den Platz wechselt.

Jakobson hat später einen senkrechten Lappen aus der Schläfe genommen, während sein Schüler Vossius wieder zum Oberlide zurückkehrte.

Waldhauer gieng ganz nach Arlt vor, transplantierte aber das aus dem Oberlide herausgeschnittene, mondsichelförmige Hautstück als stiellosen Lappen auf die nach Hebung des Cilienbodens zustande gekommene Wunde am Lidrande.

Andere, wie Franke und Rachlmann, nahmen, um die Lidhaut nicht zu verkürzen, den Lappen zur Deckung obgenannter (intermarginaler) Wunde von anderen Körperstellen (Arm), während Millingen statt Haut Mundschleimhaut auf die intermarginale Wunde legte.

* * *

Aus diesen verschiedenen Methoden habe ich mein eigenes Verfahren für ausgebreitete Trichiasis oder Distichiasis des Oberlides folgendermaassen zusammengestellt:

In jedem Falle mache ich zunächst den intermarginalen Schnitt, dem in einer Höhe von ca. 5 *mm* der Horizontalschnitt folgt. Nach Unterminierung und Emporschiebung des oberen Wundrandes resp. der Lidhaut nähe

ich die den Cilienboden enthaltende Brücke mittels 3—4 starker Fäden an die Fascia tarso-orbitalis, wodurch der Cilienboden so sehr gehoben wird, dass die intermarginale Wunde erheblich klafft, was wir übrigens dadurch, dass wir die hintere (Knorpel und Conjunctiva enthaltende) Platte mittels einer Pincette oder der Finger ein wenig herabziehen, noch steigern können. Ich schneide sodann von dem oberen Wundrande, wo jetzt überflüssige Haut ist, einen 2—3 *mm* breiten Streifen ab, lasse denselben aber an jenem Augenwinkel, wo die Trichiasis oder Distichiasis höhergradig ist, in Verbindung mit der übrigen Haut, d. h. ich forme aus dem Oberlide einen streifenförmigen Lappen, dessen Stiel an jenem Augenwinkel sich befindet, wo die genannte Lidrandveränderung höhergradig ist. Hier durchschneide ich dann die den Cilienboden enthaltende Brücke und schiebe das Ende in die Höhe, um mit dem streifenförmigen Lappen in die intermarginale Wunde gelangen zu können. Nachdem ich von der hinteren Fläche des Lappens das Fett mit der Schere entfernt habe, lege ich denselben auf seinen definitiven Platz i. e. in die intermarginale Wunde und befestige ihn dort, indem ich ihn lose in 1—2 feine Fäden fasse, die durch die ganze Dicke des Lides gelegt werden.

Auf die Wunde wird nach erfolgter Reinigung ein mit Borsalbe bestrichenes Stagniolpapier gelegt, worauf ein Binoculus angelegt wird, damit auch die Lider des anderen Auges zur Ruhe gezwungen werden.

Am folgenden Tage wird der Verband nur dann gewechselt, wenn derselbe durch Blut und Thränen durchtränkt worden ist, und bei dieser Gelegenheit werden auch die zu Fixierung des Lappens eingelegten feinen Fäden entfernt; für gewöhnlich aber bleibt der erste Verband 48 Stunden lang liegen. Die oberen 3—4 stärkeren Fäden, welche den Wimpernboden an die Fascia tarso-orbitalis fixieren, werden erst nach 3—4 Tagen entfernt. Nach 8—10 Tagen kann der Kranke das Spital verlassen.

Wenn aber — was leider seltener ist — beide Augenwinkeln frei von wilden Haaren sind, dann schneide ich den Streifen vom oberen Wundrande gänzlich ab und transplantiere ihn als stiellosen Lappen in die intermarginale Wunde, was in kosmetischer Beziehung ein besseres Resultat bietet als das früher genannte Verfahren, bei welchen man, damit der Lappen zur intermarginalen Wunde gelangen könne, die den Cilienboden enthaltende Brücke durchschneiden und übermässig in die Höhe drängen muss.

Vom November vorigen Jahres ab, wo ich die Leitung der Trachom-Abtheilung im hiesigen St. Stephan-Spitale übernahm, bis Juni laufenden Jahres habe ich 12 solche Distichiasis-Operationen und zwar 7 mit gestieltem Lappen und 5 mit ungestieltem Lappen — sämmtlich mit vollem Erfolge ausgeführt. Der Lappen heilte stets vollständig — ohne die geringste Necrosis — an, und es wurde nicht nur jede Recidive aus-

geschlossen, sondern auch der kosmetische Erfolg befriedigte im höchsten Grade die zufälligerweise vorwiegend jungen Patienten beiderlei Geschlechtes.

Man hat der Transplantation eines Hautstreifens in die intermarginale Wunde den Vorwurf gemacht, dass die Wollhaare des Hautstreifens die Cornea scheuern. Ich habe dieses nicht erfahren; denn einerseits erfährt das transplantierte Hautstück solch gründliche substantielle Umgestaltung, dass dessen Wollhaare meist verschwinden; andererseits aber liegt, wenn der Cilienboden genügend gehoben und der Hautstreifen nicht zu breit genommen worden ist, derselbe auf dem entblössten Knorpel, ohne denselben zu überschreiten, und kommt daher mit der Hornhaut gar nicht in Berührung. Darum halte ich es für überflüssig, statt äusserer Haut Schleimhaut zu überpflanzen und zu diesem Behufe dem Patienten auch an der Lippe, von wo Millingen diese Schleimhaut nimmt, eine Wunde beizubringen.

* * *

Endlich will ich hier auch mein operatives Vorgehen bei Distichiasis partialis in Kürze skizzieren:

Bei partieller Distichiasis kommen wir, wenn wir nicht übers Ziel hinausschiessen, das heisst: nicht gleich so vorgehen wollen, als wenn vollständige Trichiasis oder Distichiasis zugegen wäre, oft in Verlegenheit über das was zu thun ist. Partielle Flarer-Operation verunstaltet den Lidrand und durch die Narbe werden wieder die benachbarten Cilien in schlechte Richtung gebracht; aber auch partielle Transplantation schafft einen Zustand, der in kosmetischer Beziehung hinter dem physiologischen weit zurückbleibt, was bei jüngeren Individuen stark ins Gewicht fällt. Uebrigens können diese Operationen nur dann in Betracht kommen, wenn die sogenannten wilden Haare beisammen, nicht aber zerstreut stehen.

In dieser Verlegenheit vollführen wir gewöhnlich die Epilation, deren Nachtheile aber genügend bekannt sind.

An vielen Orten wird der Galvanocauter angewendet, dessen glühende Spitze an der Stelle des wilden Haares eingestochen wird, damit der Haarbalg ausgebrannt werde. Aber selbst der spitzeste Galvanocauter macht eine solch grosse Wunde nicht nur an der Haut, sondern auch an dem Knorpel, dass am Lidrande tiefe Narben, respective Einkerbungen entstehen, die später zu ausgebreiteterer Distichiasis führen können, als ursprünglich da war.

Ich gehe daher folgendermaassen vor:

Wenn nur einzelne, genügend weit von einander stehende wilde Haare vorhanden sind, dann steche ich nach Einlegung der Jäger'schen Platte (zum Schutze der Cornea) in den Balg des wilden Haares die Spitze einer überaus feinen Nadel ein; auf diese Nadel führe ich sodann

die Schlinge des Galvanocauters, wodurch jene so sehr erwärmt wird, dass die Haut an der Einstichstelle weiss wird, was die erfolgte Ausbrennung des Haarbalges annehmen lässt. Die bloss punktförmige Brandwunde zieht eine Einkerbung des Lidrandes nicht nach sich.[1])

Wenn aber die wilden Haare nebeneinander stehen, dann mache ich einen dieser Stelle entsprechenden, aber nach beiden Enden hin etwas längeren Intermarginalschnitt und nach Stillung der Blutung, die übrigens bei Anwendung der Knapp'schen Blepharostaten vorderhand gar nicht eintritt, hebe ich die den Cilienboden enthaltende Lefze ein wenig ab und brenne ihre hintere Fläche — wo die Haarzwiebel zu sehen sind — leicht mit einem breiteren Galvanocauter. Dass die Zwiebel gehörig zerstört worden sind, können wir erkennen, wenn wir die einzelnen Haare mit dem Epilator fassen. Folgt das Haar ohne jeden Widerstand dem Zuge, so ist dessen Zwiebel zerstört (die Wurzel des Haares ist dann auch nicht mehr licht, sondern schwarz); wenn aber das eine oder das andere Haar Widerstand leistet, dann muss diese Stelle abermals mit dem Galvanocauter berührt werden. Der bedeutende Vortheil dieses Vorgehens liegt darin, dass der Lidknorpel gänzlich unversehrt bleibt.

Der Kranke kann sofort entlassen werden; denn die leichte Schwellung, die am folgenden Tage zu bemerken ist, verlangt keinerlei Nachbehandlung.

Ich habe seit der oben erwähnten Zeit eine ganze Menge solcher Cauterisationen ausgeführt, und der Erfolg war stets ein sehr befriedigender. Die wilden Haare verschwanden, die benachbarten Cilien wurden nicht alteriert, meist blieb sogar die vor den distichiatischen Haaren stehende normale Wimperreihe unversehrt, der Lidrand aber blieb gerade, resp. glatt und genügend dick. Ich habe, als ich dieses Verfahren zu cultivieren begann, in der Budapester Gesellschaft der Spitalsärzte ein Mädchen vorgestellt, bei dem eine dichte distichiatische Reihe das äussere Drittel des oberen Lidrandes einnahm und seit Jahren an verschiedenen Heilanstalten epiliert wurde. Auf das geschilderte Verfahren verschwand dauernd die ganze distichiatische Reihe, während die vor derselben gestandene regelmässige Cilienreihe — ich hielt Patientin noch Monate lang in Beobachtung — unversehrt blieb, so dass das Lid ein geradezu physiologisches Aussehen erlangte.

Literatur.

Bouchon: L'operation de Distichiasis. Annal d'Ocul. 1879.
Wecker: Kl. Monatsbl. 1879, pag. 141.
Anagnostakis: Annal. d'ocul. T. 38, pag. 5.

[1]) Der Electrolyse gegenüber hat dieses Vorgehen den Vortheil der grösseren Raschheit und Sicherheit.

Chronis: Rec. d'ophth. 1875.
Hotz: Arch. f. Augenheilk. IX., pag. 68 (1880).
Spencer Watson: Med. Times and Gaz. Vol. 49, 1874.
Jakobson: Centralbl, f. pr. Augenh. 1887.
Vossius: Ber. d. Vers. d. ophth. Ges. in Heidelberg, 1887.
Waldhauer: Klin. Mon. f. A., 1883, pag. 432.
Franke: Münch. med. Wochenschr., 1890, Nr. 21.
Rählmann: Deutsche med Wochenschr., 1891, Nr. 1.
Millingen: Centralbl. f. pr. A., 1869, p. 193.

Die Indicationen der Enucleation des Augapfels

von Dr. *Emil Grósz*, [1])

Die Häufigkeit der präventiven Enucleation des Augapfels wurde durch den Umstand, dass die Enucleation den Ausbruch der sympathischen Augenentzündung nur dann verhindert, wenn die Operation zu einer Zeit, da am zweiten Auge noch keine Spur einer Entzündung vorhanden ist, ausgeführt wird, sehr gesteigert. Infolge dessen wurde der Widerwillen der Patienten gegen diese Operation nur noch grösser. Nicht wenig trugen hiezu jene Fälle bei, in welchen die Patienten in die vom Arzte in gewissenhafter Weise empfohlene Operation nicht einwilligten und die gefürchtete sympathische Entzündung ausblieb. Aber selbst die Augenärzte können sich nicht leicht mit einer Operation begnügen, welche unzweifelhaft eine Verstümmelung des Organismus nach sich zieht. Man suchte daher eine solche Methode, bei welcher die Erhaltung des Augapfels mit den Vortheilen der Enucleation verbunden wäre. Die Frage ist von grosser Wichtigkeit, weil in jedem Falle das Sehvermögen beider Augen, nicht selten die Erhaltung des Lebens in Frage steht. Und wenn wir schon wegen überflüssiger Entfernung eines Augapfels gerechten Vorwurf verdienen, so sind wir noch viel mehr verantwortlich, wenn durch Versäumung des richtigen Zeitpunktes vor unseren Augen ein Leben oder das Sehvermögen verloren geht. Es sei mir daher gestattet, zur Lösung dieser Frage dadurch beizutragen, dass ich die Literatur, die Notizen der Universitäts-Augenklinik und meine eigene Erfahrungen in Erwägung ziehe, um zu entscheiden ob die Enucleation, ohne das Resultat auf das Spiel zu setzen, durch eine andere Operation zu ersetzen wäre, und wenn nicht, nach welchen Indicationen wir sie mit gutem Gewissen empfehlen können?

* * *

In früheren Zeiten bildeten bösartige Geschwülste die einzige Indication der Enucleation. Bartisch beschreibt die Operation genau. Die Technik war

---

[1]) Grundriss des im August 1894 auf der XXVII. Wanderversammlung der Ungarischen Aerzte und Naturforscher in Pécs (Fünfkirchen) gehaltenen Vortrages. Erschienen im Orvosi Hetilap „Szemészet" 1894, Nr. 4.

die der Metzger, indem man das Auge mit einem Messer herausschnitt. Desault liess, damit Fixation leichter sei, den Nagel des Zeigefingers zu einer grösseren Länge anwachsen.

Dass man das Auge aus der Tenon'schen Kapsel ausschälen könne, ist die Idee Bonnet's, der in seinem 1841 in Lyon erschienenen Werke den Rath ertheilt, man solle das Auge in geeigneten Fällen mit Schonung der Muskeln und Bindehaut entfernen.

Stoeber vollzog in Strassburg die Operation an einem phthisischen Auge, welches unerträgliche Schmerzen verursachte. Als erster führte Prichard in Bristol 1851 die Ausschälung des Augapfels als Mittel gegen die von Mackenzie in ihrer Bedeutung erkannte sympathische Entzündung aus. Die noch heute geübte Technik der Operation und die Grundprincipien der Indication verdanken wir Arlt. Da die Operation gefahrlos schien, wurde die Enucleation immer öfter ausgeführt.

Im Jahre 1863 jedoch machte Albrecht v. Graefe auf dem Heidelberger Congress die Aufsehen erregende Mittheilung, dass zwei seiner Patienten, an denen er die Enucleation wegen Panophthalmitis ausführte, unter den Symptomen der Meningitis gestorben seien. Zur selben Zeit veröffentlichten auch Andere ähnliche Fälle, und bald ward es als Regel aufgestellt, dass man bei florider Panophthalmitis die Operation nicht ausführen dürfe. Man darf hiebei nicht vergessen, dass die erwähnten zwei Todesfälle vor der aseptischen Zeit vorkamen. Es lässt sich jedoch nicht leugnen, dass die Eröffnung der Tenon'schen Kapsel und der zum Gehirn führenden zahlreichen Lymphbahnen dem Zustandekommen einer Infection ausreichend Gelegenheit bietet.

Die Enucleation ist also keineswegs ungefährlich, und die Zahl derjenigen, die durchaus nicht zu dieser Operation zu bewegen sind, sehr gross. Es ist selbstverständlich, dass man andere Methoden suchte. Boucheron empfahl 1876 aufgrund seiner Thierexperimente die Durchschneidung der Ciliarnerven und des Sehnerven. Diese Idee wurde übrigens auch von Albrecht v. Graefe angeregt.

Schöler versuchte die Operation 1878 mehrmals an Menschen. Schweigger dagegen trat für die Resection des Sehnerven ein. Der Gedanke ist in der That verlockend. Wenn wir den Sehnerven und die Ciliarnerven durchschneiden, so ist jeder Weg für die Uebertragung der Entzündung verlegt. Es ist selbstverständlich, dass dadurch nur die präventive Enucleation ersetzt würde. Doch hat diese Methode auch ihre Schattenseiten. Die Operation dauert nämlich ziemlich lange, die reichliche Blutung verursacht gewöhnlich schmerzhaften Exophthalmus, auch pflegen die Schmerzen nicht selten lange anzuhalten, ja noch mehr, die sympathische Entzündung wird dadurch nicht in allen Fällen verhindert. Bisher ist uns von einem Todesfall noch nichts bekannt, wenn es jedoch bei der grossen Zahl der Enu-

cleationen 20 Jahre dauerte, bis der erste Todesfall zur Kenntnis kam, können wir zur Zeit nur so viel behaupten, dass die Gefahrlosigkeit der Operation noch nicht genügend erwiesen ist.

Im Jahre 1884 empfahl Alfred Graefe eine andere Operation, indem er die Evisceration des Augapfels ausführte, welche mit geringen Abweichungen schon von Barton geübt ward. Der Vortheil der Operation wäre, dass sie weniger gefährlich ist als die Enucleation, weil die Tenon'sche Kapsel und die Lymphbahnen nicht eröffnet werden; sie ist daher auch gegen Panophthalmitis ausführbar; ausserdem erhält man für die Prothese einen besseren Stumpf. Hingegen hat die Operation den Nachtheil, dass sie länger dauert; in den darauffolgenden Tagen stellen sich grosse Schmerzen ein, in zahlreichen Fällen entsteht eine heftige Reaction, und der Verlauf ist viel langsamer. Oft schrumpft der Stumpf so sehr zusammen, dass er ganz nutzlos wird, und schliesslich liegt der grösste Nachtheil, trotzdem uns noch nicht genügendes Material zur Verfügung steht, darin, dass man doch schon Sterbefälle beobachtete. Ausserdem erwähnt Cross, dass in zwei Fällen trotz der ausgeführten Evisceration die sympathische Entzündung eintrat.

Den Operationen zum Ersatz der Enucleation können wir hiemit kein Vertrauen entgegenbringen. Wir müssten also unsere volle Aufmerksamkeit wieder der Enucleation widmen.

Auf der Universitäts-Augenklinik wird die Operation auch gegenwärtig nach der Technik Arlt's ausgeführt. Ich halte das Vorgehen, welches in Frankreich und Deutschland geübt wird, dass man nämlich die geraden Muskeln mittels eines Hakens einzeln hervorzieht und so durchschneidet, für gar nicht gerechtfertigt. Man kann die Enucleation mittels einer stumpf endenden, geraden Schere durch 7—8 Schnitte in einem Zeitraume von kaum einer halben Minute ausführen. Die Anlegung von Nähten halte ich für völlig überflüssig. Eben diese Technik ermöglichte es, dass wir anstatt der Chloroformnarkose zuerst die Betäubung mit Bromäthyl versuchten und zuletzt auch diese wegliessen, und durch die subconjunctivale Einspritzung von 1—1½ *cgr* Cocain in den meisten Fällen die Narkose vollständig entbehren können. In den Fällen jedoch, wo der Kranke auf der Narkose beharrt oder aber die Verhältnisse derart complicirt sind, dass ein ganz glatter Verlauf der Operation nicht zu erwarten ist, nehmen wir auch jetzt die Chloroformnarkose in Anspruch.

Nachdem bei Operationen unter aseptischen Cautelen die Wunde ohne jede Reaction per primam heilt, ist der Kranke schon nach wenigen Tagen arbeitsfähig. Der durch den Muskeltrichter gebildete Stumpf genügt vollständig für eine gewisse (mässige) Bewegung des künstlichen Auges. Was die Gefährlichkeit anbelangt, so sind wir in der glücklichen Lage, zu

constatieren, dass in den letzten 20 Jahren — also seit das Institut unte der Leitung des Herrn Prof. Schulek steht — nach Enucleation kein einzige Todesfall verzeichnet wurde. Nachdem während dieses Zeitraumes meh denn 100 Enucleationen ausgeführt wurden, geht hervor, dass die vo Wecker und Graefe erwähnte Sterbezahl von 3 ‰ zu hoch ist, und mi Recht weist Becker darauf hin, dass die Enucleation gegenwärtig nicht s gefährlich ist als vor der Zeit der Asepsis.

Aus all diesem folgt, dass die Enucleation heute mehr denn je ihrer Zwecke entsprechen kann. Die Entfernung eines schmerzhaften, blinde und in den meisten Fällen entstellten Auges bildet denn doch keinen s grossen Verlust, dass dadurch die Unterlassung dieses sicheren Vorgehen gerechtfertigt würde.

Die Indicationen, nach welchen wir die Enucleation ausführen, sin folgende:

1. Bei bösartigen Geschwülsten (Carcinom, Sarcom, Glion).

2. Zur Verhütung der sympathischen Entzündung, und zwar a) wen in dem erblindeten Auge ein Fremdkörper vorhanden ist, welcher eine beständigen Reizzustand eine beständige Entzündung aufrecht erhält b) wenn das erblindete Auge an einer continuierlichen oder recidivierende Iridocyclitis traumatischen Ursprungs leidet, c) wenn das phthisische oder atrophische Auge schmerzhaft ist.

3. Gegen Schmerzen und zwar meistens wegen absolutem Glaucom im Stadium der Amaurose.

4. Bei [illegible] Staphylom wenn keine [illegible]

W[illegible]

Unter solchen Verhältnissen können wir unsere Indicationen mit vollem Rechte aufrecht erhalten. Die Aufgabe des praktischen Arztes ist in vielen Fällen bei dem Widerwillen der Patienten gegen diese Operation eine schwere.

Es genügt nicht, die Enucleation zu empfehlen, man muss den Patienten auch von der Nothwendigkeit des Vorgehens überzeugen. Hierzu gehört, dass der Arzt selbst von der Nützlichkeit seines Vorschlages überzeugt sei.

Diese Ueberzeugung zu fördern, war der Zweck meines Vortrages.

Die Erythropsie.

„Blutflecken" auf Schneeflächen und Rothsehen in der Dämmerung.

Von Professor *Wilhelm Schulek.*[1])

In der im Jahre 1890 erschienenen Arbeit von Angelucci [2]) las ich über die Gestaltsveränderungen, welche die Elemente der Netzhaut unter dem Einflusse des verschiedenfarbigen Lichtes eingehen. Ferner las ich in den Arbeiten von Johann Widmark, Docenten in Stockholm,[3]) welche Wirkung im Newton'schen Sonnenlichtspectrum der dem gefärbten entsprechende Theil an sich, welche die darunter befindlichen Wärmestrahlen für sich und endlich die darüber befindlichen photochemischen Strahlen auf das Auge ausüben, und insbesondere ersah ich daraus (XVI. und XVIII. Abhandl.), dass die ultravioletten Strahlen Augenentzündungen verursachen.

Ich war begierig, zu erfahren, was durch die einzelnen Stellen des Newton'schen Spectrums am Sehen geändert würde, wenn ich damit mein Auge ermüdete und dann sofort zu gewöhnlichen Sehverhältnissen zurückkehret. Ich fand dabei eine interessante Wirkung des ultravioletten Theiles, die ich hier im Detail mittheilen will.

Es ergab sich als zweifellos, dass die unter dem Namen der Erythropsie schon seit Jahren in der Fachliteratur abgehandelte Erscheinung, der zufolge eine grosse Zahl der an grauem Star Operierten in der Dämmerung roth sieht, auf physiologischen Sehverhältnissen beruht, was daher kommt, dass das Auge vorher in einem bisher ungewohnten Grade der Wirkung der ultravioletten Strahlen ausgesetzt war.

Die Erscheinungen der Erythropsie können sich in geringem Grade bei jedem Menschen zeigen und sind thatsächlich seit Alters her bekannt.

---

[1]) Vorgetragen in der Sitzung der III. Abth. der ung. Akademie der Wissenschaften am 13. März 1893 und erschienen in deren math. und naturw. Berichten XI. Bd., 6. u. 7 Heft, sowie im Orvosi Hetilap „Szemészet" 1893, Nr. 2.

[2]) Untersuchungen über die Sehthätigkeit der Netzhaut und des Gehirnes, 231 Seiten bei E. Roth in Giessen.

[3]) Beitr. z. Ophthalm., Leipzig bei Veit u. Co, 1891, 502 Seiten. XVIII. Abhandl. aus dem Schwedischen, 1884—1891.

Die feineren Details dieses Phänomens wechseln bei Herstellung des Experimentes dem Anscheine nach launenhaft, obwohl die Hauptmomente in regelmässiger und sogar in sehr sinnfälliger Weise fixiert sind. Es wird daher am besten sein, wenn ich unter Nr. 1, 2 und 3 von den vielen Experimenten zuerst ein directes, hierauf ein ergänzendes Gegenexperiment und endlich den Gang des die beste allgemeine Orientierung gewährenden Versuches skizziere, denn so wird es dann am augenfälligsten, was in dem Wechsel sicher und gesetzmässig ist. Vorher will ich jedoch mit einigen Worten die Hauptpunkte hervorheben.

Wenn man in dem Ophthalmospectroskop, das durch Kalkspat zwei aneinander entgegengesetzt und flächenhaft verschieden verschiebbare Spectren liefert, das rothe Ende des Spectrums ganz bis übers violette Ende (also A—G) verschliesst[1]) und nun nach Art der Photographen den Kopf mit einem dichten Tuch bedeckt und $^1/_4$ Minute (15"[2]) betrachtet, so bemerkt man, wenn man nun in ein tief verdüstertes Nachbarzimmer tritt, dass hier jeder halbwegs beleuchtete Gegenstand vollständig roth erscheint. Wenn ich dagegen in das helle Zimmer zurückgehe, fällt mir hier nichts Besonderes auf: wenn ich aber nun dadurch, dass ich die Hände röhrenförmig zusammenlege oder durch ein enges stenopäisches Loch den hellen Lichtkreis verkleinere, erscheint derselbe roth. Mein gesundes Auge, das ich so durch kurze Zeit, aber gesondert, durch den jenseits von G gelegenen Theil sättigte, wurde so nach zwei Richtungen rothsehend: bei grossen Flächen mit schwacher Beleuchtung und bei stark beleuchteten Flächen von geringer Ausdehnung.[3])

Ich fühlte mich daher bewogen, jede dieser Erscheinungen näher zu untersuchen.

1. Ich stellte neben den Spectralapparat das Förster'sche Photometer. Sonst liefert darin ein Viereck von $^1{}_2$ *mm* Seitenlänge genügendes Licht, um an der 1 Fuss entfernten Rückfläche des dunkeln Kastens auf weissem Grund die schwarzen Linien zu erkennen. Jetzt aber, als ich nach Betrachtung des ultravioletten Spectraltheils in dasselbe blickte, blieb alles

---

[1]) Was am besten geschieht, indem man die Lichtspalten in den beiden Röhren in ihrer ganzen Länge öffnet, die in entgegengesetzter Richtung verschiebbaren Spectren mit ihren ultravioletten Theilen übereinanderbringt und von rechts und links die zu jedem Spectrum gehörigen farbigen Partien mit Schiebern bedeckt.

[2]) Wenn der Versuch vorbereitet ist und beginnt, habe ich beide Hände frei, kann also den Puls fühlen und brauche nicht auf die Uhr zu sehen.

[3]) Also unter Umständen, die an die Wirkung der stenopaeischen Oeffnungen erinnern: Verminderung der Beleuchtung und Verkleinerung des Gesichtsfeldes. Hier kommt jedoch immer nur eine von diesen Wirkungen in Betracht.

dunkel, und ich musste die Beleuchtungsöffnung zu einem Viereck von 10 *mm* Seitenlänge erweitern, um die schwarzen Linien zu sehen, wobei der sonst weisse Grund lebhaft roth erschien. Nur wenn ich seitlich bis auf 7 *cm* öffnete, erschien der Grund weiss.

Alldas verhielt sich anders nach 5, 10, 15 und 20 Minuten. Gradatim nahm die Intensität der rothen Farbe ab. Gradatim musste ich das beleuchtende Fenster vergrössern, um die Röthe zu sehen, gradatim wurden auch bei Verkleinerung des Fensters die schwarzen Streifen sichtbar. Gradatim blieb auch der Grund weiss, wenn die Oeffnung genügend klein war. Schliesslich ergaben sich normale Verhältnisse.

2. Ich begann den Versuch in der gleichen Weise wie zuvor, anstatt aber dann in das Photometer zu sehen, blickte ich mich im tageshell erleuchteten Zimmer um, wobei der Eindruck der war, dass mich das Licht belästigte, ferner waren die an der Rückwand gegenüber dem Fenster aufgehängten Schriftproben in ihren untern Zeilen ungenügend zu erkennen, selbst die Pupille erschien, im Spiegel besehen, enger, aber in der Färbung war nichts besonders Auffälliges. Um die seitlichen Lichtstrahlen abzuhalten, sah ich durch die röhrenförmig gehaltene Faust hindurch und konnte nun kleinere Schriftzeichen lesen als zuvor, nur erschien der weisse Grund roth, selbst als bei einer Entfernung von 6 *m* noch eine Fläche von 10 *cm* übrig blieb [1], — bei einer kleineren waren die Buchstaben nicht zu erkennen, eine grössere erschien nicht mehr roth.

Alldies ergab andere Verhältnisse nach 5, 10, 15 und 20 Minuten. Gradatim musste man durch Oeffnen der Hand das Feld vergrössern, damit noch eine Röthe sichtbar sei. Gradatim wurde, ohne Zuhilfenahme der Hand, bei umfangreichen Flächen, die man in ihrer gewöhnlichen Färbung sah, die Feinheit der Wahrnehmung besser. Ebenso trat mit zunehmender Fläche die rothe Farbe immer schwerer und blässer hervor und zeigte sich bei Verengerung gar nicht. Schliesslich kehrten normale Verhältnisse wieder.

3. Aus den beiden beschriebenen Versuchen leitete ich einen dritten, vermittelnden Versuch ab, den ich ebenso begann, aber bei Lampenbeleuchtung, worauf ich dann in das Nebenzimmer gieng, das von einem Ditmar'schen Petroleum-Rundbrenner Nr. 18 erleuchtet war. So fiel mir nichts Besonderes auf. Als ich aber die Lampe fast bis zum Erlöschen abdrehte, sah ich in der dämmerigen Umgebung jeden hellen Gegenstand roth.[2]

---

[1] Um genauer zu messen, machte ich in zwei steife Papiere *V*-förmige Ausschnitte, um auf diese Weise durch Verschieben übereinander die Grösse des Vierecks bestimmen zu können, doch sah ich bald ein, dass bei der Unbeständigkeit des Rothsehens eine solche Feinheit in der Untersuchung die Erkenntnis nicht unterstützt.

[2] Diesem Versuche entsprechende Beobachtungen sind es, die bisher die meiste Aufmerksamkeit erregt haben. Ich möchte mich da auf Stellen in Helmholtz „Physiol.

Alldas gestaltete sich anders nach 5, 10, 15 und 20 Minuten. Die Rothfärbung schwand immer mehr, und ich musste die Flamme allmählich vergrössern, um die rothe Farbe zu sehen, wobei sie immer schwächer wurde. Zum Schluss war die Beleuchtung eine gewöhnliche, und weder so noch anders konnte man eine Rothfärbung erzielen.[1])

Da das Phänomen in seinen feineren Einzelnheiten an mir auch Unbeständigkeiten zeigte, so vertraute ich seiner Constanz selbst in den groben Zügen nicht, bis ich an Anderen Controlversuche machte. Aber da alle Mitglieder meiner Familie und meine beiden Privatsecretäre, zusammen 6 Personen, in den Hauptzügen dasselbe erfuhren, so scheint die Annahme berechtigt, dass das Phänomen eine constante physiologische Erscheinung ist.[2])

Die Qualität der rothen Farbe möchte ich an der untern Seite der Frauenhofer'schen Linie C unterbringen, dem entsprechend ihre Schwingungszahl überwiegend 0·66 μ. Die untere Grenze kann aber einen Wert von 0·68 μ, die obere einen von 0·63 μ erreichen. Ich befragte darüber meine Secretäre; H. Gustav Bartha stimmte mehr für erstere, H. Johann Barlay mehr für letztere. Meiner Meinung nach haben beide Recht, den ich empfieng an mir selbst den Eindruck, als ob einmal die eine, ein andersmal die andere mehr vorherrscht, ja dass sogar nervenermüdliche Reizbarkeit das dunklere begünstige. Uebrigens ist es wahrscheinlich, dass verschiedene Verhältnisse bei und vor dem Versuch denselben beeinflussen. So kann ich behaupten, dass ich feine Unterschiede finde, je nachdem, ob ich den Versuch ausgeruht oder ermüdet anstellte, wenn das Fenster offen war, wenn ich durch die Brille sah u. s. w.

Merkwürdig ist, dass am gesunden Auge die Erythropsie nur in so beschränktem Maasse hervorzubringen ist. Deshalb hielt man sie offenbar bisher für etwas Krankhaftes. Doch ist ja auch das gewöhnliche Tageslicht röthlich.[3])

Diese Erscheinung wird bei Leuten mit Linsendefect (bei Staroperierten) sehr hochgradig, besonders bei gleichzeitiger Irisexcision, wie dies bei der Gräfe'schen Staroperation immer der Fall ist, weshalb man darauf hinarbeiten müsste, die Gräfe'sche Operation durch eine andere zu ersetzen, die die Iris nicht verstümmelt.

Nach Entfernung von grauem Star und bei anderen Zuständen kommt Rothsehen so oft zur Beobachtung, dass seit 1881 in jedem Band von

---

Optik", II. Aufl., S. 471, 469 und 415 berufen, aber die auf Seite 416 ausgesprochene Verwahrung macht mich schwanken.

[1]) Uebergangsfarben von Roth in Weiss konnte ich nicht erkennen.

[2]) Später machte ich noch mit zahlreichen Individuen Versuche, die alle meine Beobachtungen bestätigten.

[3]) Ernst Brücke, Vorlesungen über Physiologie, Wien, 1873, II. Bd., S. 135 und Sitzungsberichte der k. k. Akademie d. Wissenschaften in Wien, 51. Bd., II. Abth., S. 461.

Nagel's „Jahresbericht für Ophth." reichliche Angaben darüber vorhanden sind. Die wertvollste ungarische Beschreibung hat Dr. Ignaz Hirschler von seinem eigenen Auge im „Szemészet", dem Beiblatte des „Orvosi Hetilap" geliefert. (1883, Nr. 1 und 2).[1])

Aus seinen interessanten Mittheilungen wäre hervorzuheben, dass das Rothsehen 5 Monate nach der Operation zuerst auftrat, sich auf die Dämmerung beschränkte; dass es besonders nach längerem Aufenthalt in freier Luft, und zwar hauptsächlich bei starker Tagesbeleuchtung, hervorgerufen wurde; dass er es nur bei seinen touristischen Ausflügen wahrnahm; dass es im erleuchteten Zimmer sofort verschwand, ebenso durch Zukneifen des Auges. Zwar ist es nicht erwähnt, wäre aber eingetroffen, dass er, im Gegensatz zur anderen Wahrnehmung, beim Zwinkern im erleuchteten Zimmer einen rothen Fleck gesehen hätte; ebenso wäre ihm beim Abendessen ein unter dem Tisch befindlicher heller Gegenstand, z. B. ein dort liegender weisser Pudel oder eine Serviette roth erschienen, und doch wäre beim Erwachen am Morgen von alldem nichts zu sehen gewesen. Zweifellos spielte die ausgeschnittene Lücke in der Iris eine Rolle beim Zustandekommen des Phänomens. Doch im Wesen der Erklärung blieb er, wie fast alle bisherigen Forscher, soweit ich darüber in der Literatur nachforschte, auf halbem Wege stehen, indem sie nur von einer Blendung, d. h. von einer Uebermüdung durch übermässigen Lichtreiz sprechen.

Die ganze Erscheinung kommt derart zustande, dass die Retina zuerst von den ultravioletten photochemischen Strahlen ermüdet wird, dieser Ermüdung folgt jedoch die Anbildung neuer Sehsubstanz und steigende Anhäufung derselben. Da nun die Ermüdung bezüglich der Farbenschwingungen ungleichmässig ist, so ist auch der Ersatz ein ungleichmässiger. Die Anbildung der, dem violetten Ende des Spectrums entsprechenden Sehsubstanz bleibt anfangs hinter der Anhäufung der, für das rothe Ende des Spectrums empfindlichen Substanz zurück. Bis nun die Menge der vorräthigen Substanz das physiologische Gleichgewicht erreicht, ist eine gewisse Zeit erforderlich. Während also der ultraviolette Theil ermüdet ist, überwiegt die Erregbarkeit für roth. Natürlich offenbart sich die daraus entstandene Erythropsie zunächst an sehr schwach beleuchteten Gegenständen, die aber von der im allgemeinen ebenso schwach beleuchteten Umgebung durch ihre lichtere Färbung abstechen. Später aber, wenn die Reizbarkeit im ganzen schon zugenommen hat, erzeugt die Störung des Gleichgewichtes im Falle der schwachen Beleuchtung keine besondere Wahrnehmung mehr, und das Rothsehen zeigt sich so nicht. Da aber eine gesteigerte Beleuchtung mehr Reiz erweckt, so offenbart sich die Verschiedenheit im Gleichgewichte der vermehrten, jedoch noch immer ungenügenden Substanz zwar

[1]) Gleichzeitig in der Wiener med. Wochenschrift.

abermals durch Rothsehen, aber in geringerem Grade, d. h. die weissen Gegenstände sind in tiefer Finsternis nicht röthlich, aber deutlicher, im Halbschatten dagegen sind sie doch roth; bei starker Beleuchtung erscheinen sie wieder weiss, denn ein solches Licht erzwingt sich mit allen seinen Theilen Aufnahme[1]), und die rothe Farbe kann unter diesen Umständen in der Empfindung nicht überwiegen.

Dadurch werden die Erscheinungen unter 1, 2 und 3, bei deren Aufzählung ich absichtlich alle nebensächlichen Details wegliess, im allgemeinen verständlich.

Ich ermüdete absichtlich meine Netzhaut mit dem ultravioletten Ende des Spectrums. Bei andern, die unerwartet Rothsehen beobachteten, geschieht dies unbewusst.

Otto Becker[2]) fand, dass der graue Star durch Spaltung der Linse in Lamellen entsteht, wodurch die Katoptrie wächst, die Dioptrie aber im Verhältniss abnimmt, d. h. die Linsensubstanz wird nach aussen weisslich, nach innen dagegen kaum durchlässig für Licht.

Theodor Leber[3]) erklärte die Entstehung eines Stares, der nach einem Blitzschlag, welcher aber den Körper und nicht das Auge traf, entstanden war, auf katalytischem Wege.

Johann Widmark zeigte auf experimentellem Wege, dass der ultraviolette Theil des Spectrums (von H bis L—M) die Linse spalte, überhaupt die Fluoreszenz der Linse bewirke und die gesammten Lichtschwingungen herabsetze.[4])

Die Retina zeigt physiologisch eine bläuliche Fluoreszenz. Diese Erscheinung spricht dafür, dass die ultravioletten Strahlen absorbiert werden, oder dass raschere Aetherschwingungen in langsamere umgewandelt werden. Wirken die photochemischen Strahlen in grösserer Menge ein als gewöhnlich, so werden sie nicht genügend absorbiert und wirken dann photochemisch reizend.

So wird es verständlich, dass bei allen denen, die eine weite Pupille besitzen oder sogar eine Lücke darin, denen die Linse fehlt, die sich viel im Freien bewegen, verschiedenen Lichteindrücken ausgesetzt, dabei erschöpft und reizbar sind, auf Hochebenen oder Schneefeldern wandern[5]),

---

[1]) So zeigt sich im kranken oder erschöpften (mit Ersatzmaterial ungenügend versehenen) Gewebe das Endergebnis in Form einer verminderten Sehschärfe.

[2]) Zur Anatomie der gesunden und kranken Linse. Wiesbaden, Bergmann, 1883.

[3]) Ueber Katarakt durch Blitzschlag. Arch. f. Opht., 1882, 28. Bd., 3. Abth., Seite 255—282. „Man wird also nur die directe, physikalisch-chemische Wirkung der Elektricität auf die Linsensubstanz als Ursache der Katarakt betrachten können . .“ (S. 277.)

[4]) Beiträge zur Ophthalm. bei Veit u. Co., 1891. S. 463—502.

[5]) Reich in Gräfe's Archiv f. Ophthalm., 1880. Bd. 26, Heft 3, S. 135.

leicht Erythropsie eintritt. Meine Experimente vermitteln also das Verständnis aller hierher gehörigen pathologischen Beobachtungen.

Das Rothsehen ist demnach keine krankhafte Erscheinung. Seine Symptome sind andeutungsweise schon lange bekannt. Es besteht nicht in der Ermüdung. Das Auge bleibt für das rothe Ende des Spectrums noch empfänglich, daher sieht es roth. Nicht die Ermüdung ist das wesentliche, sondern, dass die Erregbarkeit wiederkehrt, und wenn dies vollständig geschehen ist, ist auch das Sehen normal. An der vorausgehenden Erschöpfung trägt der ultraviolette Theil des Spectrums von H—O die Schuld. Wie der weitere Theil bis U wirkt, ist mir unbekannt: das Experiment würde mich für viele Stunden arbeitsunfähig machen, was meine Verhältnisse nicht erlauben.

Als auffällig möchte ich hervorheben, dass, wenn ich im Spectroskop das eine Auge durch den ultravioletten Theil des Spectrums nur stellenweise ermüdet hatte, doch die ganze Netzhaut rothsehend wurde. Ebenso ist hervorzuheben, dass bei weiterer Ausschliessung dieses Auges am andern Auge dieselben Erscheinungen zutage treten. Doch ist der Eindruck und die Beurtheilung eine sicherere, wenn man die Folgen mit beiden beobachtet.[1])

Aus den beiden hervorgehobenen Beobachtungen könnte man folgendes folgern:

1. Bei der Aufnahme eines Reizes, der einen Theil der Retina trifft, nimmt bezüglich der Herstellung der Substanz die ganze Netzhaut theil, und so wird das, was Prof. Hering schon lange vom gewöhnlichen Sehen sagt, auch bei der für eine pathologische Erscheinung gehaltenen Erythropsie bewahrheitet.

2. Wird das eine Gesichtsfeld rothsehend gemacht, so ändert sich das andere in der gleichen Weise, ein Beweis, dass die Sehnervenkreuzung weder vollständig ist, noch ganz fehlen kann, sondern bloss halb ist (semi-decussatio).

3. Ein Reiz, der die eine Retina nur theilweise trifft, erregt nicht nur dessen psychischen Gesichtskreis, sondern auch den andern in seiner ganzen Ausdehnung.

4. Die Schrumpfung eines Augapfels bedingt bloss das consecutive Absterben der zugehörigen Sehnervenfasern, nicht aber der gesammten Ganglienzellenherde.

5. Die Werkstätte für die Wahrnehmung der Erythropsie ist weder der Anfangs- (Retina), noch End-Apparat (Hirnrinde), sondern die primären

[1]) Dr. Hirschler erwähnt in seinem Artikel (1883) nur das Schliessen des rechten starbehafteten Auges. Schade, dass er darüber nichts schreibt, was sich bei Schliessung des gutsehenden aphakischen linken Auges am noch starkranken rechten zeigte.

Hirncentren. Von hier strahlt die Reizwirkung bereits verarbeitet zu den Sehfeldern der Hirnrinde aus.

6. Der am Sehnerven des gereizten Auges natürlich absteigende Nervenstrom (Katatonus) findet sich zur Zeit des Rothsehens auch am andern Sehnerven. Ein Reiz, der eine der beiden Netzhäute inzwischen trifft, kann nur dann aufsteigen (Anatonus), wenn er jenen (den Katatonus) überwiegt. Die Schwächung und Abnahme des Rothsehens, die so auffällig eintritt, beweist unabweisbar diesen physiologischen Schluss.

7. Die an einem Auge durchgeführte Erschöpfung durch Ultraviolett, verändert natürlich nur den chemischen Zustand der Elemente dieser Netzhaut. Aber die zum Hirn aufsteigende Veränderung umfasst beide Hemisphären gleichmässig und verbreitet sich daher auf die gesammten Sehcentren. Während dem könnte man die andere Netzhaut nicht mit dem Erfolg wie sonst reizen.

8. Die Rückkehr des einen Auges vom Rothsehen zum normalen Farbensehen wird durch das andere Auge unterstützt.

Ob diese und die obigen Schlüsse ganz einwandfrei sind, darüber möge das Urtheil berufener Fachmänner entscheiden. Auf die Resultate meiner Experimente musste ich aber aufmerksam machen und hielt ihre Veröffentlichung für meine Pflicht.

Bezüglich dieser Folgerungen sind auch die Erfahrungen der Photographen sehr lehrreich. Die Umstände der photochemischen Wirkung sind ihnen ausreichend bekannt. Zu Aufnahmen lieben sie einen leicht bewölkten Himmel, damit keine beschatteten Stellen ohne ultraviolette Strahlen bleiben und so der Hintergrund des Bildes im ganzen zwar dunkel, aber doch nicht ohne Zeichnung bleibe. Gelbe und grüne Gegenstände lassen sich schlecht photographieren. Das Uebergiessen nach der Aufnahme vollziehen sie nur in dämmerigen Kammern mit rothen Fenstern.

In reflectiertem oder durch Nebel fallendem Lichte ist Rothsehen schwer zu erzielen. Daher entsteht es auch in Zimmern nicht von selbst. Die nach Anblick der Sonnenscheibe auftretenden schwarzen Flecke und wechselfarbigen Nachbilder sind zwar bekannter [1]), doch bekommen wir die Erscheinungen der reinen Erythropsie, wenn wir schnell die Sonne anblicken und dann sofort in einen beschatteten Ort treten, wo wir auf dunklerem Grunde helle Gegenstände finden.

In der Literatur sind zahlreiche Fälle angegeben, wo nach dem Anblick von Schneefeldern vollständige Blindheit eintrat. Doch ist damit

[1]) Dobrowolsky beschrieb die Erscheinungen der unter solchen Umständen acquirierten Erythropsie im A. f. O. 1887, Bd. 33, II. Th., S. 211. Ich glaube, da er mit gemischtem Lichte arbeitete und nicht nur mit dem photochemisch wirkenden, dass sich die Erscheinungen des Rothsehens mit andern Seherscheinungen mischten und sich nicht allein darboten.

die ultraviolette Blendung, die eine geringere Augenläsion darstellt, und die darauffolgende Erythropsie nicht ausgeschlossen.

Auf reinen Schneeflächen sieht man oft bei Sonnenschein rothe Flecke, wenn man zur Erholung von der Blendung zeitweise häufiger blinzelt. Dies habe ich vor mehr als 20 Jahren an mir selbst erfahren und viel darüber nachgedacht, konnte aber damals keine Erklärung finden. Es ist so verständlich, dass leichtgläubige und phantasievolle Menschen, bei mangelndem intellectuellen Gleichgewicht, solche Wahrnehmungen falsch deuten, sie für Blutspuren halten und sie zu mystischem Glauben und sträflichen Handlungen verdrehen.

Wenn ich im Sonnenschein auf der Strasse gieng und dann eine an der Innenfläche eines Thores hochangebrachte Kundmachung lesen wollte, erschienen mir die Buchstaben roth. Im Sommer bemerkte ich oft, wenn ich im Wagen fuhr und las, dass die Buchstaben roth waren, während das aufgeschlagene Wagendach meine Zeitung beschattete, ringsum aber das Pflaster strahlendes Licht auf mich reflectierte. Der Fettglanz der Buchstaben war das Licht, von dem die mit Ultraviolett gesättigte Netzhaut mir hauptsächlich den rothen Bestandtheil zum Bewusstsein brachte.

Elektrisches Glühlicht enthält die Farben des Spectrums in angenehmem Gleichgewicht. Das Bogenlicht dagegen ist durch seinen Reichthum an ultravioletten Strahlen gefährlich. Vor einem Jahre betrachtete ich ein solches Licht mit dem ringsum schwebenden Heer von Staubpartikelchen.[1]) Hierauf drehte ich mich um und entfernte mich und sah nun in meinem eigenen Schatten jeden lichten Gegenstand roth. Als ich in einem elektrisch beleuchteten Bahnhof nach längerem Warten in den Zug stieg und mein Gepäck unterbrachte und dabei der in der Mitte des Coupés brennenden Lampe den Rücken kehrte, erschienen mir im Schatten die in helles Papier gewickelten kleinen Gepäckstücke, die Zeitung, das Taschentuch etc. roth. Alldies bewog mich zu den mitgetheilten Untersuchungen.

Auffälligerweise kommen von den schädlichen Wirkungen des elektrischen Bogenlichtes hauptsächlich die bleibenden Schädigungen, besonders Erblindungen zur Kenntnis. Diesen gieng vielleicht Rothsehen voraus, da aber diese Erscheinung mehr absonderlich als störend ist und nur gelegentlich wahrnehmbar ist, so wird sie leicht übersehen.

So sind also die natürlichen Factoren des Rothsehens nur ein Glied jener bleibenden, aber in Umwandlungen sich offenbarenden Kräfte, die beleben, leuchten, wärmen und bewegen.

---

[1]) Die vielleicht aus Glaspulver bestehen, das durch die elektrische Kraft abgesprengt wird, denn Insecten konnten es nicht sein — es war im Monate März — die Substanzen waren ganz gleich, punktförmig und flatterten nicht.

Nachtrag.

Zwei Monate nach Einreichen dieses Aufsatzes in der ungar. Akademie der Wissenschaften ist in der „Zeitschrift für Psychologie und Physiologie der Sinnesorgane", Band V, Heft 3 und 4 (ausgegeben am 20. Mai 1893) die „Theorie des Farbensehens" von H. Ebbinghaus erschienen. Die Ansichten von Young-Helmholtz und von E. Hering werden da einer kritischen Prüfung unterzogen und die physiologischen Vorgänge unseres Farbensehens mit den W. Kühne'schen lichtempfindlichen Substanzen in den äussersten Schichten der Retina in Beziehung gebracht.

Es scheint, dass meine allgemein gehaltene Erklärung der Erythropsie sich an jene Anschauungen anschliessen und durch dieselben noch mehr ins Einzelne ausbilden liesse. Ich berufe mich diesbezüglich besonders auf das Seite 188, 189, 198, 202, 206, 207, 220 in jener Arbeit Ebbinghaus' Gesagte und citiere aus der Zusammenfassung das in Bezug auf die Rothgrünsubstanz Seite 236 kurz Wiederholte:

„Eine dritte Substanz (Rothgrünsubstanz) ist beim Menschen bloss in den Aussengliedern der Zapfen vorhanden. Sie hat also die beschränkteste Verbreitung, ist aber etwas leichter zersetzlich als der Sehpurpur. Von Hause aus ist sie grün gefärbt und existiert möglicherweise isoliert in den grünen Stäbchen der Froschretina. Da ihre Farbe beinahe complementär ist zu der des Sehpurpurs, so neutralisieren die beiden Substanzen da, wo sie zusammen vorkommen, ihre Färbung gegenseitig, und die Aussenglieder der Zapfen erscheinen deshalb farblos. Die physikalischen Eigenschaften dieser Rothgrünsubstanz und ihre Bedeutung für das Sehen sind ganz analog zu denken den Eigenschaften und der Bedeutung des Sehpurpurs. Bei geeigneter Belichtung (durch Strahlen längster und kürzester Wellenlänge) verschiesst die ursprünglich grüne Substanz zunächst in ein rothes Zwischenproduct, ähnlich also wie die absterbenden Blätter des wilden Weins. Dieses wird durch Strahlen mittlerer Wellenlänge weiter zersetzt, und aus den letzten Spaltungsproducten wird dann durch die Kräfte des Organismus die grüne Ausgangssubstanz regeneriert. Von Orange bis Gelbgrün greifen die Absorptionsspectren der beiden Substanzen übereinander.

Bei jenen beiden Zersetzungen nun wird Energie frei, deren Einwirkung auf den nervösen Apparat wieder als Helligkeit zum Bewusstsein kommt. Bei beiden überträgt sich die Erregung auf den Nerven mit einem specifischen Nebencharakter, in einem besonderen Rhythmus, durch den die Helligkeitsempfindung eine chromatische Tönung erhält. Die Zersetzung der ursprünglichen Substanz empfinden wir auf diese Weise als Roth, die ihres rothen Zwischenproductes als Grün. Beide specifischen Rhythmen endlich haben auch hier wieder etwas

Antagonistisches, sich Störendes, so dass bei einer geeigneten Mischung von Roth und Grün die chromatischen Charaktere beider Empfindungen sich neutralisieren und wir nur die Summe ihrer Helligkeiten als Weiss empfinden."

Aus dieser Darstellung würde sich naturgemäss ergeben, dass, wenn die Rothgrünsubstanz durch Strahlen (längster und) kürzester Wellenlängen, also besonders im Falle einer intensiven Einwirkung von Ueberviolett, gänzlich erschöpft war und darauf die Regeneration dieser Substanz wieder in Gang gekommen ist, nun die Zersetzung der ursprünglichen Substanz beginnt, d. h. dass Rothsehen eintritt; während erst mit allmählich nachfolgender Anhäufung des rothen Zwischenproductes, also später, auch die Grünempfindung hinzukommt; diese kann jedoch nicht als solche, sondern nur mit der schon früher eingetretenen Rothempfindung gemeinsam als neutralisierte Helligkeitsempfindung erscheinen.

Es würde sich also zwanglos erklären, warum die Erythropsie ohne Zwischenfarben, wie ich fand, direct in die auch ihrerseits zunehmende Empfindung des Hellen übergeht.

Vorausgesetzt, dass das alles sich als richtig erweisen liesse, so würde die Erythropsie dahin zu definieren sein, dass sie der Regenerationszustand der rothgrünen Sehsubstanz nach einer, durch photochemischen Reiz bewirkten Erschöpfung derselben sei.[1])

[1]) Die Erythropsie auch dem Namen nach von anderen Arten des objectiven und subjectiven Rothsehens zu unterscheiden, erschiene zweckmässig. Hier handelt es sich begrifflich um eine Zwischenstufe: dieses Rothsehen ist an das Object gebunden und doch nur subjectiv. Der Begriff ist somit dem verwandt, was das Wort Metamorphopsie ausdrücken soll. Die Wortbildung des letzteren nachahmend, würde sich „Meterythropsie" als Bezeichnung empfehlen.

Die Staroperationen der Klinik des Prof. Schulek im Schuljahre 1876/77.

Von Dr. *Ludwig Juhász.*[1])

Die beigefügte Tabelle umfasst alle Star-Operationen, welche an der Budapester Klinik im dritten Wirkungsjahre des Professor Schulek ausgeführt wurden. In derselben sind alle in der Klinik geübten Operationsmethoden sammt Heilungsverlauf, Ausgang und erreichtem Seherfolg enthalten.

Wir wollen uns vorzugsweise mit den Gräfe'schen Starextractionen beschäftigen, welche nicht nur an Wichtigkeit, sondern auch an Zahl alle übrigen bei weitem überwiegen.

Unser Operationsvorgang und die Nachbehandlung haben keine Veränderung erlitten, und nachdem dieselben schon durch Dr. Imre in den Statistiken der vorangegangenen zwei Jahre genügend besprochen wurden, wollen wir hier nichts weiter darüber erwähnen.

Die überraschenden Erfolge des ersten Jahres konnten wir nicht wieder erlangen, die hier zu behandelnden Ergebnisse vielmehr, sowie auch die Summe der Extractionen sind beinahe mit denjenigen des zweiten Jahres gleich geblieben.

Wenn wir von den 121 Gräfe'schen Extractionen die traumatischen und complicierten Stare vorläufig ausschliessen, bleiben uns 112 Operationen zur Verfügung, die an 94 Personen ausgeführt wurden.

Unser Zweck ist, in erster Reihe darnach zu forschen, welchen Einfluss die verschiedene Reife des Stares, die einzelnen Abnormitäten der Operationen und die Vorfälle der Nachbehandlung auf den Endausgang ausüben können.

* * *

Von den verschiedenen Reifegraden des Stares kann die Cataracta Morgagniana einen directen Einfluss — durch die Reizung ihrer zerfallenen Elemente — ausüben. Wir hatten auch in den verflossenen Jahren thatsächlich Gelegenheit, zu sehen, dass Augen, welche die beste Prognose

[1]) Autoreferat nach dem Original im Orvosi Hetilap „Szemészet" 1878, Nr. 1 u. 2.

darboten, nach ganz normalen Operationen zu Grunde gegangen sind, wobei wir die Schuld einzig und allein auf die schädliche Einwirkung der zerflossenen Rinde schieben konnten.

Die übrigen Starformen können nur indirect den Heilungsverlauf beeinflussen, indem sie die Operation modificieren oder zu Bildung eines namhafteren Nachstares beitragen. Es ist z. B. sehr natürlich, dass ein unreifer Star eine längere Reibung der Cornea nothwendig machen und durch Zurücklassung der fester haftenden Rindenmasse demnach öftere Gelegenheit zur Nachstarbildung geben wird. Bei den überreifen Staren dagegen reisst die erschlaffte Zonula leichter ein, die Glaskörpervorfälle mehren sich, das Vorziehen der verdickten Kapsel mittelst Pincette wird öfter unvermeidlich, und öfter wird dieselbe in Form einer feineren oder gröberen Membran zurückbleiben. Dies beweist auch die folgende Tabelle wo die Starform, die Art der Operation und die Ausgänge einander gegenübergestellt sind:

	Summe	Davon abnorme Operationen	Nachstar
Catar nond. mat.	23	12 = 52·3 Proc.	17 = 73 Proc.
„ matura	29	10 = 34·5 „	15 = 51·7 „
„ hypermatura	54	30 = 55·6 „	34 = 62·9 „
„ Morgagn.	6	3 = 50 „	5 = 83·3 „
	112		

Aus diesen selbstredenden Zahlen ergibt sich wieder die altbekannte Lehre, dass ein reifer Star zur Operation am geeignetsten ist.

Dass wir dessen ungeachtet so viel unreife Stare in unserer Statistik aufzuweisen haben, findet seine Erklärung in dem Umstande, dass unsere — grösstentheils arme — Kranken in vielen Fällen die wiederholten Kosten einer langen Reise nicht aufbringen könnten, wenn wir sie nach ihrer ersten Vorstellung wegen Unreife des Stares abweisen würden.

* * *

Aus der obigen Tabelle konnten wir ersehen, was für einen Einfluss die Starform auf den Gang der Operation ausüben kann. Jetzt müssen wir den Zusammenhang suchen, in welchem die normal verlaufenden und die in ihrem normalen Gang gestörten Operationen mit dem Heilungsverlauf stehen, wobei wir finden, dass 57 normale Operationen 28mal 49 Proc., 55 abnorme Operationen aber nur 21mal 39 Proc. einen ungestörten Heilungsverlauf in ihrem Gefolge hatten.

Der Unterschied ist nicht sehr gross, und unsere diesbezügliche Erfahrung könnte auf den ersten Blick die vielfach verfochtene Ansicht bestätigen, nach welcher die einwurffreie Ausführung der Operationen sehr wenig Einfluss auf die Gestaltung des Erfolges haben kann.

Die Sache gestaltet sich aber ganz anders, wenn wir alle die Complicationen, — welche in unseren Fällen den normalen Gang entweder der Operation oder der Heilung störten, — strenger ins Auge fassen und hievon alle diejenigen ausschalten, welche weniger wesentlich oder ganz unschuldig sind.

Schliessen wir also von den Abnormitäten des Heilungsverlaufes: die lange Zeit klaffende Wunde, die Nachblutungen, die Wundsprengungen, die anhaltende Bindehautreizung aus, welche in der vorangehenden grossen Tabelle enthalten sind, welche aber einerseits von dem Gang der Operation unabhängig, andererseits aber ziemlich ungefährlich sind; wenn wir weiterhin die ganz unschuldige Keratitis striata ausser Betracht lassen und nur die Iritis, Cyclitis, Iridocyclitis, Corneavereiterung und Panophthalmitis als wahre und schwere Complicationen der Wundheilung betrachten: dann stellt es sich heraus, dass die weniger wichtigen Abnormitäten der Operation gar keinen Einfluss auf das Entstehen der genannten schweren Vorfälle haben. Einzeln betrachtet, finden wir folgendes:

Die verhältnismässig (also nur im Vergleich zum Kerne) grosse Wunde, welche aber die gewöhnliche Länge des Gräfe'schen Schnittes nicht überschreitet, bildet eher eine günstige als nachtheilige Complication, weil sie das leichte Entbinden der Linse sammt Rinde ermöglicht und höchstens dadurch schädlich werden kann, dass sie den Glaskörpervorfall begünstigt. In den sieben hierher gehörigen Fällen hatten wir thatsächlich dreimal Glaskörperverlust im Gefolge, aber — wenn andere Störungen der Operation nicht vorhanden waren — nie eine erwähnenswerte Entzündung.

Die verhältnismässig kleine Wunde würde schon folgenschwerer sein, wegen Zerrung der Wundränder während der Expulsion. Um dieser Gefahr auszuweichen, griffen wir sofort zur Schere, wenn die Kürze der Oeffnung ein nur merkenswertes Hindernis bildete. Dies erklärt die grosse Zahl unserer Wundverlängerungen und der Umstand, dass unsere in dieser Rubrik stehen gebliebenen zwei Fälle, — weil eben das Missverhältnis zwischen Kern und Wunde ein sehr geringes war — ohne jeden unangenehmen Vorfall heilten.

Die Luxation des Kernes während der Operation ist durch Einführung eines sehr dünnen Instrumentes — des Hakens mit Kapselspaltung, — und durch Reposition leicht zu corrigieren. Uns ist es wenigstens immer gelungen, so dass dieser Vorfall aus der Reihe der Complicationen ganz zu streichen wäre.

Das Fehlen eines Bindehautlappens, welchen man bei narbiger Conjunctiva manchmal nicht bilden kann, würde nur im Falle einer Secretion gefährlich werden können, wobei ein Lappen, — der die Wunde zeitweilig schliesst und schützt und die Integrität des Auges manchmal mehrere Tage lang einzig aufrecht hält, — nicht genug hoch zu schätzen ist. In unseren Fällen gab es keine Secretion; dieser Operationsvorfall hatte auch keine Bedeutung.

Die Fälle also, bei welchen nur die hier erwähnten Vorfälle die einzige Complication der Operation bildeten, können ohne besonderen Fehler als normal verlaufende Operationen angesehen werden, wodurch sich die Zahl derselben auf 62 erhebt. In diesen 62 Fällen sahen wir siebenmal (11·3 Proc.) Iritis, einmal Iridocyclitis und zweimal Panophthalmitis auftreten.

Wenn wir jetzt zu den wichtigeren Abnormitäten der Operation übergehen, so finden wir, dass in den 12 Fällen, wo eine stärkere Blutung in die vordere Kammer die einzige Complication gebildet hatte, die Heilung zweimal (16·6 Proc.) durch geringgradige Iritis gestört wurde. Dieser Vorfall ist also nicht sehr bedeutend, aber ebensowenig ist die günstige prognostische Bedeutung des in der vorderen Kammer zurückgebliebenen Blutes — welche auch theoretisch nicht zu erklären wäre — aufrecht zu erhalten.

Viel ungünstiger ist das Verhältnis in den 5 Fällen, wo die starke Blutung sich mit der Verlängerung der Wunde combinierte und wobei zweimal (40 Proc.) Iritis (einmal mit totalem Pupillar-Verschluss) die Folge war. In zwei weiteren Fällen mit nachträglicher Vergrösserung der Wunde sind namhafte Rindenmassen zurückgeblieben; an dem einen Auge sank die Sehkraft, durch Dazwischenkunft der Cyclitis, in die dritte Ordnung herab. Ausserdem wurde die Schere zur Vergrösserung der Wunde noch viermal angewendet; von diesen ist ein Auge durch Iritis (25 Proc.) zu Grunde gegangen. Es ist also offenbar, dass die Wunderweiterung an und für sich, sowie mit starker Blutung oder Hinterlassung einer massenhaften Rindensubstanz compliciert, eine sehr gefährliche Abweichung von der normalen Operation bildet. (Wir greifen ja eben zu der Schere, wenn die Unzulänglichkeit der Wunde sich schon manifestiert und ein guter Theil der Rinde von dem eingekeilten Kerne sich schon abgestreift hat). Hieraus ergibt sich, dass wir mit der Wundlänge nicht allzusehr sparen sollen.

Das Eingehen mit einer Pincette zur Entfernung verdickter Kapselpartien lernten wir schon in der Vergangenheit fürchten, und dennoch führten wir es in 9 Fällen aus, weil es einerseits so verlockend ist, die Pupille ganz rein und eine Nachoperation überflüssig zu machen, anderseits aber so schwer zu glauben und zu verstehen ist wie das Eindringen eines verhältnismässig so feinen Instrumentes wie der Pincette in die vordere

Kammer so gefährliche Entzündungen erregen könne. Die Folge war viermal Keratitis striata (eine sehr hohe Zahl im Verhältnis zu den normalen Operationen) und einmal Corneavereiterung. Geräth vielleicht in den Kerben der Pincette ein unentfernbarer Schmutz in die Kammer, oder ist diese kleine Quetschung der Wunde und der Ciliargegend schon unerträglich für die Augen? Wir gehen ja mit der Pincette in die vordere Kammer auch zum Herausbefördern der Iris ein, ohne dadurch die Wundheilung zu gefährden. Es ist wahr, dass wir in diesem Falle keinen so grossen Druck auf die hintere Wundlefze ausüben, wie dies nach dem Austritt der Linse jedenfalls geschehen muss; es ist wahr, dass in diesem Falle der an der Pincette möglicherweise haftende, inficierende Stoff mit dem ausgeschnittenen Irisstück wieder entfernt wird, während er sich an dem ergriffenen, aber wieder ausgeglittenen Kapselstücke sehr leicht abstreifen kann; aber wenn wir auch in den genannten zwei Momenten die Ursache der Misserfolge vermuthen können, können wir dennoch keine vollauf genügende Erklärung der Thatsache geben.[1]) Denn die Thatsache ist handgreiflich, nachdem wir es nicht dem Zufall zuschreiben können, wenn dieselbe Ursache so oft von denselben Folgen begleitet wird.

Das Zurückbleiben grösserer Rindenmassen ist bei sechs Augen aufgezeichnet. Niemals ist dasselbe ohne andere Complication vorgekommen, und deswegen können wir seine Wirkung an und für sich nicht bestimmen, obwohl es schon à priori einleuchtend ist, dass die Quellung der Starreste für die Heilung nicht gleichgiltig sein kann.

Anstatt des fünften Momentes der normalen Operation wandten wir sechsmal stärkeres Streichen der Cornea mit dem Daviel'schen Löffel an zur vollständigen Entfernung der Starreste. Da diese Manipulation nie das erlaubte Maass überschritt, so ist sie auch ohne Folgen geblieben, einmal entstand eine geringfügige Iritis (16·6 Proc.).

Bei Glaskörpervorfällen hatten wir keine üblen Folgen zu verzeichnen (zwei geringgradige Iritiden = 16·6 Proc.), wobei wir aber nicht genöthigt waren, die Linse mit in den Glaskörperraum eingeführten Instrumenten zu entfernen. Von den fünf Fällen aber, wo eine Auslöffelung nothwendig war, hatten wir einmal eine schwere Cyclitis zu verzeichnen, woraus eine Sehkraft dritter Ordnung resultierte.

Die schönsten Resultate hatten wir in den drei Fällen, in welchen die Linse sammt Kapsel entfernt wurde. Die tiefschwarze Pupille nach solchen Extractionen würde in uns leicht den Wunsch erwecken,

[1]) Die Erfahrung der seit dem Erscheinen dieser Statistik verflossenen 15 Jahre hat die Frage mit ziemlicher Sicherheit im Sinne des Inficiertwerdens entschieden.

die Methode von Pagenstecher zur Norm zu erheben, wenn er uns nicht selbst in seinem Werke (Die Operation des grauen Stares in geschlossener Kapsel, 1877) überzeugende Argumente gegen diese Operation an die Hand gäbe. Er hat nämlich 5·5 Proc. Verluste bei den gelungenen Operationen, wenn aber die Kapsel während der Operation einreisst (1/3 der Fälle), so erhebt sich die Verlustziffer auf 14 Proc., während er selbst bei seinen Extractionen nach Gräfe nur 3·8 Proc. Verluste zu verzeichnen hat.

Der grösste Vortheil, den Pagenstecher von seiner Methode erwähnt, ist das vollständige Fehlen von primären Entzündungen der Iris. Aber die Cyclitisfälle sind desto zahlreicher. Einen solchen haben auch wir zu verzeichnen in dem oben erwähnten Falle, der jedenfalls der Quetschung der Wundränder zuzuschreiben ist.

Die Wichtigkeit dieses Umstandes erkennend, unterlässt der Leiter unserer Klinik den Gebrauch des Pagenstecher'schen Löffels auch im Falle eines Glaskörpervorfalles, wenn die Linse schon nahe der Wunde oder in derselben schon erschienen ist. Bei solchen Gelegenheiten stellt er den Daviel'schen Löffel mit der Kante auf die Hornhaut, drückt dieselbe dem unteren Starrande entsprechend ein, und hebt dann die Linse durch Vermittlung der Hornhaut heraus. Die Expulsion wird also durch die Aushebung ersetzt, wie dies in unserer Klinik in zwei Fällen sehr gut und ohne einen nennenswerten Glaskörperverlust geschehen ist.

Wenn wir jetzt die normalen Operationen, sowie auch die wichtigeren Abweichungen derselben von der Norm mit den schwereren Störungen der Wundheilung und den Resultaten dritter Ordnung zusammenstellen, bekommen wir folgende Tabelle:

Verlauf d. Operation	Summe	Iritis	Cyclitis	Irido-cyclitis	Hornhaut-vereiterung	Panopa-thalmitis	Resultate III. Ordn.
Normal	62	7 = 11·3	.	1 = 1·6	.	2 = 3·2	3 = 4·8
Starke Blutung	12	2 = 16·6	.	.	.	.	.
Starke Blutung u. Wundverlängerung	5	2 = 40	.	.	.	.	1 = 20
Wundverlängerung	4	1 = 25	.	.	.	.	1 = 25
Wundverlängerung mit massigem Starrest u.	2	.	1 = 50	.	.	.	1 = 50
Langer Strichelm mit [illegible]	6	1	[illegible]	.	.	.	.
Glaskörperverlust	12	2	[illegible]	.	.	.	.
Glaskörperverlust Aus[illegible]	5	.	1	20	.	.	1 = 20
Fe[illegible]	9	.	.	.	1 = 11·1	.	1 = 11·1

Ein flüchtiger Blick auf diese Tabelle zeigt schon, dass die gefährlichsten Abnormitäten der Operation folgende sind: die zu kleine Wunde, welche eine nachträgliche Erweiterung nöthig macht, zweitens das Eindringen mit Instrumenten in den Glaskörperraum oder — nach Expulsion der Linse — in die vordere Kammer. Diese Eventualitäten sind aber grösstentheils derart, dass sie durch verdoppelte Sorgfallt und weitere Ausbildung der Operationstechnik — bis auf sehr wenige Ausnahmsfälle — vermieden werden können.

Aus der Tabelle können wir auch die Ursache ergründen, welche in fünf Fällen unsere Resultate dritter Ordnung bedingte. Unerklärt bleiben aber die drei Verluste, welche ganz normalen Operationen folgten. In den Krankengeschichten der entsprechenden Fälle werden wir aber vielleicht eine leise Spur finden, welche uns wenigstens zum Versuche einer Erklärung auch dieser Misserfolge führen wird.

Wenn wir jetzt die Abnormitäten der Wundheilung und ihren Einfluss auf den Endausgang ins Auge fassen, so müssen wir (abgesehen von der fatal endigenden Horhautvereiterung und den zwei Fällen von Panophthalmitis) erwähnen, dass die Iridocyclitis zur Schrumpfung des Auges, und die zwei Cyclitisfälle zum Resultat dritter Ordnung geführt haben.

Die fünfzehn Fälle von Iritis zogen nur zweimal Pupillensperre nach sich. Hiebei ist aber zu bemerken, dass wir den kleinsten — gerade noch erkennbaren — Grad einer Entzündung mit diesem Namen belegten.

Wir müssen noch einen Blick auf diejenigen Störungen der Wundheilung werfen, welche wir in der obigen Erörterung von den gefährlicheren Complicationen absichtlich ausschlossen. In erster Reihe soll das längere Offenbleiben der vorderen Kammer in Betracht kommen, welches niemals von schlechten Folgen begleitet wurde, selbst wenn sich die Wunde erst nach 2—4 Tagen schloss. Im Gegentheil, wir machten die Erfahrung, dass das Fehlen der vorderen Kammer — mit ziemlicher Sicherheit — jede Entzündung im Bereiche der Hornhaut und Iris ausschliesst, so dass es sehr gerathen erscheint, beim Auftreten gefährlicher Entzündungen nach dem Vorschlage von Wecker die Wunde zu sprengen und dem Kammerwasser einen freien Abschluss zu schaffen. Die Immunität der Cornea beim Fehlen der vorderen Kammer wäre leicht zu erklären, wenn wir an die Herabsetzung des intraocularen Druckes denken. Aber gerade dieser Umstand unterhält in der Iris eine ständige Hyperämie, und von der Blutfülle zur Entzündung ist eben nur ein Schritt. Zur Erklärung dieses Umstandes müssen wir voraussetzen, dass die (nicht eitrigen) Entzündungen der Iris immer durch die Starreste bedingt sind, welche auch nach der sorgfältigsten Reinigung zurückbleiben können. Diese Voraussetzung scheint durch die Statistik Pagenstechers

genügend bewiesen, nach welcher die primären Iritiden in allen Fällen gänzlich fehlen, wo die Entfernung der Linse in geschlossener Kapsel gelang. Steht dies aber fest, so kann es auf die Iris nur eine wohlthätige Wirkung haben, wenn die quellenden Starreste durch das fortwährend aussickernde Kammerwasser — sozusagen — weggespült werden. Wenn aber das Fehlen der Kammer Entzündungen hintanhalten kann, könnte es vielleicht auch auf schon ausgebrochene Entzündungen von gutem Einfluss sein. Das Experiment in dieser Hinsicht (Sprengen der Wunde) ist sehr motiviert.

Der Wahrheit gemäss muss ich hier bemerken, dass in einem unserer Fälle, wo die Vorderkammer durch den vorgefallenen Glaskörper längere Zeit offen gehalten wurde, sich eine plastische Cyclitis abgespielt hatte, deren Entstehung aber einer anderen Ursache zuzuschreiben ist. Die genannte Immunität ist übrigens auf den Ciliarkörper durchaus nicht auszudehnen.

Die anderswo sehr gefürchtete Wundsprengung, die auch Arlt als einen sehr gefährlichen Zufall bezeichnet, ist bei uns 12 mal vorgekommen, einmal ohne und 11 mal mit Nachblutung. (Die Ursache konnten wir immer finden: in einem directen Trauma oder in dem unzweckmässigen Verhalten unserer Patienten.) Die Heilung ist in jedem der Fälle ohne Entzündung erreicht worden; das Blut wurde aufgesaugt oder durch Punction entfernt, und der schädliche Einfluss des Vorfalles äusserte sich nur in der Verlängerung der Heilungsdauer.

Gestützt auf diese günstigen Erfahrungen, müssen wir den Aeusserungen Beckers zustimmen, der der Wundsprengung nur dann eine drohende Bedeutung beimisst, wenn ihr eine Iridocyclitis vorhergegangen ist und dieselbe durch die begleitende Druckerhöhung verursacht hatte, in welchem Falle die Wundsprengung also nur als eine secundäre Folge innerer Vorgänge anzusehen ist.

In vieler Hinsicht interessant sind die in unserer Tabelle sogenannten spontanen Nachblutungen, wobei wir an der Wunde nicht die geringste Verletzung finden konnten und als Quelle der Blutung nur die Iris ansehen mussten. Dies war in einem Falle unmittelbar zu beobachten, wo das Blut der Mitte des einen Colobomschenkels entsprang, und auf der Irisfläche herunter sickernd, dieselbe in Gestalt eines Dreieckes roth gefärbt hatte. In diesem Falle hat sich die Blutung in hartnäckigen Recidiven wieder und wieder eingestellt, und die angewandten Punctionen machten nur neuen Blutungen Platz. Zuletzt gelang es nur durch systematische Behandlung mit kalten Umschlägen, dieses unangenehme Hindernis der Heilung zu beseitigen.

Von den fünf hierher gehörigen Fällen hat sich in einem die Blutung an eine (geringfügige) Iritis angeschlossen, entsprechend der Behauptung

Becker's, der unter den Ursachen die die Iritis begleitende Hyperämie hervorhebt.

Unter den Störungen des Heilungsverlaufes steht in unserer Tabelle an letzter Stelle die langwierige Bindehautreizung. Eine sehr unangenehme, die Heilung verzögernde Complication, die aber nie bedenkliche Folgen nach sich zog.

Die Ausgänge anlangend, haben wir sehr wenig zu sagen:

Die Nachstare sind in unserer Statistik sehr zahlreich, weil wir eben Cataracta secundaria in jedem Falle verzeichneten, wenn wir mit der sorgfältigsten seitlichen Beleuchtung nur das dünnste Fädchen in der Pupille entdecken konnten. Wir haben ja einen dicken Nachstar auch in dem einzigen Falle verzeichnet, in dem wir $^{20}/_{20}$ Sehschärfe erreichten.

Die Iriseinklemmung in die Wunde ist nur einmal vorgekommen. Ein kräftiges Argument gegen Einwendungen, welche der Gräfe'schen Methode als Hauptnachtheil die häufige Einheilung der Iris in die Wunde und die dadurch verursachten Secundärglaucome oder sympathischen Erkrankungen vorwerfen.

Unter den Nachoperationen ist die geringe Zahl der Discissionen auffällig, welche dadurch erklärt wird, dass wir unsere einmal entlassenen Kranken in der Mehrzahl der Fälle nicht wiedersehen.

Die Punctionen haben wir nach Gräfe'schen Extractionen ausschliesslich zum Abzapfen des in der Vorderkammer befindlichen Blutes ausgeübt. Der Erfolg war immer befriedigend und die Heilungsdauer dadurch abgekürzt.

In zwei Fällen führten wir die Iridotomie nach Wecker aus. Einmal mit vollem und einmal mit negativem Erfolg.

Der interessanteste Theil einer Operationsstatistik ist vielleicht immer die Tabelle der Erfolge:

Einen Erfolg erster Ordnung hatten wir in 98 Fällen (87·5 Proc.) [Davon S.: $^{20}/_{20} = 1$, $^{20}/_{30} = 8$, $^{20}/_{40} = 9$, $^{20}/_{50} = 22$, $^{20}/_{70} = 22$, $^{20}/_{100} = 27$ und $^{20}/_{200} = 9$]. Ich muss bemerken, dass diese Angaben meistentheils vom Zeitpunkte der Entlassung stammen. Spätere Untersuchungen würden höchstwahrscheinlich bessere Resultate liefern.

In die zweite Ordnung wurden sechs Fälle eingereiht. Bei allen war die Ursache Nachstar oder Glaskörpertrübungen, welche natürlich eine nachträgliche Besserung zulassen. Eben deswegen ist es gerathen — nach dem Vorgange von Arlt — auch jene zwei Fälle dritter Ordnung hierher zu rechnen, welche mit guter Lichtempfindung und einer begründeten Aussicht auf eine Verbesserung durch Nachoperation entlassen wurden, was 1·7 Proc. ergäbe.

Dass diese Verbesserungsfähigkeit nicht eine willkürliche Voraussetzung ist, wird durch die betreffenden Fälle des vergangenen Jahres

bewiesen, von welchen die Sehkraft des einzigen Auges, das wieder in unsere Behandlung gerieth, auf $^{18}/_{200}$ gebessert wurde, ferner wird es bewiesen durch den einen Fall, der in unserer jetzigen Tabelle in die dritte Ordnung eingereiht ist, bei welchem sich aber das Sehen — nach Privatberichten — ohne jeden weiteren Eingriff bis zur Erkennung gröberer Gegenstände gebessert hatte. Demnach können wir den Procentsatz der verbesserungsfähigen Fälle mit 7·1 Proc. feststellen.

Die Zahl der gänzlich verlorenen, in der Hälfte der Fälle aber mit Lichtempfindung davongekommenen Augen ist 6 (5·3 Proc.). Eine ziemlich hohe Zahl, welche unseren gewöhnlichen Erfolgen nicht nahe kommt.

Wollen wir die Ursache dieser grossen Verlustziffer etwas näher ergründen, so ist nicht überflüssig, die Krankengeschichten dieser acht Fälle dritter Ordnung in gedrängter Kürze hier wiederzugeben:

I. K. M. 72jähriger gesunder Bauer. L. A. 14—15 Jahre alter, in hohem Grade überreifer Star, mit verdickter Kapsel. Extraction am 21. September 1876. Längeres Streichen der Hornhaut und mehrfaches Eindringen mit der Pincette zum Herausholen der Kapsel, was aber nicht gelang. Nachmittag kerat. striata. Am 22. Kammerwasser getrübt, Chemosis. Am 23. Hornhaut in der Wundgegend dicht infiltriert. Am 24. Ringsabscess. (Nach Becker sollte eine derartige Abscedierung nach Gräfe'schen Extractionen gar nicht vorkommen.) Später Vereiterung der Cornea, Leucombildung. Lichtempfindung erhalten geblieben.

II., III. F. G., 76jähriger Grundbesitzer. Trinker mit mässigen Symptomen des Alkoholismus. Am rechten Auge sieht er seit sechs, am linken seit einem Jahre nicht. Pupillen erweitern sich sehr schwer und in kaum merklichem Grade auf Atropin.

R. A., operiert am 10. Jänner 1877. Nachträgliche Verlängerung der Wunde mittelst der Schere. Am zehnten Tage fängt die bis jetzt schleichende Iritis an, grössere Exsudatmassen zu liefern. Langsam bildet sich vollständige Pupillensperre aus. Am 3. März Iridotomia simplex, ohne Erfolg. Am 8. Mai Iridotomia duplex, deren Oeffnung sich aber verschliesst. Iris legt sich ganz an die theils narbige, theils gräulich verfärbte Hornhaut an. Ein weiterer Eingriff wäre zwecklos. Lichtempfindung.

L. A., operiert am 10. Februar. Auch hier muss die Wunde mit der Schere verlängert werden; grössere Blutung. Am neunten Tage Iritis. Am 3. März Punctio corneae, wodurch das Blut entfernt wird, später vollständige Pupillensperre. Am 8. Mai Iridotomia duplex, die eine linsengrosse Pupille zur Folge hat, welche aber durch Blut verdeckt ist, so dass Patient bei seiner Entlassung nur die Handbewegungen sieht. Später konnte er — wie uns berichtet wurde — grössere Gegen-

stände erkennen, so dass eine gute Sehkraft zweiter Ordnung zu erwarten ist.

IV. P. A., 58jähriger Bauer, gesund, kräftig gebaut, wurde am rechten Auge mit gutem Erfolge operiert. L. A., Cataracta tumescens. Am 8. Februar Extraction, während welcher sich Patient sehr unruhig verhält. Im dritten Momente zeigt sich Glaskörper in der Wunde, der auch während der Excochleation mit dem Pagenstecher'schen Löffel nicht zu fliessen aufhört, so dass beiläufig $^1/_6$ davon verloren geht. Der Wundverschluss wurde dadurch bis zum zwölften Tage verzögert. Die grossen Schmerzen nach der Operation, sowie die nach einigen Stunden schon aufgetretene Chemosis haben — bei vollständigem Fehlen iritischer Symptome — die Annahme einer schweren Cyclitis gerechtfertigt, deren Existenz dann gänzlich ausser Zweifel gesetzt wurde, als sich die Wundgegend am 23. Tage einzuziehen begann. Dieser Process gieng später so weit, dass eine tiefe Furche die obere Hälfte der Hornhaut von der Sclera — sozusagen — ganz abgeschnürt hatte.

Am 16. Tage konnte Patient noch die Finger zählen, am 35. aber hatte er nur mehr Lichtempfindung. Bei einer späteren Untersuchung konnten wir es constatieren, dass die Schrumpfung des cyclitischen Exsudates eine Netzhautablösung nach sich gezogen hatte. Die Retina hatte sich nämlich in ihrer äusseren Hälfte ganz abgelöst, wurde gegen die Wunde gezerrt, bis zur Mittellinie vorgezogen, so dass sie das Auginnere wie eine senkrechte Scheidewand in zwei Hälften getheilt hatte. Dem entsprechend blieb auch die Lichtempfindung nur in der äusseren Hälfte des Gesichtsfeldes erhalten.

V. K. G., 54jähriger, kräftig gebauter Schäfer, am linken Auge ein reifer Star. Extraction am 4. Juni 1877. Wundverlängerung durch Scherenschnitt; grosse Menge zurückgebliebener Rindensubstanz. Grössere Reizung nach der Operation, am neunten Tage Chemosis und cyclische Symptome. Bei seiner Entlassung ist die Entzündung noch nicht abgelaufen, in der Pupille dicker, quellender Nachstar, ausgezeichnete Lichtempfindung. Wie er sich im laufenden Schuljahre wieder vorstellt, ist die Pupille schon ganz frei, aber grosse Glaskörpertrübung vorhanden.

VI. D. G., 54jähriger Taglöhner, zeigt die ausgesprochensten Symptome eines Alcoholismus chronicus. Nasen- und Gesichtshaut scharlachroth, sein Blick blöde, das Seelenleben herabgedrückt, seine klägliche Erscheinung jede Spur einer Energie entbehrend. Sein rechtes Auge ist im vergangenen Jahr nach ganz normaler Operation zugrunde gegangen. Am linken Auge ein reifer Star, Pupille kann durch Atropin durchaus nicht erweitert werden. Operation am 21. October 1876. Nachmittag schon Iritis, dann Panophthalmitis und Schrumpfung.

VII. V. G., 74jähriges Mütterchen, mit schlaffer Haut, ungesundem Aussehen und atonischen, beinahe wassersüchtigen Schleimhäuten. Am linken Auge, den 7. April 1877, eine ganz normale Operation. Schon am ersten Tage eine eitrige Iridocyclitis, dann Panophthalmitis und Schrumpfung. Wunde und Hornhaut nehmen an der Entzündung geringen Antheil.

VIII. F. B., 38jähriger Bauer mit enormer Fettleibigkeit. Der überreife Star seines rechten Auges wird am 18. Mai 1877 durch ganz normale Operation entfernt. Iridocyclitis, Ringabscess und dann Schmelzung der Cornea, Schrumpfung.

Aus diesen Krankengeschichten ergibt sich, dass in den fünf ersten Fällen die schlechten Erfolge abnorm verlaufende Operationen begleiteten. Ganz ungezwungen lässt sich der ungünstige Ausgang von den betreffenden operativen Eingriffen im Fall I, IV und V ableiten, wo die Entzündung bei ganz gesunden, die beste Prognose gestattenden Patienten geradezu dem Operationsvorgange zuzuschreiben ist. Nicht so ins Auge fallend ist dieser Einfluss im Fall II und III, wo eine kleinere Reizung zwar der Operation auf dem Fusse folgte, die grössere Entzündung aber am zehnten, respective neunten Tage auftrat.

Wir finden aber auch in diesen, wie auch in den drei letzten Fällen — wo die Operation ganz normal verlief — etwas, das uns der Erklärung der Misserfolge etwas näher bringen kann: nämlich den Habitus der Patienten.

Es ist eine altbekannte Thatsache, dass die Operationen bei Alkoholismus eine schlechtere Prognose zulassen. Die Fälle II, III und IV beziehen sich aber auf Trinker, bei denen es nicht dem Zufall, sondern zweifellos constitutionellen Ursachen zuzuschreiben ist, dass sie durch die Extraction beide Augen verloren.[1] Bemerkenswert ist ausserdem, dass die Pupillen in allen diesen Fällen dem Atropin hartnäckig Widerstand leisteten.

Diese schlechte Prognose wird auch auf sehr fettleibige Personen ausgedehnt, die Erklärung aber, welche die schlechteren Resultate nur dem unruhigen Verhalten solcher Patienten zuschreiben will, kann uns durchaus nicht befriedigen. Wir wären viel geneigter anzunehmen, dass eine enorme Fettleibigkeit die Lebensfähigkeit des Organismus untergräbt. Wir können uns hier nicht in die Auseinandersetzung des „Wie" einlassen, wir verweisen einfach auf die schlechte Prognose, welche die internen Aerzte bei Typhus oder Lungenentzündung fetter Personen stellen. Wenn der fette — oder sagen wir — verfettete Orga-

[1] Ich bin überzeugt, dass auch heutzutage — in der Aera der sorgfältigen Asepsis und Antisepsis — manche Augen von Trinkern durch Operation zugrunde gehen.

nismus bei diesen entzündlichen Krankheiten nicht genügenden Widerstand leisten kann, warum sollte sich die Sache nach Verwundungen verschieden gestalten? Ich zögere nicht, den Misserfolg in unserem VIII. Falle der aussergewöhnlichen — in solchem Maasse selten sichtbaren — Fettleibigkeit zuzuschreiben.

Unerklärt bliebe noch die Panophtalmitis in unserem VII. Falle. Es ist aber auch noch nicht erschöpft, was wir von dem — eine schlechte Prognose bietenden — Aussehen sagen wollten.

Es ist ein kühnes Unternehmen, mit Worten wiedergeben zu wollen die schwer zu beschreibenden Veränderungen in der Gesichtsfarbe, im Ausdruck, im ganzen Wesen solcher — unsere Hülfe suchenden — Personen, welche auf den ersten Blick einem Praktiker ominös erscheinen, so dass er nur sehr unwillig nach dem Messer greift, da er weiss, dass sein Eingriff von gefährlichen Entzündungen gefolgt werden muss. Ich werde dennoch versuchen — wenn das Bild auch unsicher und unvollständig wird — mit einigen Zügen diesen Habitus zu skizzieren.

Wir können — wenn die Person sonst auch ganz gesund und auch genügend genährt erscheint — keine glatte Heilung nach Extractionen erwarten, wenn das Individuum an seinem ganzen Organismus die Zeichen einer Atonie und eines Herabgekommenseins zeigt, seine Haut und Schleimhäute schlaff sind, die ausgedehnten Venen an dem beinahe wassersüchtig gedunsenen Gesicht ein feines Netzwerk bilden, und — fügen wir bei, wenn es auch ein wenig übertrieben erscheint — wenn diese Gedunsenheit dem ganzen Gesicht einen gewissen, blöden Ausdruck verleiht. (In unseren Fällen hatten wir wenigstens dieses letzte Symptom auch nicht entbehrt.)

Dies wäre beiläufig das — mit blassen Farben wiedergegebene — Bild des Habitus, welchen wir uns nach einer Beschreibung sehr schwer vorstellen können, der sich aber nach einmaliger Betrachtung unauslöschlich in unser Gedächtnis einprägt. Das hier geschilderte Herabgekommensein können wir als Ursache der Panophthalmitis in unserem VII. Falle beschuldigen.

Aus einigen der obigen Krankengeschichten musste sich noch ein vierter Umstand ergeben, der einen Einfluss auf die Prognose hat. Das ist nämlich die Unmöglichkeit, die Pupille durch Atropin zu erweitern. Eine öfters gemachte Erfahrung hat uns gelehrt, dass in solchen Fällen die Extraction immer wenigstens eine geringergradige Iritis, meistens aber stärkere Entzündungen zur Folge hat.

Und so hätten wir die Erklärung aller unserer Verluste. Können wir aber die so gesammelten Erfahrungen auch praktisch verwerten?

Ich glaube ja. Ich bin fest überzeugt, dass wir wenigstens einen Theil der sonst zweifellos verlorenen Augen durch die vorbereitende Iridektomie retten können. Diese kleinere Operation können auch die weniger lebensfähigen Organismen ertragen, die Operation selbst aber kann den Stoffwechsel der Iris und des ganzen Uvealtractus so günstig umstimmen, dass das Auge dann die mit der Extraction einhergehende grössere Verwundung auch überleben kann. Wir brauchen nur an die günstige Wirkung der Iridektomie bei chronischer Iritis zu denken. Wenn durch dieselbe bestehende Entzündungen zu heilen sind, so können wir auch erwarten, dass sie auch die Neigung zu Entzündungen bekämpfen kann und wird.[1])

Arlt empfiehlt — in seiner Operationslehre — die vorbereitende Iridektomie bei weichen Staren als Voroperation des Starschnittes, wenn die Pupille sich auf Atropineinträufelungen nicht erweitert. Ich würde die Indicationen erweitern und die Iridektomie empfehlen: 1. Für alle jene Fälle, in welchen die Pupille dem Atropin hartnäckig widersteht, 2. für Stare der Trinker, 3. für Stare aussergewöhnlich fetter Personen und 4. für jeden Fall mit dem oben beschriebenen herabgekommenen Habitus.

Wir können zwar noch nicht den Wert eines derartigen Vorganges mit vielen Beispielen belegen, wir können aber dennoch schon einen Fall erwähnen, an welchem die oben erwähnten Voraussetzungen eine mächtige Stütze finden.

K. J., Bauer, kam im Frühjahr 1877 in unsere Klinik. L. A., Catar. amaurotic. R. A., einfacher überreifer Star. Am Gesicht der oben geschilderte ominöse Habitus, der uns dazu bewog, bei ihm die Iridektomie der Starextraction vorauszuschicken. Dies geschah auch in der glattesten Weise und siehe da, schon diese — in unserer Klinik gewöhnlich sehr harmlose — Operation hatte eine ungewöhnlich starke Reaction nach sich gezogen. Unter anderem hat eine mehrere Tage andauernde Chemosis unseren Verdacht bezüglich der grossen Empfindlichkeit des Individuums vollauf gerechtfertigt. Schliesslich beruhigte sich das Auge, und die Extraction wurde an demselben im Laufe des Sommers (am Lande) gemacht und die Wundheilung verlief unter geringen entzündlichen Symptomen, so dass das erwünschte Ziel endlich doch erreicht wurde.

---

[1]) Wir dürfen nicht vergessen, dass die vorbereitende Iridektomie auch dadurch günstig wirkt, dass die Wunde der Iris schon verheilt ist, bevor wir zur Extraction schreiten, und dadurch wird die bei der Staroperation gesetzte, der Infection besonders zugängliche frische Wundfläche bedeutend verkleinert.

Die übrigen Rubriken unserer Tabelle werden wir sehr kurz behandeln.

Die Gräfe'schen Extractionen in einem Falle von Catar. traumatica und achtmal bei complicierten Staren (zweimal Hornhautnarben, siebenmal beschränktes Gesichtsfeld, einmal hochgradige Myopie und einmal totale hintere Synechie) boten nichts Erwähnenswertes.

Von den Extractionen nach Weber werden wir bei einer anderen Gelegenheit ausführlicher sprechen. Von acht Operationen einmal Panophthalmitis 12·5 Proc. Verlust.

Lappenextraction nach Beer haben wir nur bei einem Individuum, das an beiden Augen cataracta dislocata hatte, ausgeführt. Am R. A. zerriss der zur Extraction angewandte Löffel die Linse in der Mitte. Die zurückgebliebene Hälfte zog Iridocyclitis und Pupillarverschluss nach sich. Am L. A. ist die höchst schwierige Extraction sehr gut gelungen. S. $= {}^{18}/_{200}$.

Eine Wenzel'sche Extraction machten wir an einer Cataracta accreta traumatischen Ursprunges, wo auch die Lichtempfindung schlecht und die Hoffnung auf Erfolg sehr gering war. Nach der Operation schwand auch die Hoffnung auf Besserung.

Einfache Linearextractionen (nach Jäger) und Discissionen wurden in diesem Jahre nur bei complicierten Staren angewendet. Daher die weniger befriedigenden Erfolge. Bei einem traumatischen Stare jedoch ist die Sehschärfe auf ${}^{20}/_{20}$ gestiegen.

Damit unsere Tabelle alle gegen Cataract angeführten Operationen enthalte, sind darin mit gutem Erfolg gemachte Iridektomie und sieben Discissionen verzeichnet. Letztere wurden gegen Nachstare, die aus vergangenen Jahren oder von fremden Operateuren stammen, ausgeführt, während die übrigen (sich auf die diesjährigen Nachstare beziehenden) Discissionen in der Rubrik der Nachoperationen enthalten sind. Ihre Gesammtsumme beträgt 21. Ihre Wirkung war gewöhnlich nicht mehr als dass sich die Sehkraft um eine Reihe der Snellen'schen Tafeln (z. B. von ${}^{20}/_{100}$ auf ${}^{20}/_{70}$) besserte.

Was endlich die uralte Reclination anbelangt, so wurde sie nur zweimal und nur bei Staren mit trockener Hülse gemacht. Der erste Patient (ein kleines Kind) ertrug die Operation sehr leicht, bei dem zweiten (einem erwachsenen Manne) verursachte aber schon diese leichte und durchaus nicht quellungsfähige Starform eine langwierige Reizung.

Methode der Operation	Starform	Klinik	Filiale	Normal	Verhältnism. grosse Wunde	Zu kleine Wunde	Wundcerl. m. d. Schere	Starke Blutung i. d. vord. Kammer	Glaskörper im II. Moment	Glaskörper im III. Moment	Glaskörper im IV. Moment	Eindrängen m. d. Pincette	Extr. sammt Kapsel	Längeres Streichen d. C.	Grössere Starreste	Verrenkung des Kerns	Fehlen d. Bindehaut-Lappens	Heilungsverlauf: Normal	Mehrfaches Klaffen der Wunde	Nachblutung u. Wundeiterung
A. Gräfe.	1. Einfache Cat. nond. mat.	18	5	11	1	.	3	2	.	2	2	1	.	3	3	.	1	11	1	2
	Catar. matur.	21	8	19	1	2	4	2	1	.	1	1	1	1	1	.	.	15	1	3
	Cat. hyperm.	42	12	24	5	.	4	11	2	1	8	7	2	2	2	.	1	19	4	5
	Cat. Morgagn.	3	3	3	.	.	.	2	.	.	1	.	.	.	.	2	.	4	.	1
	Summe . .	84	28																	
		112		57	7	2	11	17	3	3	12	9	3	6	6	2	2	49	6	11
	2. C. traumat.	1	.	.	.	.	.	.	.	.	.	.	.	1	.	.	.	1	.	.
	3. C. complicata	8	.	2	.	.	.	.	.	3	1	2	.	.	2	1	.	4	2	.
	Summe der E. v. Gräfe . .	121		59	7	2	11	17	3	6	13	11	3	7	8	3	2	54	8	11
B. Weber.	Cat nond. mat.	3	1	4	.	.	.	.	.	.	.	.	.	.	.	.	.	1	.	.
	Catar. matur.	2	1	2	.	.	.	.	.	.	.	1	.	1	.	.	.	1	.	.
	Cat. hypermat.	1	.	1	.	.	.	.	.	.	.	.	.	.	.	.	.	.	.	.
	Summe . .	8		7	.	.	.	.	.	.	.	1	.	1	.	.	.	2	.	.
C. Beer.	Cat. dislocata	2	.	.	.	.	.	.	.	.	1	.	.	.	1	.	.	.	.	.
D. Wenzel.	Cat. accreta	1	.	.	.	.	.	.	.	.	.	.	.	.	1	.	.	.	.	.
E. Extr. lin. sples. Jäger. E. l. s. c. iridec.	C. accreta	1	.	.	.	.	.	.	.	1	.	.	.	.	.	.	.	.	.	.
	C. natatilis c.	1	.	1	.	.	.	.	.	.	.	.	.	.	.	.	.	.	1	.
	C. membr. compl.	1	.	1	.	.	.	.	.	.	.	.	.	.	.	.	.	1	.	.
	C. traumatica	3	.	3	.	.	.	.	.	.	.	.	.	.	.	.	.	1	.	.
		6	.	5	.	.	.	.	.	1	.	.	.	.	.	.	.	2	1	.
F. Discissio.	C. partialis	2	.	2	.	.	.	.	.	.	.	.	.	.	.	.	.	2	.	.
G. Reclinatio.	C. aridesiliqu.	2	.	2	.	.	.	.	.	.	.	.	.	.	.	.	.	1	.	.
H. Iridectomia.	C. polar. post	1	.	1	.	.	.	.	.	.	.	.	.	.	.	.	.	1	.	.
I. Discis. p. c.	Cat. secund.	1	1	2	.	.	.	.	.	.	.	.	.	.	.	.	.	2	.	.
K. Dis. p. sclo.	Cat. secund.	4	1	5	.	.	.	.	.	.	.	.	.	.	.	.	.	5	.	.
Summe der Staroperationen .		118	32																	
		150																		

Heilungsverlauf									Ausgänge									Nachoperationen					Erfolg					
Spontane Nachblutung	Wundsprengung ohne Blutung	Keratitis striata	Hornhautvereiterung	Iritis	Cyclitis	Irido kyklitis	Panophthalmitis	Langwierige Bindeh.-Reizung	Normal	Feiner Nachstar	Dichter Nachstar	Glaskörpertrübungen	Iris-Einklemmung	Ablatio retinae	Pupillensperre	Pseudocornea	Schrumpfung	Discissio per corneam	Discissio per scler.	Punctio	Iridotomia	Reizung nach d. Nachoperation	I. Ordnung	II. Ordnung $\frac{20}{200}$—$\frac{10}{200}$	II. Ordnung $\frac{10}{200}$—$\frac{20}{200}$	III. Ordnung Lichtempfindung verbesserungsfähig	III. Ordnung Lichtempf. unverbess.	III. Ordnung 0
2	.	4	.	4	1	.	.	.	5	12	5	.	.	1	.	.	.	3	1	1	.	1	22	.	.	.	1	.
.	.	7	.	3	1	.	1	2	11	12	3	.	1	.	1	.	1	1	2	1	1	.	25	1	.	2	.	1
3	1	11	1	8	.	1	1	8	14	25	9	2	.	.	1	1	2	1	3	4	1	.	45	2	3	.	2	2
.	.	.	.	.	.	.	.	1	1	5	.	.	.	.	.	.	.	.	.	.	.	.	6	.	.	.	.	.
5	1	22	1	15	2	1	2	11	31	54	17	2	1	1	2	1	3	5	6	6	2	1	98	3	3	2	3	3
																							87·6%	7·1%			5·3%	
.	.	.	.	.	.	.	.	.	.	1	.	.	.	.	.	.	.	1	.	.	.	.	1	.	.	.	.	.
1	.	1	.	.	.	.	.	2	3	1	4	.	.	.	.	.	.	1	1	.	.	.	4	2	1	1	.	.
6	1	23	1	15	2	1	2	13	34	56	21	2	1	1	2	1	3	7	7	6	2	1	103	5	4	3	3	3
.	.	1	.	2	.	.	.	.	.	3	.	.	1	.	.	.	.	.	.	.	.	.	3	.	1	.	.	.
.	.	1	.	.	.	.	1	.	1	1	.	.	.	.	.	.	1	.	.	.	.	.	2	.	.	.	.	1
.	.	1	.	.	.	.	.	.	.	1	.	.	.	.	.	.	.	.	.	.	.	.	1	.	.	.	.	.
.	.	3	.	2	.	.	1	.	1	5	.	.	1	.	.	.	1	.	.	.	.	.	6	.	1	.	.	1
.	.	.	.	.	1	1	.	.	1	.	.	.	.	.	1	.	.	.	.	.	.	.	.	1	.	1	.	.
.	.	.	.	1	.	.	.	.	.	.	.	.	.	.	1	.	.	.	.	.	.	.	.	.	.	.	1	.
.	.	.	.	1	.	.	.	.	.	.	1	.	.	.	.	.	.	.	.	.	.	.	1	.	.	.	.	.
.	.	.	.	.	.	.	.	.	1	.	.	.	.	.	.	.	.	.	.	.	.	.	.	.	1	.	.	.
.	.	.	.	.	.	.	.	.	1	.	.	.	.	.	.	.	.	.	.	.	.	.	.	.	1	.	.	.
.	.	.	.	2	.	.	.	.	.	2	.	.	.	.	1	.	.	.	.	1	.	.	2	.	.	1	.	.
.	.	.	.	3	.	.	.	.	2	2	1	.	.	.	1	.	.	.	.	1	.	.	3	.	2	.	1	.
.	.	.	.	.	.	.	.	.	1	1	.	.	.	.	.	.	.	.	1	2	.	.	1	.	1	.	.	.
.	.	.	.	.	1	.	.	.	2	.	.	.	.	.	.	.	.	.	.	.	.	.	2	.	.	.	.	.
.	.	.	.	.	.	.	.	.	1	.	.	.	.	.	.	.	.	.	.	.	.	.	1	.	.	.	.	.
.	.	.	.	.	.	.	.	.	1	1	.	.	.	.	.	.	.	.	.	.	.	.	2	.	.	.	.	.
.	.	.	.	.	.	.	.	.	4	1	.	.	.	.	.	.	.	.	.	.	.	.	5	.	.	.	.	.
.	.	.	.	.	.	.	.	.	.	.	.	.	.	.	.	.	.	.	.	.	.	.	123	6	8	4	5	4

Starextractionen der Budapester Augenklinik in den Schuljahren 1877/78 und 1878/79.

Von Dr. *Ludwig Juhász.*[1])

In den zwei — oben bezeichneten — Schuljahren sind in unserer Augenklinik im Ganzen 326 starkranke Augen operiert worden.

Diese Summe vertheilt sich in Bezug auf die Operationsmethode und die Starform folgendermaassen:

Extractio sec. Gräfe	Catar. senil. simpl.	239
„ „ „	„ „ complicat.	26
„ „ Weber	„ „ simpl.	6
„ „ „	„ „ mollis	3
„ linear. simpl.	„ totalis moll.	12
„ „ „	„ membranac.	4
Discissio per corn.	„ total.	15
„ „ „	„ membranac.	2
„ „ scler.	„ „	7
Dislaceratio	„ „	2
Reclinatio	„ calcar. et aridosil.	3
Extr. sec. Beer	„ accreta	1
„ „ Wenzel	„ „	3
Iridectomia	„ cystic. et partial.	3
	Summe	326

Zu dieser Summe sind dann noch 101 Vor- und Nachoperationen zu rechnen, welche an den 326 Augen noch vollzogen wurden.

Für die überwiegende Mehrzahl der uncomplicierten Stare haben wir auch in diesen Jahren die Gräfe'sche Extraction beibehalten, welche in den sämmtlichen 239 Fällen folgende Resultate lieferte:

---

[1]) Autoreferat. Das ungarische Original ist im Orvosi Hetilap „Szemészet" 1880, Nr. 2 und 3, erschienen.

Starform	Zahl der Operationen	Davon		End-Resultate					
					II. Cl.		III. Classe		
		Durch Zufälle complicierte Operationen	Durch Zufälle complicierte Heilungen	I. Classe	$^{5}/_{200}$ – $^{10}/_{200}$	$^{1}/_{200}$	Lichtempfind. verbesserlich	Lichtempfind. unverbesserl.	0
Catar. nond. mat. . . .	24	8	12	22	.	2	.	.	.
„ matura	72	19	28	66	3	1	.	.	2
„ hypermat.	126	46	45	116	3	3	1	1	2
„ Morgagnian. . . .	17	5	5	15	1	.	.	1	.
Summe . . .	239	78	90	219	7	6	1	2	4
		32·6%	37·6%	91·6%	5·9%			2·5%	

Wenn wir diese Tabelle mit unserem letzten Ausweise vergleichen, fällt uns nicht nur das günstigere Verhältnis (2·5 %) der Verluste, sondern auch die bei weitem geringere Zahl der Zufälle auf, welche die Operationen complicierten.

Und wenn wir in Betracht ziehen, dass bei den 78 von der Norm abweichenden Operationen eine:

übergrosse Wunde in	5	Fällen
Erweiterung der Wunde (mit der Schere in	10	„
stärkere Blutung in	27	„
Glaskörpervorfall in	15	„
„ mit Auslöffelung des Starkernes in . .	3	„
„ und Auslöffelung des Stares sammt Kapsel in	2	„
Eindringen mit der Pincette zur Entfernung der Kapsel in	6	„
Zurückbleiben grösserer Starreste in	22	„

(15 + 3 + 2 = 20)

vorkam: so wird es allsogleich klar, dass gerade diejenigen Zufälle seltener wurden, welche wir am ehesten vermeiden können. Der Gebrauch der Schere zur Wundvergrösserung kommt nämlich in 4·2, Glaskörpervorfall in 8·4 und das Eindringen mit der Pincette in 2·5% der gesammten Operationen vor, im Gegensatz zu den 9·8, 16 und 8% des vergangenen Jahres.

Den Einfluss der Operationen auf den Heilungsverlauf und die Ausgänge soll folgende Tabelle ersichtlich machen:

Ausführung der Operation	Zahl der Operationen	Heilungsvorgang								Ausgänge						
		Normal	Wundsprengung	Nachblutung aus der Iris	Iritis	Cyklitische Schmerzen	Iridocyklitis	Keratitis suppurat.	Panophthalmitis	Normal	Feiner Nachstar	Gröberer Nachstar	Iridenklatis	Occlusio pupill.	Pseudocornea	Phthisis bulb.
Normal	161	103	31	4	26	5	1	1	2	18	106	32	1	2	1	2
Uebergrosse Wunde . .	5	2	.	.	2	.	1	.	.	.	3	1	1	.	.	1
Wundvergröss. m. d. Schere	9	6	.	1	2	.	.	.	.	1	7	1	1	.	.	.
Grosse Blutung	26	14	8	1	4	.	.	.	.	3	17	6	1	.	.	.
Glaskörpervorfall	8	5	2	.	1	.	1	.	.	1	5	2	.	.	.	.
" und Auslöff. s. der Kapsel . .	2	2	.	.	.	.	.	.	.	2	.	.	.	.	.	.
Glaskörpervorfall und Auslöff. des Kernes . . .	3	1	.	.	1	.	1	.	.	.	1	1	1	.	.	1
Eindringen m. d. Pincette	5	4	.	.	.	.	1	.	.	1	1	2	.	1	.	.
Zurückbleibende grössere Starreste	20	12	4	1	2	1	2	.	.	1	2	17	.	.	.	.
Summe . . .	239	149	45	7	38	6	7	1	2	27	142	62	5	3	1	4

Aus dieser Tabelle — wo diejenigen Operationen, welche in mehr als einer Hinsicht von der Norm abweichen, nur einmal, und zwar unter dem Namen des wichtigsten Zufalles eingereiht sind — ist neuerdings ersichtlich, dass die stärkere Blutung, die Erweiterung der Wunde und der Glaskörpervorfall, wenn sie ohne anderweitige Complication vorkommen, kaum auf die Heilung störend einwirken. Dagegen erregen die massenhafteren Starreste etwas häufiger Entzündungen und verursachen selbstverständlich gröbere Nachstare. Das Eindringen mit der Pincette endlich, sowie auch die — durch harte Stare gebotene — übergrosse Wunde, besonders aber diejenigen Fälle des Glaskörpervorfalles, in welchen mit Hinterlassung des grössten Theiles der Rinde nur die Auslöffelung des Starkernes gelang, bilden die gefährlichsten Zufälle der Operation.

Was die grosse Zahl der Iritiden anlangt, die den Heilungsvorgang stören, so muss ich bemerken, dass hier nicht nur grosse Entzündungen, sondern schon die allerkleinsten, eben nur erkennbaren Grade einer Iritis mit eingerechnet sind, was schon dadurch bewiesen wird, dass von den 38 Fällen nur ein einziger eine Occlusio pupillae nach sich zog, und seitdem wurde auch diese durch Iridotomie bereits in einen Erfolg I. Classe umgewandelt.

Die unschuldige Keratisis striata liessen wir aus unseren Tabellen gänzlich weg, worin aber in einer umso grösseren Zahl die Wundsprengungen vorkommen. Zu bemerken ist nur, dass weder in den hieher gehörigen 45, noch in den 7 Fällen, wo eine Nachblutung aus der Iris sich eingestellt hatte, ein ungünstiger Ausgang nachfolgte, nicht einmal die Zahl der unschuldigen Iritiden wurde dadurch gesteigert.

In der Rubrik der Ausgänge fällt die kleine Zahl (27) der ohne Nachstar (normal) geheilten Augen auf, was aber nur beweist, dass auch die winzigsten Fälle einer Cataracta secundaria mit der grössten Sorgfalt aufgezeichnet wurden. Bei Hinterlassen der Kapsel erreichten wir nur 18mal eine tiefschwarze Pupille, in den übrigen Fällen wurde das ganze Linsensystem mit dem Löffel entfernt (2mal), oder — Dank der verdickten und nicht eingerissenen Kapsel — mit dem Häkchen heraus befördert.

Von den übrigen Formen der Ausgänge will ich nur noch auf die geringe Zahl (5) der in die Wunde eingeheilten Iriszipfel hinweisen. Mit Rücksicht auf die Gefahren der Iridenkleisis trachteten wir auch noch diese Zahl zu verringern. Zu diesem Zwecke schnitten wir nachträglich den Zipfel, wo die Wunde noch nicht fest verklebt war, aus, oder machten eine Sphincterotomie, wenn schon Wochen seit der Operation verstrichen waren. Dieser letztere kleine Eingriff ist sehr empfehlenswert wegen seiner leichten Ausführbarkeit sowie seiner Ungefährlichkeit. Wir stechen eine sichelförmige Nadel — gleichgiltig ob durch die Hornhaut oder Sclera — in den eingeheilten Irisschenkel ein und schneiden dessen Ringmuskel durch eine kleine hebelartige Bewegung des Nadelgriffes durch und entfernen somit jede Gefahr für die Zukunft.

Und so sind wir bei den Nachoperationen angelangt, deren Zahl und Vertheilung aus der folgenden Tabelle zu ersehen ist.

Nachoperation	Zahl	Hat einen Erfolg gehabt	Reaction wurde verursacht
Nachträgliche Ausschneidung eines Iriszipfels	1	1	.
Sphincterotomie	1	1	.
Punction zur Blutabzapfung . .	24	6	4
Discissio per scleram	20	14	10
Dislaceratio	2	1	1
Iridotomia dupl.	2	2	.
Summe . .	50	35	15

Die grosse Zahl der Punctionen ergiebt sich aus dem häufigen Vorkommen von Nachblutungen. Einen Erfolg schrieben wir auf, wenn gar

kein oder nur sehr wenig Blut zurückblieb. Die Reaction bestand in einer Injection der Bindehaut, geringfügiger Iritis oder cyclitischen Schmerzen.

Nach den Discissionen stellte sich oft (10mal) eine Reaction ein, welche übrigens nach einer geringen Chemosis oder kurzdauernder Schmerzhaftigkeit ohne Spuren verschwand. So ganz unschuldig ist aber der Eingriff nicht.

Die Dislacerationen stammen von halb vollzogenen, einfachen Linearextractionen her, wobei der Haken den Nachstar zwar zerriss, aber nicht aus der Wunde heraus befördern konnte. Der Nachstar kehrte in einem Fall in seine Stelle zurück, im anderen blieb eine schwarze Pupille bestehen.

Die zwei Iridotomia duplex hatten einen vollständigen Erfolg; durch diese wurde die Zahl der Occlusionen um zwei verringert, und dadurch erreichten wir die Endresultate, welche unsere zweite Tabelle aufweist.

Nach derselben war der errungene Erfolg I. Classe bei 219 Fällen (91·6%). Davon war die Sehschärfe $^{20}/_{20}$ bei 3, $^{20}/_{30} = 12$, $^{20}/_{40} = 26$, $^{20}/_{50} = 30$, $^{20}/_{70} = 69$, $^{20}/_{100} = 49$ und $^{20}/_{100}$ = bei 30 Augen.

Von diesen 219 Fällen will ich mich im Folgenden nur mit zweien etwas eingehender befassen.

Der eine betrifft den 54jährigen Fuhrmann A. M. aus Eger, der durch den Vorgänger unseres jetzigen klinischen Chefs, durch Dr. Lippai, operiert wurde. In den Annalen der Klinik vom Jahre 1870 (Nr. 58) ist nach dem Namen von A. M. die Diagnose: Cataracta oc. utr. angemerkt und weiterhin stet da zu lesen: „Die Operation geschah am linken Auge durch Extraction, den 19. Februar. Erfolg gut; er sieht gut.“ Im Jänner des Jahres 1872 hatte er die Klinik neuerdings aufgesucht. Im Protokolle aus dieser Zeit steht die Diagnose Cataracta oc. d. und die Bemerkung: „Extraction am rechten Auge, den 14. Februar. Erfolg gut.“

Derselbe Kranke kam nun im Mai 1878 in unsere Behandlung. An seinem rechten Auge entdeckten wir einen gewöhnlichen, massenhafteren Nachstar, den wir durch Dislaceration operierten (Sehkraft erhob sich von $^{8}/_{200}$ auf $^{20}/_{70}$). Ueberraschend war aber das linke Auge, an dem wir ausser einer — der Beer'schen Extraction entsprechenden — Hornhautnarbe, am unteren Pupillenrande eine hintere Synechie, hinter der Pupille aber einen vollständigen Star erblickten. Derselbe war gleichförmig bläulichgrau, enthielt keinen Kern, war mit dem Spiegel nicht zu durchleuchten und trug an seiner Kapsel ein paar mohnkorngrosse, kalkige Auflagerungen. Die vordere Kammer war nicht tiefer als gewöhnlich. Sehkraft = $^{1}/_{100}$.

In diesem Falle haben wir durch die bestimmten Angaben des Protokolles und des Kranken — der mit vollständiger Gewissheit behauptet,

dass er sein operiertes Auge zwei Jahre lang ganz gut gebrauchen konnte — den unzweifelhaften Beweis, dass wir eine neugebildete Linse vor uns haben, welche aber kataraktös entartete und sich verflüssigte, bevor ihre Fasern sich zu einem Krystallkörper consolidieren konnten.

Obzwar wir Fälle genug kennen, wo die eingerissene vordere Kapsel sich mit der hinteren verlöthet, den äquatorialen Theil der leeren Kapselhöhle in einen geschlossenen Schlauch umwandelt und dadurch zur Bildung des sogenannten Krystallringes Veranlassung gibt; und wenn wir auch aus den Versuchen von Milliot wissen, dass die Linse bei jungen Thieren beinahe gänzlich regeneriert werden kann durch neugebildete Fasern, so ist unser Fall — meinem Wissen nach — doch der einzige, wo nach Extraction nicht nur partielle, sondern vollständige Neubildung der Linse beim Menschen zustande gekommen ist, infolge Verschlusses der Kapselwunde und bei Intactbleiben der Kapselhöhle. Dadurch, dass die neue Linse dann starig entartete, wird der Fall nicht weniger interessant.

Es ist zu bedauern, dass aus den spärlichen Angaben der alten Klinik nichts vom Vorgange bei der Operation, von der Art und Weise der Kapselspaltung und von der Masse des etwaigen Nachstares zu ersehen ist. Es ist weiter zu bedauern, dass die Kapsel durch die geplante Pagenstecher'sche Extraction nicht in unseren Besitz gelangt ist. Als wir nämlich — zur Vorbereitung der Auslöffelung — die hintere Synechie mit dem stumpfen Haken lösen wollten, riss die Kapsel ein und die ziemlich grosse Menge des Stares zerfloss. Die Heilung verlief ungestört, Sehkraft — bei der Entlassung — $^{20}/_{70}$.

Der andere bemerkenswerte Fall betrifft den 58jährigen Geistlichen D. L., der im Juni 1877 an beiden Augen mit sogenanntem schwarzen (in der Wirklichkeit braunen) Star in unsere Behandlung kam. Ins linke Auge träufelten wir ihm Atropin ein. Schon nach etlichen Stunden waren die Lider in hohem Grade geschwollen, ihre Haut eczematös, schrundig, die tarsale Bindehaut starkt verdickt und — wie wenn eine dünne Speckschichte darüber ausgebreitet wäre — matt rosenfarbig; an der astförmig injicierten Conjunctiva bulbi kleine Blutunterlaufungen, an der Cornea endlich zwei kleine Randinfiltrate. Dabei war eine profuse Schleimsecretion vorhanden. Nach weiteren Atropintropfen wird die Entzündung noch intensiver, es stellt sich Chemosis und Iritis ein, so dass wir den Kranken vorläufig wegen Ende des Schuljahres, ungeheilt entlassen mussten.

Zum zweitenmal stellte er sich im Mai 1878 vor. Abends Atropin in beide Augen. Am Morgen dieselben Erscheinungen wie im vergangenen Jahre, nur in einem etwas geringeren Grade. Nicht einmal die Randinfiltrate blieben aus.

Unter solchen Umständen standen wir von der sofortigen Extraction ab und machten nach 11 Tagen an dem nach Weglassung des Atropins wieder beruhigten linken Auge die vorbereitende Iridektomie, die wir an dem höchst vulnerablen Auge für sehr nöthig erachteten. Dieselbe, sowie die im September erfolgte Extraction, hatte einen ganz glatten Verlauf und der Kranke erhielt eine Sehkraft von $^{20}/_{50}$. Bei diesen Operationen wurde das Atropin natürlich gänzlich vermieden, das angewandte Hyosciamin zwar gut vertragen, blieb aber ohne jeden Einfluss auf die Pupille.

Der Fall ist für uns nicht nur deswegen interessant, weil es innerhalb 5 Jahren die einzige, sicher constatierte Atropin-Conjunctivitis in unserer Klinik war, sondern auch deshalb weil die Entzündung gleich nach der ersten Einträufelung mit ganzer Heftigkeit ausbrach und nicht — wie gewöhnlich — erst durch längeren Gebrauch des Mittels verursacht wurde. Die Empfänglichkeit der Bindehaut für das Atropin hat im Verlaufe eines Jahres auch nicht abgenommen, da der erneuerte Gebrauch von einem neuen, charakteristischen Ausbruch gefolgt war.

Wenn wir nach dieser Abschweifung zu unseren Resultaten zurückkehren, können wir aus unserer zweiten Tabelle ersehen, dass die Zahl der Erfolge II. Classe sich auf 13 beläuft. Von diesen waren 9 durch massenhaftere Nachstare, 1 durch grösseres Hyphäma und zwei (mit Sehkraft $^{12}/_{200}$ und $^{18}/_{200}$) höchst wahrscheinlich durch feine Glaskörpertrübung bedingt. Es ist beinahe sicher zu erwarten, dass alle diese Fälle nach längerer Ruhe, oder durch kleine Nachoperationen in Erfolge I. Classe umgewandelt werden. Eine Besserung ist nur in einem einzigen Falle auszuschliessen, nämlich bei der 45jährigen G. F., die am linken Auge Glaucoma absolutum hatte, am rechten aber einen uncomplicierten Star, mit guter Lichtempfindung, guter Projection und höchstens etwas erhöhter Tension. Nach der Extraction bekam Sie einen Glaucomanfall und verliess unsere Anstalt mit Sehkraft $^{1}/_{100}$.

Was die dritte Classe der Erfolge anbelangt, so wird dadurch, dass zwei Pupillensperren (wie oben erwähnt) durch Iridotomie in die erste Classe vorgerückt wurden und in einem Falle nur ein einfacher, dicker, einer Nachoperation zugänglicher Nachstar der besseren Sehkraft im Wege steht: die Zahl unserer Verluste auf 6 (2·5 %) verringert, von denen 2 mit Lichtempfindung, 4 aber mit Schrumpfung des Augapfels davon kamen.

Von diesen Verlusten sind 3 bei ganz gesunden Individuen und nach völlig normal ausgeführten Operationen eingetreten. Hier fehlt also zur Erklärung der Misserfolge jede greifbare Ursache. Die zweite Häfte der Verluste kann schon auf Abnormitäten der Operation bezogen werden. K. G., 60jähriger Bauer, hatte am linken Auge einen compacten dunklen Star, die Wunde musste viel grösser als gewöhnlich gemacht werden.

Nach 26 Stunden trat eitrige Iridocyclitis, später Phthisis bulbi ein. Bei M. G., 34jährige Bäuerin, wurde nach Operation der Cataracta Morganiana die Pincette behufs Entfernung der verdickten Kapsel eingeführt, nach Ausgleiten derselben aber erfolglos zurückgezogen. Nach 30 Stunden eitrige Keratitis; Lichtempfindung erhalten. Am anderen Auge führten wir (unter Voraussetzung einer grösseren Vulnerabilität der Person) die vorbereitende Iridectomie aus. Die später an demselben gemachte Extraction hatte einen vollständigen (Sehkraft $^{20}/_{50}$) Erfolg. Dem 62jährigen Bauer K. G. endlich wurde am linken Auge ein reifer Star extrahiert. Im zweiten Momente Glaskörpervorfall, dann Auslöffelung mit Hinterlassung grosser Rindenreste und starker Blutung. Dem Eingriff folgte eine plastische Iridocyclitis, dann Pupillensperre und endlich Schrumpfung.

Im ganzen können wir mit unseren Resultaten zufrieden sein, welche bei weitem die des vergangenen Jahres übertreffen. Und wenn wir uns nach der Ursache umsehen, so können wir (ausser dem Zufalle, der uns vielleicht wiederstandsfähigere Patienten in die Hände spielte) mit Recht auf die Verminderung der Operations-Abnormitäten, also auf die vervollständigte Operationstechnik hinweisen und vielleicht auch auf die präparativen Iridektomien, die wir in allen Fällen anwandten, wo sie geboten erschien. Davon werden wir aber weiter unten noch kurz handeln.

Ausser den hier abgehandelten haben wir noch 26 Gräfe'sche Extractionen an complicierten Staren ausgeführt. Bei deren Zusammenstellung werden wir — selbstverständlich — nicht die errungene Sehschärfe zugrunde legen, weil es ja auch verzweifelte Fälle gab, wo wir den Eingriff nur versuchsweise machten, um dem Kranken wenigstens einen kümmerlichen Rest des Sehens wiederzugeben. Wir werden nur einfach angeben ob das Auge nach der Operation heilte oder zugrunde gieng. Wir werden auch die Zufälle der Operation, sowie die Störungen des Heilungsverlaufes ausser acht lassen, weil eben der Einfluss derselben auf die Resultate an diesen kranken Augen nicht so klar zu verfolgen ist, wie bei uncomplicierten Staren. (Siehe Tabelle Seite 139)

Der Vollständigkeit halber will ich aber die Sehkraft der 26 Augen aufzählen. 19 hatten S : I. Classe, 3 hatten S : II. Classe, in der III. Classe waren 2 verbesserungsfähige und 2 verlorene Augen.

Ich muss hier noch eine kurze Bemerkung über die vorbereitende Iridektomie machen, der ja unser statistischer Ausweis vom vergangenen Jahre eine so grosse Wichtigkeit bei der Verbesserung der Operationsaussichten zugeschrieben hat. In der obigen Tabelle sind sechs derartige Operationen aufgezählt. Zweimal bei Cicatrix adh. und zweimal gegen Glaucom angewendet, war sie sozusagen eine Nothwendigkeit, der sich jeder Operateur gefügt hätte. In den zwei anderen Fällen wandten wir aber die Iridektomie dem Principe folgend an, dass sie überall gemacht

Art der Complication	Zahl der Extractionen	Iridectomia praepar.	Nachoperationen					Resultat	
			Punction zum Blutablassen	Discissio p. scleram	Extractio linear. spl.	Iridotomia	Erfolg nach d. Nachoperation	Heilung	Verlust
Cicatr. corn. simpl. . . .	2	.	.	.	.	.	.	2	.
„ „ adhaer. . . .	3	2	.	.	1	.	1	3	.
Synechia poster.	6	2	.	1	.	1	2	6	.
Hochgradige Conjunctiv. .	2	.	.	1	.	.	1	2	.
Vorhergegangen. Glaucom	2	2	1	.	.	.	1	2	.
Fehlerh. Lichtempfindung	8	.	2	.	.	.	1	6	2
Hochgradig. Myopie . . .	3	.	.	.	.	.	.	3	.
Summe . .	26	6	3	2	1	1	6	24	2
			7					92·3%	7·7%

werden soll, wo die Pupille — sei es ohne greifbare Ursachen, sei es infolge hinterer Synechien — der Wirkung des Atropins hartnäckig widersteht. In beiden Fällen müssen wir eine hochgradige Vulnerabilität der Iris voraussetzen, dort von selbst erworben, hier durch die abgelaufene Iritis verursacht. Deswegen liessen wir die Iridektomie der Extraction in den hier erwähnten zwei Fällen mit hinterer Synechie vorausgehen, wo ausserdem noch eine Erschlaffung der Zonula und Linsenzittern vorhanden waren. (Erreichte Sehkraft an beiden Augen: $^{20}/_{70}$).

Es ist höchst schwer und gewagt, aus solchen vereinzelten Fällen auf einen unmittelbaren Nutzen der Iridektomie zu folgern, ich würde dieselbe aber dennoch indiciert finden in allen den Fällen, welche ich in meinem früheren Aufsatze erwähnte, schon aus dem Grunde, weil, wenn die Iridektomie um 4—6 Wochen der Starausziehung vorausgeht, die Wundfläche der Colobomschenkel — bei dieser zweiten Operation — schon lange vernarbt sein wird und so der Irritation durch die quellenden Linsenmassen mehr Widerstand leisten kann.

Ausser diesen sechs Fällen haben wir noch dreimal die in Rede stehende Operation ausgeführt. Zwei davon sind schon bei der Abhandlung der uncomplicierten Stare erwähnt worden, und eben aus diesen können wir auch manche Argumente in Hinsicht des wohlthätigen Einflusses der präparatorischen Iridektomie schöpfen. Der eine Fall betrifft

das Auge mit der Atropinconjunctivitis. Wir haben genügenden Grund, vorauszusetzen, dass an dem Auge, wo ein einziger Atropintropfen schon Hornhautinfiltrate und diese alsbald Iriti sverursachten; wo das Hyosciamin keinen Einfluss auf die Pupille hatte, wo also die Regenbogenhaut eine so auffällige Vulnerabilität an den Tag legte: der glatte Ablauf der Extraction nur der — 4 Monate vorausgeschickten — Iridektomie zu verdanken ist.

Der zweite, schon erwähnte Fall, betrifft M. G., bei welcher am rechten Auge nach Entfernung des Morgagni'schen Stares eitrige Keratitis entstanden ist. Am linken Auge hatten wir auch genügende Ursache ähnlichen Misserfolg zu fürchten, da die Spuren zerrissener hinterer Synechien auf eine abgelaufene Iritis hinwiesen. Nach einer vorbereitenden Iridektomie liess die Extraction und der Heilungsverlauf nichts zu wünschen übrig.

Während diese Fälle — wenn auch nicht die Gewissheit, so doch eine gewisse Wahrscheinlichkeit dafür bieten, dass die präparatorische Irisexcision die Heilung der Extractionswunde günstig beeinflusst, so beweist unser letzter Fall, dass sie auch kein Universalmittel bildet und nicht alle Fälle heilen kann.

F. G., 75jähriger Bauer, ganz gesund, nicht Alkoholist, hat am rechten Auge ein Leucoma adhaer., am linken einen nicht ganz reifen Star. Der Patient ist etwas fettleibig, seine Gesichtshaut durch ausgedehnte Venen röthlich, schlaff, beinahe oedematös gedunsen, seine Bindehaut succulent und ganz atonisch. Ausserdem blieb die Pupille auch nach mehrmaliger Atropineinträufelung beständig eng.

Wir sahen also vor uns einen Habitus, welchen ich in meiner früheren Abhandlung als gefahrdrohend bezeichnete. Die enge Pupille, besonders aber dieser Habitus, bewog uns, die vorbereitende Iridectomie zu machen. Dies geschieht im April 1878 mit der grössten Präcisität, aber das Auge ist darnach zwei Tage lang entzunden und dann füllt sich die Kammer nach einer Wundsprengung — welche in unserer Klinik auch nach Kataraktextractionen immer unschuldig war — mit Blut. Zweimal angewandte Punction entfernt nur das Blut, stillt aber nicht die Iritis, die endlich zur völligen Pupillensperre und — bei Erhaltung der Form — zur Erweichung des Augapfels und Verlust der Lichtempfindung führt.

Der Fall beweist, dass die vorbereitende Iridektomie auch nicht allen unseren Verlusten vorbeugen kann; beweist aber auch unleugbar meine Behauptung, dass man einzig und allein nach dem Habitus eine schlechte Prognose zu stellen berechtigt ist. Dieses Auge konnte nicht einmal die kleine Wunde der Iridektomie ertragen, wie hätte es denn die Extraction überstehen können.

II.

Die Weber'sche Extraction wird bei uns seit Jahren ausgeführt, wir haben aber noch nie eingehender über ihre Brauchbarkeit gesprochen. Jetzt ist es an der Zeit, über diese Methode etliche Worte zu sagen, weil sie künftighin in unserer Starstatistik — meiner Meinung nach — entweder gar nicht oder nur sehr vereinzelt vorkommen wird.

Denn, wenn der Grundgedanke der Operation auch genial genannt werden kann, so sind wir doch genöthigt, einzugestehen, dass die praktischen Erfolge weit hinter den Erwartungen zurückbleiben.

Es ist zwar nicht zu leugnen, dass die Heilung bei glatt ablaufenden Fällen am schnellsten erfolgt, die Operationswunde der Sprengung am meisten widersteht, in zwei Tagen fest verlöthet und dadurch den Kranken am frühesten aus der schwer erträglichen Bettlage befreit; aber diesen unzweifelhaften Vortheilen stehen die grossen Nachtheile gegenüber, welche eben aus den häufigen Störungen der Heilung entspringen oder schon gleich bei der Operation sich fühlbar machen.

Unser erster Einwurf betrifft gleich die Hohllanze, welche eben wegen ihrer gekünstelten Form schwer in guter Qualität zu bekommen und schwer zu schärfen ist wenn sie stumpf geworden. Dies ist besonders für Landärzte wichtig und einer grösseren Verbreitung der Operation hinderlich. Wenn wir aber von diesem Umstand auch ganz absehen, so bleibt noch an der Form der Lanze genug auszustellen. Wir haben nämlich die Erfahrung gemacht, dass auch die gut geschärfte Lanze nur mühsam im Gewebe der Hornhaut vorwärts dringt und oft die Cornea beim Vorschieben einstülpt, anstatt leicht vorwärts zu gleiten, wie unsere gewöhnlichen Lanzen. Dies wird einestheils durch die verhältnismässig grössere Dicke des Instrumentes verursacht, anderntheils aber durch den stumpferen Winkel, den seine Spitze bildet, welche von der — zum Durchdringen der Gewebe geeigneten — Keilform sehr abweicht.

Es ist einleuchtend, dass zum Vorschieben dieses herzförmigen Instrumentes eine viel grössere Kraftanwendung nöthig ist, und dass die Wundlefzen dadurch mehr gequetscht werden, so dass auch in gut geheilten Fällen nicht selten breite Narben daraus resultieren. Ein weiterer Nachtheil der Lanze ist, dass wir dieselbe sehr weit, ganz bis zum entgegengesetzten Cornealrande vorschieben müssen, um eine für grössere Stare genügend grosse Wunde zu erhalten. Denn es ist jedem Operateur bekannt, wie schwer es ist, ein lanzenförmiges Instrument in der vordern Kammer sehr weit vorzuschieben, besonders wenn die Hornhaut von dessen Spitze eingestülpt wird.

Uns ist wenigstens dieses Manöver oft nicht gelungen und die natürlichen Folgen davon waren: eine ungenügend kleine Wunde, starke

Quetschung der Wundlefzen bei der Expulsion, und die öftere Nothwendigkeit, die Schere zum Zwecke der Wundvergrösserung anzuwenden.

Und so ist gerade die Form der Lanze, aus der die grössten Vortheile der Operation resultieren sollten, eben die Ursache der wichtigsten Hindernisse bei der Ausführung.

Kaum weniger wichtig ist aber bei der Operation die allzugrosse Quetschung der Iris, wenn wir — nach Weber's Vorschrift — entweder keine oder nur eine sehr kleine Iridektomie machen. Endlich ist noch von einer gewissen Wichtigkeit die übergrosse Häufigkeit von Einheilung der Iriszipfel in die Wunde.

Die schwere und unsichere Ausführung der Operation, die aus der Quetschung der Cornea und Iris resultierenden Störungen der Heilung, sowie vielleicht auch die grosse Zahl der Iridenkleisis mögen es verursacht haben, dass diese Methode nicht allgemein anerkannt wurde, und dass vielleicht nur Arlt, Knapp, Rothmund und Classen dieselbe in grösserer Ausdehnung anwandten. Knapp und Rothmund weisen eine ansehnliche (8 Proc.) Verlustziffer auf; Classen dagegen hat dafür nur Worte des Lobes, obzwar er nur in 80 Proc. einen vollständigen Erfolg dabei erreichte; Arlt endlich, dessen Angaben — den Verlust anlangend — am meisten mit den unsrigen übereinstimmen (77 Proc. I., 17 Proc. II. und 6 Proc. III. Classe) spricht nur sehr reserviert vom Werte derselben.

Wenn wir mit Knapp der weiteren Verwendung der Methode entsagen, so ist das durch die folgenden Erfolge der vergangenen zwei Jahre genügend motiviert:

Starform	Zahl der Operationen	Vorgang b. d. Operation		Ablauf d. Heilung		Ausgänge			Nachoperationen			Endresult.	
		Normal	Vergrösserung der Wunde	Normal	Iritis	Normal. u. feiner Nachstar	Occlusio p.	Iridenkleisis	Disciss. p. scl.	Sphincterotomia	Iridotomia	I. Classe	II. Classe
Catar. senil. spl. .	5	3	2	2	3	1	.	4	3	2	.	5	.
„ Morgagnian.	1	.	1	.	1	.	1	.	.	.	1	.	1
„ mollis . . .	3	3	.	2	1	2	.	1	.	.	.	3	.
Summe . .	9	6	3 (33%)	4	5 (55%)	3	1	5 (55%)	3	2	1	8	1

Bei allen diesen Fällen konnte man die Iridektomie nur zweimal unterlassen.

In unserer Tabelle figuriert zwar kein einziger Verlust, wie gross ist aber dafür die Ziffer der nachträglichen Wunderweiterung, Iritis und Iridenkleisis, wie oft kommt unter den Nachoperationen die Discission vor und verhältnismässig wie oft wurde die Sphincterotomie nöthig! Bei dieser kleinen Zahl der Operationen kommt sogar ein Fall von Iridotomia duplex vor, welche gegen eine Pupillensperre angewendet werden musste. Die gelungene Operation gab einen Erfolg II. Classe ($^{12}/_{200}$) und ihr haben wir zu verdanken, dass in diesen zwei Jahren kein Verlust zu verzeichnen ist. Die Sache gestaltete sich aber ganz anders, wenn wir alle unsere, während 5 Jahren ausgeführten Operationen, im Ganzen 21, in Betracht ziehen, bei welchen wir 18 Fälle I. Cl. (85·7%), 2 Fälle II. Cl. (9·5%) und einen (4·8%) durch Panophthalmitis bedingten Verlust eingestehen müssen.

Ich kann bei dieser Gelegenheit einen der mit mittelmässigem Erfolg operierten Fälle nicht unerwähnt lassen. V. K. hatte am rechten Auge einen ganz gewöhnlichen Star. Auge sonst ganz normal, Hornhaut einwandfrei rein. Wir machten die Extraction am 18. Mai 1877. Die Wundlefzen erduldeten kaum eine stärkere Quetschung als gewöhnlich. Schon nach 6—7 Stunden, — beim ersten Besuch — fanden wir die Colobomschenkel in der Wunde liegen und um die Wunde herum eine charakteristische Keratitis striata. Die Streifen der Hornhaut werden mit der Zeit immer dichter, bis endlich die ganze Wundgegend — in der Ausdehnung einer kleinen Erbse — von einem undurchsichtigen, weisslichgrauen Infiltrat eingenommen wird, aus welchem sich — ohne dass die geringste Beimischung von gelber Farbe (also Eiter) und die allerwinzigste Spur einer Exulceration sich gezeigt hätte — eine linsengrosse, dichte, sehnenartige Narbe entwickelt. Dieselbe bestand — schon gänzlich consolidiert — in derselben Ausdehnung auch nach einem Jahre, so dass wir aus optischen Zwecken daneben ein Colobom setzen mussten.

Bei den Gräfe'schen Extractionen erfuhren wir bisher ausnahmslos — und hielten es auch mit Raehlmann[1]) für ein allgemein giltiges Gesetz — dass diese Form der Keratitis ganz unschuldiger Natur sei, und immer verschwindet, ohne bleibende Spuren nach sich zu lassen.

Diese kurzgefasste Krankengeschichte überzeugt uns aber, dass in einzelnen — jedenfalls sehr seltenen — Ausnahmsfällen die in ganz typischer Form aufgetretene Ker. str. durch Auftauchen

[1]) Zehender „Klin. M. Bl. für Augenh.", 1877. In dieser Abhandlung ist auch die Behauptung enthalten, dass die Keratitis striata ein paar Tage nach der Operation auftritt und sich mehrere Wochen erhält. Wir haben im Gegentheil bei unseren — auf ein Halbtausend sich belaufenden — Operationen die Erfahrung gemacht, dass sich die charakteristischen Streifen schon 5—6, aber höchstens 24 Stunden nach der Operation zeigen und nur ausnahmsweise den siebenten Tag überdauern.

von neuen Streifen und endlich durch Confluieren des ganzen Infiltrates, wo dann natürlich jede Streifung in der einförmigen, weisslichgrauen Farbe untergeht, zu einem ständigen Fleck, ja sogar zu einer soliden Narbe sich umgestalten kann.

In unserem Falle fieng die graue Farbe am 10. Tage an sich zu verdichten, und von dem Zeitpunkte datiert auch der Uebergang der Streifung in ein diffuses Infiltrat, bei welchem Vorgang — nach meiner Meinung — die eingeheilten Iriszipfel auch eine bedeutende Rolle spielen konnten.

Wenn wir jetzt auf die Resultate der Weber'schen Extraction zurückblicken, und nach alldem Gesagten noch bedenken, dass wir zu dieser Art der Extraction immer die günstigsten Fälle, immer Stare mit dem kleinsten Kern auswählten, so müssen wir unbedingt der Gräfe'schen Extraction den Vorzug geben, die ja — selbst mit Einrechnung der schwarzen und anderen grössten und härtesten Stare — viel schönere Erfolge ergeben hat.

III.

Die dritte Art der Starextraction, die sogenannte extractio linear. simpl. (Jaeger) hatten wir in den letzten zwei Jahren in ausgedehnterem Maasstabe ausgeführt, und zwar nicht nur bei jugendlichen, sondern in etlichen Fällen auch bei Altersstaren — aber mit sehr kleinem Kern — versucht.

Unsere Erfahrungen sind für diese Methode durchaus nicht günstig. Wir hatten nämlich genügend Gelegenheit zu erfahren, dass die Vorwürfe, welche derselben (auch bei rein jugendlichen Staren) gemacht wurden, völlig berechtigt sind. Diese Vorwürfe beziehen sich besonders auf die erschwerte Expulsion und auf den Irisvorfall.

Thatsächlich gelingt die Expulsion auch bei breiartigen Staren nur sehr unvollständig, weil die Rindenmassen doch fest genug der Kapsel anhaften, und zweitens können wir den erforderlichen Druck nicht an einem günstigen Orte und auch nicht in der entsprechenden Weise applicieren. Die Starreste bleiben beinahe immer hinter der unteren Wundlefze in grösserer Menge zurück. Diese verursachen aber durch ihre Quetschung sehr oft Entzündungen der Iris, wozu vielleicht die durch den erforderlichen grösseren Druck gesetzte Quetschung des unteren Wundrandes auch etwas beitragen kann.

Hiezu kommen noch Fälle vor, in welchen der jugendliche Star — ohne einen wahren Kern zu haben — etwas consistenter ist, und nicht durch die gewöhnliche kleine Wunde entfernt werden kann. Dann muss man die Wunde durch nachträgliche Scherenschläge klaffender machen und manchmal auch die Linse durch Auslöffelung entfernen.

Aber schon das Zurückbleiben grösserer Rindenmassen ist an und für sich sehr unangenehm und macht oft eine Nachoperation nothwendig. Und diesen Nachtheil der Operation können wir auf keine Weise beseitigen, es ist — sozusagen — eine Erbsünde der Methode und mit ihr unzertrennlich verbunden.

Der zweite und nicht weniger gewichtige Vorwurf ist der öftere Vorfall der Iris während der Operation, was natürlich immer eine Ausschneidung derselben nach sich zieht. Dann müssen wir aber nicht nur der runden Pupille entsagen, sondern — weil bei der classischen Form der Operation die Wunde in die untere Hälfte der Hornhaut zu fallen hat — auch ein Colobom bilden, das in seiner ganzen Ausdehnung in der Augenspalte liegt, und nicht nur kosmetisch sondern — durch die verursachte Blendung — auch optisch störend wirkt, umso mehr, weil auch die Narbe vor das Colobom zu liegen kommt.

Diesen unangenehmen Folgezuständen können wir aber dadurch entgegentreten, dass wir den traditionellen Vorgang beiseite lassen, und die Wunde auch bei der Extractio lin. simpl. in die obere Cornealhälfte verlegen.

Dies thaten wir auch in vielen Fällen, wo wir durch besondere Verhältnisse in der freien Wahl des Ortes nicht beeinflusst waren. Bei diesen Gelegenheiten konnten wir uns überzeugen, dass die Entfernung des Stares nicht im mindesten schwerer war, als durch eine nach unten verlegte Wunde. Wir hatten aber den grossen Gewinnst, dass — wenn die Verhältnisse uns zwangen ein Stückchen Iris auszuschneiden — das obere Lid sowohl die Operationsnarbe als auch einen grossen Theil des Coloboms deckte.

Jedenfalls wird es uns aber schwer fallen, die runde Pupille zu missen und wir müssen nach anderen Methoden suchen, welche die Erhaltung derselben — ohne Gefahr — ermöglichen.

Und ich denke, dass diese Methode in der Discission schon längst gefunden ist. Bevor wir aber zur Würdigung derselben übergehen, betrachten wir die thatsächlichen Erfolge der Extractio linear. simplex (siehe Tabelle Seite 146).

Ein Blick auf diese Tabelle überzeugt uns von der Wahrheit des oben gesagten. Die Iridektomie konnten wir bei 16 Fällen nur 5 mal vermeiden, ausserdem wurde die Operation in 68 Proc. durch Zufälle (Wunderweiterung, Auslöffelung und grössere Starreste) gestört und die Heilung war in der Hälfte der Fälle durch Iritis oder Cyclitis verzögert.

Es wäre aber nicht gerecht, die verschiedenen Starformen von einem und demselben Standpunkte zu beurtheilen. Fassen wir sie also einzeln ins Auge.

Extr. lin. spl. Starform	Zahl der Operationen	Ablauf d. Operat.					Heilung				Ausgänge				Nachoper.			Result.		
		Mit Iridektomie	Normal	Wunderweiter.	Excochleatio	Massenhafte Starreste	Normal	Iritis	Kyklitis	Iridokykl.	Norm. und feiner Nachstar	Gröb. Nachstar	Iridenkleisis	Occlusio pup.	Dislaceratio	Disciss. p. scler.	Punctio corn.	I. Classe	II. Classe	III. Classe
Catar. moll. simpl.	3	3	1	1	.	1	1	2	.	.	2	1	1	.	.	.	.	3	.	.
„ „ c. syn. post.	1	1	.	.	1	.	.	1	.	.	.	.	.	1	1	.	.	.	1	.
Catar. moll. c. leuc. corn.	1	1	.	.	.	1	1	.	.	.	.	1	.	.	.	.	.	.	.	1
Catar. moll. traumatica	3	3	.	1	1	2	3	.	.	.	.	3	.	.	.	.	.	1	2	.
Catar. calcar. adnata	1	.	1	.	.	.	1	.	.	.	1	.	.	.	.	.	.	Schwarze Pup.[1]		
„ secundar. et membr.	3	1	3	.	.	.	2	.	1	.	3	.	.	.	.	1	1	2	1	.
Catar. senilis (36-jährige P.) . .	1	.	.	1	1	.	.	1	.	.	.	1	.	.	.	.	.	1	.	.
Catar. Morgagniana	3	2	.	1	2	.	.	2	.	1	2	1	.	.	.	.	.	2	1	.
Summe . .	16	11 (68%)	5	4	5	4	8	6	1	1 (50%)	8	7	1	1	1	1	1	9	5	1

Lassen wir den durch Leucom complicierten und die 3 traumatischen Stare ganz bei Seite, bei denen ja die Zufälle der Operation und Heilung unberechenbar sind, und werfen wir einen Blick auf die 4 Altersstare, bei welchem eigentlich (trotz ihrer kleinen Kerne) eine andere Operationsmethode indiciert gewesen wäre. Wir haben uns von Neuem überzeugen können, dass man mit der Wundlänge nicht allzusehr sparen darf, und dass der Kreis der einfachen linearen Extraction in dieser Richtung durchaus nicht zu erweitern ist. Bei keinem der 4 Fälle verlief die Operation normal, kein einziger heilte ohne intercurrente Entzündung.

Wenn wir diese 8 Fälle also gänzlich ausschliessen, bleiben noch 4 Fälle von geschrumpften und membranartigen (Catar. calcar. et membranacea) und 4 Fälle von einfachen weichen Staren, welche als Grundlage für die Beurtheilung des Wertes der Methode dienen können.

Bei den geschrumpften Staren war die Operation immer normal, die Heilung ziemlich ungestört und die Erfolge befriedigend; bei den weichen Staren aber, bei welchen ja die einfache Linearextraction par excellence empfohlen wird, liessen sich die Nachtheile derselben sehr lebhaft fühlen.

[1]) Die Sehschärfe war nicht zu ermitteln, der Erfolg aber vollständig.

Von diesen 4 Fällen war ja die Operation und ebenso die Heilung nur in einem normal, während an einem Auge (mit hinterer Synechie) die ausgebrochene Iritis zu einer Pupillensperre führte, welche später nur durch Dislaceration behoben wurde.

Die Zahl ist klein und die Folgerungen haben vielleicht keine allgemeine Giltigkeit, aber wenn wir auch alle unsere Vorwürfe fallen liessen, so bleibt der Zwang der Iridektomie noch immer bestehen. Wir waren ja auch in den 3 ganz uncomplicierten Fällen, von welchen hier die Rede ist, genöthigt, Iris auszuschneiden.

Es ist also einleichtend, dass die einfache Linearextraction für die Entfernung breiartiger Stare nicht die geeignetste Methode ist, man sollte sie vielmehr bei denselben gänzlich aus der Praxis verbannen. Noch weniger dürfte man daran denken, wenn der Star schon einen Kern hat.

Ich würde hiernach die Indicationen der Methode auf folgende Fälle beschränken:

1. Dürre Stare (Catar. calcarea, aridosiliq., membranacea und dicke secundaria), bei welchen sie die schönsten Erfolge verspricht und viel bessere Dienste leistet, als die Reclination. Natürlich wird hier die Kapselspaltung und Expulsion durch Einführung des Häckchens ersetzt, mit dem der Star herausgezogen wird.

2. Bei traumatischen Staren jugendlicher Individuen, wo die Quellung schon weit vorgeschritten ist, oder Iritis im Anzuge — und so keine Zeit zu verlieren — ist.

3. Bei manchen complicierten weichen Staren, wo die durch die Diesission gesetzten Veränderungen nicht gut zu überwachen sind. (z. B. bei Leucomen.)

4. Bei ganz verflüssigten Staren (Catar. fluida), weil bei denselben erstens die ganze Starmasse durch eine kleine Wunde sehr leicht und ohne Vordrängen der Iris abfliesst; zweitens die Discission contraindiciert ist, weil das Verweilen der zerfallenen — und oft infectiösen — Linsenelemente in der vorderen Kammer gefährlich werden könnte.

Dagegen halte ich die Discission der Kapsel indiciert:

1. Bei allen breiartigen, uncomplicierten Jugendstaren.

2. Bei complicierten, weichen Staren, wo die Complication hinter der Linse ihren Sitz hat, ja sogar bei hinteren Synechien, nach vorausgeschickter Iridectkmie.

3. Bei traumatischen Staren junger Leute, wenn entzündliche Erscheinungen fehlen und die Quellung noch nicht genügend vorgeschritten st, so dass eine weitere Erweichung der Linsenmasse erforderlich scheint.

Nach meiner Ueberzeugung ist die Discission der Kapsel von allen Vorgängen der geeignetste, um breiartige Stare ohne alle die Nachtheile zu operieren, die ich bei der einfachen Linearextraction aufgezählt habe.

Ich will damit nicht jener langweiligen Procedur das Wort reden, bei welcher der Operateur unthätig zuwartete, bis der Star infolge der gesetzten kleinen Kapselwunde nach vielen Wochen schön langsam aufgesogen wurde, und höchstens eine Punction (nach Werneck) machte, um einzig und allein das Kammerwasser abzuzapfen, wenn iritische oder glaucomatöse Erscheinungen drohten, oder die Aufsaugung einen sehr langsamen Verlauf nahm.

Ich vindiciere hier den ersten Rang dem Verfahren, welches in der neuesten Zeit Wolfe[1]) empfohlen hat, das aber Prof. Schulek schon seit Jahren anwendet, um die Vortheile der Discission und Extraction ohne deren Nachtheile zu vereinigen.

Dieser Vorgang ist eigentlich nichts anderes, als die einfache Linearextraction, in zwei Theile getheilt, nur dass wir den Kapselschnitt (in der bekannten Weise) früher machen, und erst 3—4 Tage darnach am unteren Rande der Cornea die 3—4 *mm* lange (Punctions-) Wunde machen, durch welche dann die gequollene und verflüssigte Linsenmasse mittelst Druck des Daviel'schen Löffels herausgelassen wird.

Die Discission bezweckt hier eigentlich nicht die gänzliche Aufsaugung, sondern nur die Verflüssigung der Linse, so dass wir dieselbe dann — durch die beschriebene Punction — leicht und in ihrer Totalität entfernen können. Und wenn wir mit diesem zweiten Eingriff nicht länger als 3—4 Tage warten, so haben wir einestheils die Langwierigkeit der einfachen Discission, anderntheils aber alle Nachtheile der einfachen Linearextraction beseitigt.

Es ist nämlich von selbst einleuchtend, dass, wenn die Linse ganz verflüssigt ist, wir uns mit einer noch kleineren Wunde — als die der Extraction — begnügen können; weiterhin brauchen wir keinen stärkeren Druck auf die Wundlefzen auszuüben, wir können die nachträgliche Erweiterung der Wunde gänzlich entbehren, ebenso die Auslöffelung, und der Star wird doch — ohne Hinterlassung von namhaften Resten — durch einen zarten Druck leicht entfernt. Ausserdem wird die Iris durch den dünnflüssigen Brei nicht vorgedrängt, (die Pupille muss natürlich durch Atropin ad maximum dilatiert sein) so die Iridektomie ganz entbehrlich gemacht, und für den Kranken die Integrität seiner Pupille gerettet.

Zu diesem Zwecke haben wir nur die gänzliche Auflockerung des Stares abzuwarten, was sich gewöhnlich in der erwähnten kurzen Frist (3—4 Tage) vollzieht wenn die Kapselspaltung genug ausgiebig gewesen ist. Natürlich werden wir die Punction schon früher machen, wenn sich iritische oder glaucomatöse Erscheinungen zeigen, welche dann durch die Punction leicht behoben werden.

[1]) „Wie kann man der Gefahr des Misslingens von Katarakt-Operationen begegnen?" Ref. im „C.-Bl. f. Augenheilk.", 1880.

Ich will nicht behaupten, dass bei diesem Verfahren nicht manchmal eine Wiederholung der Discission nöthig wird — wenn nämlich die Quellung sehr langsam fortschreitet, — es sind auch manche Nachoperationen zur Beseitigung des Nachstars, — sogar die Wiederholung der Punction — erforderlich, wenn dieselbe bei der ersten Gelegenheit verfrüht oder (durch Iritis, Glaucom) indiciert, zu einer Zeit gemacht wurde, wo die Linse noch nicht genügend verflüssigt war; aber diese kleinen Operationen können in einer so schnellen Reihenfolge nacheinander kommen, dass durch sie die Behandlungsdauer nicht erheblich verlängert wird. Als Ersatz dafür erhalten wir aber einen ungestörten Heilungsverlauf und eine runde, meist schwarze Pupille.

Die im Verlaufe der letzten zwei Jahre an weichen Totalstaren ausgeführten Discissionen sind in folgeder Tabelle zusammengestellt:

Starform	Zahl d. operiert. Augen	Nachoperationen				Reaction	Ausgänge			Resultat		
		Wiederholung der Discis.	Punctio	Discissio p. scler.	Extr. lin. spl. c. iridectomia		Schwarze Pupill.	Feiner Nachst.	Gröber. Nachst.	I. Classe	Gut	II. Classe
Catar. moll. spl.	8	1	8	2	.	.	4	2	2	5	3	.
„ „ congen. . .	2	.	1	2	.	.	2	.	.	.	2	.
„ „ diabetica .	2	.	2	.	.	.	.	2	.	2	.	.
„ „ c. synech. post.	1	.	1	.	1	1	.	.	1	.	.	1
Summe . .	13	1	12	4	1	1	6	4	3	7	5	1

Eine Reaction im Heilungsverlauf trat nur bei einem — durch hintere Synechie complicierten — Falle auf. Bei demselben führten wir dann, statt der gewöhnlichen Punction, die einfache Linearextraction mit Iridektomie aus. Dennoch blieb ein dicker Nachstar zurück und der Erfolg sank in die zweite Classe herab.

Wenn wir diesen complicierten Fall ausschliessen — was wir zum Zweck der klareren Beurtheilung mit Recht thun können, — so weisen die anderen 12 (uncomplicierten) Fälle sämmtlich eine reactionslose Heilung auf, bei allen wurde die runde Pupille erhalten, welche in 50 Proc. tiefschwarz war und nur zweimal gröberen Nachstar beherbergte, der seinen Ursprung auch nur einer wegen Glaskörpervorfall unvollständig ausgeführten Expulsion verdankte.

Die Erfolge lassen sich — wenn wir die Kinder, die man nicht untersuchen kann, die aber ein lebhaftes Objectsehen schon an den Tag legen, mit einrechnen — ausnahmslos in die erste Classe einreihen, Errungenschaften, die wir bei keiner anderen Extractionsmethode erreichen.

Was die Nachoperation anbelangt, so wurde die Wiederholung der Kapselspaltung nur einmal nothwendig. Die Punction war in 3 Fällen gänzlich überflüssig, musste aber in einem Falle wiederholt werden. Sie wurde am 2., 3., 4. und 7. Tage nach der Discission ausgeführt und nur zweimal durch eine kleine Tensionszunahme, einmal aber durch geringe Prodrome einer Iritis frühzeitiger indiciert.

Was endlich die durchschnittliche Behandlungsdauer betrifft, so beläuft sie sich auf $20^1/_2$ Tage, während sie bei der einfachen Linearextraction nur 16 Tage ausmacht. Dieser geringe Zeitverlust wird aber durch die anderen Vortheile genügend aufgewogen.

Ich will nicht unerwähnt lassen, dass wir auch in diesen Jahren versuchten bei langsam reifenden Altersstaren die präparatorische Discission (bei einem 46- und einem 61jährigen) zu machen. Bei dem einen war Iritis, beim anderen sucundäres Glaucom die Folge, und unsere Ueberzeugung, dass ältere Individuen die Discission duchaus nicht ertragen, ist dadurch nur gefestigt worden.

IV.

Der Vollständigkeit halber sollen hier die Erfolge der übrigen, weniger wichtigen Operationsmethoden ihren Platz finden:

Starform	Operations-Methode	Zahl der oper. Augen	Nachoperationen				Reaction	Hat Erfolg gehabt
			Discss. p. corn.	Discss. p. scler.	Dislaceratio	Iridotomia		
Catar. membran. et secundaria	Discissio p. corn.	2	2	2	.	.	.	2
	Discss. p. scler.	7	.	.	.	.	1	5
	Dislaceratio	2	.	.	.	.	.	1
Catar. calcar. et aridosiliqu.	Reclinatio	3	.	.	.	.	.	3
Catar. accreta	Extr. sec. Beer	1	.	.	1	.	1	0
	„ sec. Wenzel	3	.	.	.	1	3	0
Catar. cystic. tremul.	Iridectomia	3	.	.	.	.	.	3
„ secundar.								
„ aridosiliqu.								

Ueber diese ist wenig zu sagen.

Die Dislaceration steht auch hier statt der halb ausgeführten Extr. linear. simpl.

Die Reclinationen beschränken sich allein auf geschrumpfte Stare und zeichnen sich — in unseren Fällen, — durch ihren reactionslosen Verlauf und vollständigen Erfolg aus.

Die Beer'schen und Wenzel'schen Extractionen (immer nur in verzweifelten Fällen angewandt) zogen jedesmal eine Iridocyclitis nach sich und endigten mit Pupillensperre.

Zwar sind es keine eigentlichen Staroperationen; ich hielt mich demnach berechtigt in unsere Rubriken auch drei Iridektomien einzureihen, welche bei Staren mit kleinem Umfang jedesmal mit vollem Erfolg ausgeführt wurden.

Die verschiedenen Nach- und Nebenoperationen sind in den entsprechenden Tabellen enthalten, welche sonach eine volle Einsicht in die Thätigkeit unserer Klinik auf dem Gebiete der Staroperationen gewähren.

Die in den Jahren 1880—1890 bei den Katarakt-Operationen gesammelten Erfahrungen.

(Aus der ophthalmiatrischen Klinik des Prof. Schulek.)

Von Dr. *Ladislaus Isskutz.*[1])

Der zeitweilige Ausweis über Operationen, die auf den Kliniken gemacht werden, hat nicht nur den Wert, dass man über die gethane Arbeit Rechenschaft gibt, sondern die Mittheilung der dabei gemachten Beobachtungen und Modificationen ist zugleich eine mächtige Triebfeder zur Vervollkommnung und Entwicklung unserer Wissenschaft. Solche Mittheilungen spielen eine grosse Rolle bei der Beurtheilung einzelner Operationsmethoden und der Richtigkeit oder Unrichtigkeit ihrer Details; die unmittelbare Folge davon ist das Erwachen des Wunsches nach Verbesserung und Vervollkommnung, wodurch wieder die Operationsmethode der menschlich möglichen Vollkommenheitsgrenze näher gebracht wird.

Das Beobachten einzelner Fälle kann nur zum Nachdenken anregen, kann den Impuls zum Forschen in der einen oder anderen Richtung geben, die Folge davon kann das Zustandekommen einer neuen Sache sein; aber die überzeugende und beweisende Kraft hat nur die aus vielen Fällen gewonnene Erfahrung, welche für oder gegen die Existenzberechtigung der auf obige Weise entstandenen Dinge, in unserem Falle einer Operations-Methode oder deren Modification, spricht. Da hier von Statistik die Rede ist, so ist dabei nothwendig, dass die Rechnungen unverfälscht und Missverständnisse ausgeschlossen seien, damit die aus denselben gemachten Folgerungen den Charakter der Verlässlichkeit und der Wahrheit besitzen. Der statistische Nachweis einer und derselben Sache kann sich aber je nach der Auffassung des Zusammenstellers modificieren, so dass dasselbe Quantum in den Details Verschiedenheiten aufweisen kann. Besonders ist das der Fall bei der statistischen Bearbeitung solcher Dinge, bei welchen nur roh schablonenhafte oder durch die Gewohnheit sanctionierte, nicht aber präcisierte Regeln die Classification beherrschen, wo also die

[1]) Mitgetheilt im Orvosi Hetilap „Szemészet", 1891, Nr. 1, 2, 3.

persönliche Auffassung einen weiteren Spielraum besitzt und in der Ausarbeitung Differenzen entstehen.

Bei der detaillierten Eintheilung der Staroperationen kommen wir in dieselbe Lage, weil uns eine einheitliche Regel zur Classification fehlt. Diesem Umstande ist es zuzuschreiben, dass man jetzt, wo ich über die zehnjährige Wirksamkeit der Budapester Augenklinik auf dem Gebiete der Kataraktoperationen Rechenschaft geben will, hie und da andere Zahlen in den Details findet als in jenen jährlichen Ausweisen, deren Zweck nur eine Uebersicht sein will, welche am Ende jedes Jahres zusammengestellt und auch gewöhnlich dem „Jahresbericht" eingesendet wird. In vorliegender Arbeit schwebte mir als Zweck vor, die nackte Wahrheit aufzudecken, nicht aber zu beschönigen und zu prunken, was schon der Umstand beweist, dass die Zahlen gegenwärtiger Statistik im Vergleiche mit den erwähnten jährlichen Ausweisen meist nicht günstigere sind, was jedenfalls auf ein strenges Beurtheilen der Thatsachen hinweist. — Diese strenge Beurtheilung erklärt also die zwischen den erwähnten Ausweisen und dem vorliegenden eventuell auftauchenden Differenzen.

Aus der Augenklinik der Budapester Universität erschien zum letztenmale ein detaillierter Ausweis über Staroperationen im Studienjahre 1878/79 aus der Feder des gewesenen Assistenten der Klinik, Dr. Ludwig Juhász. Seit dieser Zeit vermehrt sich die Zahl der Operationen sozusagen von Jahr zu Jahr, so dass vom Jahre 1879 bis inclusive zum Jahre 1889 — welche Zeit ich besprechen will — mehrere Tausend Staroperationen gemacht worden sind. Ich werde also von einem auch in der Literatur einzig dastehenden Quantum von Fällen Rechenschaft geben, und diese Fälle haben — schon infolge ihrer Menge — bei der Beurtheilung einzelner, in vorliegender Abhandlung später zu besprechenden Erfahrungen, der Richtigkeit oder Unrichtigkeit der Operationsdetails, der Zweckmässigkeit der Verbesserungen, der bei der Behandlung auftauchenden Fragen zweifelsohne grosse Beweiskraft.

Bevor ich aber zum eigentlichen Gegenstande meiner Abhandlung, zu den Staroperationen übergehe, glaube ich etwas nicht ganz Uninteressantes zu bieten, wenn ich ein Bild des Krankenverkehres auf der Augenklinik wärend obiger Jahre gebe und die vollzogenen Operationen, respective deren Zahl in einer Tabelle (Tabelle I) vorlege, wobei ich auch das Procentverhältnis der an der Linse gemachten Operationen vorzuführen trachte.

Obbezeichnete Jahre sind Kalenderjahre, vom Jänner bis Jänner gerechnet; ich habe mit der früher in Mode gewesenen Rechnung nach Studienjahren gebrochen, da wir bereits aufgehört haben, nach Beendigung des Studienjahres die Klinik zu evacuieren und nur ambulatorisch zu behandeln. Seit Jahren werden auf der Klinik das ganze Jahr hindurch —

Tabelle I.

Jahr	Gesammt-verkehr	Spitals-Patienten	Ambulante Patienten	Gesammt-zahl der Operationen	Linsen-opera-tionen	Linsen-operation. in %
1880	1670	394	1276	546	184	33·8
1881	3004	693	2311	583	264	45·2
1882	3174	494	2650	626	262	46·4
1883	3175	553	2622	672	255	38·6
1884	3542	568	2974	732	281	38·5
1885	4729	660	4069	910	319	35·4
1886	4629	596	4033	762	304	39·8
1887	5103	590	4513	753	333	44·2
1888	5237	640	5397	834	351	42·0
1889	5734	642	5092	767	301	38·9

ohne Unterbrechung — Kranke gepflegt, und Operationen vollzogen, mit dem Unterschiede, dass während der Ferien der Krankenstand — wenn möglich — auf die halbe Bettenzahl vermindert wird.

Obige Tabelle lässt deutlich den von Jahr zu Jahr sich vergrössernden Krankenverkehr der Augenklinik, die Vermehrung der ambulanten Kranken und die Menge der auf der Klinik gemachten Operationen erkennen; besonders bemerkenswert ist in dieser Hinsicht das Jahr 1885, das Jahr der Landesausstellung, wo die bequemeren Verkehrsbedingungen und der Reiz der Ausstellung besonders viel Operationsfälle der Klinik zugeführt haben.

Die Zahlen der sämmtliche Operationen umfassenden Rubrik geben nicht einmal ganz treu die Wahrheit wieder, da hiebei die bei den öffentlichen Ordinationen gemachten kleineren Operationen nicht mitgerechnet sind. So pflegen Aufschlitzen der Thränencanäle, Eröffnung des Thränensackes, Eröffnen von Abscessen verschiedener Art und von verschiedenem Sitze etc., nach dem Usus auf der Klinik gar nicht als Operation aufgezeichnet zu werden, weshalb sie in den Zahlen obiger Rubrik nicht inbegriffen sind.

Da viele Operationen, die in der Umgebung der Augen, an den Schutz- und Nebenorganen derselben, ja selbst in den Augen gemacht werden, sehr oft nur leichtere Eingriffe sind, welche schnell und glatt heilen, so wird ein grosser Theil der Operationen in der Ambulanz vollzogen, und die Operierten besuchen uns bloss zur Nachbehandlung. Solche Operationen sind: Tenotomien, Chalazionextirpationen, Fadenoperationen, Operationen gegen Trichiasis und Distichiasis, nicht zu tiefe Cauterisationen einzelner Theile des Auges, Extirpationen cystischer Geschwülste,

die in der Augengegend vorkommen, oder anderer kleinerer, die mit dem Auge nicht zusammenhängen und welche aus Heil- oder bloss cosmetischen Zwecken operiert werden.

Unter den durch lange Jahre hindurch in grosser Zahl gemachten ähnlichen Operationen konnten wir nur sehr vereinzelt nicht glatt ablaufende Fälle sehen, und bei diesen konnte man auch beinahe immer den Grund im Verhalten des Kranken finden, welche aus Neugierde oder auf Drängen anderer, trotz des strengen Verbotes die applicierten Verbände zuhause öffneten und so die Wunden inficierten. Im Verlaufe mehrerer Jahre kam nur ein einziger solcher Fall uns zur Kenntnis, wo eine Wunde nach Chalazionextirpation auf erwähnte Weise vom Kranken inficiert wurde, und wo der Process, trotz energischer Behandlung, nach Necrose einer beträchtlichen Partie des Augenlides mit einer, das Lid verkürzenden Narbe endete.

Patienten, an welchen grössere und tiefer greifende, gleich nach dem Eingriffe absolute Ruhe verlangende Operationen gemacht wurden, blieben auf der Klinik bis zum Nachlassen der Reaction in Pflege und wurden erst dann mit strengen Weisungen entlassen. Im Ausweise stellte ich für die durchschnittliche Heilungsdauer keine besondere Rubrik auf, theils weil mit der diesbezüglichen Berechnung der früheren Ausweise diejenige meines Ausweises übereinstimmt und ich deshalb nichts Neues bringen würde, theils weil ich in der Absicht mich mit den Extractionen zu befassen, mit Beiseitelassung todter Zahlen, lieber in einigen Worten unsere diesbezüglichen Gewohnheiten besprechen will. Die Patienten mit Extraction nach v. Gräfe, bei denen der Verlauf ein glatter ist, behalten wir — den Tag der Operation mitgerechnet — 14 Tage auf der Klinik, und verordnen ihnen eine Augendiät von 4—5 Wochen. Die erwähnten 14 Tage konnten wir als durchschnittliche Heilungsdauer mit Recht supponieren, da wir keine Kenntnis davon hatten, ob nach der Entlassung zuhause die Augen zugrunde gegangen seien, trotzdem es kaum vorauszusetzen ist, dass die das Hauptcontingent der Kranken ausmachenden Armen die für daheim vorgeschriebenen Regeln eingehalten haben, oder unter Umständen überhaupt einhalten konnten. Von obiger Regel bildeten nur solche brillant geheilte Fälle eine Ausnahme, wo die Patienten selber die Entlassung urgierten, und wo die äusseren Umstände ein richtiges Verhalten auch ausserhalb der Klinik vermuthen liessen. Solche Kranke wurden aber auch 10—11 Tage auf der Klinik behalten. Längere Zeit blieben solche Operierte auf der Klinik, bei welchen nach der Operation irgend eine Entzündung auftrat oder eine Nachoperation nothwendig wurde — diese sind in einer späteren Tabelle aufgezeichnet. Die durchschnittliche Heilungsdauer solcher Fälle betrug 20—24 Tage. Wenn die Entzündung zum gänzlichen Verluste des Auges führte, so

warteten wir gewöhnlich nur auf den höchsten Punkt im Ansteigen des krankhaften Processes, dann versahen wir den Kranken mit Anweisungen zur weiteren Behandlung und entliessen ihn, da er bloss den Belegraum benahm und ein in prognostischer Beziehung infauster Fall war.

Die Operationen, und besonders die Staroperationen, die unseren eigentlichen Gegenstand bilden, kommen in grösster Zahl gegen Ende des Frühjahres und in den Sommermonaten vor, wo wir, trotz unseres Belegraumes von 60 Betten, unzähligemale bei überzähligem Krankenstande die Kranken abweisen, oder zu ihrer Aufnahme einen späteren, mehrere Wochen langen Termin angeben mussten. Ich finde es unnöthig, die periodenweise gemachten Operationen in einer besonderen Tabelle zusammenzustellen, nur will ich zur augenfälligeren Illustration unserer Ueberbürdung bemerken, dass wir an den wöchentlich zweimaligen Operationstagen (Dienstag und Samstag) in den Monaten Mai und Juni nicht selten je 25—30, ja manchmal noch mehr Operationen machten, unter denen die Staroperationen einen bedeutenden Theil bildeten.

Die Ursache des massenhafteren Erscheinens der operativen Fälle beim Eintreten der wärmeren Witterung suche ich theils darin, dass zu dieser Zeit in der Feldarbeit im Freien eine Pause eintritt und der Verkehr ein bequemerer ist, theils aber — und darauf lege ich Gewicht — darin, weil man im allgemeinen glaubt, dass Augenoperationen während der kalten Witterung schwerer auszuführen seien und schwerer verlaufen. Ich behaupte das aufgrund der Aussagen von Kranken, von denen mancher den intelligenten Ständen angehörte; und dieser Aberglaube kann eventuell, wenn auch nicht bei den mit Star Behafteten, sondern bei operativen Fällen, die keinen Aufschub dulden, verhängnisvolle Folgen haben; so z. B. unter anderm bei Glaucom oder bei beginnender Atrophie der Augen. Ich glaube nicht zu irren, wenn ich den Grund der Verbreitung dieser Ansicht wenigstens theilweise der Wirkung der am Anfang des Jahrhunderts in Mode gewesenen sogenannten reisenden Augenoperateure zuschreibe, welche infolge der schlechten Wege und der primitiven Verkehrsmittel ihre, über ganze Länder ausgedehnte Rundreisen erst bei besseren Wegen, bei beginnender warmer Witterung machten und den Leuten ihre Ankunft im voraus bekannt gaben. Diese Auffassung fängt zweifellos an, sich bereits zu verlieren, was sehr wünschenswert ist im Interesse der erwähnten, keinen Aufschub duldenden Krankheitsfälle. Von wissenschaftlichem Standpunkte kann es keinem Zweifel unterliegen, ob die spontane Heilung der Wunde im warmen Sommer oder im kalten Winter vollkommener vor sich geht? Sie bleibt eine gleiche zu jeder Zeit, bei nöthiger Asepsis oder Antisepsis, wenn ihr die Qualität des Organismus der Kranken keine Hindernisse in den Weg legt.

Der Erfolg der Augenoperationen, und besonders der mit grossen Wunden verbundenen Staroperationen und die Heilung der Wunden werden wesentlich durch das ruhige Betragen des Kranken und durch Vermeidung von alledem, was den intraoculären Druck vergrössert, beeinflusst. Wenn wir nun wieder die Witterung, die warme und kalte Jahreszeit in Betracht ziehen, so können wir uns unmöglich der Erfahrung verschliessen, dass das warme Wetter die 4 bis 5 Tage lange absolut ruhige Rückenlage oft unmöglich macht; der Kranke wird unruhig, ein Umstand, der wieder eine Vermehrung des intraocularen Druckes oder irgend eine directe Läsion des Auges herbeiführt. Wenn wir auf unsere Erfahrungen zurückblicken, scheint es uns, als kämen unangenehme Complicationen, welche die definitive Heilung der staroperierten Augen wesentlich beeinflussen, wie Bersten der Wunden, gerade in den Sommermonaten in grösserer Zahl vor; und den Grund dieses Umstandes kann man nur in dem, durch die Hitze verursachten unruhigen Betragen der Kranken finden. Die Richtigkeit meiner Behauptung will ich auch durch Zahlen beweisen, indem ich die Berstungen, die nach den im Verlaufe obiger 10 Jahre gemachten Kataraktoperationen vorgenommen sind, zusammenrechne. Es ergeben sich in den Monaten April, Mai, Juni, Juli, August zusammen 91, in den anderen Monaten bloss 84 Berstungen. Es ist wahr, dass — wie oben erwähnt — in den Sommermonaten die Zahl der Operationen eine grössere ist, also können die 91 Fälle eventuell eine relative Mehrheit sein, ich muss aber dagegen die bereits erwähnte Thatsache in Erinnerung bringen, dass während der Schulferien, welche $2^1/_2$ Monate ausmachen, nur wenig Kranke aufgenommen und verhältnismässig wenig Operationen gemacht werden. Die 91 Fälle beziehen sich also eigentlich nur auf die Monate April, Mai, vielleicht noch Juni, während welcher Zeit wir, wenn auch im Verhältnis zu den anderen Monaten mehr operiert wird, in Summa weniger Extractionen gemacht haben als in den sämmtlichen anderen Monaten des Jahres.

Das Untersuchung des Vorkommens von Star nach Alter und Geschlecht kann bei einem so grossen Materiale auch den Gegenstand des Studiums bilden. Ich hatte die Absicht, auch in dieser Hinsicht statistische Daten zusammenzustellen, bin jedoch bald davon abgekommen, weil ich mich überzeugte, dass ich dasselbe Resultat erreicht hätte wie Dr. Creniceanu, der ungefähr die Hälfte der Fälle, die den Gegenstand dieser Abhandlung bilden, nämlich die bis zum Jahre 1885, mit ziemlicher Genauigkeit aufgearbeitet hatte. Es wäre zu weitschweifig, mich mit demselben Thema abermals zu befassen, und ich verweise hier nur auf die erwähnte Arbeit, wo auch die hieher gehörigen, aus der Literatur geschöpften Daten aufgezählt sind.

Da wir es mit einer sehr grossen Zahl seniler Cataracten zu thun haben, von denen uns in jedem Falle in Betreff der Anamnese, Operation

und Heilungsverlauf genau ausgearbeitete Krankengeschichten zur Verfügung stehen, so regt sich unwillkürlich der Wunsch, diese Fälle dazu zu benützen, in das heute noch so dunkle Reich der Aetiologie der Katarakten einiges Dämmerlicht zu werfen. Besonders grosse praktische Wichtigkeit hätte die Entscheidung über die Rolle der Vererbung, von welcher man bei der Aetiologie des Stares mit so grosser Vorliebe spricht. Ich habe auch in dieser Hinsicht Forschungen unter den ungefähr dritthalb Tausend Kataraktfällen angestellt, konnte jedoch trotz des eine riesige Arbeit beanspruchenden Durchsuchens der Krankenjournale keinen Erfolg aufweisen, ausser ich wollte meine Behauptungon bei den Haaren herbeiziehen und, da meine Folgerungen auf unsicherer Grundlage basieren würden, unverlässliche Daten liefern. Das konnte nicht meine Absicht sein, da ich die Aetiologie nicht noch mehr verwirren, sondern im Gegentheil klären und womöglich besser, wie es bisher geschah, beleuchten wollte.

Den grössten Theil unserer Kranken bilden mit Star Behaftete aus den untersten Schichten der Bevölkerung, von denen man keine zur Klärung der Aetiologie nothwendige genaue Daten, die Intelligenz voraussetzen und auf Beobachtung basieren, erhalten kann. In gleicher Lage sind wir bei der Untersuchung über die Rolle der Vererbung. Da wir wegen der oben enwähnten Umstände auf die Aussagen der Kranken in Betreff der Augen ihrer Eltern kein Gewicht legen können, umsoweniger, als die Leute Cornealflecke, Leukome, Staphylome etc. etc. nach den bei ihnen gangbaren Begriffen für grauen Star halten, infolge dessen die angegebenen Daten und auch die daraus gemachten Folgerungen falsch oder wenigstens nicht wahrheitsgetreu wären.

Wir operierten im Verlaufe der besprochenen zehn Jahre alle normal maturen grauen Stare ausschliesslich nach Gräfe, und hatten keinen Grund, von dieser Methode abzugehen, theils weil wir gute Heilungspercente und befriedigende Resultate erreichten, theils weil die Mittheilungen über anderweitige, während dieser Zeit empfohlene Operationsmethoden nicht gleiche Resultate versprachen. Unser Hauptprincip war, so vielen Augen als möglich die Sehkraft zurückzugeben, nicht aber um jeden Preis reformieren zu wollen. Ich will damit nicht gesagt haben, dass wir starr an der Gräfe'schen Extraction in ihrer originalen Form festhielten, sondern nur, dass wir das Princip und das Wesentliche der Operation beibehielten, aber in den einzelnen Details abwichen, wovon ich später berichten werde.

Bevor ich jedoch auf meinen eigentlichen Gegenstand übergehe, will ich eine Uebersicht über den Stoff geben, der das Thema unserer Besprechung bilden wird. Die folgende Tabelle zeigt nur das Krankenmateriale, an dem die Extraction vollzogen wurde, da wir vorläufig nur dieses benöthigen, weshalb ich hier die Discisionen, einfachen linearen Extractionen und andere unter die Linsenoperationen gewöhnlich auf-

genommene Methoden übergehe. Diese Tabelle zeigt, nach Jahrgängen geordnet, die verschiedenen Starformen und die gemachten Operationen und bezeichnet zugleich, wieviel unvorhergesehen abnorme Operationen vollzogen wurden. Zu den abnormen Operationen rechneten wir die Erweiterung der Wunde, mehrfaches Ausschneiden der Iris, Glaskörpervorfall, Auslöffeln, Eindringen mit einer nicht gewöhnlich gebrauchten Pincette und endlich die Linsenfriction. Letztere fügte ich deshalb hier hinzu, da ich in der weiteren Folge meiner Abhandlung den Einfluss dieser Abnormitäten auf den Heilungsverlauf besprechen will, wobei auch die Linsenfriction in einigen Fällen eine Rolle spielen wird.

Tabelle II.

Jahr	Cataracta non matura			Cataracta matura			Cataracta hypermat.			Cataracta Morgagnian			Cataracta complicat	Zusammen	Extractio s. Pagenst	Ext. s. Beer	Extr. s. Wenzel
	Normale Operation	Abnormale Operation	Zusammen	Normale Operation	Abnormale Operation	Zusammen	Normale Operation	Abnormale Operation	Zusammen	Normale Operation	Abnormale Operation	Zusammen					
1880	27	6	33	39	14	53	35	20	55	3	3	6	18	165	2	1	2
1881	40	7	47	34	8	42	67	14	81	5	3	8	34	212	3	.	1
1882	36	5	41	34	6	40	63	22	85	5	2	7	32	205	2	1	.
1883	15	2	17	51	9	60	68	11	79	5	1	6	25	188	1	1	.
1884	25	3	28	57	8	65	65	7	72	4	2	6	30	201	5	3	1
1885	38	5	43	53	8	61	83	13	96	9	1	10	19	229	5	2	.
1886	36	5	41	67	4	71	78	5	83	8	5	13	19	217	2	1	1
1887	39	3	42	37	5	42	86	1	87	8	.	8	31	250	5	.	.
1888	51	4	55	94	2	96	74	1	75	17	1	18	28	272	1	2	.
1889	28	1	29	82	7	89	63	9	72	8	.	8	24	221	.	1	.

Wie aus der Tabelle ersichtlich, sind die nicht reifen Stare in ziemlich grosser Anzahl vertreten; ihre Operation erheischt immer eine grosse Sorgfalt, wobei auch der Erfolg wegen der gewöhnlich zurückbleibenden Secundaria ein schlechterer ist. Den grössten Theil unserer Kranken bildeten, wie erwähnt, arme Leute aus verschiedenen Gegenden des Landes, welche, theils weil sie nicht sehen, also ohne irgend einen Rath, aus eigener Initiative, theils sehr oft auf ärztlichen Rath, trotzdem dass der Star noch nicht reif war, sich zu uns begaben. Wir waren also sehr oft solchen Kranken gegenüber, die aus den entlegensten Gegenden des Landes mit unreifem Star zu uns kamen, in einer Zwanglage, indem diese Kranken ihr hart erspartes Geld auf der Reise verausgabt oder gar tagelange Fussreisen gemacht hatten. Nie entschlossen wir uns aber, den unreifen Star wohlhabender oder hier sesshafter Kranken zu operieren, ausgenommen

jene, wo infolge gleichzeitig entstandenen beiderseitigen Stares Erblindung und wegen der Unthätigkeit der Betreffenden verschiedene nervöse Zustände auftraten, welche bei Leuten, die sich mit geistiger Arbeit befassen, im Erblindungsfalle ziemlich häufig vorkommen. Ebenso bildeten sehr alte, mit Star behaftete Leute eine Ausnahme, bei welchen nicht viel Hoffnung war, auf das vollständige Reifen des Stares warten zu können. Beide Augen operierten wir nie zugleich, ausgenommen, wenn das eine amaurotisch war, wo wir dann ein solches Auge neben dem Visus versprechenden pro cursu operierten.

Bei der Besprechung der Staroperationen und der dabei gemachten Erfahrungen — also dem Gegenstande meiner Abhandlung — muss ich der grösseren Uebersichtlichkeit halber nach einem gewissen Plane vorgehen, da sonst die ausserordentlich vielen Details einander verdecken und die Verständlichkeit darunter leiden würde. Ich will also dem geehrten Leser einen Plan vorführen, an den ich mich in der ganzen Abhandlung halten werde. Am richtigsten glaube ich den Plan nach der Reihenfolge der einzelnen Operationsphasen zusammengestellt zu haben, indem ich zuerst die Vorbereitungen zur Operation bespreche, dann auf die einzelnen Momente der Operation selbst übergehe und endlich die bei den Operationen vorkommenden Complicationen und deren Bedeutung detailliere, wobei ich dem Ganzen unsere Erfahrungen über die Umstände, welche die Heilung beeinflussen, ob nun individuell oder ausserhalb des Individuums stehend, hinzufüge. Zuletzt will ich die bei nicht normal gereiften Staren gemachten, von der Gräfe'schen abweichenden Operationen in nuce skizzieren und mich über die Wundbehandlung ausbreiten.

Von grosser Wichtigkeit war in der Augenheilkunde das Bekanntwerden der Wirkung des Cocains, dessen local anästhesierende Eigenschaft und das dadurch ermöglichte ruhige Verhalten der Kranken die Operation ungemein erleichtern. Seit der Einführung des Cocains erschien eine ganze Schar ähnlicher Mittel, welche ich nicht einmal aufzählen will, von denen sich aber keines mit dem Cocain messen kann, so dass einschlägige eigene, wie fremde Versuche und Erfahrungen uns bewogen, beim Cocain zu bleiben. Das gleichfalls für ein ausgezeichnetes Anästheticum ausgegebene Erythrophlein verschwand sehr bald von der Bildfläche; unsere eingehenden Untersuchungen über dieses Mittel wurden im „Orvosi Hetilap“ von Dr. Neupauer publiciert, weshalb ich die Sache besonders erwähne. Dies Mittel verursacht — selbst bei starker Verdünnung — sehr leicht Ohnmacht und beim Instillieren ein unangenehmes Gefühl. Daneben hat es noch eine Eigenschaft, die seine verbreitete Anwendung in der Augenheilkunde unmöglich macht, dass es nämlich nicht nur sehr stark reizt, sondern auch eine Entzündung verursacht, welche eine sorgfältige Behandlung erfordert. Seine anästhesierende Wirkung dauert zwar länger als die des Cocains aber

in Anbetracht der verhältnismässig kurzen Dauer selbst complicierter Bulbusoperationen benöthigen wir eine solche nicht.

Wir gebrauchen das Cocain als Anästheticum seit October 1884; und da ich nur von den Vorbereitungen zur Operation hier sprechen will, so beschränke ich mich auf die Besprechung dieser seiner Wirkung und übergehe seine anderweitige Verwendung, zum Beispiel bei der Spiegeluntersuchung.

Zu obigem Zwecke gebrauchen wir eine 5proc. Lösung, die wir als die zweckmässigste fanden; 4—5 Tropfen derselben, innerhalb fünf Minuten in das Auge instilliert, machen dasselbe vollkommen unempfindlich. Wenn wir 6—8 Tropfen geben, so wird nicht einmal das sonst ausserordentlich schmerzhafte Ausschneiden der Iris gefühlt, was ich aufgrund der Aussagen intelligenter und aufmersamer Patienten bestimmt behaupten kann. Warum sollte übrigens das Cocain nicht anästhesierend auf die Iris wirken, wenn es fähig ist, die Pupille zu erweitern, also durch Ausstrahlung auf die Iris, respective ihre Nerven wirkt; ausser man wollte die beiden Wirkungen zwei besonderen, im Cocain enthaltenen chemischen Körpern zuschreiben. Zu dieser Annahme haben wir aber keinen Grund. Ich muss jedoch schon hier die Bemerkung machen, dass das Cocain in gereizten Augen nicht mehr so leicht diese anästhesierende Wirkung entwickelt, dass also auch eine grössere Menge Cocain eine geringere Wirkung entfaltet, wie wir dies nach Operationen, zum Beispiel bei Gelegenheit erneuerter Operationen, die schon am nächsten Tage nothwendig geworden, zur Verbesserung oder Beendigung der ersten beobachteten, was natürlich eine grosse praktische Wichtigkeit besitzt. Wenn wir die normalen Gewebe und die in ihnen sich verästelnden sensiblen Nerven mit den in den gereizten oder gar entzündeten Geweben vorkommenden Nerven in Bezug auf ihre Empfindlichkeit, auf ihren veränderten histologischen Zusammenhang und ihre gestörte Ernährung hin vergleichen, dürfen wir uns gar nicht wundern, dass obige, a priori zu erwartenden Umstände durch die Erfahrung bestätigt werden. Wir lernten im Cocain ein sehr gutes, geeignetes, dem Kranken nicht unangenehmes und gefahrloses Mittel kennen, trotzdem wir wissen, dass viele ihm in einzelnen Fällen eine schlechte Wirkung zuschreiben. So sah Keyser, — um nur ein Beispiel zu erwähnen — schon nach Gebrauch von zwei Proc. Cocainlösung — angeblich durch das Cocain — im Verlaufe kurzer Zeit viermal Panophthalmitis sich entwickeln, und zwar dreimal nach Starextraction, einmal nach Iridektomie. Es sind das vielleicht aus wenig Erfahrungen gezogene Schlüsse, oder es war vielleicht das verwendete Cocain schlecht und unrein, oder endlich ist der Grund in einer auf andere Weise erfolgten Infection zu suchen.

Die gute Cocainlösung ist vollkommen wasserklar und geruchlos, hat wenigstens keinen ekelhaften Geruch, während die schlechte Lösung

eine gelbliche Farbe und einen schon von weitem bemerkbaren penetranten, ekelhaften Geruch hat; eine solche Lösung — in das Auge instilliert — brennt ein wenig und irritiert das Auge auffallend, röthet es auch in geringem Grade, doch verursacht dieser Umstand — wie ich glaube — kein grösseres Uebel. Ich sagte: wie ich glaube, weil wir keine diesbezüglichen Erfahrungen besitzen, da wir uns vor dem Gebrauche einer solchen Lösung stets hüteten, was umso leichter geschehen konnte, als wir die Lösung für die Klinik immer aus einer Apotheke verschafften, die unsere Wünsche kannte.

Unsere eigenen Beobachtungen über Cocain kann ich übrigens kurz in folgendem zusammenfassen: bei Instillation von 1—2 Tropfen einer 5proc. Lösung fängt die Pupille nach 10 Minuten an sich zu erweitern, die Cornea verliert ihre Empfindlichkeit, wird matt, was durch das Austrocknen, unregelmässige Einreissen und zuweilen durch ein geringes Abschürfen des Epithels verursacht wird; im Anschlusse daran erfolgt eine starke Erweiterung der Lidspalte, wodurch der zu Operierende einen eigenthümlichen Gesichtsausdruck erhält. Sämmtliche Symptome steigern sich nach öfterem Instillieren, die Pupille erreicht jedoch nicht den Grad der Mydriasis, wie nach Atropin, und behält eine kleine Reactionsfähigkeit gegen Licht. Die Mattigkeit der Cornea ist so geringgradig — und das ist wichtig — dass sie bei der Operation nicht stört, dass also das durch die Cornea in die Kammer dringende Instrument klar sichtbar ist. Die Epithelabschürfung birgt keine Gefahr in sich, weil sich die Zellen schnell wieder bilden, so dass die Cornea schon nach 1—2 Stunden wieder normal aussieht. Das Abschürfen schien auf die Wunde nie schädlich einzuwirken, es hinderte nie das Verschliessen und die Heilung derselben; ja, ich kann behaupten, die Heilung gieng glatter vor sich als in der Zeit vor Anwendung des Cocains, was ich jedoch nicht einer specifischen Wirkung des Cocains, sondern dem Umstande zuschreiben will, dass wegen des ruhigen Betragens der Kranken die Quetschung der Wundränder leichter zu vermeiden ist. Eine Veränderung kann aber das Cocain verursachen, und zwar die, dass wir manchmal die Conjunctiva bulbi locker ödematös finden, was besonders an dem bei Extractionen gemachten Conjunctivallappen ersichtlich wird, ohne dass hiedurch die Heilung des Auges gehindert wäre oder mehr Zeit in Anspruch nähme. Der Grund ist darin zu suchen, dass das Cocain gefässverengend wirkt, und wenn die Wirkung nach Stunden aufgehört hat, eine Reaction, ein Nachlassen der Gefässwandungen entsteht, wodurch wieder Röthe, eventuell Oedem entsteht.

Ich muss hier erwähnen, das ich bei einigen Extractionen eine durch die Instillationen enstandene Intoxication beobachtete, welche sich in Schwindel, vermehrter Herzthätigkeit, Kaltwerden der Extremitäten, prickelndem Gefühl in denselben und allgemeinem Unwohlsein äusserte,

wozu sich noch ein gewisses beängstigendes Gefühl, Unruhe und Schlaflosigkeit hinzugesellten. Sie kommt bei Kindern und empfindlichen Frauen vor, wo durch den eventuell weiten Ductus naso-lacrymalis das Cocain auch in den Mund gelangt und sich durch den bitteren Geschmack, die Unempfindlichkeit und das Austrocknen des Mundes verräth. Die erwähnten Symptome verschwinden meist schnell ohne Folgen. Nur einmal hatte ich Gelegenheit zu beobachten, dass die Symptome — gleich wie im Falle Mayerhausens — erst nach 12 Stunden nachliessen. Dieser Fall betraf eine hochgestellte Dame, bei welcher vor der Staroperation die Wärterin, der die Cocaineinträufelungen anvertraut waren, aus Uebereifer elfmal von einer 5proc. Cocainlösung in das Auge instillierte, wobei ein grosser Theil des Cocains durch den weiten Ductus nasolacrymalis in den Mund gelangte.

Bevor ich das Cocain endgiltig verlasse, muss ich mich mit einer Sache von grosser Tragweite befassen, und zwar mit der Frage, in welchem Verhältnisse das Cocain zum intraocularen Drucke steht, ob es denselben vergrössert oder vermindert?

Die Wichtigkeit der Sache, wenn wir bloss bei den Extractionen bleiben, ist leicht ersichtlich, wenn wir an solche Starkranke denken, bei welchen als Complication noch ein anderer Krankheitszustand, der sich in vermehrter Tension äussert, vorhanden ist, wo wir mit den Vorbereitungen zur Operation — im Falle dass das Cocain die Tension vermehrt, — den Ausbruch eines acuten Anfalles provocieren könnten, welcher — wenn er rasch auftritt — die Ausführung der Operation erschwert oder unmöglich macht, ja vielleicht noch das Auge in der Zukunft gefährdet. Wir begegnen in der Literatur ziemlich oft solchen Mittheilungen, wo eine die Tension vermindernde Wirkung des Cocains erwähnt wird, aufgrund deren natürlich die oben erwähnte zur Vorsicht mahnende oder gar gefährliche Eigenschaft des Cocains wegfiele. Unsere Erfahrungen bestätigen entschieden das Gegentheil, das heisst, dass das Cocain, wenn auch nicht so stark wie das Atropin, aber ganz bestimmt in geringem Grade den intraocularen Druck vergrössert. Das bestätigt schon die gut eingeübte Tastempfindung, welche das cocainisierte Auge als etwas härter erkennen lässt; doch besitzen wir auch einige positive Beobachtungen darüber, dass bei vollkommen ruhigen glaucomatösen Augen, — wo wir gerade zur gründlichen Heilung der Krankheit Iridektomie zu machen beabsichtigten — das wenige vor der Operation zur Anästhesierung eingeträufelte Cocain einen glaucomatösen Anfall hervorrief. Aus der Constatierung der Thatsache — welche gleichfalls als Argument angeführt wird — dass man seit dem Gebrauche des Cocains, z. B. bei Extractionen, bei dem Anfertigen der Wunde kein rasches Ausfliessen, sozusagen Ausspritzen des Kammerwassers beobachtet, kann man nicht folgern, dass dies darin liege, dass das Cocain die Tension herabsetzt, das Augeninnere deshalb unter einem geringeren Drucke als

de norma stehe und so das Kammerwasser nur langsam aussickere oder ausfliesse. Diese Thatsache ist nicht zu leugnen, ihre richtige Erklärung glaube ich aber nicht in dem Sinken der Tension, sondern in der Empfindungslosigkeit des Auges zu finden; indem nämlich der Kranke ohne Schmerzen die sonst recht schmerzhafte Operation übersteht, hat er keine Ursache zum Spannen und zum Wirkenlassen der vier geraden Augenmuskeln, wie dies in der Zeit vor Anwendung des Cocains geschah, wesshalb das Kammerwasser meist langsam, entsprechend dem langsameren oder rascheren Anlegen der Wunde abfliesst. Für die Richtigkeit dieser Auffassung spricht die Beobachtung jener Fälle, wo bei unvollkommener Anästhesierung, ja sogar bei vollkommener Anästhesierung — und solche Fälle sind mehr ausschlaggebend — der Kranke aus Furcht vor der Operation seine Selbstbeherrschung verliert und, trotzdem er keine Schmerzen hat, den Athem zurückhält, presst und die vier geraden Augenmuskeln wirken lässt, wobei dann, trotzdem dass vor dem Anlegen der Wunde das Cocainisieren vorschriftsmässig geschah, das Kammerwasser rasch herauszuspritzen pflegt.

Wenn wir nach allem das Cocain mit dem Atropin, dessen die Tension vergrössernde Eigenschaft heutzutage beinahe allgemein anerkannt ist, vergleichen und untersuchen, welche Eigenschaft des Atropins die Vermehrung des intraocularen Druckes hervorrufe, so muss man schon von vorne herein eine ähnliche Wirkung vom Cocain erwarten, da auch das Cocain die pupillenerweiternde Eigenschaft besitzt, auf welcher die erwähnte, die Tension vergrössernde Wirkung des Atropins beruht. Das in einem gewissen Zeitraume in das Auge gelangte Blut wird durch die Erweiterung der Pupille auf eine kleine Fläche zusammengedrängt, und zwar in die Theile hinter der Iris, infolge dessen das Auge um so viel härter werden muss. Das Härterwerden hängt natürlich von dem Grade der Mydriasis und der Starrheit der erweiterten Pupille ab, zwei Symptome, welche, wie erwähnt, beim Cocain im Verhältnis zum Atropin graduell geringer ausfallen.

* * *

Wie erwähnt, sind wir bei den Staroperationen mit normaler Läsion der Gräfe'schen Methode gefolgt, jedoch in Betreff des Ortes der Wunde in manchem abgewichen.

Die geringere Empfindlichkeit und besseren Ernährungsverhältnisse der Sclera machen den Vortheil der scleralen Wunde leicht begreiflich, so dass wir bei den daselbst gemachten Wunden auf einen besseren Verlauf rechnen können. Bei mehr hinteren Scleralschnitten entsteht aber eine stärkere Blutung, welche das Operationsfeld verdeckt und die genaue Ausführung der nachfolgenden heiklen Operationsdetails, die noch mehr Aufmerksamkeit beanspruchen, in nicht geringem Grade hindert; ausserdem liegt die so gemachte Wunde dem empfindlichsten Theile des Auges, der keine Reizung

einfach erträgt, dem Corpus ciliare nahe, welches durch eine solche Wunde entweder direct lädiert oder doch durch den Reiz bei Verwundungen in seiner unmittelbaren Nähe mitgereizt wird; und dieser Umstand kann wieder zu einer schwierigeren Beruhigung des Auges, zum Entstehen latenter Cyclitiden, ja bei stärkerer Reizung zu tiefer greifenden Entzündungen führen. Diese öfter gemachten Erfahrungen brachten uns auf den Gedanken, dass wir — unterstüzt durch einige, der Literatur entnommene Empfehlungen — den scleralen Schnitt bis zur anatomisch erlaubten vordersten Grenze führen sollen, wodurch wir dem Rande der Cornea näher sind, die Blutung wegen der spärlicheren und kleineren Blutgefässe somit eine geringere wird, und wir auch vom Corpus ciliare ziemlich entfernt bleiben, die erwähnten unangenehmen Umstände daher vermieden werden können. Den früheren hinteren Scleralschnitt haben wir mit einer Wunde vertauscht, die als vordere bezeichnet werden kann, und blieben auch — mit Rücksicht auf ihre Zweckmässigkeit — bei dieser.

Beim Bemessen der Grösse der Wunde war uns immer die Grösse des Kernes maassgebend, obzwar letztere oft täuscht und erst beim Entbinden der Linse der Irrthum nach der einen oder anderen Richtung klar wird.

Natürlich kann man an der grossen Wunde nicht mehr ändern, sie lässt auch die Linse soleicht durch, dass deren Entfernung ohne grösseres Trauma geschieht; ein Umstand, der an und für sich günstig wäre. Als Nachtheil einer grossen Wunde kann man aber betrachten, dass man unnöthig ein grosses Colobom erzeugen muss, welches infolge seiner Grösse die Quelle von Lichtzerstreuung werden kann. Das Auge scheint nur eine Wunde von gewisser Grösse zu vertragen, und wenn wir ihre Grenze überschreiten, so erfolgt die Beruhigung des Auges schwerer oder überhaupt nicht. Diese Behauptung kann ich freilich nicht mit Zahlen beweisen, weil eine zu grosse Wunde bei einem geübten Operateur selten vorkommt, eine genügend grosse Zahl beweisender Fälle also nicht aufzutreiben ist.

Diesen Eindruck machten aber solche präparatorische Fälle auf uns, wo wir beim Forschen nach dem Grunde des abnormen Heilungsverlaufes nichts fanden, ausser der grösser wie gewöhnlich gemachten Wunde.

Bei kleiner Wunde fallen die erwähnten Unannehmlichkeiten weg, entstehen aber Gefahren durch Quetschung der Wundränder und der Iris beim gewaltsamen Herausdrängen der Linse, welche wieder verschiedene, das Auge sogar vollständig vernichtende Entzündungen verursachen können. Wenn wir die zu klein ausgefallene Wunde mit der Schere vergrössern, so quetschen wir zwar die Wunde, machen sie also der Infection zugänglicher — abgesehen davon, dass die gequetschte Wunde schwerer heilt — die Erfahrung lehrt aber, dass das Vergrössern der Wunde noch immer nützlicher ist als das gewaltsame Herausdrängen der Linse; diesen Satz bekräftigt auch eine spätere Tabelle.

Meine Bemerkungen über den Wundschnitt kann ich nicht beendigen, ohne das von Arlt empfohlene keilförmige Messer zu erwähnen, welches sich weniger als das Beer'sche verbreitert; seine Aufgabe wäre gewesen, in der Sclera nach aufwärts, entsprechend der Gräfe'schen Operationsstelle, eine Wunde mit einem um weniges grösseren Lappen zu machen. Wir versuchten dieses Messer mehrmals und überzeugten uns jedesmal, dass das Anfertigen der Wunde mit demselben infolge der zu grossen Nähe des oberen Augenlides und der Nasenwurzel beinahe unmöglich ist, da nicht genug Platz vorhanden ist, um das Messer genügend vorschieben und beim Zurückziehen die intact gebliebene Sclera durchschneiden zu können. Nach unten zu sind die Verhältnisse um vieles günstiger, wie wir es aus der ganz bequemen Handhabung des Beer'schen Messers wissen.

Einen Conjunctivallappen machten wir, zum frühzeitigen Decken der langsam vernarbenden scleralen Wunde und zum Verschliessen derselben vor einer eventuellen Infection, womöglich immer, und erkannten dessen zweifellosen Vortheil solchen Fällen gegenüber wo wegen Narben oder aus Zufall das Verfertigen eines solchen Lappens wegfiel. Den Feinden dieses Lappens, an ihrer Spitze Wecker, welche denselben im Gegentheil für ein Schmutznest halten, da darunter Rindenpartikeln, Blutgerinnsel etc. zurückbleiben, können wir nur soviel entgegnen, dass dieser Lappen nur für denjenigen ein Schmutznest ist, der ihn nicht reinigt, hingegen nützlich und die Wunde schützend ist für denjenigen, der die Operation mit gehöriger Wundtoilette beendigt und auch späterhin für gehöriges Auswaschen des Auges Sorge trägt.

Von der Art und Weise des Ausschneidens der Iris will ich nur kurz sprechen, da wir in dieser Hinsicht die alten Regeln befolgen und keine neuen Erfahrungen besitzen. Der Vorschlag, zur Vermeidung eines blendenden, grossen Coloboms ein kleineres Stück Iris, als die Wunde ist, auszuschneiden, fand in uns keine Nachahmer, weil wir das Einheilen der Colobomschenkel für eine viel unangenehmere Sache halten als die geringe Blendung, die durch das grössere Colobom eventuell entsteht. Dass aber ein solches Einheilen bei kleinen, nicht bis zu den Wundrändern reichenden Colobomschenkeln vorkommt, beweist schon der Umstand, dass, wenn wir auch bis zu den Wundwinkeln die Iris ausschneiden, selbe jedoch beim Ausschneiden nicht gehörig spannen, wir eingeheilte Colobomschenkel sehr häufig beobachten, wozu noch das Reinigen der Wunde beiträgt, welches die nicht vollständig ausgeschnittenen Colobomschenkel direct hineindrängen kann. Eingeheilte Irisschenkel müssen wir aber auch in diesem Falle für gleichwertig mit einer Cicatrix adhaerens betrachten, welche trotz des bestehenden Coloboms Gefahr bringen, sogar die Pupille in einem, dem Grade und der Art des Einheilens entsprechenden Maasse nach aufwärts verziehen kann.

Das Entfernen der getrübten Linse kann nur geschehen, nachdem man auf irgend eine Art die sie einschliessende Kapsel geöffnet hat. Zu diesem Behufe hat man seit uralter Zeit verschiedene Instrumente verfertigt. Bei einfachem Ritzen der Kapsel kann zwar die Linse — vorausgesetzt, dass das Ritzen gut gelang — sich frei entfernen, aber viele bei dieser Operation gemachte Erfahrungen liessen es wünschenswert erscheinen, das einfache Ritzen durch etwas anderes zu erseten. Wenn die Kapsel nur einfach geritzt wird, und wenn auch die Linse sich vollkommen aus ihr entfernt, so kann die Kapsel selbst noch zurückbleiben, und zwar die hier in Betracht kommende vordere Kapsel, welche ein Zellenlager besitzt, das nachträglich eine Secundaria producieren kann. So kann es geschehen, dass die unter einer gewissen Spannung stehende Kapsel sich beim Ritzen seitwärts verzieht und eine der Pupille entsprechende Ritze zurücklässt, die guten Visus erlaubt, so dass der Patient nach der Operation eine gewisse Zeit lang gut sieht; wenn aber die Zellenwucherung, die langsame Secundariaentwicklung ihren Anfang genommen hat, so verändert sie das Sehen je nach der Lage und der Dicke der sich entwickelnden Membran mehr oder weniger. Wenn die Kapsel verdickt und rigid ist, keine Neigung oder Fähigkeit hat, sich nach dem Ritzen seitlich einzurollen, so beeinflusst das in der Mitte liegende Kapselstück gleich nach der Operation das Sehen wesentlich, und wenn sich noch hieran eventuell Secundariabildung anschliesst, so kann abermals ein an Blindheit grenzender Zustand entstehen. Zur Wiedererlangung des Sehens müssen wir eine neue Operation machen, welche bei einer so dicken Secundaria nicht mehr eine einfache, gefahrlose Discission sein kann, sondern die viel gefährlichere lineare Extraction, welche in der grossen Mehrzahl der Fälle bezüglich der Folgen keine so einfache Operation ist, als man im ersten Augenblick denken würde, und hier nicht so gefahrlos ist, als wenn wir sie zur Entfernung eines jugendlichen Stares vornehmen.

Der Wunsch, alle diese Nachtheile und Unannehmlickeiten zu vermeiden, führte schon lange die Oculisten auf den Gedanken, ob es nicht besser wäre, statt die Kapsel einfach zu ritzen, aus derselben einen möglich grossen Theil herauszureissen und auch zu entfernen. Es ist das ein altes Bestreben, dessen Resultat unausgesetzt je ein neues Instrument war, so die Arlt-Collmann'sche Pincette, die französische Pincette, Kystotome etc., welche aber wegen verschiedener technischer Gebrechen praktisch nicht verwendet werden konnten.

Prof. Förster in Breslau hat die Frage durch die Construction der nach ihm benannten Pincette glücklicher gelöst, und das Instrument ist seither ziemlich verbreitet. Da dasselbe jedoch neu und seine praktische Verwendung mehr auf grössere Kliniken beschränkt ist — welche berufen sind, einzelne Verfahren rationell auszuproben, um sie dann in die allgemeine

Praxis als empfehlenswert zu übertragen — so halte ich es nicht für überflüssig, das Instrument mit einigen Worten zu beschreiben. Es hat eine Form, ähnlich der Liebreich'schen Irispincette, dessen kneifendes, circa 5—6 *mm* langes Ende unter ungefähr 85° von dem Griffe abgebogen ist. Das kneifende Ende ist nicht gerieft, sondern es besitzt drei einander gegenüberliegende Zähne, welche beim Schliessen vollständig in einander passen, so dass man die Pincette als rundes, nicht lädierendes Instrument in die Kammer einführen kann. Die Zähne sind im hinteren Theile des kneifenden Endes angebracht, da dieser Theil des Endes an die Oberfläche der Linse kommt und so bei geringem Drucke besser in die Kapsel — aus welcher wir einen Theil herausreissen wollen — sich einsenken kann. Die Handhabung des Instrumentes geschieht derart, dass man es, nach Ausschneiden der Iris, geschlossen, behutsam durch die Wunde, an der hinteren Cornealwand gleitend, in die Kammer bis zum unteren Pupillarrande einführt und auf diese Weise in das ganze Bereich der Pupille kommt. Hier wird die Pincette der Weite der Pupille entsprechend geöffnet und damit auf die vordere Fläche der Linse ein schwacher Druck ausgeübt, um an der Kapsel eine Falte aufheben zu können. Man versucht dann durch zarte Bewegungen der Pincette von rechts nach links und umgekehrt die so erhaltene Falte herauszureissen, und bewegt sich zugleich mit der Pincette aus der Kammer hinaus. Das Kapselstückchen zwischen den Branchen der Pincette schrumpft nach dem Herausreissen sofort zusammen, und man kann sich von seiner Grösse nur durch Einlegen in Wasser überzeugen, wo es sich der Fläche nach ausbreitet.

Wie erwähnt, ist der gezähnte Theil der Pincette unter einem Winkel von 85° abgebogen, infolge dessen muss — wie leicht ersichtlich — der durch die oben gemachte Wunde geführte Pincettengriff sich ganz nach vorne drehen, so dass er beinahe senkrecht auf der Fläche der Cornea steht, was die Handhabung der Pincette um ein Bedeutendes erschwert. Man muss sich nämlich beträchtlich von dem oberen Rande der Orbita, respective von der Stirne entfernen, was das Stützen sehr unbequem macht, und muss den sich aufstützenden kleinen Finger strecken, was wieder auf Kosten der Sicherheit geschieht.

Offen gesagt, hat dieser Umstand in der ersten Zeit des Gebrauches der Pincette mehrmals in uns den Wunsch erweckt, die Biegung der Pincette zu verändern, da wir nicht einsehen konnten, weshalb man derselben keine schwächere Biegung geben kann, wobei die oben erwähnten Unannehmlichkeiten vermieden wären. Beim Operieren der verschiedenen Fälle haben wir jedoch bald eingesehen, dass diese Biegung nothwendig sei, und dass wir uns mit den daraus resultierenden technischen Schwierigkeiten befreunden müssen, in Anbetracht der Vortheile, welche wir erzielten bei Operation Kataraktöser mit eingefallenen Augen, hervorstehendem

Orbitalrande — oder solcher, welche während der Operation nicht folgten, sich schlecht betrugen und fortwährend aufwärtssahen. — In den erwähnten Fällen können wir die Pincette, da die Wunde oben ist, nur dann einführen, auf die Linse legen und mit derselben ruhig in der Kammer arbeiten, wenn sie stark gebogen ist, ihr Stieltheil nicht an den Orbitalrand stösst und wir das Herausreissen der Kapsel perfect beendigen können, ohne die Wundränder besonders gequetscht zu haben. Schwächer gebogene Pincetten könnte man bei solchen Fällen nur dann verwenden, wenn ihre Zähne sich nach hinten erheben würden und schief stünden. So verfertigte Pincetten hätten aber einen Nachtheil, sie würden nämlich quetschen, und das ist gerade bei Staroperationen zu vermeiden; die frei nach hinten stehenden Zähne würden das sowohl beim Einführen, wie beim Herausziehen verursachen. (Es gibt solche Pincetten, englische Fabrikate, aber deren erschwerten Gebrauch sieht ein jeder sofort ein, der sie einigemal versucht hat.)

Vergleichen wir die technischen Schwierigkeiten dieses Verfahrens mit dem Kapselritzen — sei es mittels des Jäger'schen Hakens oder der Discissionsnadel — so ist zweifellos ersichtlich, dass zur richtigen Anwendung der Förster'schen Pincette ein feineres Gefühl und grosse Uebung nothwendig sind. Eine grosse Uebung ist nothwendig, bis wir jenes feine Muskelgefühl uns aneignen, welches uns anzeigt, wann wir die äusserste erlaubte Grenze der auf die Kapsel geübten Druckwirkung erreicht haben, wie stark wir drücken dürfen, um auf der Kapsel eine Falte fassen zu können, ohne die Zonula Zinnii zu zerreissen und um auf diese Weise die unangenehme Complication eines Glaskörpervorfalles vermeiden zu können. Ein geübtes Muskelgefühl ist dazu nothwendig, um zu fühlen, ob wir eine Falte gefasst haben, oder ob die Pincette an der Oberfläche der Linse abgeglitten ist; ob die Falte beim Herausziehen der Pincette nicht aus deren Branchen herausgerutscht ist, oder ob wir von der Kapsel überhaupt etwas herausgerissen haben?!

Diesem Umstande ist jene Unsicherheit zuzuschreiben, mit welcher wir anfangs dieses Instrument handhabten, so dass wir oft nach mehrmaligem fruchtlosen Greifen nach der Kapsel zum Haken die Zuflucht nehmen mussten, was nach dem Einüben nur sehr ausnahmsweise der Fall war. Den Gebrauch der Förster'schen Pincette erschwert eine profuse Blutung in die Kammer, wobei wir damit nur blindlings arbeiten und so sehr leicht die Iris in den Branchen mitfassen und eine Iridodialysis verursachen können. Solche Eventualitäten kommen aber bei gehöriger Uebung mit dem Instrumente selten vor und sind bei gehöriger Vorsicht zu vermeiden, was schon der Umstand beweist, dass wir bei ungefähr tausend mit der Förster'schen Pincette gemachten Staroperationen nur dreimal das Entstehen einer partiellen Iridodyalisis — ohne üble Folge — beobachteten. Totale Iridodialysis sahen wir nie. Nebenbei bemerkt, sahen wir in einem

auf solche Weise entstandenen Falle von Iridodialysis, dass die Iris sich wieder anlegte, sozusagen vollständig anwuchs, so dass die Spalte verschwand; ein Fall, der im „Szemészet" ausführlich beschrieben wurde.

Nachdem wir die Gebrauchstechnik und Schwierigkeiten des Instrumentes kennen gelernt haben, will ich besprechen, bei welchen Starformen und mit welchem Vortheile dasselbe anwendbar ist; und ob es Nachtheile besitzt?

Im grossen und ganzen ist die Förster'sche Pincette bei jeder Starform gut anwendbar, ausgenommen bei der Cataracta Morgagniana mit gesunkenem Kerne. In Anbetracht der Schlüpfrigkeit der Kapsel kann man leicht einsehen, dass hier, wenn man auch auf die Kapsel den erlaubten Druck ausübt, die Pincette die Kapsel eindrücken wird, weil die flüssige Rindenpartie vor dem grösseren Drucke gegen den Ort des geringeren Druckes sich fortzubewegen sucht, die Form der Linse sich ändern wird und beim Schliessen der Pincette — selbst wenn wir dies unter fortwährendem Drucke thun — das Verhältnis dasselbe bleibt, nur wird immer ein anderer Theil der Linse eingedrückt werden, ohne dass die Pincette eine Falte erheben könnte. Es ist dasselbe Phänomen, wie wenn wir an einer seidenen Blase, welche mit einer Flüssigkeit von einer gewissen Spannung gefüllt ist, eine Falte fassen wollten. Das wird uns nie gelingen, die Pincette wird immer abgleiten, ausser wenn wir den Druck so hoch steigern, dass die Zähne der Pincette sich in den Stoff der Blase — sozusagen — einkeilen, was wir an der Linsenkapsel — wie oben gesagt — nicht thun können. Bei einem Stare mit gesunkenem Kerne lässt uns selbst mehrfaches Experimentieren gewöhnlich im Stich, wesshalb es angezeigt ist — um das Trauma und die die Möglichkeit der Wundinfection (durch Einführen mehrerer Instrumente) zu verringern — bei so geformtem Stare gleich zum Haken zu greifen.

Ich bin hier genöthigt, die Förster'sche Pincette einstweilen zu verlassen und mich weiter mit der Cataracta Morgagniana zu befassen, weil das, was ich hierüber zu sagen beabsichtige, sich hier am passendsten einfügen lässt.

Das Eröffnen der Kapsel von Staren mit gesunkenem Kerne kann nicht einmal mit dem Haken gefahrlos bewerkstelligt werden, in der Art, wie wir es im allgemeinen überall beschrieben finden, nämlich ungefähr durch H-förmiges Einritzen; und zwar deshalb nicht, weil schon bei dem einfachen Spalten der Kapsel von unten nach oben die Linse collabiert, ihr flüssiger Inhalt sich in die Kammer ergiesst, diese trübt und weitere Spaltungsversuche eine seitliche oder in den Glaskörper erfolgende Luxation der ohnehin herabsteigenden Linse hervorrufen können. Man darf hier also nicht an dem schablonenhaften Kapselspalten festhalten, sondern man muss es vereinfachen, so dass es nur aus einem von unten nach oben schnell

erfolgenden Spalten besteht, worauf sofort die Expulsion folgen muss. Zu dieser Abweichung und zu deren Anempfehlung hat mich eine mir lebhaft in der Erinnerung gebliebene, unangenehm verlaufene Operation an einem Stare mit gesunkenem Kern bewogen. Im August d. J. 1887 unternahmen wir die Operation eines solchen Stares bei einem alten deutschen Bauer und folgten bei dem Kapselspalten der gebräuchlichen Methode, worauf der Kern nach unten und seitwärts so tief hinter die Iris sank, dass wir ihn nicht sehen und reponieren konnten, er auch beim Schiebeversuch nicht hervorkam, hingegen sich Glaskörper zeigte, so dass wir zum Löffeln Zuflucht nehmen mussten; trotzdem gelang es uns nicht, den kleinen Kern, der schon damals bestimmt in den Glaskörper fiel, herauszubefördern. Theils das mehrfache Eingehen in das Auge und in den Glaskörper, daneben der grosse Glaskörperverlust, theils das Zurückbleiben des Kernes im Glaskörper verursachte später eine Entzündung, die das Auge vernichtete. Einen gleichen Fall fand ich im Verlaufe von 10 Jahren im Jahre 1883, der sich auch auf eine Cataracta Morgagniana bezieht, während von anderen Starformen in jener Zeit keine einzige solche Aufzeichnung sich vorfand; dieser Umstand mahnt zur Vorsicht bei der Operation der in verhältnismässig geringer Zahl vorkommenden Stare mit gesunkenem Kern.

Wir können die Förster'sche Pincette mit bestem Erfolge bei Verdickung der Kapsel anwenden, wo wir dieselbe wegen ihrer Härte und geringeren Zerreisslichkeit besser fassen können, so dass wir manchmal die Linse — ohne dass dabei die Kapsel bersten würde — von der Zonula Zinnii abgelöst sammt der Kapsel entfernen können. Aber selbst wenn dies nicht geschieht, entfernen wir damit die dicke Kapselpartie, die sonst gewöhnlich zurückbleibt, das Sehen beeinträchtigt und bei der Nachoperation gefährlich ist. Sehr gut kann man auch mit der Pincette die Kapsel der maturen Cataracta fassen, weniger gut die der nondum oder non maturen. Der Grund dieses Umstandes ist theils wieder die zerreissliche Kapsel, an welcher wir sozusagen nur einen Ritz zustande bringen, theils die Verhältnisse, welche dieselben sind wie bei der Cataracta Morgagniana, indem man auch hier über der weichen Rinde die schlüpfrige Kapsel fassen muss, von welcher die Pincette abgleitet, obzwar hier die Verhältnisse um vieles günstiger sind.

Bevor ich weiter gehe, will ich über das erzielte Sehen bei Augen, die mit der Förster'schen Pincette operiert wurden, eine Uebersicht geben und untersuchen, ob die Ergebnisse mit dem Gesagten übereinstimmen. Ich stelle hier die Resultate von 300 Starextractionen einander gegenüber, von welchen sich 100 Fälle auf nondum mature, 100 auf mature und 100 auf hypermature Katarakten beziehen, deren eine Hälfte wir mit Kapselritzen, die andere mit der Förster'schen Pincette operierten. Ich will

bemerken, dass diese Daten sich auf Fälle mit vollkommen glatter Operation und normalem Heilungsverlauf beziehen, weil wir nur so sehen können, ob die Verwendung der Förster'schen Pincette mehr Vortheile hat als die des Hakens.

Tabelle III.

Star-Form	Art der Kapselspaltung	Seherfolg			
		$^5/_5$—$^5/_{10}$	$^5/_{15}$—$^5/_{20}$	$^5/_{30}$—$^5/_{50}$	$^5/_{70}$-qual. Sehen
Cat. nond.	Mit Häkchen	5	16	22	7
matura	Förster	5	19	20	6
Cataracta	Mit Häkchen	4	20	21	5
matura	Förster	3	24	21	2
Cataracta	Mit Häkchen	4	21	20	5
hypermatura	Förster	4	26	19	1

Zur richtigen Beurtheilung des Resultates habe ich hier von der conventionellen Eintheilung der Qualität des Sehens in I., II. und III. Classe abgesehen, weil sonst die Grenzen sehr weit und unser strenges Urtheil über das resultierte Sehvermögen mangelhaft wären.

Aus der Tabelle ist ersichtlich, dass die Resultate nach Kataraktoperationen mit der Förster'schen Pincette im allgemeinen besser sind; am augenfälligsten ist die Besserung bei mittlerem und bei $^5/_{10}$ Visus, während beim $^5/_5$ sozusagen kein Unterschied ist. Letzteres Sehresultat ist aber überhaupt selten, so dass es eine grosse Kühnheit wäre, darauf zu rechnen; am häufigsten wird den Patienten mittleres Sehvermögen zurückgegeben, was, wie erwähnt, bei der Förster'schen Pincette öfters vorkommt. Wenn wir nun obige Tabelle zum Eintheilen der Fälle je nach den Kataraktformen benützen wollen, so wird die Wahrheit des oben Gesagten sofort in die Augen fallen, dass nämlich der grösste Erfolg bei der hypermaturen, dann bei der maturen, der geringste bei der nondum maturen Form zu erreichen ist.[1])

Ich muss hier bemerken, dass bei den mit der Förster'schen Pincette Operierten auch die Secundariabildung geringeren Umfanges zu sein pflegt, was leicht begreiflich ist, da die Secundaria dünner ist, ein Umstand, der die Aussichten auf Erfolg einer folgenden Nachoperation sowohl in Betreff des Sehens, als in der Wahl des milderen Eingriffes (Discission) verbessert.

[1]) In die Tabelle sind auch die Resultate jener Operationen aufgenommen, welche in der ersten Zeit des Gebrauches der Förster'schen Pincette gemacht wurden, wo die Gebrauchsweise des Instrumentes uns noch nicht vollständig geläufig war.

Die Einführung des Gebrauches der Förster'schen Pincette hat die Zahl der ohnehin zahlreichen Instrumente, die bei der Extraction angewendet werden, vermindert, weil wir mit derselben auch die Iridektomie machen und sie dann sofort zum Herausreissen der Kapsel gebrauchen können. Dieser Umstand ist als ein entschiedener Vortheil der Pincette anzusehen, weil wir so das Umtauschen der Instrumente vermeiden und rascher operieren können, was wieder auf das Endresultat von Einfluss ist. Ich bemerke, dass das Instrument zur einfachen Iridektomie ungeeignet, ja sogar gefährlich ist, da es scharfe Zähne besitzt und wir mit der Iris die Linsenkapsel verletzen können.

Ich weiss genau, dass in manchen Ausweisen als Nachtheil der Förster'schen Pincette eine zweifellos unangenehme Complication, der Glaskörpervorfall, vorgebracht und so das Instrument von einer schlechten Seite vorgeführt wird. So sahen Silex in 16·2 Proc., Schweigger in 8·9 Proc. etc. Prolapsus des Corpus vitreum, ein Percentualverhältnis, welches — wenn nicht durch Ungeübtheit im Gebrauche des Instrumentes verursacht — abschreckend genug ist, obwohl in der beträchtlichen Procentzahl von Silex 10 Fälle ohne irgend welche Reizsymptome heilten. Wir können nicht mit ähnlichen Daten dienen, weil wir Glaskörpervorfall überhaupt nicht öfters vorkommen sahen, als zur Zeit der mit dem Haken gemachten Operationen, wie aus der folgenden Tabelle ersichtlich ist.

Tabelle IV. Glaskörpervorfall im III. Moment.

Jahre	Gesammtoperationen		Glaskörpervorfälle	Proc.
1880—1886	Mit Häkchen	1042	14	1·3
1886—1890	Förster	870	8	0·9

In die Tabelle sind natürlich nur die nichtcomplicierten Katarakten aufgenommen, weil man auf erwähnte Behauptungen nur aus Fällen, die eine normale Operation versprechen, richtig folgern kann. Die Tabelle beweist glänzend, dass die Zahl der Glaskörpervorfälle sich während der Zeit des Gebrauches der Förster'schen Pincette nicht nur nicht vermehrt, sondern entschieden vermindert hat, obzwar in die Tabelle beträchtliche Summen aufgenommen sind, welche den aus ihnen gezogenen Schlüssen einen entsprechenden Nachdruck verleihen.

In dem von Dr. Ludwig Juhász gleichfalls aus der Budapester Augenklinik im Jahre 1876/77 zusammengestellten, ausserordentlich lehrreichen Ausweise lesen wir folgendes: „Wir lernten schon in früherer

Zeit, uns vor dem Eindringen mit der Pincette zur Entfernung einer verdickten Kapselpartie fürchten, trotzdem es schwer zu verstehen ist, wodurch das Vorschieben dieses verhältnismässig feinen Instrumentes in die Kammer so gefährliche Entzündungen verursachen kann. Vielleicht gelangt ein aus den Riefen der Pincette nicht entfernbarer Schmutz in die Kammer, vielleicht ist schon diese so geringfügige Quetschung des Auges und der Ciliargegend unerträglich für das Auge? Das sind alles Fragen, welche man wohl aufwerfen kann, ohne jedoch imstande zu sein, die gehörige Antwort darauf zu geben."

Nun ergänzt die Einführung und die Gefährlichkeit der Förster'schen Pincette das Raisonnement von Dr. Juhász, welches so zu formulieren ist, dass das Einführen der Pincette dann gefährlich sei, wenn sich aus dem Auge hiedurch kein grösseres Gebilde entfernt, welches also den eventuell zwischen den Riefen der Pincette eingeführten inficierenden Stoff gleichsam wieder mit sich herausbringt. Früher gieng man mit der Pincette gewöhnlich erst nach der Expulsion der Linse ein, um die Kapsel zu entfernen, wobei es dann entweder nicht gelang, die verdickte Kapsel herauszubringen, oder wenn es auch gelang, so verblieb der aus den Riefen der Pincette eventuell herausgefallene inficierende Stoff im Auge, und konnte dann die Quelle der gefährlichsten Entzündungsprocesse werden. Sogar heutzutage, wo wir mit der Förster'schen Pincette zum Ausreissen der Kapsel ohne Bedenken eingehen, thun wir dies dann nicht gerne, wenn die Linse schon heraus ist, weil wir das Eingehen in einem solchen Falle den alten Erfahrungen entsprechend für gefährlicher halten.

Ich bin nicht geneigt, das Entstehen grosser Entzündungsprocesse durch stärkeres Quetschen der Wundränder mit der Pincette anzunehmen, weil sich ja dann die Zahl der mit Entzündung endigenden Operationen und der Verluste seit der Einführung der Förster'schen Pincette hätte vermehren müssen, was nicht nur nicht geschah, sondern, wie ich sofort mit Zahlen beweisen werde, ihre Zahl sich im Gegentheil verringerte. Ich gebe zu, dass ein solches Quetschen der Wunde einigen Nachtheil besitzt, der sich in langsamerem Schliessen der Wunde offenbart, da — wie man beobachten kann — die scharfen Wundränder sich gleichsam abstumpfen, es bringt aber bei gehöriger Reinigung seit dem Einführen der Förster'schen Pincette das Auge vielleicht nie in Gefahr.

In die Tabellen V. und VI. sind auch nur reine Fälle aufgenommen, weil die aus complicierten Fällen gemachten Folgerungen keine Beweiskraft hätten oder wenigstens Nachdenken erregen könnten, ob die ausgewiesenen Verluste und Corneanecrosen nicht gerade als directe Folgen der Complication aufzufassen seien.

Bei Betrachtung vieler Operationen und genauer Beobachtung des nachfolgenden Heilungsprocesses fällt es auf, dass das Auge nach Opera-

Tabelle V. Verlust-Tabelle.

Jahr	Gesammtzahl der Operationen	Verlust	Proc.
1880—1885			
Mit Häkchen operiert	1042	16	1·6
1885—1890			
Mit der Pincette von Förster operiert	870	12	1 3

Tabelle VI. Tabelle der Cornealerweichung.

Jahr	Gesammtzahl der Operationen	Verlust	Proc.
1880—1885			
Mit Häkchen operiert	1042	7	0·6
1885—1890			
Mit der Pincette von Förster operiert	870	4	0·4

tionen, die noch so glatt verlaufen, bei Gebrauch der Förster'schen Pincette manchmal mit einer stärkeren — als normalen — Reizung reagiert. Nach meinen Beobachtungen fand ich den Grund darin, dass, wenn die Pincette nur aus der Mitte eine kleine Kapselpartie herausreisst, der periphere Theil der Linse in der daselbst unversehrt gebliebenen Kapsel wie in einem Rahmen eingeschlossen ist, wobei sie bei dem Emporheben und der Expulsion sich nur so nach oben entfernen kann, wenn sie die Kapsel einreisst, wobei — je nach der Festigkeit der Kapsel — das corpus ciliare mehr weniger gezerrt wird. Dieses Herausspringen der Linse kann man manchmal auch hören in Fällen bei welchen man — zur Bekräftigung des Gesagten — dann gewöhnlich auch einen mit grösserer Reizung einhergehenden Verlauf beobachten kann.

Nun will ich kurz die dem Kapselausreissen folgenden Momente der Operation besprechen, da auch diese für die Praxis grosse Wichtigkeit besitzen. Die Entfernung der Linsenreste erzielten wir nach dem alten Verfahren, nämlich durch Reiben mit dem unteren Augenlide. Um Blut aus der Kammer zu entfernen, nahmen wir das Reiben nur ausnahmsweise vor, da wir aus Erfahrung wussten, dass das Blut ohnehin schnell genug resorbirt wird, es sich also nicht lohnt, zu seiner Entfernung die Wunde klaffen zu machen. Das Reiben, selbst wenn es längere Zeit dauerte,

hatte doch keine schädlichen Folgen. Es ist wahr, dass wir während oben erwähnter Reinigung die zum Verkleben geneigte Wunde öfters und längere Zeit klaffen machen, eine Procedur, welche das Eindringen eventuell inficierender Stoffe erleichtert, wir dürfen aber nicht vergessen, dass diese Reinigung gerade darauf basiert, dass wir mit dem angesammelten Kammerwasser sozusagen von innen irrigieren, die zurückgebliebenen Partikeln herauspressen und so das Eindringen inficierender Stoffe verhindern. Es ist mindestens nicht wahrscheinlich, dass die solchergestalt hervorgerufene schnelle Verminderung der Tension des Auges eine Saugwirkung ausübe, weil man sonst den Umstand nicht erklären könnte, weshalb wir bei so grossem Materiale nicht ein einziges Mal eine durch Reinigung entstandene Infection sahen, wenigstens nie eine solche annehmen konnten. Der scheinbare Nachtheil dieser Methode ist das Entstehen einer sogenannten Keratitis striata in grösserem Maasstabe, deren Wesen und Entstehen — wie uns allen bekannt — noch in neuester Zeit einen Gegenstand des Streites bildet. Sie scheint — wenigstens nach klinischen Erfahrungen — ihren Grund doch nur in einer irgendwie gearteten Trübung der Flüssigkeit der Lymphräume, die durch mechanischen Reiz und durch die infolge der Verwundung entstandene schlechtere Ernährung verursacht ist, zu besitzen und nicht in einem Eindringen oder Einsickern einer Flüssigkeit durch die geöffnete Cornea oder durch die benachbarte Scleralwunde. Wenn der mechanische Reiz — der aus der Verwundung selbst, ausserdem aus dem Lädieren der Cornea mit Instrumenten oder mit dem Augenlide besteht — grösser ist, so ist gewöhnlich auch die Keratitis striata grösser und verschwindet allmählich, sowie die durch die Verwundung gestörte Ernährung sich wieder herstellt und die Wunde heilt.

Wir wissen, dass die Keratitis striata auch bei verschiedenen Cornealerkrankungen vorkommt, wo den zu derselben nothwendigen Reiz vielleicht die in den verschiedenen Schichten der Cornea entstehenden entzündlichen Herde bilden, wobei auch die Ernährung — da eine Entzündung besteht — mehr weniger gestört ist. (Einen solchen Fall beschrieb ich im „Szemészet“ bereits im Jahre 1885).

Diese Procedur des Reibens beansprucht ziemliche Uebung; das Entfernen der Reste, die nach der oft nur theilweise herausgekommenen Linse zurückbleiben, ist aber auch sehr wichtig, um durch Heraustreiben der quellfähigen Partikeln dem Auge theils eine glatte Heilung, theils genügende Sehkraft zu sichern.

In Würdigung dieser Gesichtspunkte entstand in neuerer Zeit eine Bewegung, dahin zielend, dass man das Entfernen der Linsenreste nicht bloss der eventuell unsicheren Procedur des Reibens, sondern dem sicheren, in unserer Gewalt stehenden Auswaschen anvertraue. Im Jahre 1887 und in den folgenden Jahren entstand eine ganze Schar zu obigem Zwecke

verfertigter Instrumente, von den einfachen Spritzen angefangen bis zu den compliciertesten Miniaturirrigateuren, mit welchen man eine Flüssigkeit in die Kammer giessen kann, damit der so erzeugte Strahl die zurückgebliebenen Reste gleichsam auswasche. So viel Oculisten sich mit dem Verfahren befassten, ebenso viel Waschflüssigkeiten wurden empfohlen; so gebrauchte Wicherkiewicz eine 1%ige 30° C. warme Borsäurelösung, so lobte Chodin eine 4%ige mehrmals aufgekochte Lösung von Acidum boricum, während Grandclement mit sterilisiertem Wasser, Panas mit alkoholischer Jodquecksilberlösung den besten Erfolg zu erreichen wähnte.

Wir betrachteten dieses Verfahren schon bei seinem ersten Erscheinen a priori mit misstrauischen Blicken, weil wir die Gefährlichkeit der Einführung von Mitteln und Instrumenten nach Entfernung der Linse, theils wegen der Infection, theils wegen des Glaskörpervorfalles und des Traumas — der technischen Schwierigkeiten gar nicht zu gedenken — mehrfach kennen gelernt hatten. Bei solchem Auswaschen der Kammer muss der Strahl mit einer gewissen Gewalt ins Auge eindringen, damit er die einigermaassen noch zusammenhängenden Kataraktareste heraustreibe. Dieser Druck — da von dem Eingiessen einer Flüssigkeit die Rede ist — breitet sich in der ganzen vorderen, sogar in der hinteren Kammer aus, erreicht die Iris, das Corpus ciliare, mit einem Wort, die empfindlichsten Theile des Auges, welche auf diese Weise lädiert werden können. Wir geben zu, dass alle zur Irrigation empfohlenen Flüssigkeiten in grösserer oder kleinerer Menge desinficierende Mittel enthalten, doch kann man selbe nicht für gefahrlos halten, weil wir — wegen der ausserordentlichen Empfindlichkeit des Auges — von diesen Mitteln nur sehr schwache Solutionen gebrauchen können, von welchen die Untersuchungen zweifellos beweisen, dass sie nicht nur keine bakterieide Eigenschaft besitzen, sondern sogar die Vermehrung der Bakterien kaum oder nur auf ganz kurze Zeit hemmen. Eine sterilisierte Flüssigkeit wäre am meisten geeignet, doch ist ihre vollkommene Herstellung zwar möglich aber beim Gebrauche vielen Gefahren ausgesetzt.

Als der Vorschlag noch neu war, befassten sich die Fachblätter mehrmals damit, man konnte sich aber nach den mitgetheilten Fällen von den erreichten Erfolgen ein klares Bild kaum oder gar nicht machen. Die verhältnismässig grösste Zahl der Fälle lieferte Panas, der den Erfolg im ganzen für genügend hält. In den 100 Fällen von Mac Keown entstand bei dreien Panophthalmitis, welche er — ohne Begründung — nicht dem Auswaschen der Kammer zuschreibt.

Am meisten lobten das Verfahren Jene, welche am Instrumente oder an der Flüssigkeit geneuert hatten; ein Jeder erklärte natürlich sein eigenes Verfahren für das beste. Ueber diese Sache die damals grosses Interesse erregte, gieng man zur Tagesordnung über, so dass wir ihr heute in den Spalten der Fachblätter fast nicht mehr begegnen. Man scheint das der

Vergangenheit entnommene Verfahren der Vergangenheit zurückgegeben zu haben, da die Idee nicht neu ist; sie stammt von dem berühmten Oculisten St. Yves, der am Anfang des XVIII. Jahrhunderts lebte, und der die in der Kammer vorhandenen Exsudate und Blutmengen mit einer ähnlichen Waschung entfernen wollte.

Verbleiben wir auch weiterhin bei der Reinigung vermittelst Reibens, die für gefahrlos anerkannt ist und — bei gehöriger Uebung — ganz gute Resultate gibt, und machen wir die ohnehin minutiöse Operation durch Instrumente, deren Anwendung grosse Sorgfalt erheischt und leicht Gefahr bringt, nicht noch mehr compliciert. Das durch Förster in neuerer Zeit empfohlene und von anderen verschieden modificierte Verfahren des Reifmachens des Stares bildete — und bildet theilweise heute noch — den Gegenstand grosser Discussion. Wir haben keine diesbezüglichen Erfahrungen und können also nicht direct zur Sache reden. Wir können uns aber dem Gedanken nicht verschliessen, dass die Kapsel — nach Eröffnen der Kammer — auf directes Massieren der Linsenkapsel möglicherweise oft bersten kann, was nicht ganz gleichgiltig ist.

Wir verwendeten immer grosse Sorgfalt auf die Wundtoilette, welche aus der Entfernung der Blutgerinnsel und der Rindenpartikeln mit der Pincette besteht, besonders an und nahe dem conjunctivalen Lappen, welchen wir nachher zurückstreiften, und welcher sich immer als eine Wunddecke bewährte, die gute Dienste leistete.

Wir waren mit den Vorzügen dieses Verfahrens so sehr zufrieden, dass wir von den, besonders in neuerer Zeit erschienenen zahlreichen Empfehlungen, die Wunde mit verschiedenen Pflastern zu verkleben oder mit Pulvern zu bestreuen, nur als von literarischen Mittheilungen Kenntnis nahmen, uns jedoch nicht bewogen fühlten, das erwähnte bewährte Verfahren mit diesen neuen Dingen zu vertauschen.

Nachdem ich auf diese Weise die einzelnen Acte der Operation durchgegangen habe, müsste ich jetzt die Eigenschaften des ganzen Organismen und die äusseren Umstände, die die Heilung beeinflussen, besprechen; ich könnte jedoch nichts Neues bringen und müsste mich auf das Aufzählen von in früherer Zeit gemachten Erfahrungen beschränken; ein solches Vorgehen würde jedoch dem eigentlichen Zwecke meiner Abhandlung nicht entsprechen

* * *

Lange Erfahrungen und auf ihnen basierende Bestrebungen bilden die Grundlage für die Beurtheilung der Güte eines schon eingebürgerten operativen Verfahrens und die Triebfeder der Weiterentwicklung.

Die Beurtheilung geschieht auf doppelter Grundlage, nämlich theils aus dem percentuellen Nachweise des erreichten Erfolges, theils aus der Entscheidung über den Seherfolg der als gelungen betrachteten Fälle. Die

vollkommenste Operation ist jene, bei welcher die Entfernung des grauen Stares mit dem geringsten Verluste verbunden ist und welche den meisten Blinden das Sehen wiedergibt. Zwischen verschiedenen operativen Eingriffen, die gleich vollkommen sind und gleich gute Resultate aufweisen, muss man wieder jenen wählen, welcher mit geringerer Verstümmelung der Theile des Auges verbunden ist, und nach welchem das Auge mehr in seinem ursprünglichen Zustande verbleibt.

An den in allen Zweigen der ärztlichen Wissenschaft angeregten Forschungen, welche das letzte Jahrzehnt charakterisieren, nahm auch die noch verhältnismässig am weitesten vorgeschrittene Augenheilkunde lebhaften Antheil. Einzelne Forscher und Kliniker trachteten unserer heutzutage sicheren Kenntnis über die Anatomie des Auges auch in dem operativen Fache eine Rolle zuzutheilen, und so entstanden unter Beihilfe zahlreicher Erfahrungen die verschiedensten operativen Verfahren. Wir erstaunen, wenn wir die Literatur der Kataraktoperationen auch nur oberflächlich durchgehen, wie viele Empfehlungen, Modificationen und ganz neue operative Verfahren wir im Verlaufe von kaum 16—20 Jahren finden, so dass kein einziger Theil der schon länger cultivierten Zweige der ärztlichen Wissenschaft sich einer ähnlichen Zahl rühmen kann. Das ausserordentlich zarte Gefüge des Auges, die Neigung zu rascher entzündlicher Reaction seiner Gewebe, die tiefe Lagerung des grauen Stares sind Verhältnisse, welche den erwähnten verbessernden Bestrebungen eine genügend breite Basis bieten. Ich habe nicht die Absicht, mich mit dem Aufzählen und Kritisieren dieser neuen operativen Verfahren und verschiedenen Verbesserungen zu beschäftigen; diese sind ja denen, die sich mit der Augenheilkunde gründlicher beschäftigen, ohnehin hinlänglich bekannt. Die oculistische Literatur ist in dieser Hinsicht so reich, sie liefert so viel Stoff zur Beurtheilung, dass es nutzlos wäre mich gegenwärtig ausführlicher mit ihr zu befassen, auch würde es nicht in den Rahmen meiner Abhandlung passen, da mein Zweck die Berichterstattung über unsere zehnjährige Arbeit und während dieser Zeit gemachten Erfahrungen ist. Die Gräfe'sche Extraction war das stets dominierende Verfahren, die meisten Kliniker folgten ihm mit grösserer oder geringerer Modification, nur in der letzten Zeit scheint sie durch die lobuläre periphere Extraction mit rundbleibender Pupille in den Hintergrund gedrängt zu werden. Wie weit sich letztere bewähren, und mit welchem Erfolge sie die Graefe'sche Methode ersetzen wird, müssen erst die späteren Erfahrungen zeigen. Von unseren diesbezüglichen Erfahrungen kann ich nicht sprechen, weil die Cultivierung der erwähnten Methode erst in einer Zeit begonnen wurde, die ausser dem Rahmen der 10 Jahre liegen, die den Gegenstand gegenwärtiger Abhandlung bilden, so dass es die Aufgabe einer späteren Abhandlung sein wird, darüber Rechenschaft zu geben.

Ich beginne meinen Bericht über die im Verlaufe obiger 10 Jahre gemachten nicht complicierten Extractionen mit folgender Tabelle (pag. 182), in welcher die Starformen, der Verlauf und das Endresultat in anschaulicher Weise zusammengestellt sind.

Ein Blick auf die Tabelle genügt, um zu sehen, dass Complicationen bei der Operation in ziemlich geringer Zahl vorkommen, was daraus zu erklären ist, dass — abgesehen von der grossen gewohnten Vorsicht beim Vollziehen der Operation auf der Klinik — in der Tabelle nur einfache, also eine glatte Operation versprechende Starformen zusammengestellt sind. Welchen Einfluss die bei der Operation doch aus irgend einem Grunde vorgekommenen Complicationen auf die Heilung, beziehungsweise auf das Endresultat hatten, werde ich in einer späteren Tabelle vorführen.

Das nachherige Erweitern der Wunde und das mehrfache oder nachherige Ausschneiden der Iris beruht auf dem Kerne, der selbst einen geübten Operateur täuschen kann, den man oft nicht gut ausnehmen kann und den man oft für kleiner hält, als er thatsächlich ist. Es trägt auch noch der Umstand bei, dass die Rinde bei einigen überreifen Starformen so über dem Kern verdichtet ist, dass sie mit demselben beim Beurtheilen einen grösseren Kern zu bilden scheint, was erst evident wird, wenn bei Gelegenheit der Expulsion eine Spannung der Wunde auftritt und eine Wunderweiterung nothwendig wird.

Zu alledem trägt noch der ebenfalls sehr wichtige Umstand bei, dass die Operationen nicht immer durch geübte Operateure gemacht wurden, sondern dass auch Anfänger extrahierten. Dieser letztere Umstand ist beim Anfertigen der Wunde, noch mehr aber beim Ausschneiden der Iris, — bei dem Theile der Operation, der vielleicht die grösste Uebung beansprucht — gar sehr in Betracht zu ziehen. Die Folge des Uebungsmangels ist dann das mehrfache Ergreifen der Iris, endlich nach dem Entfernen der Linse das nachherige mehrfache Ausbessern der Colobomschenkel.

Das Vorkommen der Kernluxation ist gleichfalls durch keine grosse Zahl vertreten, wenn wir aber die Zahlen der Fälle die bei den einzelnen Starformen vorkommen, vergleichen, so fällt es uns zweifellos auf, dass verhältnismässig am häufigsten die Operation der Morgagniana-Form durch sie compliciert wurde. Wenn wir die Consistenz und die Structur des erwähnten Stares betrachten, so können wir uns nicht wundern, dass die Luxation bei ihm oft vorkommt, besonders wenn sich der Kern zu sehr abschliff und zu klein wurde. Diese Zahlenangaben sind wieder ein Beweis für die Richtigkeit der Worte eines früheren Passus meiner Abhandlung betreffs des Kapselritzens bei der Cat. Morgagniana und über die Nothwendigkeit der grössten Vorsicht.

Den grössten Nutzen beim genauen Summieren zahlreicher Operationen liefert die genaueste Beobachtung des Verlaufes der einzelnen Fälle, weil

Starform	Gesammt-Operationen	Abnorme Operation	Operations-Verlauf: Wunderweiterung mit der Schere	Wiederholte Irisexcision	Glaskörper-Vorfall: II. M.	III. M.	IV. M.	V. M.	Auslöffelung	Eingehen um die Kapsel	Kernluxation	Langes Reiben	Secund. Irisexcision	Incis. d. Canthus extr.	Heilungsverlauf: Spontane Blutung	Platzen der Wunde	Lange Reizung	Iritis	Irido-cyclitis	Irido-chorioiditis (Verlust)	Panophthalmitis	Cornea-Vereiterung	Punctio corneae	Erfolg: I.	II.	III.	Todesfälle
Cataracta non matura	369	54	6	4	2	3	4	6	6	7	1	13	1	2	5	.	15	10	3	3	1	3	13	201	161	7	.
Cataracta matura	667	105	13	11	4	4	13	17	20	1	3	16	2	1	3	.	11	13	2	3	2	4	29	333	326	8	.
Cataracta hypermatura	788	160	12	14	2	14	21	18	35	15	7	17	4	1	8	.	18	24	1	3	4	4	41	502	273	11	2
Cataracta Morgagniana	90	19	.	1	.	1	2	1	3	2	6	.	2	.	1	.	1	3	1	2	.	.	4	52	36	2	.
Zusammen . .	1914	338	31	30	8	22	40	42	64	25	17	46	9	4	17	.	45	50	7	11	7	11	87	1088	796	28	2

man nur auf diese Weise die Güte einer üblichen Operation beurtheilen kann, und weil nur diese Beobachtung die Grundlage zum Vergleiche mit anderen, zum gleichen Zwecke empfohlenen Methoden bildet. Selbst die „glatten", also ohne entzündliche Reaction verlaufenden Fälle verdienen Beachtung, weil es ein operatives Verfahren geben kann, welches, bloss den Gang des Verlaufes respective der Heilung betrachtet, bei gleichem Endresultate schneller zum Ziele führen kann. Es verlangt theils von Seite des Arztes keine so pünktliche Behandlung, theils erleichtert es die Lage des Kranken in Betreff der absoluten Ruhe, der Unannehmlichkeit des langen Aufenthaltes im Dunkeln. Ich habe nicht die Absicht, in dieser Hinsicht Vergleiche anzustellen, weil dieser Weg mich wieder hauptsächlich zum Kritisieren der Art der Wundanlegung führen würde; andererseits war das von uns ausnahmslos ausgeführte Verfahren die Gräfe'sche Extraction, welche wir wegen ihrer Güte in jeder Hinsicht über die anderen stellten.

Es war mein Vorsatz, grösseres Gewicht auf die andere Art des Heilungsverlaufes, auf die sogenannten „nicht glatt verlaufenden" Fälle zu legen, welche ich in der folgenden Tabelle veranschaulichen will. Ich wollte in der Tabelle die einzelnen entzündlichen Processe im Zusammenhange mit irgendeiner während der Operation vorgekommenen Complication oder mit einer Unregelmässigkeit im Heilungsverlaufe ausweisen, damit wir die Wichtigkeit und Schädlichkeit der einzelnen Momente, die den glatten Verlauf der Operation und der Heilung stören, besser beurtheilen können.

Complicationen	Lange Reizung	Iritis	Irido-cyclitis (Heilung)	Irido-chorioiditis (Verlust)	Panophthalmitis	Cornealvereiterung
Wunderweiterung	1	2	.	1	.	.
Mehrf. und secund. Irisexcision	4	6	1	.	.	.
Auslöffelung	6	2	3	2	2	1
Glaskörpervorfall im V. M.	.	5	1	1	.	2
Eingehen mit der Zange um die Kapsel	5	3	1	.	1	2
Langes Reiben	2	1	.	.	.	1
Viele Starreste	9	1	.	1	.	.
Platzen der Wunde und Delirium	4	3	.	.	.	.
Punctio corneae	6	8	.	.	.	.
Ungehöriges Betragen (Lichteinfall)	3	.	.	2	.	.
Ohne nachweisbare Ursache	5	19	1	4	4	5
Zusammen	45	50	7	11	7	11

Es fällt bei diesem Ausweise der Entzündungsursachen auf, dass die ohne irgend einen nachweisbaren Grund entstandenen Entzündungsprocesse verschiedener Art und Natur mit der grössten Zahl vertreten sind. Die in diese Rubrik gereihten Fälle geben am meisten Grund zum Nachdenken, weil nach dem jetzigen Standpunkte der Wissenschaft alle Eventualitäten der Infection vorkommen können. Es sind in dieser Rubrik nicht nur die einfachen entzündlichen Processe, sondern auch Entzündungen vertreten, die das Auge vernichten und verschiedenen Verlauf zeigen, indem sie mit Gewebsnecrose und eitriger Infiltration einhergehen.

Wir müssen in letzteren Fällen die Infection supponieren, welche wahrscheinlich während des Ablaufes der Operation entstanden ist, und zwar den einzelnen Momenten entsprechend in dem einen oder anderen Gewebe, wobei dann der das Auge vernichtende Process je ein anderes Bild zeigt. Auf welche Weise aber die Infection ins Auge gelangt, das zu entscheiden, kann nur Sache theoretischen Raisonements sein, von einer Sicherheit in dieser Hinsicht können wir kaum einigermaassen annähernd sprechen.

An den bei uns usuellen beiden Operationstagen häufen sich die operativen Fälle so sehr an, dass, wie ich schon am Anfange meiner Abhandlung erwähnte, deren Zahl oft bis an 30 geht. Die beträchtlichste Anzahl unter diesen bilden ohne Ausnahme die Starfälle, wie es abermals aus dem percentuellen Ausweise der ersten Tabelle ersichtlich ist.

Es ist leicht einzusehen, dass bei einem so ausserordentlich grossen Materiale, — wobei ausserdem nach Beendigung der Operationen Vorlesung gehalten wird — selbst wenn die oculistischen Operationen noch so schnell gehen, doch noch eine grosse Schnelligkeit nothwendig ist, wozu sich noch der Umtsand gesellt, dass der Professor jeden einzelnen Fall vor der Operation den anwesenden Zuhörern demonstriert.

Das Vorbereiten der Kranken und das vollkommene Reinigen der Instrumente geschieht mit grosser Sorgfalt während der ganz ruhigen Zeit vor der Operation. Während der folgenden Operationen, welche mit denselben Instrumenten gemacht werden, verbleibt zum gehörigen Reinigen derselben schon viel weniger Zeit. Trotz all dieser Umstände entstehen entzündliche Processe, ohne irgend ein System, bald bei dem ersten, bald bei dem zehnten oder bei dazwischen liegenden Extrahierten, welche eventuell durch einen und denselben Operateur operiert wurden, wobei die Operation möglichst glatt verlief, der Assistent und die Instrumentation dieselben waren.

Man kann nicht leugnen, dass die verschiedengradigen eitrigen Entzündungsprocesse und der auf eitriger Infiltration basierende Gewebszerfall in diesen Fällen durch Infection entstehen; das nicht zu glauben wäre unbegründetes Leugnen, wie es dem jetzigen Stande der ärztlichen Wissen-

schaft diametral entgegengesetzt wäre, und man könnte darauf basierende Deductionen nicht ernstlich in Erwägung ziehen.

Wo ist aber in obbezeichneten Fällen die Quelle der Infection? Das ist eine Frage, auf welche man trotz genauer Beobachtung nicht antworten kann, höchstens kann man in einer oder der anderen Richtung einen Verdacht aussprechen. Wir müssen uns damit begnügen, dass eine Infection entstanden ist, deren Gegner die Reinlichkeit ist, welche letztere wir entweder durch Asepsis oder Antisepsis, am häufigsten durch Vereinigung beider erreichen und mit minutiöser Pünktlichkeit ausführen müssen.

Bei solchen Fällen könnte auch der Umstand in Betracht kommen, dass die Infection vielleicht nicht bei der Operation, sondern in einer späteren Zeit durch die Wunde hindurch geschieht, umsomehr, weil entzündliche Processe oft später auftreten. Der bei Gelegenheit der Operation gemachte traumatische Eingriff verursacht im Auge ohnehin Reizung, wozu noch die durch den Verband und das Secret verursachte Reizung hinzukommt und so eine reichlichere Secretion entsteht, die stagniert — dass sind alles Umstände, welche für die Niederlassung und Entwicklung von Bakterien eine günstige Gelegenheit bieten.

Alle diese Umstände können, trotzdem der Schein auch aus anderen Ursachen, wie wir später sehen werden, dafür spricht, als Grund derartiger Infectionen nicht ernst genommen werden. Es kommt nach Extractionen ziemlich oft vor, dass die Wunde sich verhältnismässig lange Zeit nicht schliesst, die Kammer sehr seicht ist, wobei dann eine viel zu günstige Gelegenheit zur erwähnten Form der Infection sich bieten würde, und doch zeigt die Erfahrung, dass die Heilung in den meisten Fällen ganz ruhig vor sich geht, wenn wir für gehörige Reinigung des Auges sorgen; ja manche behaupten, dass eine Wunde, die sich nicht zu schnell schliesst, und eine seichte Kammer für den Verlauf günstige Zeichen seien. Das Bersten der Wunde — eine sehr häufige Complication des Heilungsverlaufes — gibt auch Gelegenheit zur Infection, man fürchtete sich auch sehr davor (selbst Arlt nahm es als die häufige Ursache von Iridocyclitis und Panophtalmitis an), und doch spricht die Erfahrung für die Seltenheit der Infection auf diesem Wege; das Bersten führt meist nur eine Reizung oder mehr minder intensive Iritis herbei, ohne dass sich diese Processe bis zu einer das Auge vernichtenden Entzündung steigern würden. Ein diesbezüglicher Ueberblick über das grosse, den Gegenstand gegenwärtiger Abhandlung bildende Materiale zeigt die Richtigkeit dieser meiner Behauptung; es ist nämlich aus obiger Tabelle ersichtlich, dass die unverhältnismässig grosse Zahl der Wundberstungen keine Folgen nach sich zog, höchstens den Verlauf verlangsamte. Nur ein kleiner Theil derselben verursachte längere Reizung oder eine schwache, ohne Folgen verlaufende Iritis, während

wir in der Rubrik der Entzündungen, die das Auge gefährden, die Wundberstung als solche keine Rolle spielen sehen.

Wir müssen — übereinstimmend mit den Erfahrungen der früheren Zeit — den Glaskörpervorfall und das dadurch nothwendig gewordene Auslöffeln für die unangenehmsten Complicationen halten, da wir nach denselben sehr oft die verschiedensten Entzündungen entstehen sehen. Die eine Statistik trübenden Fälle von Corneavereiterung und Panophthalmitis sind mit diesen Complicationen in Zusammenhang. Es genügt zur Erklärung dieser Thatsachen, wenn ich mich auf die Erfahrungen bei der Pagenstecher'schen Starextraction berufe, wo wir zum Zwecke des Herausholens der Linse sammt Kapsel mit dem Löffel eingehen. Wenn wir auch den Prolaps des Glaskörpers vermeiden, so erreicht doch die Zahl der Verluste eine beträchtlich grössere Percentzahl, welche durch das Einführen des grossen Instrumentes in die Tiefe des Auges und in dessen empfindliche Gewebe genügend erklärt ist.

Es vergrössert sich nämlich die Möglichkeit der Infection, das Trauma wird grösser, die Iris, Glaskörper und Cornealwunde werden gequetscht, wodurch diese Theile zur Infection geeigneter werden, die Niederlassung der die Entzündung verursachenden Bakterien wird leichter: alle diese Umstände erklären die in den Rubriken „Auslöffeln" und „Glaskörpervorfall" obiger Tabelle ausgewiesenen Entzündungen genügend. Anderweitige Erfahrungen der früheren Zeit und diese Beobachtungen festigten in uns den Entschluss, aus der Reihe der Operationen die Pagenstecher'sche zu eliminieren, und wenn diese Operation in dem Ausweise doch eine Rolle spielt, so geschah deren Ausführung nicht aufgrund eines bezweckten, in vorhinein erwogenen Entschlusses, sie war vielmehr — unter dem Zwange der Verhältnisse — das Resultat eines momentanen Entschlusses, worüber ich noch später referieren werde.

Der Glaskörpervorfall an und für sich wäre nicht die unangenehmste Complication — obzwar wir ihn sehr ungerne sehen — weil bei gehöriger Reinlichkeit die ihn berührenden Instrumente keine Infection verursachen, obzwar die Möglichkeit grösser ist, wenn sich der Vorfall nach Beendigung der Operation zurückzieht, was bei weichen Augen ganz gut geschieht. Gefährlich wird er besonders dann, wenn er in Form einer Blase in die Wunde dringt oder gar mit einem Theile heraushängt, und wenn wir auch diesen Theil bei der Operation mit der Schere zu entfernen suchen, so leidet doch unser Bestreben — theils wegen des eventuellen unruhigen Betragens des Kranken, theils wegen stärkerer Spannung des Auges — sehr oft Schiffbruch. Solche Glaskörperfetzen hindern das Verschliessen der Wunde — ein an und für sich ziemlich unangenehmer Zustand — der heraushängende Theil trübt sich alsbald, wird grau, ist fortwährend mit der Aussenluft in Berührung und bildet eine offene Pforte für eine gegen

das Augeninnere fortschreitende Infection, worauf dann, je nach dem Grade derselben stärkere oder schwächere Entzündungen entstehen.

Alle bei der Operation vorkommenden übrigen Complicationen verursachen gleichfalls eine entzündliche Reaction, diese erscheint jedoch nach dem geringeren Grade der Complication unter dem Bilde einer längeren Reizung oder schwachen Iritis, welche wir in vielen Fällen als einfache traumatische Entzündung betrachten dürfen, wenigstens entstehen selten eitrige, also auf unbedingte Infection hinweisende Processe.

Wir begegneten oft im Verlaufe der 10 Jahre solchen Kranken, die sich ungehörig betrugen, sowie dem Säuferdelirium; in diesen Fällen hatten wir trotz der glatten Operation mit Entzündungen zu kämpfen; zwei solche Fälle endigten mit einer Irido-Chorioiditis, die sogar die Lichtwahrnehmung des Auges vernichtete. Die Fälle beziehen sich auf ältere Leute, bei welchen am 2.—3. Tage nach der Operation theils nur Unruhe entstand, theils Delirium ausbrach; diese Zustände hörten durch Verabreichung geistiger Getränke, von Morphium und Chloralhydrat gewöhnlich in einigen Tagen auf. Die Wuthausbrüche waren nicht selten so hochgradig, dass wir zum Fesseln Zuflucht nehmen mussten, um theils die Patienten selbst, theils die andern Kranken zu schützen.

Wir finden unter den Delirierenden zwei interessantere und erwähnenswerte Fälle, während die anderen alle in der gewohnten Form verliefen. Merkwürdig ist es, dass während der letzten zwei Jahre kein einziger Fall von Delirium vorgekommen ist.

1. Fall. Einer der erwähnten Fälle bezieht sich auf eine 42 Jahre alte Slovakin, bei welcher das Delirium am 3. Tage nach der Operation mit grosser Vehemenz ausbrach. Trotz aller Eingriffe von unserer Seite hielt das Wüthen fortwährend an, so dass wir am 6. Tage gezwungen waren, die Kranke auf den hellen Gang hinauszulassen, wo sie sich ziemlich ruhig verhielt, obzwar sie auch hier Anfälle hatte, schrie, tanzte etc. Sie riss von dem operierten Auge den Verband ab und war fortwährend ohne Verband am Tageslicht; während dessen heilte das operierte Auge sehr schön. Nach 14 Tagen Spitalsaufenthaltes wurde sie vollkommen ruhig, das Auge heilte trotz des fortwährenden Aufenthaltes im Hellen ganz glatt.

2. Fall. Wir nahmen den H. J., einen 75 Jahre alten Gasfabriksarbeiter, behufs Operation seines grauen Stares auf. Es war ein ganz versoffenes Individuum, so dass er den Tag gewöhnlich betrunken beschloss. Trotzdem wir ihn — um dem Delirium vorzubeugen — von seiner Aufnahme angefangen mit mässigen Quantitäten geistiger Getränke tractierten, brach das Delirium bei ihm am zweiten Tage nach der Operation mit grosser Heftigkeit aus. Er sprang aus dem Bett, riss den Verband ab, warf und brach, was ihm in die Hände kam, indem er unter heillosem Lärm mit Polizisten raufen zu müssen glaubte. Da er ein grosser, starker Mann war, so

gelang es nur sehr schwer, ihn zu bändigen und zu fesseln. Er wollte nichts einnehmen, so dass wir ihm Morphiuminjectionen geben mussten, deren grosse Dosen ihm ein wenig Ruhe verschafften. Die Anfälle wurden aber immer heftiger, so dass wir ihn — um den Frieden der anderen Kranken zu sichern — in ein Separatzimmer transferierten, wo er am 10. Tage sich zu besänftigen schien, weshalb wir ihn von den Fesseln befreiten. Am 14. Tage hatte er sich ganz ruhig betragen, da sprang er plötzlich zum Fenster, riss eine kleine Scheibe auf, stiess den ihm beigegebenen Wärter von sich und stürzte sich — bevor noch auf die Hilferufe jemand gekommen wäre — vom ersten Stock auf das Hofpflaster, wo er sofort starb. In diesem Falle, der so traurig endete, beobachteten wir bei der täglichen Krankenvisite trotz der grossen Gereiztheit und Ruhelosigkeit des Kranken mit Verwunderung, dass sein operiertes Auge — abgesehen von einiger Reizung — schön heilte und die Wunde nicht barst.

Ich kann nicht umhin, hier zu bemerken, dass man bei der Zusammenstellung der definitiven Resultate der Staroperationen die accidentellen Fälle, die durch unbesiegbare Unruhe der Kranken, Delirien, ungenügende Selbstbeherschung, Intelligenzmangel oder krankhafte Zustände bedingt sind und bei welchen das Auge eventuell zugrunde geht, auslassen müsste. Solche Verluste können weder der Operation, noch der Nichtanwendung der nöthigen Reinlichkeit zugeschrieben werden, sie sind nicht einmal vorauszusehen, höchstens kann man sie in einzelnen Fällen ahnen, und deshalb wäre es ein fehlerhaftes Vorgehen, aus ihnen auf die Richtigkeit oder Unrichtigkeit der Operationsmethode, oder der angewendeten Antisepsis oder Asepsis einen Rückschluss machen zu wollen.

Der Zufall und das in grösseren Spitälern ohnehin beobachtete gleichzeitig häufigere Vorkommen gleicher Fälle können es mit sich bringen, dass manchmal viele unruhige und delirierende Kranke zu finden sind, welche ihre Augen durch ihr Betragen zugrunde richten, wodurch dann selbst eine Statistik, die sonst die schönsten Erfolge aufweisen kann, zu einer schlechten wird, ohne dass bei der Operation oder bei der Nachbehandlung ein Versehen oder ein Fehler vorgekommen wäre.

Es ist jedoch nicht zu leugnen, dass diese Nachsicht, respective das Einreihen solcher Fälle in eine specielle Rubrik eine reichliche Gelegenheit zur Verminderung der Verlustpercente bieten würde. Es wäre die Möglichkeit gegeben, dass selbst einzelne Fälle von Augen, die durch die Operation oder Reinlichkeitsmangel zugrunde gegangen sind, — wenn die Patienten zufällig auch unruhig waren, — in die Rubrik der durch die Wunde verursachten Percente übersetzt und für sich verrechnet werden, wobei sich dann die Resultate der Staroperation ungerechterweise bessern.

Selbst bei einer grösseren Zahl von Operationen ist ein änliches wohlwollendes Beurtheilen bloss ein — zweier Fälle genügend zur Verbesserung

der Percente, da es sich ohnehin nur um geringe Verlustpercente (1·5—3%) handelt, wo dann ein Fall mehr bereits einen beträchtlichen Unterschied macht.

Es ist hingegen beinahe unmöglich, zu bestimmen, wann ein Fall als durch das unrichtige Betragen des Kranken verloren zu betrachten sei; so dass hiebei nur die gerechte, nüchterne Beurtheilung des die Statistik zusammenstellenden Fachmannes maassgebend sein könnte, wozu noch die Entscheidung der Fachmänner seiner eventuellen Umgebung hinzukäme.

Ich halte es für nothwendig, mich über zwei andere Rubriken der Tabelle auszusprechen, und das sind üble Zufälle, die durch das Reiben und durch reichlichere Starreste verursacht sind. Es kommen hier besonders die unreifen Starformen in Betracht, weil deren breiige, ja sogar noch nicht grau gewordene Rindenpartikeln bei der Expulsion von dem Kerne sich leicht loslösen und zurückbleiben. Sie machen ein längeres Reiben nothwendig, was eventuell auch gefährlich werden kann, obzwar wir diesem Umstande keine besondere Bedeutung beimessen können, wenn wir bedenken, dass es unter so vielen, im Verlaufe von 10 Jahren gemachten Operationen nur einmal als Ursache des Verlustes auftritt. Selbst in diesem einen Falle taucht der Verdacht auf, ob es wirklich die Ursache war oder etwas anderes vorgekommen ist, wovon wir keine Kentnis haben, und wir so das eventuell nothwendig gewordene lange Reiben für den Verlust verantwortlich machen.

Viele Reste im Auge verursachen sehr oft eine Reizung, welche verschiedengradig werden kann, je nachdem der Rest grösser, geringer oder mehrweniger quellungsfähig ist. Solche Rindenreste sind nach dem oben Gesagten besonders nach Operationen unreifer Stare zu finden und üben auf die Iris, eventuell auf das Corpus ciliare wie ein Fremdkörper eine directe, reizende Wirkung aus, die durch die Quellung noch vergrössert wird. Sie verursachen, respective unterhalten also entzündliche Processe oder mindestens eine lange Reizung, wodurch die definitive Heilung verzögert wird. Abgesehen von dieser Unannehmlichkeit, haben solche reizende Reste noch jene schlechten Folgen, dass sie bei Gelegenheit der durch sie verursachten Entzündung mit der Iris in hohem Grade verwachsen, ein Umstand, der dann die Nachoperation sehr erschwert und gefährlich macht. Wenn wir die Schwierigkeiten der in solchen Fällen üblichen einfachen Linearextraction in Betracht ziehen, so müssen wir es uns sehr überlegen, ob wir einen unreifen Star operieren sollen oder nicht. Die Operation ist womöglich zu vermeiden, weil ihre Folgen unberechenbar, die Behandlung umständlich und das Endresultat, mit dem der anderen Starformen verglichen, weniger versprechend ist. Es ist wahr, dass beim Ausweise der Stare je nach ihrer Form (siehe Tabelle) die Verluste keinen grösseren Percentsatz zeigen, höchstens kommt die lange Reizung verhältnismässig öfter vor, so dass obige Aengstlichkeit unbegründet erscheint. Der Zweifel wird aber alsbald behoben, wenn wir auf die Tabelle der einfachen Linearextraction und hier

auf die Rubrik der Cataracta secundaria blicken, wo wir neben vielen entzündeten Augen sehr viel Verluste (4·5%) finden. Die ganze Zahl der Fälle, die dieser Operation bedürfen, stammt von jenen Starformen, welche schon bei der ersten (Gräfe'schen) Operation mit dem Zurückbleiben vieler Starreste endigten, — unter denen wieder die nondum mature Katarakt den ersten Platz einnimmt. Es ist also bei Beurtheilung der Operabilität und des Endresultates ein Summieren nothwendig, weil wir nur auf diese Weise ein reines Bild bekommen können, das dann bei unseren Entschliessungen eine Rolle zu spielen berufen ist.

Ich will von den Endresultaten, respective von dem Grade des erreichten Sehvermögens nicht sprechen, theils weil ich derselben schon gedachte, theils weil ein Blick auf diese Rubrik der letzten Tabelle genügende Aufklärung gibt, ohne dass ein detailliertes Besprechen nothwendig wäre. In die 1. Classe reihten wir jene Augen ein, deren Visus von 5/5 bis 5/30 geht, in die 2. Reihe kamen die Operierten mit 5/30 Visus bis zur guten Lichtperception und Projection, in die 3. endlich die Verluste, also Fälle, welche auf keine Weise zu bessern waren. Ich sehe ein, dass diese Eintheilung sehr breite Grenzen hat und die gründliche Beurtheilung eine enger begrenzte Classificierung verlangt hätte; das wäre aber eine ausserordentlich grosse Arbeit gewesen, welche ich umsoweniger für unbedingt nothwendig hielt, als ich im Passus über die Förster'sche Pincette eine sehr detaillierte Tabelle bot, deren Verhältnisse man auf alle an Star Operierte anwenden kann und auf diese Art über die ganze Summe eine gründliche Orientierung gewinnen kann.

Ich habe nicht die Absicht, die Verlustfälle detailliert und einzeln aufzuzählen, weil sie nichts Besonderes bieten, und weil ich sonst mit meinem ohnehin langen Ausweise zu sehr ins Einzelne geriethe. Nur einen Fall will ich erwähnen, der zwar eigentlich nicht hierher gehört, für den ich aber keinen geeigneteren Platz wählen konnte.

Wir nahmen den P. P., einen 46 Jahre alten, schlecht genährten Arbeiter behufs Operation seines grauen Stares auf. Vor der Operation zeigte er eine auffallende Furcht, war sehr blass und zitterte; die Herzthätigkeit war sehr beschleunigt. Die Operation verlief glatt; nach derselben schien er vollständig beruhigt zu sein. Die Operation wurde vormittags um ½10 Uhr gemacht und der Kranke lag nachts 12 Uhr in vollständiger Ruhe auf dem Rücken, befand sich wohl und gab auf an ihn gerichtete Fragen verständliche Antwort.

Als am Morgen um 5 Uhr die Wärterin die operierten Kranken überschaute, fiel es ihr auf, dass der erwähnte Patient überaus ruhig war, während er des Nachts schlief und schnarchte. Sie rief mich gleich herbei; bei dem Kranken war der vor 1—2 Stunden eingetretene Tod zu constatieren. Seine Nachbarn — gleichfalls Operierte — sagten aus, dass er

fortwährend gleichmässig schnarchte, plötzlich aber ruhig wurde, welchem Umstande sie jedoch keine Wichtigkeit beilegten, weil sie glaubten, dass er aufgewacht sei und deshalb zu schnarchen aufhörte.

Bei der gründlich ausgeführten Section war eine Todesursache absolut nicht nachweisbar. Im linken Herzen waren etwas mehr Blutgerinnsel, die rechte Lunge war in geringer Ausdehnung infiltriert, aber grössere Veränderungen, welche den eingetretenen Tod erklärt hätten, waren nicht zu entdecken. Das Gefässsystem war dem Alter entsprechend in gutem Zustande.

Aufgrund des negativen Sectionsergebnisses müssen wir als Todesursache eine „Syncope" ansprechen, deren Grund vielleicht in der ausserordentlich grossen Furcht — mit welcher er zur Operation gieng — zu suchen ist. Obzwar der Tod 13—14 Stunden nach der Operation erfolgte, so ist es doch möglich, dass die vor der Operation auch beinahe ähnliche lange Zeit bestandene ausserordentliche Furcht zur langsamen Ermüdung des Nervensystems geführt hat. Dazu kam noch, dass selbst nach der Operation seine Angst nicht ganz aufhörte, weil dann das Grübeln über den Gang der Heilung in den Vordergrund trat.

* * *

Es wurden 262 complicierte Katarakte und 3 Diabetiker operiert, bei welchen die Verlustsumme eine grosse ist, in 6·7% der Fälle wurde nämlich das Auge nach der Operation vollkommen und irreparabel blind.

Wir rechneten einen Fall wegen anderer, neben dem Stare vorkommender Krankheiten nur dann zu den complicierten, wenn wir die Diagnose vor der Operation machen konnten. So kam ein Star, neben welchem eventuell eine sich durch die Lichtempfindung und Projection nicht verrathende Krankheit des Augengrundes bestand, in die Reihe der einfachen, da wir die Krankheit nur durch die Augenspiegeluntersuchung nach der Operation entdecken konnten. Dieses Princip befolgten wir deshalb, weil wir so die wohlmeinende Verbesserung der Statistik vermeiden können; man kann nämlich sonst einzelne Verlustfälle leicht in die Reihe der Complicierten übersetzen und, wenn z. B. keine andere Krankheit als eine stärkere Conjunctivitis catarrhalis bestand, den Fall in die Rubrik der Complicationen einreihen. Wenn der Leser in der folgenden Tabelle — welche die complicierenden Krankheiten ausweist — trotzdem auch Erkrankungen des Augenhintergrundes findet, so möge er diesen Umstand nicht als eigenmächtiges Nichteinhalten unseres obigen Principes betrachten, sondern wahrnehmen, dass wir in diesen Fällen noch vor dem vollkommenen Reifwerden des Stares — mit einem Worte, als noch das Spiegeln möglich war — die Krankheit constatiert hatten.

Tabelle IX.

Complicationen	Zahl d. Fälle	Lange Reizung	Iritis	Irido-chorioiditis (Verlust)	Corneal-Vereiterung	Panophthalmitis	Todesfälle
Ektropium	4	.	1	.	.	.	.
Blepharophimosis	4	.	.	.	.	.	.
Conjunctivitis catarrhalis	15	.	.	.	.	1	.
„ „ trachomatosa	14	2	.	.	.	.	.
Blennorrhoea sacci lacrym.	22	.	1	.	1	2	.
Pterygium	3	1	.	.	.	.	.
Nubecula corneae	28	.	.	.	.	.	.
Cicatrix adhaerens	6	1	1	.	.	.	.
Synechiae posteriores	35	.	4	3	1	1	.
Occlusio pupillae	6	.	2	1	.	.	.
Iridectomia praeparativa	9	.	.	1	.	.	.
Myopia	36	.	1	.	.	1	.
Strabismus convergens	8	.	.	.	.	.	.
Strabismus divergens	6	1	.	.	.	.	.
Nystagmus	4	.	.	.	.	.	.
Schlechte Lichtempfindung	17	.	.	.	.	1	.
Projectionseinengung	6	1	.	.	1	.	.
Glaucoma	10	.	2	.	.	.	.
Chorioideal-Erkrankung	3	.	.	.	.	.	.
Atrophia nervi optici	4	.	.	.	.	.	.
Diabetes mel.	3	.	.	.	.	.	1
Cataracta luxata	5	.	2	.	1	.	.
Cataracta calcarea	3	.	1	1	.	.	.
Cataracta accreta	3	1	.	1	1	.	.
Trichiasis et distichiasis	6	.	.	.	.	.	.
Blepharadenitis	3	.	1	.	.	.	.
Cat. amaurotica	2	.	.	.	.	.	.
Zusammen	265	7	16	7	5	6	1

Ein Blick auf die Tabelle zeigt, dass die grösste Gefahr bei jenen Fällen vorhanden ist, wo ein inficierendes Secret in das Auge dringen kann, und wo das Auge, infolge einer vorhergegangenen Erkrankung im vorderen Uvealtractus, überhaupt empfindlicher geworden ist, wo ausserdem wegen der entstandenen Anwachsungen die Operation mit einem grösseren Trauma einhergeht. So verursachten die hinteren Synechien, wegen welcher bereits das Irisausschneiden schwieriger wird, wobei man zur Befreiung der Linse aber ringsum ablösen musste, sehr viele Fälle mit entzündlichem Verlauf. Diesen Uebelständen können wir eine Verminderung des Traumas gegenüberstellen, indem wir die Synechien zarter und langsamer ablösen.

Wir haben bei einfachem Star eine präparative Iridektomie nur ausnahmsweise gemacht, meist dann, wenn wir früher am andern Auge nach glatt vollzogener Operation einen zu sehr starker Entzündung geneigten Verlauf fanden. Oefter machten wir diese Operation bei einer vorhergegangenen Erkrankung des Uvealtractus, so dass die den Namen „präparative Iridektomie" führende Rubrik der Tabelle meist solche Fälle enthält. Und wenn wir die ohne präparative Iridektomie gemachten Extractionen mit jenen, wo eine präparative Iridektomie vorhergieng, vergleichen, so wird uns die wohlthätige Wirkung dieser Operation zweifellos auffallen. In solchen Fällen ist sie indiciert, während sie bei einfachen Staren mindestens ohne besonderen Nutzen ist, und ausserdem die Kranken den Unannehmlichkeiten einer mit der Iridektomie und später mit der Extraction verbundenen schweren Diät aussetzt.

Wir befolgten früher bei Starfällen mit Blenorrhoea sacci den Vorgang, dass wir nach der Operation beim Waschen des Auges den Thränensack energisch ausdrückten und das Secret sofort durch reichliches Abspülen zu entfernen trachteten. Trotzdem wir bei Fällen von Blenorrhoea sacci auf Wundinfection vorbereitet sein können, erkannten wir doch dieses Vorgehen später als unrichtig, ja gefährlich, indem der ausgedrückte Eiter, wenn wir ihn noch so schnell abzuspülen versuchen, unter die Augenlider gelangen kann, wozu noch der Umstand beiträgt, dass — da wir es mit frisch operierten Augen zu thun haben — ein beliebiges Auseinanderziehen der Augenlider und so ein gründliches Ausspülen nicht ausführbar oder mindestens gefährlich ist.

Wir modificierten unser Vorgehen später so, dass wir gerade das Gegentheil thaten, wir rührten nämlich den vor der Operation desinficierten und von seinem Secrete vollständig befreiten Thränensack so lange nicht an, bis sich die Scleralwunde einigermaassen verschloss, also ungefähr bis zum dritten Tage. Auch bei der Reinigung des Auges giengen wir behutsam vor, damit auch nicht der leiseste Druck auf den Sack ausgeübt werde. Mit diesem Vorgehen konnten wir thatsächlich günstige Erfolge erreichen, wie das die Erfahrungen der letzten Jahre beweisen.

Wir operierten 3 Fälle von Cataracta diabetica, von welchen zwei glatt heilten, die dritte Patientin aber, R. S., 34 Jahre alt, welche schon vor der Operation ausserordentlich schwach war, am dritten Tage nach der Operation starb.

Es wurden 15 Fälle von Cataracta traumatica nach Gräfe extrahiert, es waren die verschiedensten Fälle, und nur einer gieng durch Iridochorioiditis suppurativa zugrunde. Charakteristisch ist es aber, dass die Heilung nur bei weniger als der Hälfte (7) glatt verlief, worüber wir uns auch nicht wundern dürfen, wenn wir an die Intensität und Mannigfaltig-

keit der die Katarakte hervorrufenden traumatischen Einwirkungen denken.

* * *

Die Pagenstecher'sche Staroperation machten wir bei 25 Fällen von Cataracta senilis, jedoch, wie oben erwähnt, nie mit von vorhinein gefasstem Entschlusse, sondern es zwang uns immer der Verlauf dazu. Es waren Fälle, wo wir im vorhinein den Verlauf der Operation ahnten, aber immer die Absicht hatten, die Gräfe'sche Extraction zu machen; nur in jenen Fällen wandelte sich die Operation zur Pagenstecher'schen um, wo während der Operation vor dem Ritzen der Kapsel, also im I. oder II. Momente, Glaskörper zum Vorschein kam. Da wir in diesen Fällen die Linse mit unversehrter Kapsel herauslöffelten, so reihten wir sie, mit vollem Rechte, in eine besondere Rubrik unter die Pagenstecher'schen Extractionen ein. Selbst bei den wenigen gemachten Operationen zeigt sich die Schwere des Eingriffes, indem in 3 Fällen das Auge durch Iridochorioiditis zugrunde gieng.

Der Vollständigkeit halber will ich noch erwähnen, dass wir die Beer'sche Extraction in 12 Fällen machten, und zwar 11mal bei Cataracta luxata und einmal bei Vorhandensein eines Fremdkörpers in der Linse.

Die Wenzel'sche Operation machten wir bei Cataracta accreta in 7 Fällen; sie zeigte sich immer als schwerer Eingriff, indem in 3 Fällen das Auge zugrunde gieng, sogar die Lichtempfindung erlosch, während in einem Falle eine sehr quälende und sich lange hinziehende Iridocyclitis auftrat. Wenn wir aber bedenken, dass wir die unter die Indication der Wenzel'schen Extraction fallenden angewachsenen Stare für Fälle halten müssen, die schon a priori verloren zu geben sind, so finden wir die Operation doch für berechtigt, wenn sie bei einem noch so kleinen Percente wenigstens das zum Herumgehen nothwendige Sehen zurückgibt.

* * *

In den abgelaufenen zehn Jahren haben wir Discissionen und besonders die Extractio linearis simplex in grosser Zahl gemacht, wobei wir nichts Neues erfuhren, ich mich deshalb über dieselben kurz fassen kann. Ich will auch dem Leser mit keiner besonderen Tabelle zur Last fallen, und deshalb mache ich nur auf die letzte grosse Tabelle aufmerksam, wo die Fälle detailliert aufgezählt sind.

Bei der Indication der Linearis simplex hielten wir uns streng an die Zusammenstellung, welche in dem Ausweise des Dr. Juhász über die Katarakta-Operationen in den Jahren 1877—79 aufzufinden ist. Im übrigen folgten wir den schon damals bewährten Erfahrungen und können dieselben durch neuere Beobachtungen nur bekräftigen, so dass unser Gesichtskreis

in dieser Richtung nicht erweitert wurde und nichts Neues gefunden worden ist.

Sie kann scheinbar für einen geringen Eingriff imponieren und ist doch eine Operation, welche viel schwerere Folgen hat, als man a priori erwarten würde. Bei keinerlei Operation hat man in der Nachbehandlung mit so vielen Umständen zu kämpfen wie gerade bei dieser Operation, weil unberechenbare Arten von Entzündungen entstehen können, von denen so manche die Sehkraft des Auges vollkommen zugrunde richtet. Am gefährlichsten ist diese Operation bei den membranösen Formen, besonders wo diese mit den vorderen Theilen des Uvealtractes verwachsen sind. Man kann in solchen Fällen selten dem Glaskörpervorfall ausweichen, was an und für sich genug unangenehm ist, ausserdem geht das Ablösen und Herausziehen der Membran mit einer starken Zerrung gerade des empfindlichsten, zur Entzündung am meisten geneigten Theiles des Auges einher, welcher Umstand die erwähnte Schwere der Operation genugsam erklärt. Da diese Formen des Stares in unverhältnismässig grosser Zahl gerade von den Cataractis secundariis geliefert werden, so ist es von grosser Tragweite, durch Herausreissen der Kapsel die Bildung der Secundaria (wenigstens der dickeren, die einer Extractio linearis bedürfen), womöglich zu verhindern. Hier spielt wieder die Förster'sche Pincette eine grosse Rolle, worüber ich im Eingange meiner Abhandlung ausführlich sprach.

Unter den in grosser Zahl gemachten Fällen von Discission kam nur in einem einzigen Falle ein complicierter Verlauf vor, und zwar bei einem 14 Jahre alten Mädchen, dessen Cataracta mollis wir discindierten. Am Tage nach der Operation entstand eine heftige eiterige Iritis, welche auch auf die rückwärtigen Theile des Uvealtractes übergriff und das Auge sogar seiner Lichtempfindung beraubte.

In diesem Falle ist es kaum zu bezweifeln, dass das Uebel durch eine unreine Discissionsnadel verursacht wurde, weil man den das Auge vernichtenden Entzündungsprocess, in Anbetracht der leichten Operation und der kleinen Stichwunde, anderweitig nicht erklären kann.

In zwei Fällen beobachteten wir Conjunctivitis atropinica, beides waren an Star Operierte, bei welchen bereits ein Tropfen genügte, damit das Auge sich stark röthe und die Conjunctiva, sogar die Palpebra ein wenig anschwelle. Diese Symptome hielten wir anfangs für die eines sich entwickelnden Entzündungsprocesses, erkannten jedoch bald die Atropinidiosyncrasie; nach Aufgeben der Einträufelungen bildeten sich die erwähnten Symptome rapid zurück. Bei sehr schwachen, weiten oder sich lange nicht verschliessenden Wunden — wenn von Seite der Iris keine Complication gegenwärtig war — gebrauchten wir mit ausgezeichnetem und raschem Erfolge das Pilocarpin, ohne dass wir in einem einzigen Falle Reizung

oder gar Iritis beobachtet hätten. Bis zum Jahre 1879 geschah nichts Besonderes betreffs der antiseptischen Wundbehandlung, wir beschränkten uns auf einfache Reinlichkeit, sowohl im Vorgehen bezüglich der Augen, als auch in der Vorbereitung der Instrumente und der Verbandmittel. Das Vorgehen war also aseptisch, was in neuester Zeit wieder anfängt sich auf dem Gebiete der Chirurgie, sogar in dessen so heiklem Theile, in der Bauchchirurgie, seinen Platz zu erobern. Das ist ein Princip, an dessen Richtigkeit nach dem heutigen Stande der Wissenschaft niemand mehr zweifelt; es tauchen aber bei seiner Ausführung Schwierigkeiten auf, welche die ideale und nur solchergestalt vollkommene Reinlichkeit unmöglich machen.

Wir konnten uns jedoch der während der erwähnten Zeit entstandenen grossen Bewegung nicht verschliessen. Man musste sich mit der immer acuter gewordenen Nothwendigkeit der antiseptischen Wundbehandlung befreunden, umsomehr, als man das rein aseptische Verfahren zwar nicht inbezug der im Gebrauche stehenden Instrumente und Verbandmittel, sondern wegen der anatomischen Bildung und Lage des Auges selbst, wegen seiner unabschliessbaren Communication mit den Bakterien züchtenden benachbarten Höhlen (Nase und Mund) nicht ganz genau ausführen kann. Diese kurz erwähnten Umstände machten es also nothwendig, dass wir die beiden Verfahren gleichsam vereinigt in die ophtalmiatrischen Operationen und in die Wundbehandlung einführten, wodurch wir sowohl die ausserhalb des Auges entstehenden, als auch die aus seiner anatomischen Lage folgenden üblen Einflüsse — soweit als möglich — bekämpfen können.

Den zu jener Zeit modernen Spray versuchten wir durch zwei Jahre und gaben ihn endlich aufgrund genügend reichlicher Erfahrungen als ein Verfahren auf, das keinen wesentlich besseren Heilverlauf gibt, die Operation complicierter und deren Ausführung erschwert. Auch bei uns wurde ihm dasselbe Los zutheil wie bei andern, die sich mit Operieren befassen, er wurde nämlich ganz bei Seite gesetzt. Bei den Augenoperationen ist das Verfahren solcher Natur, das Operationsfeld so klein, dass dessen Klarhalten vor einem zerstäubten Desinficiens während der Operation beinahe unmöglich ist.

Die zerstäubte Flüssigkeit hüllt das Auge — auf Kosten des klaren Sehens — gleichsam in einen Nebel ein und wirkt auf solche Weise bei den ohnehin sehr genaues Sehen und grosse Sorgfalt beanspruchenden Augenoperationen nur störend ein. Abgesehen davon hat der Spray noch eine andere Unannehmlichkeit, und zwar die, dass die in das Auge gelangte zerstäubende Flüssigkeit auf der Cornea und auf den anderen Theilen des Auges endlich zu Tropfen wird, welche dann durch ihre theils vergrössernde, theils verzerrende Wirkung bei dem Anfertigen der Wunde und bei den Eingriffen an den tiefer liegenden Theilen des Auges die

Orientierung so sehr behindern, dass die Operation kaum mit Erfolg fortgesetzt werden kann; ausserdem werden auch die Hände und Augen des Operateurs nass, was wieder auf Kosten der richtigen Ausführung geschieht.

Um zu erweisen, wie unangenehm beim Operieren die Verzerrung des Bildes ist, berufe ich mich nur auf die Thatsache dass dem Anfänger im Operieren z. B. bei der Extraction die Contrapunction am meisten schwer fällt, da er vor allem die Spitze des Messers beachtet, welche durch die Cornea hindurch vergrössert, abgebogen und verzerrt erscheint, weshalb ihm der Ausstichspunkt schwer bestimmbar wird. Wenn wir nun — um den erwähnten Unannehmlichkeiten auszuweichen — den Spray nur von weitem in der umgebenden Luft wirken lassen und nicht auf das Auge oder dessen unmittelbare Umgebung richten, so ist das Verfahren zwecklos, weil dann gerade das Auge, die Conjunctiva, die Wunde und die im Gebrauche stehenden Instrumente in den nicht desinficierten Rayon zu liegen kommen. Die Behauptung dass bei Anwendung des Sprays par distance, durch vorheriges Niederschlagen der in der Luft suspendierten Staub- und Schmutztheilchen bereits ein Nutzen entsteht und die Luft gleichsam rein gehalten wird, kann man vielleicht dort hinnehmen, wo von einer grossen Operationsfläche oder Wunde die Rede ist, aber auch da taucht die Frage auf, ob nicht durch die verursachte grosse Luftströmung von anderen Punkten der Localität gerade während der Operation gleichfalls Staub oder Schmutz hingelangt, der gerade dann niedergeschlagen wird.

Es ist bekannt, dass während der letzen zehn Jahre ein ganzes Heer antiseptischer Mittel auftauchte welche alle man verschiedener guter Eigenschaften wegen rühmte, die aber zum grossen Theil nur empfohlen wurden jedoch bald von der Bildfläche verschwanden. Ich würde eine mühsame, langweilende, ja sogar unzeitgemässe Arbeit unternehmen, wollte ich mich im Rahmen der Staroperationen, oder allgemeiner gesagt, der Augenoperationen in ein Aufzählen der erwähnten Mittel oder in deren Kritik einlassen, auch schon deshalb, weil man sogar von bewährten Mitteln nur ausnahmsweise einige zur Desinfection in der Augenheilkunde verwenden kann, und zwar wegen der grossen Empfindlichkeit des Auges, das alsbald entzündliche Folgen d. h. Reizungsreaction zeigt. Einen Theil der Mittel können wir absolut nicht gebrauchen oder — wenigstens die meisten — nur in einer sehr starken Verdünnung, was wieder auf Kosten der vollkommenen Desinfection geschieht. Abermals ein Grund, weshalb bei Augenoperationen und in der Wundbehandlung die Infection vollständig zu vermeiden so schwer ist.

Ich will mich also hier nicht mit diesem Thema befassen und beschränke mich darauf, mitzutheilen, wie wir bei der Vorbereitung zur Operation und bei der Wundbehandlung vorgegangen sind.

Art der Operation	Starformen	Gesammte Operationen	Operations-						
			Incis. cornth. ext.	Wunderweiterung	Mehrf. Iridectomie	Glaskörper-Vorfall			
						II. Mom.	III. Mom.	IV. Mom.	V. Mom.
Extraction nach Gräfe	Cataracta senilis non matura . .	369	2	6	4	—	3	4	6
	„ „ matura . .	667	1	13	11	—	4	13	17
	„ „ hypermatura	788	1	12	14	—	14	21	15
	„ „ morgagn. .	90	—	—	1	—	1	2	1
	Zusammen . . .	1914	4	31	30	—	22	40	42
	Cataracta complicata	265	—	—	—	2	6	4	12
	„ traumatica	15	—	—	—	—	2	—	2
	Summe d. Gräfe'schen Oper. . .	2194	—	—	—	—	—	—	—
Extraction nach Beer	Cataracta luxata	11	—	—	—	3	—	—	—
	Corpus peregrinum in lent. cryst.	1	—	—	—	—	—	—	—
	Zusammen . . .	12	—	—	—	3	—	—	—
Extr. nach Pagenstecher Extr. n. Wenzel	Cat. senilis	25	—	1	—	25	—	—	—
	Cat. accreta	7	—	—	—	—	5	—	—
Extr. linearis simplex	Cat. mollis et tumescens	28	—	—	—	—	—	—	—
	„ secundaria	96	—	—	—	11	—	—	—
	„ membranacea	17	—	—	—	1	—	—	—
	„ traumatica	41	—	—	—	3	—	—	—
	„ arido siliquata	7	—	—	—	—	—	—	—
	„ tremula	2	—	—	—	—	—	—	—
	Zusammen . . .	191	—	—	—	—	—	—	—
Discissio per corneam	Catar. mollis, fluida cong. perinuel.	103	—	—	—	—	—	—	—
	Cat. secundaria	11	—	—	—	—	—	—	—
Discis. p. scler.	„ „	234	—	—	—	—	—	—	—
Reclinatio	„ arido siliquata	1	—	—	—	—	—	—	—
Andere Linsenoperat.	Iridect. simpl. dupl. sphincter. etc.	76	—	—	—	—	—	—	—
	Zusammen . . .	2834	—	—	—	—	—	—	—

verlauf					Heilungsverlauf									Erfolg			Mortalität	
Auslöffelung	Korrelaxation	Eing. m. d. Pince. um die Kapsel	Langes Reiben	Secund. Irisexcision	Spontane Blutung	Platzen der Wunde	Iritis	Iridocyclitis	Tridochorioïditis (Verlust)	Panophthalmitis	Cornealvereiterung	Langes Reiben	Punctio corneae	I. Classe	II. Classe	III. Classe		
6	1	7	13	1	5	8	10	3	3	1	3	15	13	201	161	7	—	Die Glaskörpervorfälle im II. Mom. sind in der Rubrik der Pagenstecher'schen Operation.
17	3	1	16	2	3	31	13	2	3	2	4	11	29	333	326	8	—	
34	7	15	17	4	8	34	24	1	3	4	4	18	41	502	273	11	2	
3	6	2	—	2	1	2	3	1	2	—	—	1	4	52	36	2	—	
64	17	25	46	9	17	75	50	7	11	7	11	45	87	1088	796	28	—	Unter den Erf. III. Cl. sind 2 Fälle von Cat. amaurotica.
11	—	—	—	4	6	8	16	4	7	6	5	7	15	98	146	20	1	
1	—	—	4	—	1	1	2	1	1	—	—	6	—	1	13	1	—	
—	—	—	—	—	—	—	—	—	—	—	—	—	—	—	—	—	—	
3	—	—	—	—	—	—	1	—	2	1	—	1	—	2	6	3	—	
—	—	—	—	—	—	—	—	—	—	—	—	1	—	—	1	—	—	
3	—	-	—	—	—	—	1	—	2	1	—	2	—	2	7	3	—	
—	—	25	—	—	—	1	3	—	3	—	—	3	2	9	13	3	—	
—	—	—	—	—	—	—	—	1	3	—	—	—	—	—	4	3	—	
—	—	—	—	—	—	2	2	—	1	—	—	3	—	9	18	1	—	
—	—	29	—	—	1	4	8	1	3	1	—	2	1	35	57	4	—	
—	—	2	—	—	—	1	2	1	3	—	1	—	1	4	9	4	—	
—	—	1	—	—	—	—	3	1	2	—	—	2	—	10	29	2	—	
—	—	—	—	—	—	—	1	1	1	—	—	1	—	1	1	—	—	
—	—	—	—	—	—	—	—	—	—	—	—	—	—	—	—	—	—	
—	—	—	—	—	—	—	—	—	—	—	—	—	—	—	—	—	—	
—	—	—	—	—	—	—	1	2	1	—	—	—	95	39	63	1	—	
—	—	—	—	—	—	—	—	—	—	—	—	—	—	6	5	—	—	
—	—	—	—	—	—	—	—	2	—	—	—	8	—	156	78	—	—	
—	—	—	—	—	—	—	—	—	—	—	—	—	—	1	—	—	—	
—	—	—	—	—	—	—	—	—	—	—	—	—	—	—	—	—	—	
—	—	—	—	—	—	—	—	—	—	—	—	—	—	—	—	—	—	

In den Tagen vor der Operation trugen wir Sorge, dass von Seite der Conjunctiva kein reichlicheres Secret vorhanden sei, weshalb wir einen eventuell bestehenden Katarrh rechtzeitig entsprechend behandelten. In neuerer Zeit, ungefähr seit dem Jahre 1885, können wir es gerade der Einbürgerung dieses Verfahrens zuschreiben, dass die Conjunctivitis catarrhalis als Complication in der Statistik der Kataraktaoperationen — sozusagen vollständig aufgehört hat eine Rolle zu spielen. Wenn am Auge oder an dessen schützenden Hilfsapparaten andere Krankheiten vorhanden waren, so wurde diesen gleichfalls eine entsprechende Behandlung zutheil, und sie wurden dann nach den allgemein angenommenen Principien entweder unter die Complicationen der Katarakten eingetheilt oder nicht. Die Augen wurden unmittelbar vor der Operation nach gehörigem Cocainisieren mit 3proc. Borsäurelösung ausgespült. Die Instrumente wurden unmittelbar vor der Operation in reinem Wasser, gleich darauf in absolutem Alkohol abgewaschen und dann dem Operateur gereicht.

Nach der Operation legten wir auf das Auge einen in 3proc. Borsäurelösung getauchten Borlint, darauf eine gehörige Menge reine Bruns'sche Watte und verbanden das Ganze mit einer Arlt'schen Binde. Das operierte Auge wuschen wir vier Tage lang täglich zweimal mit lauwarmer 3proc. Borsäurelösung reichlich aus und achteten darauf, dass dieselbe in das offen gehaltene Auge gelange und die eventuell darin gebliebenen Blutgerinnsel und das conjunctivale Secret herausspüle.

Ein Jeder, der Gelegenheit hatte, die Nachbehandlung vieler Staroperierter zu leiten, muss die Nothwendigkeit der genauen Ausführung dieser Maassregeln einsehen. Man kann sich überzeugen, wie viel Schleimfetzen, Blutgerinnsel und Linsenreste dieses Auswaschen — selbst wenn die Wundtoilette noch so genau war — entfernt. Die Zersetzung dieser zurückgebliebenen Theile wirkt jedenfalls — wenn sie auch keinen anderen Schaden verursacht — reizend, besonders dann, wenn wir dem Auge durch die Operation ohnehin eine grosse Aufgabe zumuthen, wenn es also absolute Ruhe nothwendig hat und ihm jede Reizung gewiss nachtheilig sein wird. Nach diesen Beobachtungen erscheint jenes, noch heute von vielen empfohlene und befolgte Verfahren unbegreiflich, welches darin besteht, dass sie das Auge 3 bis 4 Tage nach der Operation ununterbrochen verbunden halten. Dieses Verhalten wäre dann berechtigt, wenn der Verbandwechsel und das Ausspülen des Auges mit grösseren Gefahren verbunden wäre als das erwähnte Verfahren.

Dem ist aber nicht so; der mit gehöriger Uebung gemachte Verbandwechsel und das Auswaschen sind vollkommen gefahrlos, ja verschaffen den Kranken sogar Ruhe, was auch der Umstand beweist, dass die Kranken das Auswaschen des Auges kaum erwarten können. Wir halten unsere Behauptung auch demjenigen Verfahren gegenüber aufrecht, wobei

man auf die Wunde die in neuerer Zeit empfohlenen Emplastra legt oder verschiedene deckende oder antiseptische Pulver streut; diese Behandlungsmethoden erfreuen sich übrigens keiner allgemeinen Verbreitung. Wenn der Verlauf compliciert wurde, so leiteten wir ein entzündungswidriges Verfahren ein.

Epochemachende Ereignisse kamen im Verlaufe der zehn Jahre nicht vor, und so konnte ich auch nicht von bedeutenden Dingen reden, hoffe aber doch mit meiner Mittheilung genützt zu haben.

Trotzdem auch dieser Zweig der ärztlichen Wissenschaft — der in Anbetracht der Zeit seiner wissenschaftlichen Entwicklung noch sehr jung ist — heutzutage schon von vielen geschickten und fachkundigen Aerzten cultiviert wird, scheint er doch bereits wissenschaftlich nahe erschöpft zu sein: er dürfte sich nur mehr langsam weiter entwickeln, um vieles langsamer, als es bis jetzt der Fall war. —

Nachträglich führe ich noch die Staroperationen an, die in der Zeit vom 1. Jänner 1890 bis zum 10. März desselben Jahres gemacht wurden. Von dieser letzteren Zeit an vertauschten auch wir die Gräfe'sche Methode mit der bereits weit verbreiteten Operation ohne Iridektomie.

Während der angegebenen Zeit machten wir zusammen 35 Linsenoperationen, wovon 27 Operationen nach Gräfe einfachen senilen Star und 5 complicierte Fälle betrafen; ferner wurde 1 Fall nach Beer operiert und 2 Extr. linearis simplex gemacht. Hievon gieng ein Auge mit compliciertem Star nach der Extraction an Kerato-irido-chorioiditis suppurativa zugrunde.

Während der ganzen Zeit operierten wir daher an einfachen senilen Katarakten nach Gräfe zusammen 1951 Fälle mit einem Verluste von 28, also 1·43 Proc.

Ueber eine neue Methode der Entfernung des grauen Stares

von Professor *Wilhelm Schulek*.[1])

Den grauen Star entfernte zuerst Daviel in Marseille im Jahre 1745. Auch verbesserte er selbst sein anfangs schwerfälliges operatives Verfahren. Im Verlaufe von etwa 50 Jahren erhielt es jene vorwurfsfreie Gestalt, wie sie Beer für weitere 50 Jahre zur Geltung brachte.

Die Phasen der Operation sind bekannt: ein Lappenschnitt, der $^2/_5$ der Cornea umfasst, Spaltung der Linsenkapsel, Stürzen des Stares und daraffuolgendes Ausdrücken mit der Hand. Der Erfolg konnte eine schöne schwarze und runde Pupille sein. Von 100 Operierten sahen 80 gut, 10 nach verbessernden Operationen, 10 überhaupt nicht.

Also ein Verlust von 10 Proc.! Der Hornhautlappen vereiterten leicht, die Lappenwunde platzte oft nachträglich und die Iris drängte sich vor; die Entfernung der Linsenreste geschah auf Kosten der Iris, denn sie wurde gequetscht, und die Linsenreste verbargen sich dahinter; so war also nur die Wahl zwischen Iritis und Nachstar frei. Es wurden viele Verbesserungen versucht, jedoch mit ungenügendem Erfolge.

Im Jahre 1865 gab Albrecht v. Gräfe der Starextraction eine neue Gestalt. Um eine Vereiterung des Lappens zu vermeiden, verlegte er die Wunde in den vorderen Theil der Sclera; zur Verhütung des Platzens bildete er eine fast lineare Wunde (statt 5 : 10 war das Verhältnis der Höhe des Lappens zur Basis 2 : 11) zur Bedeckung der Wunde schnitt er ein Conjunctivalläppchen zurecht, schnitt aus der Iris ein Stück aus (was bei einer peripheren Wunde unvermeidlich ist), spaltete die Kapsel, (später jedoch riss Förster in Breslau mit einer eigenen Zange ein Stück heraus[2]) und trieb die Linse, fast ohne sie zu stürzen, aus.

---

[1]) Vorgetragen in der ung. Akademie der Wissenschaften am 15. Februar 1892 und erschienen in deren „Mathem. und naturw. Berichten". X. Bd., 5. Heft, Seite 84 bis 92, ebenso im Orvosi Hetilap „Szemészet" 1892, April, Nr. 2.

[2]) Zehender, Klin. Monatsbl., 1881, Heidelberger Versammlung p. 135, und 1883 im Archiv für Augenheilkunde. XII. Bd., Seite 13.

Alles gieng prächtig, v. Graefe brachte die Zahl der Geheilten bis auf 96·5 Proc., so dass die Zahl der erfolglosen Operationen nur 3·5 Proc. betrug. Nachstar und Entzündungen entwickelten sich seltener, die Zeit der Behandlung und des die Kranken so sehr quälenden Liegens und des unangenehmen Aufenthaltes im Dunkeln sank auf die Hälfte herab, nur war die verstümmelte Pupille das Opfer im Gegensatze zur früheren Lappenoperation, obwohl das obere Augenbild den Irisausschnitt zum grössten Theil verdeckte.

Nach dem am 19. Juli 1870 erfolgten Tode v. Gräfe's schuf die antiseptische Behandlung einen neuen Heilfactor. Auch die Localanästhesie mit Cocain war eine Verbesserung, die die Operation wesentlich erleichterte. Man verringerte die Zahl der Verluste noch mehr.

v. Arlt wies 1874[1]) bei 1075 innerhalb 5 Jahren Operierten noch einen Verlust von 5·67 Proc. auf. In den achtziger Jahren verloren die namhafteren Operateure nur mehr 2—3 Proc., und gerade Arlt's Schüler standen an der Spitze bezüglich der Menge der guten Erfolge. So Rydel und Sattler, die in einzelnen Jahren (freilich mit einer Statistik, in der sie die complicierten Fälle ausgiebig absonderten) sogar einen geringeren Verlust als 1 Proc. nachwiesen.[2])

Bei 1914 Fällen von uncompliciertem grauen Star, die an meiner Klinik innerhalb 10 Jahren von 1880—1890 nach der Methode von v. Gräfe operiert wurden, war die Operation in 28 Fällen erfolglos, also ein Verlust von 1·46 Proc.[3]) Und doch theilten sich ausser den gutgeschulten Assistenten auch noch die endlose Kette der Praktikanten, die erst zu operieren anfiengen, mit mir in die Operationen.

Wenn wir der Worte Gräfe's gedenken, dass das die beste Operationsmethode sei, bei der die wenigsten Augen zugrunde gehen, so ist der Fortschritt von dem Verfahren Beer's bis zur Starextraction Gräfe's bei der selten ein Auge zugrunde geht, ein riesiger, nur ist die Pupille entstellt und quält durch die Lichtzerstreuung.

1867 öffnete Adolf Weber (Darmstadt) parallel zu Gräfe einen neuen Weg. Er stellte Messungen, Experimente und Berechnungen über das Klaffen der Wunde an.[4]) Er kam zu dem überraschenden, aber unzweifelhaften Resultate, dass die am wenigsten klaffende, also am leichtesten verklebende Wunde in den Randpartien der Hornhaut nicht eine lineare (d. h. die kürzeste Verbindungslinie zweier Endpunkte) sei, sondern eine solche, die gegen den Hornhautrand concav ist, mit einem Krümmungshalbmesser von 10·719 *mm*, und die 10·142 *mm* lang ist. Wenn wir sie auf 4 *mm*

[1]) Gräfe-Sämisch, Handbuch der ges. Augenheilkunde, III, 1, Seite 318, 1874.
[2]) Nagel-Michel, Jahresberichte der Ophthalmologie.
[3]) „Szemészet", Dr. Ladislaus Issekutz „Staaroperationen".
[4]) Archiv für Ophthalmologie, 1867, 13. Bd, 1. Abth., Seite 187.

klaffen machen, bleibt sie noch 9 *mm* lang; ist also zur Entfernung des Stares eben geeignet.

Hierauf fussend verfertigte er eine herzförmige Lanze, die 10 *mm* breit und an der hinteren Fläche mit einem Halbmesser von 10·719 *mm* gekrümmt ist.

2 *mm* vom Hornhautrande entfernt setzt man die Spitze des Instrumentes an; es ist bei seinem Eindringen in die Augenkammer leicht zu handhaben, während es, wenn die Wunde oben 10 *mm* erreicht hat, wegen des Zurückbiegens seiner Enden, von zwei Seiten den Limbus corneae berührt. Zuweilen muss man einen, wenn auch kleinen Theil der Iris ausschneiden. Die Kapselspaltung geschieht mit dem Cystitom. Um den Star herauszudrücken, muss man von unten her die Fixierzange andrücken und zugleich von oben her mit einer kleinen Schaufel den hinteren Wundrand zurückdrücken. v. Arlt operierte so 95 Fälle mit einem Verluste von 6·32 Proc.[1]). Ich verlor bis 1879 von 21 Fällen 1, also 4·8 Proc.

Die Wunde schliesst vortrefflich, das ist gewiss. Aber mit der herzförmigen Lanze hat man immer zu thun, die Hornhaut wird gequetscht und kann später trüb bleiben, in die hornförmigen Wundwinkel zwickt sich die Iris ein, der Star schlüpft schwer heraus und hinterlässt Reste. So kommt es häufig zu Nachstar und Iritis.

Uebrigens besitze ich noch eine eigene Beobachtung über die negative Krümmung der Wunde. Wenn man nämlich während des Anfertigens der Wunde mit der Lanze nach rückwärts drückt, so steigert sich die Krümmung, während wenn man die Fläche der Lanze nach vorne drückt, der Bogenschnitt flacher, ja sogar ganz flach, d. h. linear wird. Die Krümmung der Lanze sichert also noch nicht die Concavität der Wunde. Auch ist der in einer 1 *mm* dicken Hornhaut erzeugte schief verlaufende Wundcanal nicht überall 1·75 *mm* lang, wie Weber das berechnete, sondern oft ungleichmässig, was auf das Geschick der Iris und die Entfernung des Stares einen Einfluss hat.

Der Plan der Weber'schen Operation ist mathematisch richtig, aber die Ausführung gelingt nur mangelhaft, und die ideale Lanze ist nicht zu beschaffen.

Vor einigen Jahren tauchte der Gedanke auf, ob es nicht möglich wäre, ebenso gute Erfolge wie bei der v. Gräfe'schen Operation, aber unter dem Einflusse der Asepsis mit Beibehaltung der runden Pupille zu erzielen, wenn man zur Beer'schen Operation zurückkehrt.

Viele sind in dieser Hinsicht thätig, so v. Wecker in Paris, Knapp in New-York, Rydel in Krakau, Schweigger und Hirschberg in Berlin.

Ich operierte vom 11. März 1890 bis zum 16. Mai 1891 mit rund bleibender Pupille. Mit dem v. Gräfe'schen Messer schnitt ich $^1/_3$ der

[1]) Gräfe-Sämisch, Handbuch d. Augenheilkunde, III. Seite 319.

Hornhaut auf, spaltete aber die Linsenkapsel nicht, wie andere, sondern riss aus ihr mit der Förster'schen Pincette ein möglichst grosses Stück heraus, stürzte schliesslich die Linse mit der Rückfläche des Daviel'schen Löffels durch Druck und trieb den Star aus.

Im ganzen waren es 288 Fälle, von denen ich bei 25 die Iris direct ausschneiden musste, wegen Quetschung oder der Unmöglichkeit, sie auf zarte Weise zurückzuschieben. 7 blieben ohne Sehvermögen, also 2·43 Proc., was für den Anfang sehr ermuthigend und unvergleichlich günstiger war als die 10 Proc. der früheren Zeit.

Bei dieser Operation bestehen für den, der sich so viele Jahre hindurch grosse Fertigkeit in der v. Gräfe'schen Operation erworben hat, viele bedenkliche Details. Mit dem schmalen Messer einen Lappen zu schneiden, lernt man bald genug; aber das Herausreissen der Linsenkapsel stülpt oft auch die Iris um, abgesehen davon, dass es einer fortwährenden Achtsamkeit bedarf, um ein Erfassen der Iris mit der Pincette zu vermeiden. Ferner ist es immer ein besorgniserregender Anblick, zu sehen, wie einerseits die Iris das Herausgleiten des Stares hindert und andererseits die Linse die Iris zwingt, sich zusammenzufalten. Auch das Entfernen der Starreste konnte nur in beschränktem Maasse geschehen, denn bei energischerem Treiben verbargen sie sich entweder hinter der Iris oder drängten dieselbe vor sich her gegen die Wunde.

Das leichte Platzen der Wunde bei der Nachbehandlung, die Reibung des Lappenrandes durch die sich bewegenden Lider, die Nothwendigkeit, die Iris wegen ihres häufigen Vorfalles nachträglich auszuschneiden (in etwa 10 Proc. der Fälle), ungewöhnlich dicke Linsenreste in der Pupille, das flächenhafte Ankleben der Iris an die Innenfläche der Wunde, die Qualen der Patienten durch das lang nothwendige stille Verhalten, die verlängerte Spitalverpflegung, alles das sind im Gegensatze zur v. Gräfe'schen Operation entschiedene Nachtheile. Man musste schwankend werden, ob die runde Pupille so viele Opfer verdiene?

Am 16. Mai 1891 machte ich eine zufällige Entdeckung. Eilig operierend, nahm ich ein Messer, dessen Griff ausnahmsweise vollständig achteckig war, und begann den Hornhautlappen zu schneiden, aber am halben Wege drehte sich in den feuchten Fingern der leicht gefasste Messergriff und, statt eine Lappenspitze zu bilden, glitt es steil aus dem Hornhautgewebe heraus; wir — d. h. ich und mein Assistent Dr. Gustav Neupauer — sahen erstaunt das Ergebnis, nämlich nicht eine lineare Begrenzung, sondern eine negative Krümmung, die nach den Berechnungen von Adolf Weber geforderte beste Wundform! Die Operation verlief glatt. Seither mache ich solche Schnitte bisher in 135 Fällen.[1])

[1]) Von diesen 135 Fällen habe ich persönlich 87, die übrigen 48 haben die klinischen Assistenzärzte ausgeführt.

Am besten ist das unter 2 *mm* breite Gräfe'sche Messer. Damit steche ich am reinen Rande an der inneren Grenze des Limbus des oberen nicht zu knapp bemessenen Drittels der Hornhaut ein und gegenüber wieder aus, gehe reichlich 1½ *mm* nach aufwärts, stelle hierauf die Schneide des Messers steil nach vorne, es geschieht dies leicht und ohne sichtbare Quetschung und ziehe es der ganzen Länge nach gegen mich heraus, so dass am Cornealrande eine in der Mittellinie 1½—2 *mm* hohe Kante bleibt, die sich seitlich allmählich verschmälert.

So entsteht ein Lappen, der aber nur 1½ *mm* hoch ist, obwohl seine Basis 10½ *mm* beträgt, die Bildung eines Scheitels bleibt aus, an Stelle desselben ist ein eingebogener Rand, der 8—9 *mm* breit ist, und dessen Concavität einen Radius von etwa 12, zuweilen sogar nahe an 15 *mm* besitzt. Die Concavität entsteht offenbar so, dass beim Vorwärtsführen des Messers die Randpartien der Hornhaut bereits an der Schneide des Messers sind, während die mittleren beim Fortschreiten des Schnittes sich vor der Schneide des Messers peripheriewärts zurückziehen, bis sie schliesslich auch durchschnitten werden. Nach dem Herauslassen des Kammerwassers und bei tiefliegenden Augen wird die Concavität grösser. Da das Messer die seitlichen Partien schief durchsticht, bilden hier die Wundränder einen längeren Wundcanal etwa 1·75 *mm*, während er an den concaven Stellen nur der Dicke der Hornhaut entspricht (nämlich 1 *mm*).



Das Klaffen entspricht gerade jenem mittleren Grade, den man treffen muss, dass es nämlich bei der Entfernung des Stares gerade genügend, während des Heilungsvorganges dagegen möglichst wenig zur Geltung kommt. Bei der Beer'schen Extraction ist das Klaffen übermässig, bei der Weber'schen ungenügend, während es bei der v. Gräfe'schen gerade entsprechend war. Bei der letzteren war ein Oeffnen der Wunde während des Heilungsverlaufes durch den Bindehautlappen in hohem Grade beschränkt. Auch die Grösse der Wunde fand ich entsprechend, nicht grösser als nothwendig, und doch immer ausreichend, obwohl 2—3mal bei je einem Star mit consistenter Rinde der Austritt etwas verzögert erfolgte, wobei auch der Widerstand der Iris mit im Spiele sein konnte.

Die Wundheilung war um vieles rascher als bei der Lappenbildung, aber etwas langsamer als bei der v. Gräfe'schen Operation. Die Augenkammer war oft erst spät nach 1—3 Tagen wieder hergestellt, offenbar deshalb, weil an den concaven Stellen eine Berührung der steilen Wundränder nicht so leicht ist wie bei schiefen Wundrändern, die sich ventil-

artig, aber verschoben treffen können. Der kaum sichtbare Spalt disponierte jedoch nicht zu Irisvorfall, weil er nicht klafft und die Iris sich hinten flach anlegt. (Infolge der erwähnten Verhältnisse sind in den ersten Tagen Pilocarpin- (Atropin-?) Einträufelungen gut.) Für die Ernährung des stumpfen Lappens ist die Form günstig. Selbst die beiden seitlichen Zipfel zeigten nie eine Trübung oder ein regelwidriges Anlegen, ebensowenig begünstigen diese beiden Punkte einen Irisvorfall. Die gerade bei Weber so häufigen Einklemmungen der Iris in die Wundwinkel bleiben hier ganz aus.

Die Wunde unterscheidet sich von der beim Weber'schen Schnitt dadurch, dass die beiden seitlichen Theile sich nach abwärts biegen, bei Weber dagegen aufsteigen. Der concave Bogen Webers biegt also bei mir an den beiden Enden, wie abgebrochen, plötzlich zurück. Der concave Theil besitzt einen grösseren, in den einzelnen Fällen leicht verschiedenen Radius, bei Weber unter 11 *mm*, bei mir oft über 12 *mm*. Aber ich wies nach, dass auch jener nicht stets gleichbleibend sei, ja sogar auf ∞ gebracht werden könne.

Michel in Nancy beschrieb 1873 eine Messerführung,[1]) die der meinigen insoweit sehr ähnlich ist, als er ebenfalls auf halbem Wege das Messer steil aufstellt, — im übrigen ist keine Aehnlichkeit.

Die zweite Phase der Operation ist die Kapseleröffnung. Man braucht dazu ein in Lappen spaltendes Instrument; v. Gräfe verwendete ein Cystitom, Förster empfahl als Verbesserung das Ausreissen und construierte hiezu seine Pincette. Gegen ihre Verwendung bei der v. Gräfe'schen Operation wurden Einwände erhoben: man erzeuge damit Glaskörpervorfall, quetsche die Wunde, könne oft keine Falte der Kapsel fassen, verhindere die Bildung eines Nachstares nicht u. s. w. Alle diese Einwände widerlegte Dr. Ladislaus Issekutz bei seiner Ausarbeitung unserer 10jährigen Statistik gründlich und bewies den grossen Vortheil des Instrumentes bei der v. Gräfe'schen Extraction, wo die Iris nicht im Wege steht. Wie verhält es sich aber bei runder Pupille?

Ich liess die Förster'sche Pincette an der Irisfläche vorsichtig herabgleiten und riss aus der Kapsel ein möglichst grosses Stück aus. Die Iris wurde kaum jemals verletzt, aber das Kapselstück stülpte oft die Iris in die Wunde um. Ich musste fast schon zur Kapselspaltung zurückkehren, und wollte doch die Vortheile des Ausreissens nicht aufgeben. Lange erwog ich, wie man diesem Dilemma entgehen, wie man reformieren könne?

Am 1. December 1891 kam mir während einer Operation der rettende Gedanke: man darf die Kapselfalte nicht gleich gegen die Wunde ziehen, sondern im Gegentheil, man muss sie unter der gegen die Wunde gerichteten Iris herausreissen und dann erst gegen die Wunde richten.

---

[1]) S. die Figur Nr. 32 in V. Stöber: Procédé quasilinéaire de l'extraction, Paris, 1877.

Dieser Gedanke löst die Frage ganz und doch hatte ihn noch niemand in Anwendung gebracht. So kann man die Kapsel herausziehen und die runde Pupille bewahren. Es empfiehlt sich aber, der Pincette eine andere Form zu geben, kürzere Schenkel, am Ende weniger aber plötzlich abgebogen. Mein Plan ist vorläufig folgender: die Schenkel biegen am Ende plötzlich, aber nur unter 60° (nicht 85°) ab, sind hier 4 *mm* lang (nicht 6 *mm*) und tragen je 4 (nicht 2 gegen 3) spitze Zähne am äussersten Rande der Schenkel. Ein schiefes Hervorragen würde das Fassen der Kapsel erleichtern (Issekutz), könnte aber die Iris verletzen, doch müsste ein Versuch entscheiden. Alle diese Veränderungen verlangt die neue Aufgabe. Bisher (vom 1. December 1891 bis 13. Februar 1892) fand das Instrument in 14 Fällen Verwendung. Eine Bewegung von 2—3 *mm* ist vollkommen ausreichend zur Entfernung von der Wunde und stösst auf kein Hindernis. Es ist gut, die Kapsel nahe am oberen Rand der Pupille zu fassen. Eine weite Pupille wäre ein Vortheil, übrigens ist die Wunde um 2 *mm* näher an der Stelle, wo man die Kapsel fasst, als bei der Lappenoperation und um reichlich 3 *mm* näher als beim v. Gräfe'schen Verfahren, was die Sache sehr erleichtert und der Kapselpincette vielleicht auch in weiteren Kreisen Eingang verschafft als bisher, da sie nur für die v. Gräfe'sche Extraction bestimmt war. Man wäre gegen ein Einklemmen der Iris mehr geschützt, wenn an den massiven Schenkeltheilen der Pincette eine Ausbuchtung wäre, damit sich bei geringem Druck die Branchenenden der Zange weniger, bei steigendem Druck mehr schliessen würden. (Dr. Emil Grósz.)

Die Hauptsache ist die dritte Phase der Operation, nämlich die Austreibung der Linse. Auch ich drücke, wie jeder, mit einem glatten, stabförmigen Instrument (Daviel'scher Löffel) den unteren Theil der Hornhaut ein, damit die Wunde klaffe und der Star unter langsamer Drehung mit seinem oberen Theil durch die Pupille reiten und bei der Wundöffnung herausgleiten könne. Alsbald erwies sich als vortheilhaft, den hinteren Wundrand herabzudrücken, was ich mit der glatten Weber'schen Starschaufel that. Allmählich wagte ich mich immer weiter vor und versuchte, die Iris bei ihrem Herabgleiten hinter den Star zu unterstützen und die Schaufel weiter vorzuschieben. Indem ich so in dem Grade, als die Linse herauskam, die Schaufel bis zum Rande der Pupille vorschob, begann ich auch die Linsenreste auf die Schaufel zu sammeln und versuchte damit sicherer heraus zu gelangen (besonders aber zu verhindern, dass sie sich hinter die Iris verbargen.) Das Instrument richtete keinen Schaden an, im Gegentheil, es war sehr nützlich. Eine Zeit lang übte ich dies Verfahren für gewöhnlich. Darauf wurde ich gewahr, dass beim Herausziehen der Schaufel die darauf gesammelten Linsenreste herabglitten. Man musste also die Schaufel am Rande mit einer Kante versehen. Diese Form besitzt

aber bereits das Pagenstecher'sche Instrument zum Auslöffeln der Linse. Ich fand dasselbe vorzüglich geeignet für meine Zwecke, nur ist das Ende desselben rundlich und die Kante hoch und scharf (aus Metall). Seit October 1891 lasse ich also immer ein kantiges Instrument bis zum Pupillarrand gleiten, um die hineingetriebenen Linsentheile zu entfernen.

Nach alldem gestaltete sich vom 16. Mai bis Ende October 1891 die letzte, also dritte Phase der Operation folgendermaassen:

Ich drücke von unten mit dem Daviel'schen Löffel die Hornhaut ein und streiche sie später wie allgemein bekannt. Von oben her stütze ich mit einer kantigen Schaufel den hintern Wundrand und warte so lange ruhig zu, bis der obere Rand des Stares frei zu sehen ist; hierauf gleite ich mit dem Instrument in die Augenkammer im Verhältnis zur Entwicklung der Linse, so dass es, wenn die Linse ausserhalb der Wunde ist, grade den obern Rand der Pupille erreicht. Hierauf treibe ich die Linsenreste auf die Schaufel und hebe sie vorsichtig heraus. Die Schaufel schiebt also weder die Iris, noch drückt sie dieselbe, sondern sie stützt sie nur. Damit ist auch die Operation beendet, eines besonderen Reinigungsactes bedarf sie nicht.

Als Instrument liesse sich eine Combination des Pagenstecher'schen Starlöffels mit der Weber'schen Schaufel benützen. Die Breite könnte zwischen 6—8 *mm* schwanken. Das beste Material wäre Schildkrot. Die Kante kann sich $^3/_4$ *mm* hoch erheben.

Von 135 Fällen, die vom 16. Mai bis heute operiert wurden, gieng 1 zugrunde, bei 3. ist noch eine Lichtempfindung, so dass vielleicht noch der eine oder der andere durch eine Nachoperation das Sehen erlangt.[1]) Aber aus einem wissenschaftlich so wechselvollen Halbjahr, wie das eben verflossene, kann man noch nicht mit endgiltigem Urtheil eine Statistik aufstellen. Die bisherigen Zahlen sind sehr ermunternd, denn sie sind günstiger als die v. Gräfe's und v. Arlt's.

Bei der Ausarbeitung meiner Operations-Methode war mein leitendes Princip, die Vortheile der Gräfe'schen Operation mit der rundbleibenden Pupille der Beer'schen möglichst zu vereinigen, wobei mir auch die Angaben Adolf Weber's behilflich waren.

Zum Schlusse kann ich es als meine Ueberzeugung aussprechen, dass die Operationen mit Erhaltung der runden Pupille nur dann einen wahren Fortschritt bedeuten, wenn die damit zu erzielenden Resultate nicht schlechter sind, als die mit der v. Gräfe'schen Operation erreichbaren.

---

[1]) Diese Hoffnung hat sich nicht erfüllt, wie ich jetzt nach $2^1/_2$ Jahren angeben kann.

Instrumente zur Staraustreibung

von Professor *Wilhelm Schulek*.[1])

Am 15. Februar 1892 veröffentlichte ich eine neue Methode zur Entfernung des Stares.[2]) Ich beginne mit einem schmalen Messer flach einen Hornhautlappen zu schneiden, stelle aber im weiteren Verlaufe das Messer auf den Rücken. Der Lappen wird stumpf gebildet und zwar in einer Form, die von einem deutlich abwärts gekrümmten Bogen begrenzt ist. Aus der Kapsel des Stares reisse ich dann mit einer Zange ein ziemlich grosses Stück heraus. Zum Schlusse stürze ich, von unten her drückend, den Star und treibe ihn aus, während ich von oben her mit einer kantigen Schaufel die Iris stütze, worauf ich dann die Schaufel vorschiebe und die darauf gesammelten Starreste entferne.

Damals waren der Name der Operation und die Form der Instrumente noch nicht endgiltig festgestellt. Ueberhaupt würde die Bezeichnung „extractio cataractae" als unrichtig, durch „expulsio cataractae" — Staraustreibung — zu ersetzen sein. Mein operatives Verfahren der „expulsio cataractae" könnte, im Gegensatze zu den anderen Methoden der Starentfernung, die Bezeichnung: „Austreibung des Stares mittelst concav gestutzten Lappenschnittes (expulsio obtuso-lobularis) und mit rund bleibender Pupille" erhalten.

Zur leichten Ausführung derselben mussten die bisher vorhandenen Instrumente umgestaltet, einige ganz neu construiert werden. — Ihre Bekanntmachung ist der Zweck dieser Mittheilung.

1. Raumschaffer (apertor). Das Offenhalten der Lidspalte mit dem Augenlidhalter von Snowden ist oft ein unvollständiges, zuweilen sogar hinderliches. Die Lidspalte ist horizontal gerichtet. Man muss daher die Mitte der Lider mit Haken auseinanderhalten. Doch drängen sich hiebei die lockeren Gewebe aus der Umgebung des Augapfels seitlich an dem Haken vor und sind hinderlich. Diese letzteren hält der Snowden'sche

[1]) Vorgetragen am 20. Juni 1892 in der ung. Akademie der Wissenschaften und erschienen in deren „Mathem. und naturw. Berichte", XI. Band, 1. Heft, Seite 90—97, und im Orvosi Hetilap „Szemészet" 1893, Februar, Nr. 1.

[2]) Mathem. und naturw. Bericht der k. ung. Akademie der Wissenschaften 1892, X. Bd., 5. Heft, Seite 84, und im „Szemészet" 1892, April, Nr. 2.

Halter gut zurück. Doch zerrt er die Lidwinkel zu einer geraden Linie auseinander, oder genauer gesagt, er zieht alles lose Gewebe zu einem auf der Fläche stehenden Viereck aus.

Die anatomischen Verhältnisse verlangen, dass die Lider zu einem auf der Spitze stehenden, die entsprechend dem knöchernen Augenhöhlenrand gelagerten weichen Gewebe dagegen (vor allem die Uebergangsfalte der Bindehaut) zu einem auf einer seiner Seiten stehenden Viereck ausgezogen werden.

Dem entsprechen wir, wenn wir die Lider mit Haken fassen und an dem eindringenden Ende einen horizontalen Balken anbringen. Der Haken für das untere Lid soll geräumiger sein, ein kürzeres Ende und einen längeren Balken haben.

Der Haken für das obere Lid dagegen sei enger, der abgebogene Theil länger, der horizontale Balken kürzer.

Man braucht also entsprechend jeder Seite, d. h. fürs rechte und linke Auge besonders, zusammen zwei Instrumente. Bisher gebrauchte man für beide Augen ein und dasselbe symmetrisch angefertigte.

Es ist zweckmässig, die Enden der Balken bis zur Mitte der Krümmung der Haken mit einem ergänzenden Draht zu verbinden, jedoch nicht so, dass die Wirkung des Theiles, der die Hauptaufgabe erfüllt, dadurch auch nur irgendwie geschwächt würde. So wird die Einführung und die Entfernung nicht so verletzend. Der hinter die Lider kommende Theil wird somit flach schleifenartig, während die den Lidrand abziehende Stelle nur hakenförmig ist.

Auf die beschriebene Weise kann man die Erfüllung der doppelten Aufgabe erreichen: aussen öffnet man die Lidspalte in einem auf der Spitze stehenden, innen in einem auf der Seite stehenden Vierecke. Zur Oberfläche des Augapfels kann man von allen Seiten besser hinzugelangen, als wenn man die Lidspalte sammt allem in ein auf der Seite ruhendes Viereck auszieht.

Der die beiden Schenkel verbindende elastische und spiralig aufgewundene Theil soll nicht an der Schläfen-, sondern an der Nasenseite sein, wo man ohnehin nicht zum Augapfel gelangen kann. Doch möge hierüber eine längere Uebung endgiltig entscheiden.

Der letztere Theil sei aus starkem Draht, der für die Lider gehörige dagegen aus schwächerem. So kann man auch die Schraube entbehren. Man muss das Einfache erstreben.

Die Construction des Instrumentes erfordert vielfache Versuche und ist erst im Entstehen begriffen. Es soll nachträglich gezeichnet und mitgetheilt werden.[1])

[1]) Auch jetzt, im October 1894, bin ich noch nicht damit fertig, woran indessen eine unfreiwillige lange Pause meiner Thätigkeit mit Schuld trägt. Der Lidtheil der

2. Augensteller (fixator). Die den Augapfel herabdrehende Fixierzange (Adolf Weber) zeigt in $^1/_4$ Kreis gekrümmte Schenkel, ist an den Enden mit einer 4 *mm* breiten, eingebogenen, gezähnten Begrenzung versehen, und ihr Schloss besitzt eine einspringende Knopffeder. Das Schloss ersetzen wir schon seit lange durch einen schief sich verdickenden Schieber wie bei den chirurgischen Gefässunterbindungszangen.

Der an den gekrümmten Schenkeln verlaufende Glanz erschwert, wenn sich die Zange bewegt, die Beurtheilung dessen, wie das Verhältnis des Griffes zum Augapfel ist. Die Enden dagegen sind derart zusammengebogen, dass die zwischen ihnen zurückbleibende Lücke das Gewebe nicht festhält, und so kann es geschehen, dass die gefasste Bindehaut aus den Zähnen ausreisst.

Ich bog die Schenkel plötzlich ab und zwar 18, 16 und 14 *mm* vom Ende entfernt, — wobei sich die Entfernung von 14 *mm* am besten bewährt, — auf 50°, 60° und 70°, wobei wieder letzteres die brauchbarste Gestalt ergab. Der Glanz haftet nun am scharfen Knie der Umbiegungsstelle, so dass jede Drehung sofort auffällt.

Die Enden gestaltete ich zu 5 *mm* breiten, zu einander passenden Blättern, versah sie innen bis zu einer Höhe von $4^1/_2$ *mm* mit längs verlaufenden stehenden Leisten, deren unten auslaufende eingekrümmte Enden ich als Zähne functionieren lasse. An der Aussenfläche der Blätter wird die Wirkung durch schiefes Abschleifen noch erhöht, ja man kann sogar eine schwache Einbiegung der Blattenden anbringen lassen.

So kann man eine Falte gut zusammenfassen und damit den Augapfel auf und abwärts mit voller Festigkeit (nicht schwankend wie sonst) bewegen. Das Knie der Zange kann in jeder Richtung auch flach niedergelegt werden, wenn es die Verhältnisse erfordern. So kann man oft das Ende der Zange unter den Oeffner der Lidspalte schieben und von oben her an Raum gewinnen. Ein Ausreissen ist nicht zu befürchten, denn die gerieften Blätter fassen breit die Falte in ihrer ganzen Ausdehnung, und die Zähne verletzen nicht.

3. Wundmesser (persector). Zum Setzen der Hornhautwunde erwies sich das Gräfe'sche Starmesser als nicht vollständig zureichend.

Arme gestaltet sich günstig und der theoretischen Begründung gemäss. Der spiralig aufgewundene Verbindungstheil dagegen will sich nicht so formen lassen, dass er für alle Nasenrücken passe. Vielleicht wird er doch auf die Schläfenseite verlegt werden müssen.

Es ist 2—3 *mm* breit, 36—40 *mm* lang und sein Rücken zu einem stumpfen Keil abgeschliffen. Die Tiefe der Augenkammer jedoch ist in der Mitte wohl kaum kleiner als 2·5 *mm*, an den Seiten in der Gegend des Drittels und Viertels aber kleiner als selbst 1·5 *mm*. Ich jedoch drehe das Messer auf den Rücken. Daraus entspringen Irisquetschungen, furchenartiges Einzwängen des Messerrückens u. s. w.

Ich gestaltete daher das v. Gräfe'sche Messer für meine Zwecke um. Der Metalltheil (Klinge und Ferse) ist 32 *mm* lang, die Klinge 1 *mm* breit, ihr Rücken 0·2—0·3 *mm* dick und ganz flach. Die Klinge bildet einen reinen Keil.

Die Form meines Schnittes verlangt, dass man das Stehen am Rücken sicher fühlen könne und beim Ausschneiden ungestört einen Druck auf das Blatt wirken lassen könne.

Der Griff ist ungefähr 100 *mm* lang, vollständig viereckig, damit die Kanten das Hautgefühl steigern, also eine feinere Abmessung der Muskelkraft gestatten. Die Breite der Flächen kann nach meinen zahlreichen Versuchen nur zwischen 4·5 und 5·5 *mm* (und keinesfalls ausserhalb der Grenze von 4—6 *mm*) schwanken. Die Griffe habe ich an ihren inneren 65 *mm* langen Theilen mit breiter querer Furchung versehen, was ebenfalls das zarte Anfassen und sanfte Vorschieben in hohem Grade begünstigt.

Ueberhaupt lasse ich den Griff jedes Instrumentes furchen, die zum Heben benützten in Längsrichtung, die zum Schieben bestimmten in querer Richtung. Im Interesse der Wahrung der Wundreinheit muss man breite, flachwellenförmige Furchen verlangen, nicht aber keilförmige, dichte oder fein eingravierte Rauhigkeiten.[1])

4. Kapselzange (ereptor). Die von Förster entsprach nicht vollständig.

Die Blätter meiner Kapselzange erleichtern durch zwei umfangreiche, aber seicht vertiefte Stellen das Anlegen der Finger und sichern durch wellige, quere Furchung gegen das Rutschen. Die Schenkelenden sind nicht fein wie die zur Iridektomie bestimmten (da man dort die Schenkel

[1]) Drei aus diesem Jahre stammende Starmesser v. Luer sind mit einem in der Mitte verdickten Griffe versehen. Dadurch ist die Führung sicherer. — An einem Instrumente von Birk fand ich einen viereckigen Metallgriff, der an beiden Seiten schwache ovale Vertiefungen trug. Diese Form ist sehr praktisch, einestheils für den Griff, anderentheils für die Reinigung. — Bei Matthieu sah ich an den Griffen auf allen vier Seiten Längsfurchen, obwohl zum Schieben bestimmt, jedoch aus einer zusammengebogenen Metallplatte verfertigt. — Der Stiel der Lanze zur Extraction nach Weber hat ein quergefurchtes vertieftes Blatt. — Weiss and Son (London, Strand) haben 8seitige Griffe, die ich bei Starmessern für verfehlt halte, obwohl ihre Klingen unvergleichlich sind. — Zur Glaucomoperation ist eine Lanze mit glatten Griff offenbar unpassend. — Eine doppelt gekreuzte Furchung habe ich jedoch nicht im Sinne, denn man darf die Form nur soweit ändern, dass die Asepsik nicht auch schwächer werde.

in den kaum klaffenden Winkeln einer linearen Wunde öffnen muss) sondern stark.

Diese Kapselzange biegt 4—5 *mm* vor dem Ende in einem Winkel von 60° ab,[1]) doch nicht bogenförmig, sondern in scharfem Winkel. Die vor dem Winkel gelegenen Schenkelenden berühren sich nicht, sondern schützen vor einer Einklemmung der Iris durch eine übrigbleibende Spalte (wie aus der Abbildung ersichtlich).

Das abgebogene Ende ist in seiner ganzen Länge gezähnt. Die Zähne sitzen am äussern Rand, stehen schief vor, um die Linsenkapsel zu fassen; in geschlossenem Zustande aber schliessen sie zu einem glatten First, wie die Abbildung vergrössert zeigt. Die Zähne gut auszuarbeiten (aber nicht zu überkreuzen, wie an der Kapselpincette von Schweigger-Birk), ist eine besondere Aufgabe des Instrumentenmachers. Wenn sie lang und gut zugeschärft sind, so ist das ein Vortheil. Aber bei Schluss sei sie glatt, beim Ein- und Ausführen soll sie nicht verletzen und die Kante besonders in der Iris oder im Wundrand nicht hängen bleiben oder gar dieselben zerren. So kann man damit auch unter die Iris gelangen — wie ich das meist thue — in geschlossenem oder offenem Zustande, wie es gerade nothwendig ist.

5. Starschieber (expulsor). Es ist ein 18 *mm* langes Bogenstück eines Kreises von 15 *mm* Halbmesser, das sich noch in einen 15 *mm* langen geraden Schaft fortsetzt. Der gebogene Theil ist rundlich, fast cylindrisch, nämlich 1·3 *mm* dick und 1·5 *mm* breit. Das Material ist Messing — ist es Schildkrot, so ist es entweder plump oder biegt sich. Der Griff ist längs gefurcht.

Mit der Convexität des Bogens kann man von unten her die Hornhaut, um den Star zu stürzen, eindrücken. Dann ermöglicht es das Instrument, indem man den Bogen im Sinne der Kreisfläche, wie auf der Ab-

bildung ersichtlich, verschieden dreht, dass man es wie eine Fläche vorschieben kann. Ja, die zusammentreibende Wirkung, die sich nach dem Maasse der Drehung noch steigert, verbindet sich mit dem Vorwärtsschieben.

---

[1]) Er könnte weniger sein, mehr kaum; eine Wahl steht nur zwischen 45° bis 70° offen.

Dadurch haben wir es in der Hand, den Star und besonders dessen Reste auch von der Seite her im Bereiche der Pupille zu sammeln.

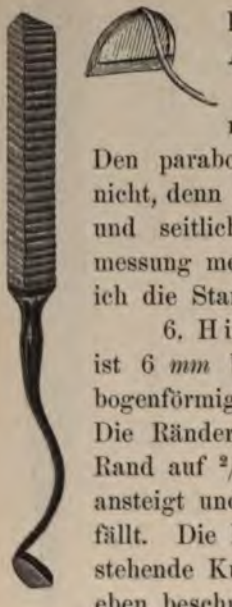

Im Gegensatze zu dem sonst in Gebrauch stehenden Daviel'schen Löffel verhindert er sicherer ein Ausgleiten des Stares.

Der gebogene Schieber von Eduard v. Jäger ist nur mit seiner Convexität zum Eindrücken bestimmt. Den parabolischen Schieber von Schweigger-Birck gebrauche ich nicht, denn er ist ein aus Schildkrot verfertigtes gekrümmtes Blatt und seitlich scharf und gibt beim Druck nach, was die Bemessung meiner Muskelkraft stört. An solchen Instrumenten ziehe ich die Starrheit der Elasticität vor.

6. Hilfsschaufel (adlator). Der platte wesentliche Theil ist 6 *mm* breit, 5 *mm* lang, vorne gerade, seitlich und hinten bogenförmig begrenzt. Er besitzt keine Höhlung, sondern ist eben. Die Ränder sind aufgekrämpt und zwar so, dass der vordere Rand auf $^2/_3$—1 *mm* Länge um $^1/_3$ *mm* (höchstens $^1/_2$ *mm*) schief ansteigt und hier gegen die Fläche der Schaufel wieder steil abfällt. Die Randpartien der Kante bilden nur eine senkrecht aufstehende Krämpe. Die scharfen Stellen sind fein abgeschliffen. Den eben beschriebenen Theil zeigt die Abbildung vergrössert.

Vom hintern Rande der Hilfsschaufel beginnt sich der Schaft steil zu erheben und bildet einen nach vorne gekrümmten Bogen (25 *mm* lang, am Beginn mit einer Krümmung von 12 *mm* Halbmesser). Der sich fortsetzende Theil verläuft 14 *mm* bis zum Griff gerade. Die fast ein Knie bildende Krümmung des beschriebenen Schaftes ist nothwendig, um den das obere Lid haltenden Raumschaffer und die Augenbrauen aufzunehmen. Der Griff ist natürlich quer gefurcht.

Die Hilfsschaufel dient dazu, dass man mit der Ferse drücken, mit dem vorderen Rand stossen, mit der Fläche die Iris schützen und endlich die über die Kante getriebenen Linsenreste herausschaffen kann. Ihre Details habe ich allmählich aus der Adolf Weber'schen Wundschaufel nach den Anforderungen meines operativen Verfahrens entwickelt.

7. Starfänger (exhaustor). Er besteht aus drei Drähten, die innen rauh sind und 25 *mm* vom Griff entfernt sich sanft verzweigen; nach einer weitern Strecke von 15 *mm* sind sie plötzlich umgebogen und hier bloss 3—4 *mm* lang[1]). Der mittlere Draht bildet eine um

[1]) Seither bin ich auf 2—2$^1/_2$ *mm* zurückgegangen.

$^1/_2$—$^1/_3$ *mm* weiter herabreichende Spange als die beiden randständigen. Die Abbiegung kann wegen der Einführung in die Wunde nicht ausgesprochen bogenförmig sein.

Der abgebogene Theil bildet mit dem Haupttheil einen Winkel von 35—45°, die Drahtenden sind bogenförmig überbrückt. Das Ganze bildet eine dreifache und so 6 *mm* breite Schleife. So kann man den seitwärts gerutschten Star wie mit einem Löffel herausheben.

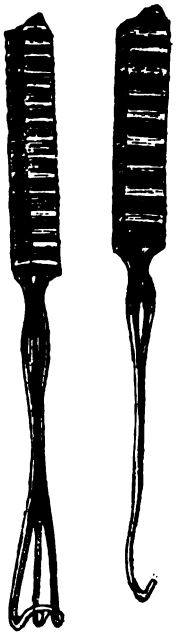

Sein Vortheil beruht darauf, dass wir durch ihn hindurch sehen können, was sich dahinter abspielt, und besonders, dass man den Star nicht an benachbarte Gewebe andrücken muss, d. h. wir lassen ihn nicht herausgleiten, sondern heben ihn heraus, denn der Star ruht auf dem Instrumente selbst.

Ich kann die Verwendung der Grundidee für viele andere Zwecke auch in veränderter Form empfehlen.

Neuestens habe ich den 3 Drähten an der Stelle vor der Abbiegung noch eine Ausbuchtung gegeben, damit der Star ganz bequem sich hineinlegen kann. Die nebenstehende Abbildung macht eine weitere Beschreibung überflüssig.[1])

[1]) Den Herren Instrumenten-Fabrikanten Samuel Garai in Budapest und Rudolf Thürriegl in Wien bin ich für ihre Mithilfe und für die Ausführung zu Anerkennung verpflichtet.

Versuche über den Hornhautschnitt

Von Professor *Wilhelm Schulek*.[1])

Um Kenntnis darüber zu erlangen, welchen Einfluss die Wundstelle, die Art der Durchführung des Schmalmessers, die Wendung der Schneide, das Andrängen der Fläche, die Richtung des Messerzuges und endlich die Beihilfe oder das Weglassen der Fixation auf die Gestaltung der Wunde für die Staraustreibung haben, legte ich eine systematische Serie von Schnitten an.

Das Schmalmesser war immer an Breite unter 2 *mm* gewählt. Die Fixierzange war die auf Seite 213 abgebildete. Das Material waren Menschenaugen. An den beiden Augen je eines Leichenkopfes konnten somit nur zwei Schnitte ausgeführt werden. Der betreffende Theil des Auges wurde nachher abgesondert, mit seiner Nummer protokolliert und in Weingeist aufbewahrt. Vergleiche konnten daher auch nachträglich angestellt werden.

Meine Absicht war, Erfahrungen darüber zu sammeln, welche Modificationen der Wundgestaltung mit durchstechend geführten Messerklingen möglich sind. Reichliches Material über solche Gestaltungen müsste nämlich das Finden jener Schnittform erleichtern, die für die Heraustreibung des Stares und für die Heilung der Wunde sich am besten eignet und auch die runde Gestalt der Pupille möglichst bewahren lässt.

In den folgenden Beschreibungen bedeutet: flach = in der Irisebene; steil = senkrecht auf die Irisebene, oder genauer = am kürzesten zur Oberfläche; schief aufwärts und abwärts = die Stellung zwischen den beiden vorigen[2]); aussen = an der Oberfläche; innen = gegen das Innere des Augapfels; aufwärts = gegen die Stirne; abwärts = gegen die Füsse; ohne Fixation = Abnehmen der Zange vor dem letzten Momente der Ausführung; Drittel der Hornhaut = an der Grenze des peripheren und des mittleren Drittels; Richtung des Wundcanals = hier im Sinne der Messer-

[1]) Vorgetragen in der III. Cl. der ung. Akad. d. Wiss. am 22. October 1894, erscheint daselbst und im Orvosi Hetilap „Szemészet" 1894. Nr. 6.

[2]) Andere Wendungen kommen nicht vor, da nur in der Richtung der Lidspalte durchgestochen und aus der Gesichtsfläche geschnitten wurde.

führung, von hinten nach vorne. Im Falle die Factoren des Schnittes getrennt angewendet wurden, ist die Richtung der Componenten in der Beschreibung angegeben, und die Resultante im Ergebnis gewürdigt. Beim Durchstechen ist die Anwendung der Fixation selbstverständlich, aber beim Ausschneiden nicht; und da ihre Anwendung oder Weglassung einen Factor der Schnittführung ausmacht, so ist die darauf bezügliche Angabe immer auf den letzten Act zu verstehen. Die stellenweise beigegebenen Skizzen versinnlichen den Plan der Messerführung.

Die Resultate stehen mit dem im Aufsatze „Apotomia iridis“ (siehe Seite 25) Angeführten in principiellem Zusammenhange. Zugleich beziehen sie sich auf Augäpfel, die vom Sehnerven noch festgehalten waren — sie würden also auf herausgenommene Augen nicht direct bezogen werden können.

1. Schnitt quer und steil im horizontalen Meridian der Hornhaut, Zug nach vorne, ohne Fixation.

Resultat: Steiler Wundcanal in gerader horizontaler Linie, dessen äussere Oeffnung ausgedehnter ist als die innere.

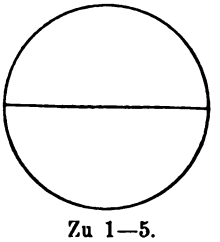

Zu 1—5.

2. Schnitt, ebenso steil durchquert, Zug nach vorne, jedoch mit Andrängen der Fläche nach oben, ohne Fixation.

3. Mit Fixation.

Resultat: Ein ebenso steiler, nur innen etwas weniger langer Wundcanal, der jedoch einen, und zwar bei 2 weniger, bei 3 stärker abweichenden Bogen nach oben bildet.

4. Schnitt, ebenso steil durchquert, Zug nach vorne, jedoch mit Drängen der Fläche nach unten, ohne Fixation.

5. Mit Fixation.

Resultat: Ein steiler Wundcanal, wie bei 1 bis 3, jedoch einen Bogen nach unten bildend, und zwar bei 4 andeutungsweise, bei 5 deutlich ausgesprochen.

Das Abdrängen der Fläche bei steil gehaltener Klinge bewirkt somit nur eine Bogenbildung der Wundlinie, aber keine geänderte Gestaltung des Wundcanals.[1]) Man könnte daher in dieser Weise den flach bogenförmigen Schnitt Liebreich's oder Warlomont's mit steilem statt mit schiefem Wundcanal anlegen, falls man dies so wollte. Man müsste aber recht schmale Messer verwenden, deren Spitze aus dem Rücken gerade ausläuft, um an der Länge der inneren Wundöffnung nicht ansehnlich zu verlieren.

6. bis 10. Schnitte, die im zweiten Theil des Actes zwar das Verfahren von 1 bis 5 in der horizontalen Meridianlinie wiederholen, bei

[1]) Dieses Detail ist in der Keratotomie nach Sämisch bei ulcus serpens und bei Cornealabscess verwendbar.

denen jedoch vorher das mittlere Drittel der Hornhaut flach unterschnitten und erst dann das Messer im horizontalen Durchmesser steil aufgestellt wurde.

Resultat: Ein steiler Wundcanal in querer Richtung, an welchem die bogenförmige Ablenkung der Wundlinie noch ausgesprochener war als in den Fällen 3 bis 5.

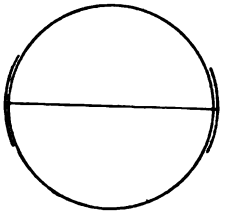

Zu 6—10.

Man kann somit einen steilen Wundcanal erhalten und doch zwischen den Durchstichstellen stark abgebogene Wundlinien bilden, wenn man die Hornhaut von der Sclera an den Ausgangsstellen des Schnittes vorerst freigemacht hat.

11. Schnitt mit flacher Abtrennung der Cornea von der Mittellinie bis auf 4 bis 5 *mm* nach aufwärts, wo steil aufgestellt und in querer Linie nach vorwärts ausgeschnitten wurde. Ohne Fixation.

12. Mit Fixation.

Resultat: An den Seitentheilen, wie natürlich, schiefe Wundcanäle; dagegen an dem Quertheile ein steiler Wundcanal, und zwar mit nach abwärts convexer Wundlinie. Die Convexität nur gering, wenn die Fixation unterblieb; hingegen bei Anwendung der Fixation umso stärker, je mehr während des fortschreitenden Messerzuges trotz steil gehaltener Schneide die Fläche in eine seitliche Gangart gedrängt wurde.

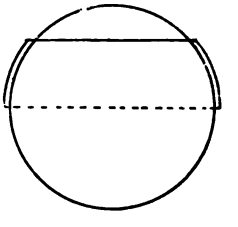

Zu 11, 12.

13. Schnitt im oberen Drittel der Hornhaut, mit steiler Haltung durchquert, dann ohne weitere Messerwendung und ohne Druck auf die Flächen steil ausgeschnitten. Ohne Fixation.

14. Mit Fixation.

Resultat: Im Falle 13 mühsames Herausdringen, Wundcanal steil und innen enger, Wundlinie nach unten bogenförmig, jedoch nur andeutungsweise, im Falle 14 deutlicher.

Zur Austreibung des Alterstares wäre die Wunde zu klein, die Klaffung zu gering, die Schonung der Regenbogenhaut nicht möglich und selbst für weiche Stare wäre diese Wunde schlechter als die mit Lanzenstich gemachte.

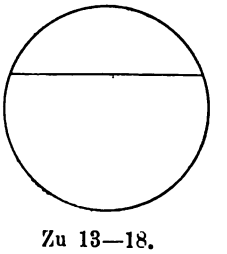

Zu 13—18.

15. Schnitt im oberen Drittel, ähnlich dem Vorigen, doch mit flacher Durchquerung begonnen und dann erst in steiler Stellung ausgeschnitten. Ohne Fixation.

16. Mit Fixation.

Resultat: Schwacher Bogen nach unten, Wundwinkel gequetscht, innere Wundöffnung im besseren Verhältnisse zur äusseren als in 13 und 14.

17. Schnitt wieder im oberen Drittel, flach durchquert, dann steil gestellt und nun während des steilen Ausschneiden die Fläche nach oben gedrängt. Ohne Fixation.

18. Mit Fixation.

Resultat: Steiler Wundcanal, nach oben convexer Bogen, und zwar bei 17 nur angedeutet, bei 18 klar ausgeprägt.

Auf diese Weise könnte man zur Austreibung des Altersstares solche Lappenwunden machen, bei welchen der schiefe Wundcanal des Beer'schen Schnittes durch einen steilen, d. h. von senkrechten Wundrändern gebildeten ersetzt wäre, falls hierin ein Vortheil gefunden würde. In dem geschilderten Schnitte finden zugleich manche Schartigkeiten des Beer'schen Lappens, der sonst mit zugeschärftem äusseren Wundrande sich bildet, ihre mechanische Erklärung: die Ursache derselben setzt sich nämlich aus abgewendetem Flächendruck, aus unpassender Stellung der Schneide und aus schwankender Zugrichtung zusammen.

Der A. v. Gräfe'sche periphere Schnitt hat insoferne Aehnlichkeit mit dem 18. Schnitt, als bei ihm das Schmalmesser auch zuerst flach, dann steiler, wenn auch nicht in plötzlicher Wendung, sondern in sanftem Uebergange geführt wird, und schliesslich auch mit der Fläche, wiewohl nur leicht, nach oben gedrängt wird. Würde letzteres unterbleiben, so erhielte der Scheitel des Bogens statt einer zwar geringen, aber doch convexen Krümmung geradezu eine tangentiale und allenfalls sogar eine concave Abstutzung.

Da im 11. und 12. Schnitte die anfänglich flache Messerführung einen grossen Lappen zu ergeben versprach, dieser aber im weiteren Vorgehen durch die plötzliche steile Aufstellung des Messers eine verkehrt bogenförmige Abstutzung erhielt, und so die Wundmitte statt des convexen Vorsprunges eine concave Einsenkung bekam; da hiedurch die Wundmitte dem Pupillenrande nahe kam und eine Herausbeförderung des Stares mit Schonung der Iris, wie sie in solchem Grade sonst gar nicht erreichbar wäre, in Aussicht stellte: so schien es wünschenswert, diese Schnittform in mannigfachen Veränderungen zu studieren.

Zu 19.

19. Schnitt im oberen Drittel, nach flacher Durchquerung eine flache Abtrennung auf 2 *mm* nach aufwärts, und zwar im inneren hellen Rande, dann steiler Querschnitt mit mässigem Drängen der Fläche nach abwärts. Mit Fixation.

Resultat: Concav gestutzter Lappen, Basis 10·5 bis 11 *mm*, Höhe 2 *mm* mit schrägem Wundcanal an den Seiten, obere Begrenzung concav (mit 10 bis 15 *mm* Radius), in querer Länge von 8 bis 9 *mm* und hier einen steilen (den kürzesten) Wundcanal bildend. Höhe des

stehen gebliebenen oberen Corncaltheiles 2·5 *mm*. Die Maasse schwanken in den Einzelnfällen nach kleinen Bruchtheilen.

Da ich mir aus dieser Schnittform das Operationsverfahren, „die Staraustreibung mit concav gestutztem Lappenschnitt", ausbildete, so hatte ich reichliche Gelegenheit die kleinen Abänderungen in ihren Effecten an Lebenden zu versuchen. Um aber die Wunde in allen Factoren prüfen und von allen Seiten besehen zu können, musste die Schnittführung auch am todten Material möglichst in allen Details versucht werden. Von den gemachten vielen Schnitten führe ich einige unter Nr. 20 bis 31 hier an, die ich in der Darstellung zur Hervorhebung der Contraste einigermaassen, jedoch nur wenig, schematisiere.

20. 21. Schnitt, der seitlich flach geschnittene Theil höher aufsteigend, der steile Quertheil also kürzer. Ohne und mit Fixation.

22. 23. Schnitt, der seitliche Theil wenig aufsteigend, der Quertheil somit tiefer gelegen und länger. Ohne und mit Fixation.

24. bis 27. Schnitt, die Durchstichslinie tiefer verlegt als in 20 bis 23, im übrigen diesen gemäss.

28. bis 31. Schnitt, die Durchstichlinie höher verlegt und sonst ganz wie in 20. bis 23.

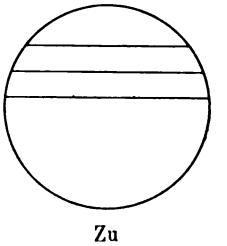

Zu
28—31.
20—23.
24—27.

Resultat: Concav gestutzte Lappen mit senkrechtem Wundcanal des queren Theiles, mit entsprechender Lage der Basis, Höhe des Lappens, Länge und Concavität des gestutzten Theiles, demnach ein verschiedenes Klaffen der Wunde und ein verschiedenes Lageverhältnis des concaven Bogens zum Pupillenrande.

Als für die theoretische Erkenntnis wichtig ergab sich die Folgerung, dass die Abbiegung stärker, die Wundlinie concaver, sohin mit einem kürzeren Radius sich ausbildet, in dem Verhältnisse, als die vorherige seitliche (flach ausgeführte) Abtrennung ausgiebiger war, die Steilstellung des Messers entfernter von der Hornhautmitte stattfand und das Herabdrängen der Messerfläche gegen die (unten gewählte) Fixationsstelle kräftiger ausgeübt wurde.

In praktischer Beziehung ergab sich die Folgerung, dass zur leichten Starentbindung die tief angelegte Wundbasis, dass zur Schonung der Regenbogenhaut die vermehrte Concavität, und dass zur nachherigen Vereinigung die den beiden angeführten entgegengesetzte Gestaltung der Wunde günstiger ist.

Man müsste also die Basis des gestutzten Lappens meistens im reichlich zugemessenen $^1/_3$ und nicht tiefer als in $^2/_3$ der Hornhauthöhe anlegen. Auch müsste man die concave Einbiegung des queren Theiles nicht bis nahe zur Basis treiben. Es würden sonst an den beiden seit-

lichen Abbiegungsstellen der Wundlinie stark vorspringende Zwickel des Hornhautgewebes entstehen. Diese würden den Wundschluss erschweren und je einen seitlichen Prolaps der Regenbogenhaut begünstigen.

Zur Modification der eben abgehandelten Schnittformen des concav gestutzten Hornhautlappens versuchte ich noch, den Durchstich ins Scleralgewebe zu verlegen, ebenso die Bulbuskapsel vorher schlaff zu machen, wie folgt:

32. Schnitt, Durchquerung im oberen Drittel, vom äusseren Rande des Hornhautringes aus, flaches Emporführen auf 2 *mm* Höhe, steiler Ausschnitt in Form eines Cocavbogens.

Resultat: Längere Wundlinie und leichtere Klaffung mit geringerer Eindrängung der Iris, als wenn unter sonst gleichen Modalitäten innerhalb des Cornearandes eingestochen wird.

Der Schnitt würde also vortheilhafter sein als der 19., wenn nicht anderseits die Regenbogenhaut leichter vor die Messerschneide geriethe.

33. Schnitt, in der oberen Drittelhöhe nach der flachen Durchquerung ein von fremder Hand ausgeführtes Anstechen der Sclera hinter dem Aequator, dadurch Entleerung eines Theiles vom Glaskörper, so dass nun der steile Querschnitt am sehr weich gewordenen Augapfel erfolgen konnte.

Resultat: Stärker concave Begrenzung an der Zustutzungsstelle wie sonst.

Weichheit des Bulbus befördert somit unter allen Umständen (ausgenommen im horizontalen Meridian, — indessen auch da, wenn man mit der Messerfläche nach oben oder unten drängt) die concave Einbiegung der Wundlinie.

Zu 34.

34. Schnitt wie in 19: Flache Durchquerung im oberen Drittel, dann flaches Emporführen 2 *mm* weit, nun steiles Ausschneiden, — jedoch mit Flächendruck nach oben statt nach unten. Mit Fixation.

Resultat: Gestutzter Lappen mit nach oben convexer Begrenzung und mit steilem Wundcanal in diesem Theile.

Es zeigte sich, dass die obere Begrenzung durch Flächendruck nach oben auch convex gemacht werden kann, im Gegensatz zur concaven Form, welche durch Drängen der Fläche nach unten entsteht. Der Gegensatz ist indessen nicht in gleichem Grade vorhanden. Denn hier im oberen Drittel ergibt, bei sonst gleichbleibenden Verhältnissen, das Drängen von der Mitte der Hornhaut (convexer Bogen) einen geringeren, das Drängen zur Mitte (concaver Bogen) einen grösseren Effect. Dieser Unterschied mag davon beeinflusst sein, dass die seitlich flach geführte Abtrennung jedesmal, in sämmtlichen Fällen vom queren Schnitte abwärts, nämlich der horizontalen Mittellinie zu, lag.

35. Schnitt von der Oberfläche in die Tiefe, im oberen Drittel, die Schneide radial gegen die Mitte des Augapfels aufgesetzt. Oben fixiert.

Resultat: Lineare Wundlinie mit senkrechten Wundrändern, die innere Oeffnung sehr viel kleiner als die äussere, das Klaffen nur im Verhältnisse einer Verkürzung der Wundlinie möglich.

Dieser Schnitt wurde nur der Systematik zuliebe gemacht, als elementarste Art, den Bulbus zu eröffnen. Durch ihn wurde nur das bestätigt, was man voraussetzte, dass nämlich seine Ausführung sich sehr widerspänstig gestaltet. Auch ist gewiss, dass man kaum je ernstlich daran gehen könnte, den Zugang zur Cataracta in dieser Weise systematisch zu regeln.

Da durch die Ergebnisse der Schnitte, besonders desjenigen unter Nr. 34, die Frage angeregt wurde, von welchen Factoren die gerade oder die bogenförmige Begrenzung des Lappens an der Zustutzungsstelle abhängt; und da eine diesbezügliche Aufklärung den Einblick in die Modalitäten der Hornhautschnitte zu vervollständigen versprach: so mussten Versuche gemacht werden, die auf eine Lösung dieser Frage abzielten.

Die Hauptfrage war, ob die Bogenform von dem Drängen mit der Messerfläche oder von der seitlichen Unterminierung oder von der excentrischen Lage der Hornhautstelle abhängt.

Um darauf eine Antwort zu bekommen, musste man zunächst auf die Hornhautmitte zurückgehen und hier an reinen Steilschnitten den Einfluss der Flächendrängung prüfen (Schnitte als Wiederholung von 1, 3, 5). Dann musste nach vorheriger seitlicher flacher Durchtrennung wieder von der Hornhautmitte, aber diesemale ohne Flächendrängung steil ausgeschnitten werden (Schnitt 36, 37, 38). Hierauf musste man an excentrisch gelegenen Hornhautstellen, am besten im oberen Drittel, an reinen Steilschnitten mit der Flächendrängung und ohne dieselbe Versuche anstellen (Schnitte als Wiederholung von 14, 16, 18). Und schliesslich mussten wieder an der excentrisch gelegenen Hornhautstelle vom oberen Drittel seitliche flache Durchtrennungen vorausgeschickt und dann sowohl ohne als auch mit Flächendrängung steil ausgeschnitten werden (Schnitt 39, 40, 41).

Schnitt 1 hatte eine gerade Linie, Schnitt 3 einen Bogen nach oben, Schnitt 5 einen Bogen nach unten ergeben.

36. Schnitt, nach Durchquerung im horizontalen Meridian seitliche flache Durchtrennung nach abwärts, dann Zurückführen des Messers in den horizontalen Meridian, hier steiles Ausschneiden. Mit Fixation.

Resultat: Im Querstücke schwache Andeutung eines Bogens nach abwärts.

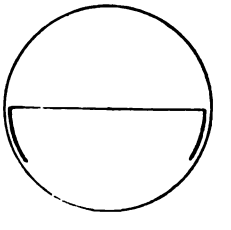

Zu 36.

37. Schnitt, nach Durchquerung im horizontalen Meridian seitliche flache Durchtrennung nach aufwärts, dann Zurückbringen des Messers in den horizontalen Meridian, hier steiles Ausschneiden. Mit Fixation.

Resultat: Im Querstück zweifelhafte Andeutung eines Bogens nach aufwärts.

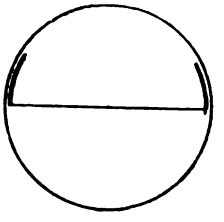

Zu 37.

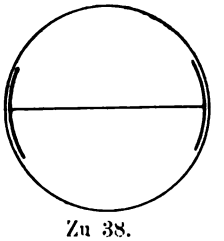

Zu 38.

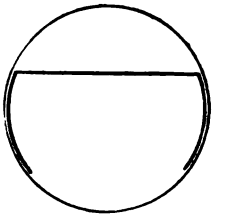

Zu 39—41.

38. Schnitt, nach Durchquerung im horizontalen Meridian seitliche flache Durchtrennung nach aufwärts und abwärts, dann Zurückführen des Messers in den horizontalen Meridian, hier steiles Ausschneiden.

Resultat: Im Querstück eine streng gerade Linie.[1])

Schnitt 14 hatte im Querstücke eine scharfe Bogenkrümmung nach unten, Schnitt 16 ebenfalls nach unten, Schnitt 18 hingegen nach oben.

39. Schnitt im oberen Drittel, nach seitlicher flacher Durchtrennung von 4 *mm* Länge, steiler Ausschnitt ohne Flächendrängung. Mit Fixation.

Resultat: Im Querstück ein concaver Bogen nach unten.

40. Schnitt ebenso, jedoch mit Flächendruck nach oben. Mit Fixation.

Resultat: Im Querstück ein schwach convexer Bogen nach oben.

41. Schnitt ebenso, jedoch mit Flächendruck nach unten. Mit Fixation.

Resultat: Im Querstück ein stark concaver Bogen nach unten.

Diese zwölf Schnitte, untereinander verglichen, ergaben die Lehre, dass alle drei in Frage kommenden Factoren zur Bildung der Bogenform beitragen: am oberen oder unteren Hornhauttheil bewirkt der quere steile Ausschnitt an sich leicht eine sanfte Krümmung der Wundlinie gegen die Hornhautmitte; vorherige Lockerung des seitlichen Randes in der Richtung zum horizontalen Meridian begünstigt diese Bildung noch mehr; und der Flächendruck gegen die Hornhautmitte vermehrt diese Krümmung ganz besonders.

Ohne Anwendung einer Fixation sind diese Factoren weniger zu beherrschen. Wirken sie übrigens nicht in gleichem Sinne, sondern einer gegen die anderen, so kann die Concavität des Bogens geringer werden,

[1]) Schnitte in dieser Grundform, aber mit Flächendruck variiert, wurden noch mannigfach ausgeführt, aber ich glaube deren Beschreibung im Interesse der einfacheren Darlegung weglassen zu können.

ausbleiben oder auch in die convexe Form umschlagen. Diese Combinationen alle zu beschreiben würde hier zu weit führen, doch möge man ihrer Möglichkeit eingedenk sein, falls man aus den angeführten Factoren neue Modalitäten für den Hornhautschnitt combinieren wollte. Einiges davon spielt übrigens in die noch weiterhin mitzutheilenden Schnittversuche hinein.

In allen bisher angeführten Schnitten (1 bis 41) war am steilen Ausschneiden festgehalten worden. Auch waren in der Beschreibung die Ausdrücke „steil“ und „senkrecht“ nicht in genauer Unterscheidung verwendet worden. Zum steil gehaltenen Ausschnitt waren in einzelnen Fällen seitliche flache Durchtrennungen (gleichsam Lockerungen) mit einem auf die obere oder untere Messerfläche ausgeübten Druck combiniert worden. Dagegen war jede Abwendung der Messerschneide von der Zugsrichtung noch vermieden worden. Es war also bei der Gestaltung des queren Schnittheiles immer nur die Zugsrichtung mit der Verlagerung der Flächen (letzteres spontan oder absichtlich) in unterschiedliche Combinationen gebracht worden.

Bevor ich zur Schilderung jener Schnittversuche übergehe, bei welchen eine unabhängige Richtung der Messerkante zur Geltung kommt, möchte ich noch einen Schnitt beschreiben, der das bisher Erfahrene aufs schlagendste darstellt. Um das thun zu können, muss ich jedoch auf den Unterschied von „steilem“ und „senkrechtem“ Ausschneiden nachträglich eingehen.

Für den Querschnitt im horizontalen Meridian deckt sich der Begriff der hier gebrauchten Ausdrücke „steil“ und „senkrecht“. Je weiter von der queren Mittellinie aber das Ausschneiden vollzogen wird, umsomehr müsste die Messerkante von der zur Irisebene senkrechten Richtung abgewendet werden, um einwandfrei als steil bezeichnet werden zu können, indem sie mit Bildung des kürzesten Wundcanals an die Oberfläche des Bulbus gelangt. Im oberen Drittel der Hornhaut geführte Schnitte konnten daher im Vorherigen nur mit einer Incorrectheit des Ausdruckes senkrecht genannt und doch als steil gebildet beschrieben werden. Indessen ist an dieser Stelle der Hornhaut der Unterschied noch gering.

Die Einbeziehung desselben in die Darlegung hätte dieselbe nur schwerfälliger gemacht und an den Folgerungen doch nichts Wesentliches geändert. An Schnitten jedoch, die bis nahe zum Aequator bulbi reichen, ist der Unterschied sehr belangreich, weil am Aequator selbst sich „steil“ und „senkreckt“ schon um ganze 90° unterscheiden.

42. Schnitt vom Aequator bulbi bis zur Hornhautmitte: das obere Viertel des Aequators wird mit dem Schmalmesser durch einen flachen Querstich aufgeladen, nun der Augapfel mittels eines meridionalen Anstiches von unten möglichst entleert, hierauf in der schlaff gewordenen

Bulbuskapsel das Schmalmesser ohne Fixation senkrecht nach vorne geführt.

Resultat: Ein bis zur Hornhautmitte reichender, spitz auslaufender Lappen, der einen ganzen Octanten der Augapfelhüllen umfasst, dessen Wundcanal hinten sehr schief, vorne ganz steil gestaltet ist.

Wenn man diesen Lappen sieht, so wird auch mit einem Blicke klar, dass ein senkrechtes Ausschneiden aus der vorderen Augenkammer im oberen Hornhautdrittel einen steilen[1]) Wundcanal und doch eine bogenförmige Wundlinie, mit einer negativen Lappenform des peripheren Wundrandes — wie in meinem Starschnitte — ergeben kann. Auch der allmähliche Uebergang aus der vorn steilen in die hinten schräge Form des Wundcanals hält ganz das Gleichgewicht mit dem von vorn nach hinten zunehmenden Unterschiede jener beiden Richtungen, deren eine in genauem Sinne „steil" gegen die Oberfläche, und die andere senkrecht auf die Irisebene ist.

43. Schnitt im horizontalen Meridian, nach flacher Durchquerung, die Schneide schief nach oben (etwa in 45°) gerichtet, jedoch senkrecht nach vorn gezogen. Ohne Fixation.

44. Mit Fixation.

Resultat: Gerader Querschnitt, Wundlinie linear, Wundcanal schief nach oben gerichtet.

45. Schnitt im horizontalen Meridian, nach flachem Durchstich, die Schneide schief nach unten gerichtet, jedoch senkrecht nach vorn gezogen. Ohne Fixation.

46. Mit Fixation.

Resultat: Gerader Querschnitt, Wundlinie linear, Wundcanal schief nach unten gerichtet.

In diesen vier Schnitten wurde also der Wundcanal schief, und das kam von der Schiefhaltung der Messerkante her, die Wundlinie dagegen blieb gerade, — während in den Schnitten 2, 3, 4, 5 der Wundcanal steil blieb, aber die Wundlinie bogenförmig wurde, was von dem Drucke auf die Messerfläche herstammte.

Um zu ersehen, ob sich jene Gestaltungen auch an excentrisch gelegenen Stellen der Hornhaut ergeben würden, wiederholte ich die Schnitte höher oben.

47. Schnitt im oberen Drittel, nach flacher Durchquerung eine Messerwendung schief nach oben, steiler Ausschnitt. Ohne Fixation.

48. Mit Fixation.

Resultat: Gerader Querschnitt, Wundcanal schief nach oben.

[1]) Soweit an dieser Hornhautstelle zwischen „steil" und „senkrecht" noch kein belangreicher Unterschied besteht.

49. Schnitt im oberen Drittel, nach flacher Durchquerung die Messerschneide schief nach unten gewendet, steiler Ausschnitt. Ohne Fixation.

50. Mit Fixation.

Resultat: Gerader Querschnitt (vielleicht eine Spur von Biegung nach unten), Wundcanal entschieden schief nach unten.

Auch hier waren die Wundcanäle je nach der Richtung der Messerkante verschieden, die Wundlinien jedoch waren, dem steilen Messerzuge entsprechend, geradlinig geblieben.

Da sich aus diesen zwölf (resp. 13) Schnitten (1—5, dann 43—46 und 47—50) ergeben hatte, dass die Bogenform und der schiefe Verlauf des Wundcanals sich auch unabhängig von einander bilden lassen, so entstand die Frage, ob man sie nicht auch geradezu einander entgegengesetzt gestalten könnte. Um auf diese Frage die Antwort durch den Versuch recht klar zu bekommen, war es rathsam, zunächst im horizontalen Meridian zu bleiben, aber recht weit nach rückwärts auszugreifen, und erst in weiteren Versuchen auf mehr excentrisch gelegene, z. B. obere Theile der Hornhaut überzugehen, wo die Neigung zum spontanen Rutschen der Messerfläche gegen den vorderen Augenpol ohnehin bereits besteht.

51. Schnitt im horizontalen Meridian, die Sclera wird am Aequator durchquert und nun das Messer mit der Schneide schief nach oben gerichtet, die Fläche jedoch schief nach unten [1]) angedrückt, geradeaus nach vorn gezogen. Ohne Fixation.

52. Mit Fixation.

Resultat: Weit klaffende Wunde in einer Bogenlinie nach unten, Wundcanal schief nach oben.

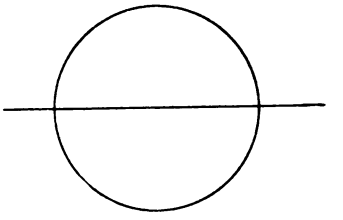

Zu 51—54.

53. Schnitt im horizontalen Meridian, die Sclera wird am Aequator durchquert und nun das Messer mit der Schneide schief nach unten gerichtet, die Fläche jedoch schief nach oben angedrückt, geradeaus nach vorne gezogen. Ohne Fixation.

54. Mit Fixation.

Resultat: Weit klaffende Wunde in einer Bogenlinie nach oben, Wundcanal schief nach unten.

Die aufgeworfene Frage war also dahin entschieden, dass sich die Bogenform der Wundlinie und der schiefe Verlauf des Wundcanales auch in von einander verschiedener Richtung bilden lassen. Allerdings hatten diese Schnitte den halben Augapfel umfasst. An Querschnitten, welche nur

[1]) Die schiefe Richtung der Componenten kann nicht je 45° betragen: das Messer käme nicht vorwärts. Man muss sich mit etwelchen 30° begnügen und auch dabei ziemlich energisch nach vorne ziehen.

die vordere Augenkammer betreffen würden, und welche weiter nach oben verlegt wären, käme vielleicht dieser Gegensatz nicht mehr voll zum Ausdruck, oder das Hinzutreten fremder Factoren würde seine Erkennbarkeit trüben. Es mussten darüber besondere Versuche entscheiden. Ich verkürzte daher den Schnitt und verlegte ihn stufenweise höher.

55. Schnitt 1·5 *mm* über dem horizotalen Meridian (in $^3/_8$ der Hornhauthöhe, von oben gerechnet), flacher querer Durchstich knapp vor der Regenbogenhaut, steiler Ausschnitt bei Richtung der Schneide schief nach oben und Druck der Fläche schief nach unten. Ohne Fixation.

56. Mit Fixation.

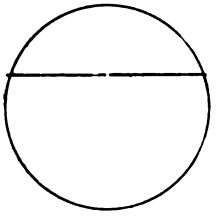

Zu 55—58.

57. Schnitt ebenso, jedoch die Schneide abwärts gewendet, Flächendruck nach oben. Ohne Fixation.

58. Mit Fixation.

Resultat: Schiefe Wundcanäle entgegen der Bogenbildung, letztere ausgesprochener, wenn zur Hornhautmitte, als wenn nach oben gebildet.

59. Schnitt im oberen Viertel, innerhalb des Limbus flach durchquert, steiler Ausschnitt nach vorn, bei Richtung der Schneide schief nach oben und Druck der Fläche schief nach unten. Ohne Fixation.

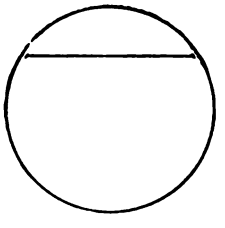

Zu 59—62.

60. Mit Fixation.

61. Schnitt ebenso im oberen Viertel, innerhalb des Limbus, flach durchquert, steiler Ausschnitt nach vorn, bei Richtung der Schneide schief nach unten und Druck der Fläche schief nach oben. Ohne Fixation.

62. Mit Fixation.

Resultat: Der Bogenbildung entgegengesetzte Richtung der Wundcanäle, aber der abwärts gehende Bogen in 56[1]) und der abwärts gerichtete Wundcanal in 58 etwas mehr ausgesprochen als in den Gegenfällen. Im Ganzen zeigte sich eine Aehnlichkeit mit den Schnitten 55—58.

Die gegensätzliche Wirkung einer Richtung der Schneide, welche von der Zugsrichtung mässig abgewendet ist, und eines Flächendruckes, welcher nach der anderen Seite in mässigem Winkel ausgeübt wird, war somit auch an Schnitten zum Ausdruck gekommen, welche nahe dem Hornhautrande geführt worden wären.

Die aus sämmtlichen Schnitten hervorgehende Lehre kann demnach kurz dahin zusammengefasst werden: dass die Wundlage durch den Flächendruck bestimmt wird, dass der Wundcanal von der Wendung der

[1]) Mit seitlichen Abtrennungen combiniert, würden die Bogen [illegible] gestaltet worden sein, wie aus den Schnitten 20—31 gefol[illegible]

Messerkante abhängt, und dass die Wundlinie durch den Messerzug gestaltet wird.

Die bei Staroperationen bisher in allgemeinem Gebrauch gewesenen Schnittarten waren einfache, ich möchte sagen einheitliche. Messerwendungen während des Schneidens waren kaum [1]) verlangt worden. Die drei Factoren des Schnittes in divergenter Weise hat kaum jemand und allenfalls ohne Berücksichtigung der theoretischen Bedeutung in Anspruch genommen. Allerdings hat bisher auch keine der Methoden den Anforderungen, die gestellt werden müssen, in allen Theilen Genüge leisten können.

Heute verlangen wir von jeder Methode die Möglichkeit einer leichten Entbindung, einer guten Heilung und, bis auf das Fehlen der Linse, das Ausbleiben jeder Abnormität im Endzustande.

In der Daviel-Beer'schen Periode stand das Interesse für genügende Wundklaffung obenan, der wünschenswerte Endzustand war auch erreicht worden, aber die Wundheilung blieb die schwache Seite des Verfahrens.

In der A. v. Gräfe'schen Epoche war das Uebermaass der Wundklaffung beschränkt worden und die Wundheilung zu einer nicht mehr zu überbietenden Sicherheit gehoben, dagegen mit dem Irisausschnitte ein Opfer am Endzustande gebracht worden.

Jetzt verlangen wir die ganze Erfüllung der dreitheiligen Aufgabe: die Rundung der Pupille soll, wie bei Beer, nicht verloren gehen, dabei soll der schnelle und sichere Wundschluss, wie bei v. Gräfe, auch nicht wesentlich vermindert sein. Aber das Ideal will sich nicht in die That umsetzen lassen. Man nahm seit 1889 einen stürmischen Anlauf zum Beer'schen Operationsvorgang,[2]) kehrt jedoch seit 1891 allmählich wieder zum Gräfe'schen Verfahren mit seinen unübertroffenen Heilerfolgen zurück, vermindert diese jedoch durch das vermittelnde Bemühen, die Regenbogenhaut soviel als möglich unausgeschnitten zu lassen. Es besteht unzweifelhaft das Bedürfnis eines Compromisses. Gefunden ist letzteres noch nicht.

Adolf Weber's Lanzenextraction[3]) wäre ein Verfahren, das in seiner Grundidee und gemäss seiner theoretischen Begründung, die musterhaft genannt werden kann, allen drei Theilen der Aufgabe gerecht wird. In der Ausführung jedoch ergeben sich Unvollkommenheiten. Das Lanzenmesser ist in tadelloser Form kaum zu beschaffen. Die Klaffung ist etwas

---

[1]) In A. v. Gräfe's Schnitt ist eine leicht bogenförmige Führung der Messerfläche vorgesehen, wie schon erwähnt wurde.

[2]) Ich werde der Kürze des Ausdruckes wegen in folgendem mit der Bezeichnung Beer'sche Methode jedes Vorgehen, das diesem Operationstypus folgt, als mitinbegriffen annehmen.

[3]) Gräfe's Archiv für Ophth. 1867, 13. Bd., I. Abth., S. 187—274. und in Gräfe-Sämisch Handbuch der Augenheilkunde, III. Bd., Operationslehre von v. Arlt.

zu gering, wobei hinwiederum der Wundschluss vollkommener als selbst bei A. v. Gräfe ist und auch die Schonung der Regenbogenhaut immer, zumindest einigermaassen, möglich ist. Iriseinklemmungen, und zwar von der gefährlichen Art der Einzwickungen in die Wundwinkeln, sind ihr jedoch mehr als den andern Methoden eigen.

Wenn der Operationsaufgabe in ihren drei Theilen genügt werden soll, so ist trotzdem der Operationstypus Adolf Weber's derjenige, welcher unter allen dem Ideale theoretisch am nächsten kommt. Was er an Klaffung verliert, bringt er an Wahrung der runden Pupille ein. Und doch ist das Opfer dort zu sehr an der Grenze des eben noch Erträglichen und der Gewinn hier nicht eben das ganze Erwünschte. Also sind auch in diesem Verfahren die drei Factoren eines tadellosen Erfolges noch nicht ganz ins Gleichgewicht gebracht — wenn das überhaupt erreicht werden kann. Bei der grossen Tragweite der Frage muss dieses Gleichgewicht unbedingt noch weiter gesucht werden, und zwar so lange, als noch unversuchte Möglichkeiten verblieben sind.

A. Weber's Verfahren könnte somit vor allem zum Ausgangspunkte von Modificationen dienen, welche schliesslich nach den drei Richtungen das erstrebte Compromiss ergeben oder statt dessen allenfalls das Vergebliche solcher Bemühungen erweisen müssen.

Vor allem müsste der negative Bogen des Schnittes beibehalten werden. In ihm liegt die einzige Gewähr der runden Pupille bei sonst (gegenüber Beer) genügend sicherem Wundschluss. Denn wer die Rundung der Pupille sichern will, der muss mit seinem Schnitte dem Pupillenrande nahe kommen. Dann müsste die Klaffung verbessert werden. Und da dies nicht ganz ohne Opfer möglich ist, könnte dasselbe an dem sonst so vorzüglichen Wundschluss gebracht werden. Zuvörderst aber wäre der Wundcanal mit einem einfacheren Instrumente anzulegen. Allerdings war A. Weber's Lanzenmesser aus seiner Operationsidee heraus construiert. Es würde daher ein geändertes Instrument wohl auch zu wesentlichen Aenderungen am Verfahren zwingen.

Da A. Weber's Starlanze die Lehre, die auch sonst aus der Vergangenheit sich ergibt, dass nämlich mit einem Lanzenstich überhaupt sich keine für Altersstare genügend klaffende Wunde bilden lässt, nur bestärkt: so lag es nahe, den Versuch zu machen, ob mit dem Schmalmesser, also mit einem Durchstich, nicht auch ein dem Weber'schen Stiche ähnlicher, vielleicht ganz nahe kommender Schnitt sich bilden liesse.

63. Schnitt im oberen Drittel, flache Durchquerung, Schneide nach oben schief gestellt, Fläche nach unten schief gestemmt, Kammerwasser abgelassen, steil nach vorne gezogen. Mit Fixation.

Resultat: Bogen nach unten mit einem Radius von etwa 15 *mm*, Wundcanal nach oben gerichtet mit etwa $1^1/_4$ *mm* Tiefe.

Die Gestalt der Wunde war wohl im Ganzen der von A. Weber ähnlich, aber die Krümmung viel geringer, der Wundcanal viel seichter, die Klaffung in schonender Weise auf nur etwa 2 *mm* zu bringen und dabei die Wundlinie auch schon auffallend verkürzt. Trotz öfterer Wiederholungen konnte ich es nie zu Dimensionen bringen, die von Altersstaren erfordert werden. Für manche jugendliche Stare dagegen könnte sich diese Wunde vorzüglich eignen und den Lanzenstichen behufs linearer Extraction überhaupt vorzuziehen sein. Auch für die Iridektomie würden sich Vortheile ergeben, wenn man mit dem sehr schmalen Messer (von 1 bis $1^1/_4$ *mm* Breite) entsprechend durchstechen, die Schneide schief vorwärts richten und beim Ausschneiden die Fläche schief nach rückwärts andrängen würde. Man erhielte dadurch eine Wunde, die ganz am Limbus liegt und einen Wundcanal, der auf kürzestem Wege zur Stelle der Irisanheftung führt. Man erhielte also Verhältnisse, wie sie gleich günstig mit einem Lanzenstich nicht gestaltet werden können.

Alle Ueberlegung und alle Versuche, von den Vorzügen der A. Weberschen Methode soviel als nur möglich zu behalten, mussten somit bei der Grundform, wie sie im 19. Schnitte dargestellt ist, stehen bleiben.

Mit diesem combinierten Schnitte ist vor allem die Rundung der Pupille gewahrt, die Klaffung dem Einzelnfalle gemäss und in dem jeweilig eben geforderten Grade wählbar. Der Wundschluss jedoch ist, im Gegensatz zum A. Weber'schen Verfahren wesentlich schlechter, steht auch dem in A. v. Gräfe's Methode nach und ist nur dem nach Beer's Operation gewöhnlichen Verlauf überlegen. Das Verfahren selbst und die über dasselbe gemachten klinischen Erfahrungen theile ich in einer hier nachfolgenden Abhandlung mit.

Im Falle, dass die Grundform meines Starschnittes auch nicht die Billigung der Fachgenossen finden sollte, möchte ich doch wenigstens die Aufmerksamkeit auf eine noch mögliche Ausbeute der combinierten Schnittformen überhaupt lenken.

An dem Schnitte 19 würden sich übrigens Modificationen im Sinne der Schnitte 20—31 anbringen lassen. Die seitlichen flachen Durchtrennungen könnten im äusseren Rande des Hornhautringes begonnen und gegen den inneren Rand, somit etwas nach vorne ansteigend fortgesetzt werden. Ferner könnte die Wendung des Messers aus den seitlichen Trennungen in den Querschnitt weniger schroff ausgeführt und die Zwickeln der Wunde durch ein sanfteres Uebergleiten abgerundet werden. Schliesslich könnte der Wundkanal im Quertheile eine schiefe Berandung erhalten, wenn man die Messerschneide anfänglich schief nach abwärts, dann in den letzten Momenten schief nach aufwärts hielte. Dadurch würde der Wundcanal neben den Zwickeln (Hörnern) schief nach unten, in der Mitte hingegen schief nach oben münden. An den Ecken würde somit der obere,

in der Mitte der untere Wundrand vorstehen. Das könnte den Wundschluss erheblich fördern, weil die Neigung zum Klaffen bei den Ecken im unteren Wundrande liegt, während in der Mitte der obere Wundrand als vorspringender negativer Lappen die Neigung hat, sich zu heben. Es entstünde durch das geschilderte Vorgehen an den Wundrändern eine Art von Falz, welcher die Gestaltung der bezeichneten Stellen vervollkommnen und so die Verschiebung der Wundränder hindern würde.

Eine experimentelle Erforschung der Klaffung und eine mathematische Behandlung der Dimensionen, wie sie A. Weber seinem Schnitte angedeihen liess, könnte die Wahl unter den Schnittformen, auch unter den combinierten, auf eine sichere wissenschaftliche Grundlage stellen.

Staraustreibung mittels concav gestutztem Lappenschnitt und rund erhaltener Pupille

von Professor *Wilhelm Schulek.*[1])

Seit dem Heidelberger Congress im Jahre 1888 herrscht das Bemühen, für die Operation des Altersstares die günstigen Heilerfolge der A. v. Gräfe'schen Methode zu bewahren, jedoch die Pupille in möglichst vielen Fällen rund zu erhalten. Man schwankt zwischen dem Daviel-Beer'schen und dem v. Gräfe'schen Verfahren, ohne dass sich bisher eine allgemein giltige Entscheidung vorbereiten wollte. Die Alternative ist: vollkommenerer Endzustand (bei Beer)[2]) oder zahlreichere und schnellere Heilungen (bei v. Gräfe). Und wer könnte sich auch dafür entscheiden, einem dieser sich gegenseitig ausschliessenden Vortheile endgiltig zu entsagen?

Nachdem ich mit der v. Gräfe'schen Methode in 10 Jahren bei annähernd 2000 Fällen im allgemeinen 1·5% Verluste hatte, dann seit März 1890 die Beer'sche Methode in der v. Wecker'schen Art in 280 Fällen $^5/_4$ Jahre lang mit etwa 2·5% Verlusten geübt hatte,[3]) kam ich auf einen combinierten Hornhautschnitt, der die concave Wundlinie A. Weber's mit dem Beer'schen Lappen verbindet. Die in der ungarischen Akademie der Wissenschaften am 15. Februar 1892 darüber gemachte Mittheilung war erst allgemein gehalten. Seither habe ich diese Methode reichlicher geübt, die Einzelnheiten genauer ausgestaltet, die Instrumente den speciellen Bedürfnissen angepasst und schematische Versuche über den Hornhautschnitt am Cadaver gemacht. Darüber sind 3 Jahre vergangen.

Wenn ich nun eine zusammenfassende Darstellung dieses Vorgehens versuche, geschieht das theils in der Absicht der eigenen Rechtfertigung, theils aber auch, um den Fachgenossen den Gedanken vorzulegen, ob aus

---

[1]) Vorgetragen in der III. Cl. der ungar. Akad. d. Wiss. am 22. October 1894, erscheint daselbst und im Orvosi Hetilap „Szemészet", 1895, Nr. 1 und 2.

[2]) Wie dies auch bei anderen, dem Beer'schen Typus folgenden Methoden der Fall ist. Im Weiteren sind unter der Beer'schen Methode auch alle diese Methoden mitverstanden.

[3]) Lappen des oberen Drittels mit dem Schmalmesser, Kapselausrupfung, instrumentale Entbindung.

den jetzigen Schwierigkeiten der Wahl nicht ein Ausweg möglich wäre, der wenn auch vielleicht nicht eben in der unveränderten Form des von mir geübten Verfahrens läge, aber doch in der Voranstellung des aus dem A. Weber'schen Verfahren genommenen Princips der concaven Wundlinie bestände. Da mit einfachen Schnitten, soweit sich das übersehen lässt, nicht allen Anforderungen genügt werden kann, so könnte vielleicht irgend eine Form eines combinierten Schnittes den Ausgleich aller Interessen ermöglichen. Ich hatte die Weber'sche concaveWundlinie in den Beer'schen Lappen eingefügt und schildere den Vorgang in folgendem.

Gewöhnlicher Operationsvorgang.

1. Der Hornhautschnitt.

Der Operierende sitzt in der rechten Achselhöhle des Kranken und legt den Lidöffner (Raumschaffer, Apertor) ein, welcher bis zur gänzlichen Beendigung der Operation in Wirkung bleibt. Mit dem Augensteller (Fixator) wird der Augapfel unten in der Ciliargegend gefasst.

Der Fixator (auf Seite 213 abgebildet) fasst schwerer eine Falte als die sonst gebrauchten Instrumente, da seine Zähne wenig eingebogen sind, manchmal muss die andere Hand mithelfen. Das Gefasste hält er aber, vermöge der senkrechten Riefung an den Endplatten, umso sicherer. Auch verursacht er kein Einreissen der Blutgefässe, und es zeigt diese Stelle des Auges nachträglich kaum eine locale Reizung. Die Möglichkeit, das Knie seitlich flach umzulegen, gewährt in der Gesichtsebene mehr Zugang zum Augapfel.

Nun folgt der Hornhautschnitt. Das Wundmesser (Persector) wird in einer queren Linie, welche 4 *mm* unter dem oberen Hornhautrande liegt, vom temporalen Hornhautrande zum medialen flach vor der Irisebene durchgeführt. Nach Gewinnung des Gegenstiches wird das Messer in derselben Ebene mit etwa 3 sägenden Bewegungen $2^1/_2$ *mm* hoch nach aufwärts gezogen und hier mit einer Winkeldrehung von 90° so steil gestellt, dass der Messerrücken sich an den Scleralfalz stemmt, die Schneide hingegen nach vorne sieht. Jetzt wird vorerst mit einem leichten Querzug das Eingreifen der Schneide in das Gewebe an den oberen Enden der aufsteigenden Wundlinien gesichert, dann die Klinge in weiteren (am besten in 3) Zügen unter gleichzeitigem Drängen der Messerfläche gegen die Hornhautmitte, an die Oberfläche gezogen.

Während der Ausführung des queren Schnittes sieht man, wie die Schneide von beiden Seiten gegen die Mittellinie zu fortschreitet und die Fläche gleichmässig tiefer gleitet, bis der unterste Punkt des concaven Querbogens erreicht und das Messer frei geworden ist.

Die Rechtfertigung für die Form der hiebei gebrauchten Instrumente ergibt sich aus dem Vorgange selbst. Der Augensteller (Fixator) muss den Widerstand regulieren während das Wundmesser nach seiner eigenen Fläche gedrängt wird, und muss dabei jedes Schwanken des Bulbus hindern. Zu diesem Zwecke ist der Augensteller mit den senkrechten Riefen versehen. Das Wundmesser muss im oberen Sechstel der vorderen Kammer, also 2 *mm* vom oberen Hornhautrande gedreht werden können, ohne die Gewebe zu quetschen, es muss also sehr schmal, daher auch kurz sein und einen festen Rücken haben.

Die Durchquerung der Hornhaut geschieht am besten in der Höhe des oberen Pupillenrandes, wenn der Durchmesser der Pupille zu 4 *mm* gerechnet wird. Die 2 Stichpunkte könnten in der Breite des Limbus nach Belieben liegen. Bei der eigenthümlichen, fast parallelogrammartigen Klaffung dieser Wunde (wie später noch erörtert wird) ist der $^1/_2$ *mm* Unterschied in der Länge der Lappenbasis unerheblich. Nicht einmal die an den Seitentheilen so schiefen (etwa 1·75 *mm* tiefen) Wundcanäle, also eine entsprechend geringere Weite der inneren Wundöffnung, vermindern die Klaffung wesentlich. Als Norm für die 2 Stichpunkte nahm ich indessen die innere Grenze des Hornhautringes an, um jede Blutung auszuschliessen. Einige Versuche, an der äusseren Grenze des Limbus durchzustechen, ergaben einen sehr geringen Zuwachs der Klaffung, gewährten durch die, an den seitlichen Schnittheilen versuchte Bildung von Conjunctivallappen für den Wundschluss keinen handgreiflichen Vortheil, thaten jedoch der Exactheit des Operationsverlaufes Abbruch.

Die Wendung des Messers zum queren Schnitt kann nicht genau in den obersten Winkeln der seitlich aufsteigenden Wundlinien erfolgen. Je nach der Breite des Messers und auch je nach der Spannung der Bulbushüllen rutscht das Messer beim Wenden etwas nach abwärts. Man verliert dadurch an der Lappenhöhe etwa $^1/_2$ *mm*, auch bleibt an den bezeichneten Stellen eine überflüssige, kleine Unterminierung. Diese kommt jedoch in Form einer vermehrten Nachgiebigkeit des oberen Wundrandes der Linsenentbindung im ganzen zugute. Das Messer beim Wenden gewaltsam in die Wundwinkeln gedrängt zu erhalten, gibt keinen Vortheil. Leichtes Zurückhalten in der Höhe, bis der quere Schnitt markiert und die Schneide in der neuen Stellung gefangen ist, genügt vollauf.

Der Quertheil der Wunde ist concav und hat steile Ränder. Der Grad der Concavität hängt von vielen Factoren ab: Entfernung von der Hornhautmitte; Schlaffheit der Hüllen; Schmiegsamkeit des Gewebes;[1])

[1]) Individuelle Unterschiede in der Resistenz des Hornhautgewebes dürften sich jedem Operateur beim Führen von stechenden und schneidenden Instrumenten oft deutlich zu erkennen geben.

Labilität des Bulbus; tadelloser Schliff und Schmalheit des Messers; wahrscheinlich auch die physiologisch vorhandene Verdünnung der Hornhaut gegen die Mitte; Nachgiebigkeit des Scleralringes; grössere Länge des Augapfels (Myopie); und am meisten, bei sonst gleichen Umständen, das Andrängen der Messerfläche an den sich bildenden unteren Wundrand. Der Bogen soll immer flacher als die Krümmung des Hornhautrandes gebildet sein, also nicht kürzeren Radius wie 8 *mm* haben. Am besten entspricht der mit 12 *mm*. Wie die nebenstehende Abbildung zeigt, ergibt das Schwanken innerhalb dieser Grössen keine zweckwidrigen oder sehr augenfälligen Formverschiedenheiten. Gienge der Bogen mit seinem Mitteltheile sehr herab, so würde damit gleichzeitig der Nachtheil verbunden sein, dass die Wundlinie auch an den seitlichen Wendestellen schroffer abgebogen wäre, und dass dann die 2 Ecken schlechter anschliessen würden. Hiedurch aber würde die Wundheilung an Sicherheit verlieren und die Neigung zur Wundsprengung sich erhöhen.

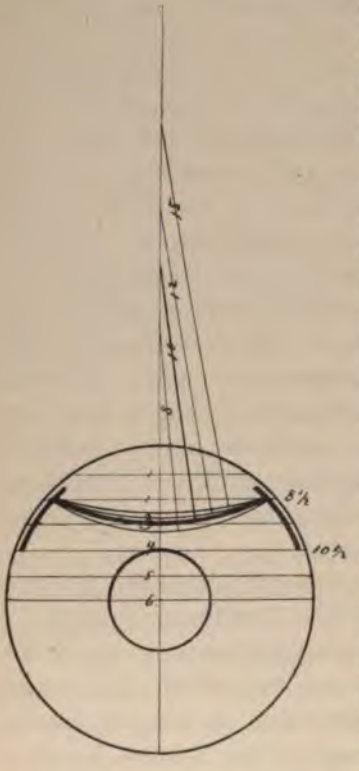

Die Dimensionen des Lappens sind: die Basis = $10^1/_2$ *mm*; die seitliche Ansteigung = 2 *mm*; die negative Zustutzung = 1 *mm*, und zwar durch ein $8^1/_2$ *mm* langes Kreissegment von 12 *mm* Radius; der Scheitel des Concavbogens kommt 1 *mm* über den oberen Pupillenrand und 3 *mm* unter den Limbus corneae (also mit Abrechnung der Limbusbreite $2^1/_2$ *mm*) zu liegen. Die Winkel an den seitlichen Abbiegungsstellen haben (da sie geschweift und nicht geradlinig begrenzt sind) als Winkel der zugehörigen Sehnen 115—120° Oeffnung.

Mit diesen Dimensionen ist das Schema der Wunde gegeben. Kleinere Abweichungen von den angegebenen Maassen können immerhin vorkommen, ohne Schaden zu bringen. Doch muss, wenn man sich Aenderungen erlaubt, der Zusammenhang der Factoren berücksichtigt werden. Man hätte folgendes zu bedenken.

Vor allem soll die Rundung der Pupille gesichert werden. Durch diese Aufgabe ist die Anlage des negativen Scheitels des Bogens bestimmt, der nicht zu nahe und nicht zu weit vom Pupillenrande sein darf. Der Wundschluss hinwiederum fordert, dass die 2 seitlichen Ecken möglichst wenig spitz gestaltet werden. Um dem zu genügen, dürfen die seitlichen

Wundpartien nicht zu hoch aufsteigen, da sonst der Querbogen sehr eingesenkt gestaltet werden müsste, damit er doch an den Pupillarrand herabreiche. Die nun spitziger gestalteten Ecken aber würden den Wundschluss verschlechtern. Die leichte Linsenentbindung erheischt genügende Länge der aufsteigenden Seitentheile. Da aber deren oberes Ende durch die vorher genannten Anforderungen schon festgestellt ist, kann nur deren unteres Ende, also die Basis des Lappens in Betracht kommen und im Interesse des Wundschlusses nicht viel nach unten und im Interesse der leichten Linsenentbindung auch nicht viel nach oben verschoben werden. Da vom Concavbogen die Schonung der Regenbogenhaut, von den Schnittwinkeln der Grad des Wundschlusses, von den seitlichen Schnittheilen die Linsenentbindung am meisten abhängen, alle 3 Factoren aber ineinander greifen und sich gegenseitig bedingen: so kann an keinem derselben geändert werden, ohne den Gesammteffect zu beeinflussen.

Eine geringe Modification der Basis mit einer damit zusammenhängenden Aenderung der übrigen Factoren ist immerhin möglich. Im Falle vermehrte Klaffung erwünscht wäre, müsste der Antheil des Beer'schen Lappens, im Falle besserer Wundschluss beabsichtigt würde, müsste hingegen der Antheil des Weber'schen Concavbogens in Ueberschuss gebracht werden. Zugleich müsste die Basis entsprechend den Verhältnissen des Pupillenrandes zum oberen Linsenrande gewählt werden. Wird die Basis im allgemeinen hoch angelegt, so braucht die Linse weniger gestürzt zu werden. Wird die Basis tiefer angelegt, so ist hinwiederum einem Irisvorfall besser vorgebeugt.

Nach vielfach gemachten Erfahrungen könnte ich als Grenzen für zulässige Variationen folgendes angeben: der Querbogen könnte mit seinem tiefsten Punkte auf 2—$3^1/_2$ *mm* unter den Hornhautscheitel zu liegen kommen. Die Länge des Querbogens als Kreissegment könnte 7—$9^1/_2$ *mm* sein. Die seitlichen Winkeln könnten 110—125° betragen. Die seitlichen Schnitte könnten in der Länge um $^1/_2$ *mm* geändert werden. Die Basis des Lappens könnte $^1/_2$ *mm* höher oder tiefer gelegt werden. Mit diesen Angaben soll jedoch nicht gesagt sein, dass bis zu ihrer Höhe jede Combination annehmbar wäre, sondern es soll mit ihnen nur die Grenze angedeutet werden, über welche hinaus nichts Verwendbares mehr gefunden werden dürfte, falls jemand unter Beibehaltung dieses Operationstypus Verbesserungen oder Anpassungen an Einzelfälle vornehmen wollte.

Die concave Zustutzung des Lappens mit senkrechtem Wundcanal ist eine Erscheinung, deren Zustandekommen erklärt werden muss. Ich habe mir den physikalischen Vorgang folgenderweise zurecht zu legen versucht.

Ein mässig gespanntes Seil würde, wenn es an einer Stelle gehoben wird, eine winkelig gebrochene Linie darstellen. Nahe den Enden würde sich der gefasste Theil am wenigsten, gegen die Mitte zunehmend mehr und in der Mitte selbst am meisten heben lassen. In gleichem Verhältnisse würde sich der hiebei entstehende Winkel der Seillinie umso spitziger gestalten lassen, je mehr er gegen die Mitte liegt. Würde man in derselben Reihenfolge das Seil, statt es anzufassen, mit einem Stocke von unten heben, so würde der Stock an den seitlichen Theilen des Seiles ausser seiner senkrechten Erhebung nebenher auch eine seitliche Verschiebung gegen die Mitte erleiden, sofern man dem nicht absichtlich hemmend entgegenwirkt. Der Stock glitte eben von selbst nach der Richtung des geringeren Widerstandes, also schief nach oben, der Mitte zu. Auch ein Messer, mit dem man nicht allein heben, sondern auch einschneiden wollte, würde denselben Gang nehmen, auch ohne dass die steile Richtung der Schneide aufgegeben werden müsste.[1]) Die zur Bewegung nach der Höhe hinzukommende seitliche Verschiebung ist umso beträchtlicher, je näher zum Ende des Seiles man ansetzt, je länger das Seil ist, je schlaffer es gehalten wird, je gewaltsamer man vordringt und je mehr man etwa gar noch die Flächenverschiebung (aber nicht die Wendung) absichtlich befördert.

Aus diesen physikalischen Vorgängen lässt sich die Anwendung auf den Widerstand, welchen das durchquerende Schmalmesser bei der Bildung des concaven Bogens zu überwinden hat, am einfachsten so finden, dass man sich vorstellt, die Hornhaut bestehe aus einem Systeme knapp nebeneinander liegender Seile, welche sich der Messerschneide entgegenstellen. Das Messer findet in seinem Gange von den beiden Seiten her bis zur verticalen Mittellinie einen Widerstand. Das ist also ein Widerstand nach der Breite dieser Hornhautstelle. Demgemäss muss man sich von oben nach unten gespannte Seile vorstellen, welche von den Seiten nach der Mittellinie zu durchtrennt werden müssen. Ausserdem findet das Messer noch einen Widerstand, und zwar in seinem Vordringen von hinten nach vorne zur Oberfläche. Das ist also ein Widerstand nach der Dicke der Hornhaut. Demgemäss muss man sich von oben nach unten gespannte Seile vorstellen, welche von hinten nach vorne durchschnitten werden sollen; und zwar auch von diesen zunächst die am Hornhautrande und zuletzt die an der Mittellinie befindlichen.

Das erste System der vorgestellten Seile wird durch die nebenstehende Figur veranschaulicht. Das Messer dringt bei *a* ein. Es findet seitlichen Widerstand an dem Gewebe in der Linie *b c*. Diese Linie *b c* bildet aber die gemeinsame Basis von dem ganzen Systeme der sich immer loser seitlich entgegenstellenden Seile resp. Gewebsstränge, wie sie hier durch die

[1]) Sie könnte sogar nach der anderen Seite abgewendet sein — doch wenige$_r$ als 90°, wenn überhaupt das Einschneiden noch möglich bleiben soll.

Linien *b d c*, *b e c*, *b f c*, *b g c* und schliesslich *b h c* repräsentiert sind. Beim Vordrängen gleitet das Messer immer mehr der Mitte der noch vorliegenden, immer spitzer, wie lose Seile sich entgegenstellenden Gewebsschleifen zu. Das Messer, welches man bei *a* einsetzte, geht also von beiden Seiten den Weg durch *d e f g*, um bei *h*, als dem untersten Punkte der Concavlinie, mit Ueberwindung des letzten Widerstandes, frei zu werden.



Das zweite System der vorgestellten Seile wird durch die andere beigefügte Zeichnung versinnlicht. Das Messer dringt bei *a* ein. Es findet nach vorne Widerstand an dem Gewebe in der Linie *b l*, dann fortschreitend in *c k*, *d i*, *e h* und zuletzt an *f g*. Diese Linien jedoch bilden ein ganzes System von gleich gespannten, aber von den beiden Seiten zur Mittellinie an Länge zunehmenden Gewebssträngen (ähnlich wie der Höhe nach gespannte Seile), an denen das Messer in demselben Verhältnisse nach deren Mitte, also hier nach abwärts gleitet, in welchen diese Gewebslinien gegen die Mittellinie, hier gegen *f g*, hin länger werden. Das Messer, welches man bei *a* einsetzt, geht also von beiden Seiten den Weg der bogenförmig nach abwärts zieht, um an der verticalen Mittellinie, als dem tiefsten Punkte, den letzten Widerstand zu überwinden und frei nach vorne zu gelangen.

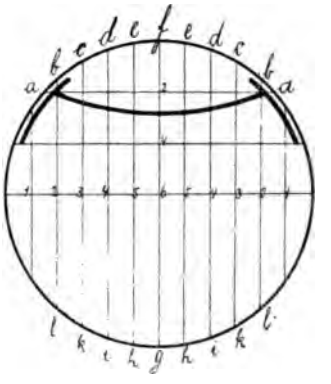

Das, was hier in Form der zwei Linien-Systeme dargestellt wurde, muss natürlich als gleichzeitig vorsichgehend und daher sich gegenseitig beeinflussend, zumeist sich summierend gedacht werden.

Einen Beweis für die Wechselseitigkeit dieser Factoren möchte ich auch darin erblicken, dass die Concavlinie sich zur Mittellinie asymmetrisch gestaltet, wenn der Schnitt von den Seiten zur Mittelinie nicht gleichmässig, sondern von der einen Seite mehr als von der anderen vorschreitet, indem entweder das freie Ende oder die Ferse des Messers kräftiger gezogen wird: an der zuletzt durchtrennten Stelle wird der Bogen am tiefsten. Hebt man z. B. die Ferse mehr nach vorne, so bildet sich die tiefste Einbiegung medialwärts von der verticalen Mittellinie. Diese Schnittbildung ist schon vom klinischen Standpunkte als Abnormität der

Schnittführung beachtenswert, lässt aber auch Folgerungen für die Theorie zu.[1])

Der Grad der Concavität desjenigen Theiles der Wundlinie, welche den Lappen abstutzt, hängt, wie erörtert wurde, von mehreren Factoren ab. Von diesen kann der Operateur nur einen, das Andrängen der Messerfläche, ganz beherrschen. Die anderen entziehen sich der vorherigen Berechnung, entfalten während der Schnittbildung ihren Einfluss und lassen sich erst nach der ersichtlichen Wirkung taxieren.

Wie stark soll man also nach der Fläche drängen? Abgesehen davon, dass bei Manipulationen die Muskelkraft, welche angewendet werden soll, nicht einfach in bestimmten Zahlen vorgeschrieben werden kann, lässt sich hier auch schon deshalb, weil mehrere Factoren nicht voraus abgeschätzt werden können, eine Antwort auf die gestellte Frage nur insoweit geben, dass in verschiedenen Fällen die Energie des Flächendruckes, um denselben Grad von Concavität zu erzeugen, verschieden wird sein müssen; dass man aber innerhalb der Abstufungen von Muskelkraft, welche bei sonstigen Operationen am Bulbus nothwendig sind, immer zureichende Auswahl haben wird. Das von Experimenten am Cadaver oder an Thieraugen abstrahierte Maass ist nicht direct verwertbar. Ueber die Verschiedenheiten des Effectes, wie sie durch unwillkürliche Schwankungen im Kraftaufwande entstehen, gibt übrigens die auf Seite 238 gezeichnete Figur annähernd eine Vorstellung. Man ersieht aus ihr, dass Unterschiede im Radius von 8—15 *mm*, somit auch solche Unterschiede in der Muskelkraft, die noch sicher gefüllt werden können, keine so grossen Verschiedenheiten in der Bogenbildung ergeben, dass dadurch der Plan der Operation in bedenklichem Grade gestört würde.

Da man mehr als einen Messerzug macht, so könnte der Flächendruck auch innerhalb des Einzelfalles schwanken und der Bogen sich nicht mit einem einheitlichen Radius bilden, selbst staffelförmige Wundränder könnten hiebei entstehen. Theoretisch muss diese Voraussetzung als sehr berechtigt zugegeben werden. Indessen fällt bei einfacher Betrachtung solcher Wundlinien kaum je eine derartige Abnormität in höherem Grade auf, und die vorkommenden Unregelmässigkeiten sind eher geringer als die vielen Abnormitäten geringerer Art, wie sie bei der Schnittbildung der herrschenden

---

[1]) Diese Ausführungen über das Zustandekommen der concaven Wundlinie mit steilem Wundcanal ergänzen übrigens die Mittheilung der „Versuche über den Hornhautschnitt“ (Seite 219) und suchen die dort fehlende Erklärung der in vielfachen Variationen dargestellten Schnittformen zu geben. Auch mit den in der „Apotomia iridis“ vorgebrachten Auseinandersetzungen (Seite 19) stehen sie in directem Zusammenhange. Ob auch alle Consequenzen einwurffrei und vollständig gezogen sind, mag dem Urtheile anderer überlassen bleiben.

Operationsmethoden so gewöhnlich und doch ohne jeden Schaden vorkommen.

Zahlenmässige Angaben über die Gestalt der Bogenlinie an Operierten können zumeist nur annähernd gemacht werden. Die Länge der Wundlinie lässt sich mit einem Maasstabe wohl ablesen, aber für die Bestimmung des Radius kann die Cirkelprobe nur in der Luft schwebend, daher unsicher, gemacht werden. Ich zeichnete mir 8 *mm* lange Kreisstücke von verschiedenem Radius (6—20 *mm*) auf einzelne lose Karten. Diese wurden mit dem Schnitte am Operierten verglichen. Man kann leicht eine Differenz des Radius von 1 *mm* sicher abschätzen.

Bei der Ausführung des Hornhautschnittes soll ein Anschneiden oder eine sonstige Verletzung der Regenbogenhaut nicht vorkommen. Eine Gefahr dafür besteht nur während der Durchquerung mit dem Messer, in der ersten Hälfte des Schnittactes. Die Gewinnung des Gegenstiches ist mit der aus anderen Operationsmethoden bekannten Umsicht anzustreben. Doch muss bemerkt werden, dass die Durchstichslinie 4 *mm* unter dem obersten Punkt des Hornhautrandes liegt, dass also eine vorgedrängte Regenbogenhaut bei noch nicht ganz abgeschwollenen Staren die glatte Messerführung wesentlich erschweren oder auch ganz verhindern könnte. Bei der Ausführung der ansteigenden Schnittlinien fliesst gewöhnlich schon etwas Kammerwasser ab. Dass die Kammer nicht zu seicht werde und die Regenbogenhaut sich nicht vor die Schneide lege, ist in diesem Momente eine der Hauptaufgaben. Man muss die $2^1/_2$ *mm* des Weges ohne Säumen zurücklegen. Weiterhin besteht die erwähnte Gefahr nicht mehr, denn mit der Wendung des Messers wird die Schneide von der Iris um 90° abgelenkt. Dabei fliesst zwar in der Regel das Kammerwasser vollends ab, ist aber nunmehr entbehrlich geworden. Wäre das Irisgewebe etwa schon vor der Wendung des Messers an die Schneide gerückt oder hätte sich sogar um dieselbe aufgewickelt, so könnte durch die Messerdrehung doch noch ein glattes Fortkommen gewonnen werden.

Die Gefahr eines Ausschneidens der Iris ist demnach gar nicht gross. Sie kann übrigens auch noch umgangen werden, wenn man in drohenden Fällen folgendes Manöver ausführt. Man schneide ohne Sorge die senkrechten $2^1/_2$ *mm* aufwärts, — die Iris schiebt sich schlimmsten Falles vorderhand nur faltenförmig über die Schneide und auf die Messerfläche. Erst mit dem Wenden der Schneide tritt der kritische Moment ein. Man mache die Wendung und bringe zuerst zur Entscheidung, ob die Schneide sich frei wegdrehen kann und die vorgelegene Irisfalte unverletzt zurückbleibt, oder ob diese letztere durch die Schneide mitgehoben wird und dann, wenn der Schnitt einfach fortgesetzt würde, unrettbar eingeschnitten werden müsste. Lässt die Schneide beim Wenden nicht von der Irisfalte los, so wende man das Messer wieder in seine frühere flache Lage zurück,

gleite (mit dem Rücken voran) flach abwärts, und zwar ganz bis an die Durchstichlinie, drehe hier das Messer auf den Rücken und rücke nun mit der Breitseite in die frühere Stellung nach oben. Bei diesem zweiten Aufstiege schiebt sich das Messer die Iris selbst aus dem Wege. Der concave Querschnitt kann jetzt, ohne dass Irisgewebe auf der Schneide vorläge, vollführt werden. Man könnte in anderer Art auch so vorgehen dass man mit dem Messer zwar in der oberen Stellung bleibt, es aber ganz umwendet und mit dem, nun nach oben stehenden Rücken die Iris wegdrängt. Ist das geschehen, so muss die Schneide, die man vorher im halben Kreisbogen nach unten gedreht hatte, nunmehr mit einer Viertelbogenwendung in die steile Stellung zurückgedreht werden.

Diese Verhältnisse, die für die unversehrte Erhaltung der Regenbogenhaut trotz frühem Abfliessen des Kammerwassers so günstig sind, haben es auch möglich gemacht, in der Gestaltung des Wundmessers, anderer Vortheile wegen, zur reinen Keilform zurückzukehren. Der Rücken ist nicht durch seitliche Abschliffe verschmälert, und das ist nicht nur bezüglich der Construction, sondern auch der Operation von Belang: er stemmt sich, wenn man zum Querschnitte schreitet, sicherer und unschädlicher an die Unterlage an. Dieser Vortheil überwiegt den, wie gezeigt wurde, nur scheinbaren Nachtheil, dass nebenbei die vordere Kammer rascher als mit den sonstigen Messern an Tiefe verliert.

Gegenüber anderen Staroperationen bedarf man nämlich bei dieser Methode zum Durchstich zwar der ganz normalen Kammertiefe, kann diese jedoch im weiteren Gange der Operation eher als bei den anderen Methoden entbehren.

Käme durch Anschneiden der Regenbogenhaut Blutung in die Kammer zustande, so würde das die Kapseleröffnung stören. Man müsste im Interesse derselben das Pupillengebiet zunächst vom Blute frei machen. Eine eventuell im Irisgewebe geschnittene Nebenpupille brächte keine störende Diplopie zustande.[1]) Bliebe nach Vollendung des Schnittes die Iris in der Wunde stecken oder ganz vorgefallen, so müsste man sie zurückstreichen.

Geringere Asymmetrie in der Bildung der zwei seitlichen Wundstellen wäre kein nennenswertes Hindernis für den weiteren Operationsverlauf oder für die Heilung. Nur müsste man während der Linsenentbindung der schiefen Wundklaffung in entsprechender Weise Rechnung tragen. Grössere Unterschiede der beiden seitlichen Schnitttheile müssten ausgeglichen werden, besonders wenn die eine der seitlichen Wundlinien erheblich kürzer als 2 *mm* wäre. Man müsste diese mit einem Scherenschlage verlängern.

[1]) Wie ich nachzuweisen suchte. Siehe darüber im Orvosi Hetilap „Szemészet" 1882 Nr. 3—6 und danach bearbeitet in Gräfe's Archiv für Ophth., 1882, 28. Band, III. Abtheilung.

2. Die Kapseleröffnung.

Sie besteht im Ausreissen eines möglichst grossen Stückes der vorderen Kapsel.

Die auf Seite 215 beschriebene Kapselzange (Ereptor) wird im geschlossenen Zustande von oben eingeführt, im Pupillengebiete breit geöffnet, sanft an die vordere Kapsel gedrückt und mit einem entschiedenen Drucke zum Schliessen gebracht. Das hiebei gefasste Kapselstück wird durch einen kurzen kräftigen Ruck zunächst nach abwärts gerissen, dann vermittelst seitlicher Bewegungen in continuo abgetrennt und schliesslich nach aufwärts aus dem Auge gezogen.

Man entfernt auf diese Weise grosse Kapselstücke, die zumindest dem Pupillengebiete entsprechen, oft den grössten Theil und mitunter sogar die ganze vordere Kapsel umfassen. In einem bereitgehaltenen Glasgefässe mit Wasser kann man gleich beurtheilen, wie das ausgerissene Kapselstück beschaffen ist.

Das Rupfen nach abwärts ist besonders geeignet, den oberen Zusammenhang zu lösen. Auch ein Auswärtsstülpen der Iris durch Kapselstücke, die sich sonst bandschleifenförmig gestalten können und hinter der Zange in die Wunde nachschleppen, wird durch das Rupfen nach abwärts vermieden.

Dieser Vorgang könnte in alle Operationsmethoden, welche eine runde Pupille anstreben, also auch in die Beer'sche, aufgenommen werden.[1]) Das Ausreissen, resp. Entfernen der vorderen Kapsel kann eben ohne Nachtheil geübt werden. Soferne dagegen begründete Zweifel auftauchen, müsste man weitere Verbesserungen des Vorganges suchen. Denn in die Idee der Starentfernung ist auch die Hoffnung mit eingeschlossen, dass die Beseitigung von möglichst grossen Kapseltheilen einen Vortheil für den Endzustand abgeben wird.

Ob eine Kapselfalte gefasst ist, lässt sich an dem Widerstande, und ob sie einzureissen begonnen hat, an dem plötzlichen Nachlassen des Widerstandes fühlen. Ist im oberen Theile der Riss schon erfolgt, so machen sich die weiteren Lostrennungen unserer Muskelempfindung kaum mehr fühlbar. Dass in der Zähigkeit des Kapselgewebes je nach den einzelnen Fällen Unterschiede vorkommen, empfindet der, welcher häufig operiert, bald unzweifelhaft.

Sollten die steilen Wundränder das Eindringen in die Kammer schwierig machen, so kann man den Ereptor in senkrechter Haltung von der Seite zur Mitte schieben.

---

[1]) Allerdings müsste der Kapselzange auch die dem Vorgange entsprechende Form gegeben werden.

Das Rupfen nach abwärts muss rasch geschehen. Da eine Ausweichung von 1 *mm* selten genügt, so steigere man sie auf 2 *mm* und allenfalls selbst auf 3 *mm*. Die Enden der Zange gerathen dabei hinter den unteren Pupillenrand. Man muss aber das Stossen des Irisgewebes gegen die Hornhaut vermeiden, was bei einiger Vorsicht gut möglich ist.

Vermöge der Form der Zange kann man ihre Schenkel, um möglichst viel von der Kapsel zu erfassen, auch seitlich unter die Regenbogenhaut gleiten lassen oder im offenen oder geschlossenen Zustande ihre Enden hinter den unteren Pupillenrand schieben. Die Schenkel sind zu diesem Behufe viel dicker angefertigt als an den sonstigen Iris- und Kapselzangen. Die Zähne greifen schief, demnach kräftiger in die Kapsel ein und sind von der Iris entgegengesetzt gerichtet. Um die Iris auch mit der Kniestelle nicht unversehens einzuklemmen, berühren sich die Schenkel nicht einmal beim Schluss der Zange.

Sollte die Regenbogenhaut trotzdem mit der Kniestelle gefasst worden sein, so stünde man vor der Wahl, wieder zu öffnen und beim zweiten Schliessen die Kapsel wahrscheinlich in geringerer Ausdehnung zu erfassen, — oder das Ziehen fortzusetzen und die Iris hochgradig zu verletzen. Letztere Gefahr besteht indessen nicht unbedingt. Denn man kann das Knie sammt der Irisfalte nur eben aus der Wunde heben, wobei die Iris ohne schweren Insult sich bloss dehnt, dann den Schnabel mit einer Winkeldrehung in dieselbe Höhe bringen, so dass alles Gefasste über die Wunde in eine horizontale Linie gebracht ist. Wenn man jetzt mit einer zweiten Zange unter den Schnabel der ersten greift und mit Umgehung der Irisfalte die Kapsel in jene übernimmt und schliesslich die erste Zange öffnet, so wird die Iris wieder frei, ohne durch dieses Vorgehen einen wesentlichen Schaden erlitten zu haben.

Wenn beim Fassen der Kapsel zu stark auf die Linse gedrückt wird und die Zonula dabei auch nicht einreisst, sondern sich bloss dehnt, so wird doch das Corpus ciliare gezerrt. Das hat aber eine momentane Reflexverengerung der Pupille zur Folge. Da in demselben Augenblicke auch die Zange zum vollen Schluss kommt, so ist dadurch die Gefahr, den oberen Pupillarrand einzuklemmen besonders gross. Man sei dieser Möglichkeit gewärtig und sehe sich vor. An anderen Stellen des Pupillarrandes besteht keine solche Gefahr, weil das Irisgewebe über den relativ derben Schenkeln des Schnabels glatt wegrutschen kann und die Zähne der Linse zugewendet sind. Sollte indessen die Iris doch mit den Zangenspitzen gefasst worden sein, so müsste man das bei Zeiten erkennen, loslassen, und die Kapsel neu fassen. Das Herausziehen des Kapselstückes soll daher immer vorsichtig ausgeführt werden. Umsomehr, als zu einem raschen Vorgehen kein Grund besteht. Fügt man zu dem Zug nach aufwärts auch noch kleine seitliche Verschiebungen hinzu, so lässt sich

die Sachlage sicherer beurtheilen und auch das noch theilweise im Lostrennen begriffene Kapselstück allenfalls breiter gestalten.

Zeigt sich das ausser der Wunde zutage kommende Kapselstück sehr gross und spannt sich dessen Ende noch in der Wunde, während der Schnabel der Zange schon ganz herausgekommen ist, so greife man mit einer zweiten Zange quer unter die erste, — die Fixation des Bulbus kann man einstweilen unterbrechen — und sichere das nachfolgende Stück gegen ein etwaiges Abreissen und Zurücksinken. Man kann in günstigen Fällen mit den zwei Zangen in ähnlicher Weise vorgehen, wie man etwa einen langen Strick aus einer Oeffnung mit abwechselnden Händen zieht.

Die Kapsel in ihrer Lage zu eröffnen, statt aus ihr ein Stück auszurupfen, wäre auch ganz gut möglich. Nur könnte man weder v. Gräfe's Cystitom, noch v. Arlt's scharfes Häkchen verwenden, sondern müsste die Beer'sche oder die Rosas'sche Starnadel gebrauchen und müsste von der Seite schief eindringen.

Mit der geschlossenen Kapselzange lässt sich nöthigenfalls auch die Regenbogenhaut ins Auge zurückstreichen, — was man aber meistens bis nach der Linsenentbindung aufsparen kann. Auch lässt sich sehr gut mit der Kapselzange zwischen den Wundrändern nach Kapselzipfeln fahnden: man führt die Schnabelenden in wenig geöffnetem Zustande bald in senkrechter und bald in liegender Haltung entlang den Wundrändern und schliesst die Zange streckenweise.

3. Die Linsenentbindung.

Der Star kann nur mittelst einer Achsendrehung in die Wunde gelangen und findet die Regenbogenhaut in einer Breite von 1 bis 2 *mm* in seinem Wege. Man stürzt und schiebt den Star von unten und übt einen Gegendruck von oben.

Der Fixator wird flach an den Augapfel gelegt, dieser nach Thunlichkeit abwärts rotiert (weil man oben die Scleralgegend bis zum Aequator frei haben muss) und nun das Instrument vom Assistenten übernommen.

Der Operateur legt den Starschieber (Expulsor) im untersten Theil der Hornhaut von der Schläfenseite quer an. Zugleich setzt er ober der Wunde die Hilfsschaufel (Adlator) an die Sclera, wobei der Griff steil vorragt und mit der auf die Stirne gestemmten Hand gelenkt wird.

Man drückt unten die Hornhaut mit dem convexen Theil des Starschiebers ein, damit der untere Linsenrand sich mehr an den Glaskörper dränge, und damit der obere Linsenrand sich nach vorn erhebe. Dass der von unten nach oben gedrängte Glaskörper nicht bis an den Aequator getrieben werde, sondern sich hinter dem oberen Linsenrande staue und

dessen Drehung nach vorne begünstige: wird durch den Gegendruck mit der Hilfsschaufel erreicht.

Im allgemeinen soll der untere Druck activ, der obere passiv wirken, somit der erstere stärker sein. Unter Umständen wird ein Gegeneinanderbalancieren, immer aber ein sehr aufmerksames Beachten der beiden entgegengesetzten Druckwirkugen nothwendig sein. Die beiden Druckrichtungen stossen indessen nicht in einer Ebene an der Augenoberfläche zusammen, sondern treffen sich in der Tiefe des Glaskörpers, beiläufig im Centrum des ganzen Auges. Das untere Instrument liegt etwa 1—2 *mm* nach innen vom Limbus und drückt da eine Grube. Das obere Instrument steht soweit nach aussen vom Limbus, dass noch 1—2 *mm* breit freie Sclera zu sehen ist, und drückt kaum eine Grube, sondern flacht zumeist nur die Sclera ab. Es ist wichtig, dass das obere Instrument nicht den oberen Linsenrand beim Erheben hemme, somit der Druck hinter den Linsenrand falle. Hätte man nicht genug Raum zu einem solchen Ansatze der Hilfsschaufel, so müsste man sie wohl weiter vorne anlegen, aber sie dafür nur mit ihrem Fersentheile wirken lassen.[1])

Die Folge der beschriebenen Anordnungen ist die, dass der obere Linsenrand sich nach vorne drängt, entlang der hinteren Fläche der Iris streift, den oberen Wundrand als Lappen in geringem Grade aufklappt, nun zwischen die Wundränder geräth und hier mit jenem schmalen Pupillartheile der Iris, welcher centralwärts von den Wundrändern lag, bekleidet, in Form eines kleinen Wulstes aus der Wunde sich zu erheben beginnt. Die Linse ist von jetzt an in den richtigen Weg gedrängt, den sie nicht mehr unversehens verlassen kann. Doch steht noch das glatte Abgleiten der Regenbogenhaut vom Linsenrande aus.

Man verharre noch in den früheren Stellungen und sehe geduldig zu, wie sich die Iriskappe allmählich nach den oberen Wundrand hin abzieht. In dem Momente, in welchem der vorderste Theil des Linsenrandes frei wird, beschleunigt sich wie mit einem Schlage die Linsenentbindung von selbst. Die Regenbogenhaut fällt auch seitlich rasch herab, die Linse klemmt sich mit dem grössten Durchmesser in die Wundränder und würde gleich darauf ganz herausschnellen, wenn nicht entsprechend nachgegeben würde.

Wenn mit dem Abfallen der Iriskappe sich die Starentbindung auffallend zu beschleunigen beginnt, mässige man also den Druck der beiden Instrumente und gehe mit rascher Vermittelung aus der comprimirenden in eine flach schiebende Richtung über. Man rückt mit der Schaufel, sanft streifend, herab, bis innerhalb des Limbus. Zugleich wendet man den

[1]) Ausnahmsweise habe ich sie sogar in schwierigen Fällen verkehrt angesetzt und mit dem freien Rande leistenförmig von hinten aufgedruckt. Man könnte sich auch mit dem Daviel'schen Löffel behelfen, müsste aber dann gerade im kritischen Momente Instrumente wechseln.

Starschieber in die flach schiebende Stellung und streift mit ihm bis zur Hornhautmitte hinauf.

Für das Herauskommen der zweiten Linsenhälfte ist ein instrumentaler Druck nur mehr in geringem Grade nöthig. Die Wundränder neigen von selbst zum Zusammenklappen und helfen den verkehrten Keil, welchen diese Linsenhälfte vorstellt, heraustreiben. Unterlässt man allenfalls nach dem Austritte des Mitteltheiles der Katarakta jeden äusseren Druck, so hebt sich der Star von selbst weiter heraus, doch nicht ganz bis zu seinem unteren Rand. Mit dem letzten (etwa 1 *mm* hohen) Rest pflegt er in der Wunde stecken zu bleiben. Dieses Verhältnis ist für die Spannungsverhältnisse der Wundränder kennzeichnend und kann als Maassstab dafür dienen, in welchem Gleichgewichte die Wundklaffung und der Wundschluss zu einander stehen.

Es bleibt jetzt nur noch übrig, für die Entfernung der Linsenreste zu sorgen. Das geschieht, indem man die beiden Instrumente fortwährend einander nähert, und dadurch so ziemlich die Hauptmasse des Linsenbreies dem Kerne in einem Schube nachschickt.

Ist in der Entleerung der Reste ein Stillstand eingetreten, so schiebe man die Schaufel in die Kammer soweit vor, dass sie den oberen Pupillarrand deckt, und halte sie gegen die Pupille zu etwas schief. Man streiche nun mit dem Starschieber die Linsenreste von unten nach oben in die Pupille und von hier über den schief ansteigenden Rand in die Schaufel, aus welcher sie vermöge des steilen Abfalles jenseits des Randes nicht mehr zurücksinken können, sondern mit der Schaufel herausgehoben werden.

Die beiden Instrumente zur Starentbindung wurden, wie man ersieht, anfangs so verwendet, dass ihre Druckwirkung in den Augapfel hinein gerichtet war, und zwar zu einander in Keilform, welche den Star vor sich gefangen nahm. Nachdem der Star in die Wunde einsetzte, wurden jedoch die beiden Druckrichtungen in raschen Uebergängen so verwandelt, dass sie in der Fläche gegen einander wirkten und entlang der Oberfläche hinstrichen.

Die Instrumente sind auf Seite 211 beschrieben. Sie sind der Mechanik der Linsenentbindung, wie sie sich bei einer derartigen Wundanlage gestalten kann, angepasst. Der Starschieber dient mit seiner convexen Seite zum Eindrücken der Hornhaut und auf diesem Wege zum Stürzen des Stares. Dagegen lässt sich der Schieber in seiner flachen Lage als concentrisch schiebender Bogen gebrauchen. Die Hilfsschaufel stützt zu anfang die Linse von hinten-oben und hindert den Glaskörper am allzu starken Ausweichen nach oben. Später streicht sie die oberen Linsenmassen gegen die Wunde. Auch dient sie im gegebenen Falle zum Zurückschieben der herausgestülpten Regenbogenhaut. Ferner schützt und bedeckt die Hilfsschaufel die Regenbogenhaut und hindert die Starreste am Verkriechen

unter die oberen Iristheile. Schliesslich gewährt sie den von unten zusammengeschobenen Linsenresten Aufnahme, behufs deren sicherer Entfernung.

Zum Glaskörpervorfall ist bei dieser Operationsmethode keine besondere Gelegenheit gegeben. Am ehesten noch, wenn bei der Kapseleröffnung auch die Zonula einreisst. In einem solchen Falle ist der Star mit dem Exhaustor herauszuholen. Wenn sich der Star vorerst nur verschoben hat, aber in die Wunde noch kein Glaskörper eingetreten ist, so wäre eine Linsenentbindung durch Schieben allenfalls wohl noch möglich, aber der Sicherheit wegen ist es doch besser, zum Starfänger zu greifen.

Die Regenbogenhaut erleidet insoferne wenig Insulte, als ein Theil derselben durch den vorspringenden oberen Wundrand gedeckt ist. Uebrigens wird sie wohl an die Hornhaut angedrängt; der Theil, welcher durch den Rand des Stares als Haube zu Tage gefördert wird, muss sich überdies nach der Fläche zurückziehen, somit auch einigermaassen zerren und quetschen lassen; doch ist alles dieses nicht erheblicher als bei der Beerschen Methode. Da für einen Glaskörpervorfall wenig Gelegenheit ist, so können die Angriffsstellen für den Druck der Instrumente ohne Gefahr weit voneinander verlegt werden, wodurch sich der Druck mehr vertheilt und der Andrang des Stares an die Iris sich mässigt. Da ferner die bogenförmige Wundlinie zum Pupillarrand nicht wie bei Beer parallel, sondern fast quer verlauft, ist auch die Kappenbildung der Iris nicht in der ganzen Wundlänge und Irisbreite vorhanden, sondern auf die Wundmitte und selbst da auf einen 1—2 *mm* breiten Saum der Regenbogenhaut beschränkt. Schliesslich sind die Wundenden keine keilförmigen Spalten, welche hineingedrängte Regenbogenhauttheile eingeklemmt festhalten würden, sondern sie sind klappende Zipfel. Diese können allenfalls in der Wundheilungsperiode schwer schliessen, aber sie sind weder bei der Operation noch nachher geeignet, die Regenbogenhaut eingequetscht zu halten.

Die Form der Wundklaffung ist keine ovale mit zwei spitzen Enden, wie bei den bisher in Geltung stehenden Methoden, sondern sie ist einem Parallelogramm ähnlich.[1]) Drückt man die Hornhaut unten ein, so hebt sich der centrale untere Wundrand in der ganzen Länge des concaven queren Theiles, und zwar umsomehr, je ausgiebiger die seitlich ansteigenden Wundlinien angelegt wurden. Drückt man oben an der Sclera, so hebt sich der periphere Wundrand, und zwar umsomehr, je ausgiebiger seine Convexität gemacht worden ist. Er hebt sich aber auch durch die Beihilfe

[1]) Man könnte statt von einem Parallelogramm, mit demselben Rechte von einem Trapez sprechen. Beides entspräche der wahren Form nur annähernd. Die beiden Seiten sind eben nicht Gerade, sondern Bogen. Die Darlegung ist aber einfacher, und die praktischen Folgerungen bleiben doch dieselben, wenn man sich die im Texte befolgte Schematisierung zur einfachen geometrischen Figur erlaubt.

der kleinen seitlichen Randtrennungen, welche durch das Abwärtsgleiten des Wundmessers beim Wenden am oberen Wundrande als Flügelschnitte hinzukommen.

Die Dimensionen der Klaffung sind somit ihrer Höhe nach von der Basis des unteren (concav gestutzten) Lappens bis zur Basis des oberen (convex herabragenden) Lappens zu rechnen. Sie beträgt an allen Stellen der queren Wundlinie $2^1/_2$ *mm*, oder allgemein ausgedrückt, die Entfernung der Linie a b von c d. Die Dimension der Klaffung ist dagegen ihrer Breite nach gemäss dem Gange des Wundmessers bei dessen Durchquerung durch die Kammer zu berechnen. Da aber die äussere Distanz vom Einstich bis zum Ausstich $10^1/_2$ *mm* beträgt und die innere Distanz wegen der Schiefheit der Stichcanäle um $2 \times 1{\cdot}75 = 3^1/_2$ *mm* weniger ausmacht, so ist die Klaffung in dieser Dimension mit $10^1{}_2 - 3^1/_2 = 7$ *mm* zu berechnen.

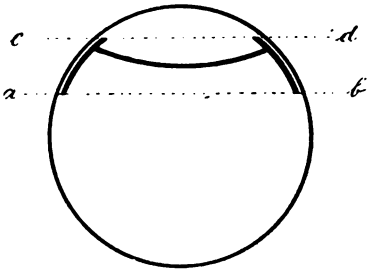

Der für das Durchlassen des Stares spontan sich bietende Raum ist also ein Parallelogramm mit einer Ausdehnung von 7 *mm* in der Breite, und $2^1/_2$ *mm* in der Höhe. Auf Kosten der Höhe könnte die Breite bis auf $9^1/_2$ *mm* (nämlich $7 + 2^1/_2 = 9^1/_2$) gestreckt werden. Man sieht, dass ein seniler Linsenkern mit 7 *mm* Breite und 3 *mm* Dicke, fast ohne die Wundgestalt zu verziehen, passieren kann, und dass somit nur eine kleine Vermehrung der Höhenklaffung, und zwar in der Mitte auf Kosten der überschüssigen Klaffung an den Seiten, nöthig sein wird, um die Linse austreten zu lassen. Ebenso ist einleuchtend, dass zum Austreiben der Linse nur eine sehr kleine Vermehrung jener Kraft, welche spontane Klaffung erzeugt, nothwendig sein wird.

Die Wundränder würden, in ihren Längen summiert, genügende Dimensionen für hypermature Katarakten mit ganz consistent gewordener Rinde geben. Es kann also noch erwogen werden, ob in gewöhnlichen Fällen nicht etwas an den Dimensionen erspart werden sollte. Indessen kommt dieser Ueberschuss der Schonung der Regenbogenhaut zugute. Denn selbst wenn der Star mit seiner grössten Breite in der Wunde steckt, bleiben vermöge der parallelogrammartigen Wundöffnung neben dem Linsenrande noch freie Winkel übrig, durch welche die Iris nach ihrem Abrutschen von den Linsenrändern, ohne Hindernisse zu finden, wieder in die Kammer sinken kann. Man könnte also die Durchstichslinie für das Wundmesser wohl um $^1/_2$ *mm* höher, vielleicht noch darüber verlegen und gewöhnliche Altersstare dabei doch noch ganz leicht entbinden: aber was man dadurch für den Wundschluss gewänne, gienge an der Schonung der Regenbogenhaut verloren.

Die Linsenentbindung ist von ihrem Beginne bis zur Einstellung des Stares in die Wunde der heikelste Theil des Verfahrens. Man hat die zum Stürzen der Linse dienenden Kräfte sorgfältig zu combinieren. Umsomehr als man mit dem oberen Linsenrande beim Fortgleiten an der hinteren Hornhautfläche, die überdies mit der schonungsbedürftigen Regenbogenhaut belegt ist, einen fühlbaren Widerstand findet. Dieser Widerstand von Seiten der Cornea hört mit dem Eintritt zwischen die Wundränder auf.[1]) Ein Widerstand von Seite der Iris bleibt aber noch zu überwinden, und zwar solange, bis auch die Haube, welche sich aus dem Irisgewebe über dem hervordringenden Linsenrande zu bilden pflegt, abgeglitten ist. Bei starrem Sphincter könnte dieser Theil des Widerstandes erheblich sein. Merkt man nach dem Einlenken des Stares in die Wunde keinen oder zu geringen Nachlass des Widerstandes, so läge der erwähnte Fall vor. Man könnte sich fragen, ob es nicht besser wäre, um eine Zerrung der Iris zu vermeiden, den Sphincter jetzt durch den Assistenten mit einer Schere einschneiden zu lassen. Ich that dies niemals, da ich auf die blutlose Ausführung der Operation Gewicht lege und die Rundung der Pupille nicht durch den Operationsvorgang beeinträchtigen[2]) lassen will. Dagegen half mir der Ausweg, mit der Hilfsschaufel früher als sonst an den oberen Wundrand herabzugleiten und durch einen Druck auf diesen die Regenbogenhaut sachte in die Tiefe zu drängen, so dass dadurch ihr Abgleiten vom Linsenrande befördert wird. Hernach setzte ich die Hilfsschaufel wieder oben an, damit ich die oberen Rindentheile dem Starkerne nachschieben könne. Man könnte diese Haube auch durch den Assistenten in stumpfer Art zurückschlagen lassen, doch scheint das vorher angegebene Verfahren empfehlenswerter, weil der Operateur es selbst ausüben kann.

Ist der Widerstand von Seite der Iris geschwunden, so geräth das Vorrücken des Stares in einen rascheren Lauf, der aber wieder nicht gleichmässig bleibt. Er verzögert sich ein klein wenig, bis die Linse mit ihrer grössten Breite eingerückt ist, um gleich darauf in ein hastiges Hervordringen umzuspringen, falls man nicht mit dem Drucke bedeutend nachlässt.

Die Linsenentbindung erfolgt somit bei gleicher Kraftanwendung nur ungleichmässig. Sie würde sogar eine ruckweise sein, falls man nicht mehrmals, etwa 4mal, das Maass (oder allenfalls den Ort) des Druckes ändern würde. Das Ideal einer Linsenentbindung verlangt, dass die Entleerung mit Beibehaltung desselben Druckes bis ans Ende gleichmässig vor sich

[1]) Sofern man nämlich den geringen Reibungswiderstand, den die schiefstehende Linse am steilen oberen Wundrande noch einigermassen findet und der nur kurze Zeit andauert, nicht etwa noch besonders in Betracht ziehen will.

[2]) Presst der Kranke die Iris später doch heraus und zwingt zu ihrer Abtragung, so ist diese Nothlage doch nicht aus dem Verfahren allein entstanden. Eine solche Staroperation lässt sich nicht ausdenken, bei der der Kranke nichts verderben kann.

gehe. Diesem Ideale kommt nur die v. Gräfe'sche Expulsion nahe, erreicht es jedoch auch nicht ganz, insofern, als zum Stürzen des Stares, auch in dem geringen Maasse der Druckkraft, das diese Methode fordert, eine momentane Verstärkung und dann wieder ein Nachlassen derselben nöthig ist. Alle anderen Methoden sind in diesem Punkte viel ungünstiger. Und es kann auch bei Methoden nicht anders werden, welche die Regenbogenhaut unverstümmelt erhalten wollen: da sie bei der Anlage der Wunde nicht bloss auf die Linsenentleerung Rücksicht zu nehmen haben. Bei der Beer'schen Methode z. B. ist das Absetzen der Druckkraft zumeist in noch viel jäherem Grade nöthig als bei der hier beschriebenen Methode.

Ueber das Sprunghafte der Linsenentbindung, wie sie sich bei meinem Vorgehen gestaltet, muss ich Folgendes bemerken. In die concave Wundlinie tritt die erste Hälfte der Linse, deren Volumen gegen ihren Querdurchmesser hin zunimmt, mit ihrem halbkreisförmigen Rande ein. Dieser Rand hat eine zur Wundlinie entgegengesetzte Krümmung. Die zweite Hälfte der Linse dagegen rückt mit ihrem den Kreis ergänzenden Rande so in die concave Wundlinie ein, dass der Rand zur Wunde fast parallel steht. Da die Ränder der Linsenhälften sich zur Wundlinie ganz entgegengesetzt verhalten, so müsste aus diesen Beziehungen eigentlich eine grosse Sprunghaftigkeit in der Linsenentbindung entstehen. Dass sie nicht excessiver, sondern mässiger als bei den anderen Methoden ist, welche mit der Linsenentleerung gleichzeitig die Rundung der Pupille bewahren wollen, darf wohl als Beweis dafür angesehen werden, dass die richtige Wundklaffung besser getroffen ist, also hierin den anderen Methoden gegenüber ein Vortheil liegt.

Hiezu kommt noch die Möglichkeit, die Stellen, an welchen der Druck ausgeübt wird, freier wählen zu können. Dadurch können die Ungleichheiten im Entbindungsacte, sofern eine Verminderung derselben etwa noch nöthig schiene, weiter compensiert werden. Man erwäge dabei Folgendes.

Das Stürzen des Stares ist hier allerdings recht ausgiebig. Während nun in v. Gräfe's Methode die Hebung des oberen Starrandes in geringerem Grade nöthig ist, wird bei Beer noch weit mehr als von mir bezüglich der Wendung des Linsenkörpers gefordert. Davon hängt es aber ab, an welchen Wundrand und wie stark man drücken muss. Bei v. Gräfe konnte das Drücken am oberen Wundrande ganz wegbleiben. Bei Beer wird der centrale Wundrand dislociert (bei Weber der periphere in hohem Grade). In der hier beschriebenen Methode werden beide Wundränder zum Erheben gebracht und zwar durch den Druck an sehr entfernten Stellen, so dass etwa $^1/_3$ des Augapfels zwischen die zwei Druckstellen genommen wird. Da aber in der ganzen Methode die Neigung zum Glaskörpervorfall gering ist, so können die Druckstellen während des Entbindungsactes

ohne einen Nachtheil besorgen zu müssen, selbst mehrfach geändert werden und dadurch kann das Sprunghafte in der Linsenentbindung ausgeglichen werden. Man kann somit, statt die Druckkraft zu ändern, deren Angriffspunkte verlegen. Dass alle zwei Angriffspunkte in mannigfacher, frei gewählter Combination allerlei Formen von Compensation zulassen, ist ein entschiedener Vortheil vor der Beer'schen Methode. Denn in dieser steht neben dem einen, frei verlegbaren Angriffspunkte, dem am Lappen, der andere Angriffspunkt, nämlich der an der Sclera, nur im Beginne des Stürzens und auch da nur als geringe Mithilfe, nachher aber gar nicht zur Verfügung. Denn mit dem Finger kann man nicht, wie mit meinem Adlator, ins Auge eindringen. Ausserdem kann in der Beer'schen Methode auch der andere, am Lappen noch verbleibende Angriffspunkt der Kraft nur in seiner Stärke, aber mit Rücksicht auf den Glaskörper nicht auch in Bezug der Angriffsstelle, nach freiem Ermessen verändert werden.

Die Lagerungsänderungen der Regenbogenhaut während der Starentbindung lassen sich aus den Vorgängen am Pupillarrand deutlich genug erkennen. Zunächst ist der obere Pupillenrand über den Linsenrand geschlagen und bildet da eine Haube oder Kappe. Diese schiebt sich nach oben ab. Ist die Kuppe des Linsenrandes frei geworden, so hängt der erwähnte Iristheil am oberen Wundrande neben der sich mehr und mehr entwickelnden Linse heraus. Von diesem zu Tage liegenden Theile der Iris setzt sich der Pupillarrand beiderseits in die Wunde und bis zu den in der Kammer befindlichen seitlichen Pupillarrändern fort. Im weiteren Gange der Entbindung drängt die aufsteigende Linse diese seitlich schief ansteigenden Pupillarränder auch auseinander, so dass sie den seitlichen Linsenrändern mit einspringenden Winkeln Platz machen. Da Letzteres mit einiger Reibung verbunden ist, so wird jede dieser Winkelstellen durch den aufsteigenden Linsenrand einigermaassen mitgehoben. Man sieht den Pupillenrand dementsprechend von der noch blossliegenden schlaffen Stelle, also von der zusammengefallenen Haube aus, beiderseits entlang des Linsenrandes in je einer spiralig gewundenen Linie in die seitlichen Kammerpartien verlaufen und sieht, dass diese Spirale dort, wo sie den immer breiter hervorkommenden Linsenrand berührt, sich bald hebt, bald senkt und danach ihre Form verändert. In diesem Vorgange gibt sich der Vorzug, den die Geräumigkeit der Wundwinkel für die Linsenentbindung hat, zu erkennen: wäre die Wundlinie nicht an den Enden abgebogen, so würde die Iris sich einklemmen und oft auch haften bleiben oder nur durch Manipulationen, die das Gewebe quetschen, befreit werden können; und wäre der Lappen nicht concav gestutzt, so würde die Iris in ihrer vollen Breite den geschilderten Gefahren ausgesetzt sein.

Der Theil der Regenbogenhaut, der in die Wunde gelangt war, sinkt während des Durchtrittes der zweiten Starhälfte rasch zurück, und

zwar zunächst mit den seitlichen, jetzt schon erschlafften Partien und zuletzt mit dem obersten Theile, welcher während der Linsenentbindung am peripheren Wundrande gefangen lag. Nur ausnahmsweise verbleibt der oberste Theil vorgefallen. In diesem Falle streicht man ihn mit der nun herabgleitenden Hilfschaufel sanft in die Kammer zurück.

Dass die Regenbogenhaut noch vor dem Eintritt des Dickendurchmessers der Linse in die Wunde, ganz in die Kammer zurückgienge, wäre natürlich sehr erwünscht. Und das kann auf folgende Weise gelingen. Wenn die Iriskappe sich abzustreifen beginnt, sei man schon eines minimalen Nachlasses in der aufgewendeten Druckkraft gewärtig und übe diesen Nachlass allsogleich aus, so wie sich der Linsenrand an der kleinsten Stelle entblösst zeigt. Man erreicht dadurch einen Stillstand im Vorrücken des Stares. Und da dieser anfangs locker zwischen den Wundrändern hängt, kann sich die Iris und wird sich auch mitunter frei in die Kammer zurückziehen. Seitdem ich diesen Modus kennen lernte, wurde ich schwankend, ob ich im Interesse eines besseren (dem in der A. Weber'schen Operation näher kommenden) Wundschlusses wesentliche Aenderungen an den Klaffungsverhältnissen, welche allseitig so günstig und kaum in einem Detail übermässig sind, machen soll.

Die Ungelegenheiten, die sich mit der Regenbogenhaut ergeben, erheischen bei jeder Methode besondere Beachtung, namentlich diejenigen, welche in typischer Weise sich wiederholen, also der Methode besonders anhaften.[1]) In allen Methoden, welche die Iris soweit als möglich schonen wollen, ergibt sich eine Collision beim Herausreiten des Stares aus der Pupille, eine andere aus dem möglichen Eindringen der Regenbogenhaut in die Wunde, und zwar vor, mit oder nach dem Stare. Beide Unzuträglichkeiten schliessen sich unmittelbar aneinander, so dass deren Erscheinungen ineinander übergehen und nicht isoliert beobachtet werden können. Will man aber ein reines Bild des Kampfes zwischen der Linse und der Regenbogenhaut um den Platz studieren, so muss man sich an die Krankheitsfälle von halber Luxation der Linse in die vordere Kammer halten. Liegt die Linse mit dem Dickendurchmesser in der Pupille, also so wie bei einer Staroperation im halben Acte des Herausreitens, so kerbt der Linsenrand den Pupillenrand an zwei entgegengesetzten Stellen ein. Zwischen diesen beiden Stellen streckt sich der Pupillenrand zu je einem flachen Bogen, deren einer sich nahezu vor, der andere hinter die Linsenmitte schiebt. — Dieses Verhältnis kommt auch bei der Beer'schen Operation vor: indem der Star sich Raum schafft, dehnt er die Pupille in

[1]) Die A. v. Gräfe'sche Methode macht da im weitesten Sinne auch keine Ausnahme, denn sie geht durch obligates Ausschneiden der Iris der Collision vorderhand wohl aus dem Wege, aber im Endzustande erscheint die Unzukömmlichkeit doch in der Form der verstümmelten Pupille.

der Quere aus und hebt dabei den Theil des Pupillenrandes, der beim vorherigen Stürzen des Stares gegen die Wunde ausgebaucht war, wieder zurück. Einklemmungen in die Wundwinkel sind deshalb auch nahezu ausgeschlossen. Der wunde Punkt des Beer'schen Schnittes liegt zumeist in der zu leicht klaffenden Wunde, in deren mittlerem Theil sich die Iris am meisten einlagern kann. — An flach bogenförmigen Schnitten, deren Scheitel sich dem Pupillenrand nähert, ist die Collision mit der Iris in der Wundmitte vermindert, dagegen in den Wundwinkeln vermehrt: der herausgleitende Star nimmt mit seinen Seiten die Iris in die Wundecken mit, aus denen sie umso schwerer loskommt, je geringer die Höhe des Lappens ist und je enger infolge dessen die Wundwinkel sind.— Bei linearen Schnitten wird dies Verhältnis noch ausgesprochener: im Heilverlauf ist die Neigung zum Irisvorfall vermindert, aber bei der Operation sind die schädlichen Beziehungen der Iris zur Wunde und deren üble Folgen vermehrt. — Am günstigsten scheint das Schicksal der Iris bei der A. Weber'schen Lanzenextraction zu sein. Nach den Berechnungen kommt kaum ein schmaler Saum vom Pupillenrande in Gefahr. Bei der Ausführung jedoch ist eine Einklemmung der Regenbogenhaut in die Wundwinkeln mehr als selbst bei Linearextractionen, also eigentlich, wie sich ergibt, am meisten zu befürchten. Nachträglich indessen ist, vermöge des vorzüglichen Wundschlusses, gar keine Collision mit der Iris mehr zu besorgen. — Bei meinem Vorgange sind die Wundwinkel nachgiebig, und die Wundmitte ist für einen Vorfall der Iris ganz ungeeignet. Es lässt sich eine Collision mit der Iris in der Wundmitte, wenn auch nicht absolut, doch besser als selbst bei der A. Weber'schen Methode vermeiden. In den Wundecken ist für das spontane Zurückfallen der Iris alles günstiger gestaltet als bei sonst einer Methode, insbesondere günstiger als selbst bei dem v. Gräfe'schen Schnitte, falls man bei diesem die Iris nicht der ganzen Breite der Wunde nach ausschneiden wollte. Die Iris klemmt sich bei mir in den Winkeln nicht ein, weil diese höher als die Wundmitte hinaufragen und weil sie überdies locker sind. Bei der Operation selbst ist also, dank der aufsteigenden Seitenschnitte[1]), allen Unzukömmlichkeiten mit der Regenbogenhaut aufs beste vorgebeugt.

Auf diese Verhältnisse musste darum ausdrücklich hingewiesen werden, weil dieser Vortheil für den Operationsact sich im Heilungsverlaufe als Nachtheil erweist; weil die Wundecken sich am spätesten schliessen und weil ungeberdige Patienten inzwischen an diesen Stellen mit der Regenbogenhaut zu schaffen geben. Die Regenbogenhaut legt sich wohl nur flach in die Winkeln, sie löst sich auch leicht wieder los, aber der erste Wundschluss kann sich eben um Tage verzögern. Wollte man deshalb

[1]) In die Seitenschnitte selbst drängt sich niemals Regenbogenhaut ein, weil sie quer zur Hauptrichtung der Wunde stehen.

den Wundschnitt ändern, wie ich oft und ernstlich erwogen habe, so müsste man dessen eingedenk sein, wie viel man von den Vortheilen, die hierin für die glatte Durchführung der Operation liegen, aufgibt.

Irisvorfälle reponiert man besser mit der Hilfschaufel als mit der sonst gebräuchlichen Spatel, umsomehr, als man das Instrument schon in der Hand hält. Es wirkt ausgiebiger und schonender. Man beginnt mit dem Zurückstreichen an den Wundwinkeln, wo der Eingang leichter und der Erfolg sicher ist. Aus der Wundmitte zieht die Iris sich dann gewöhnlich von selbst zurück. In schwierigen Fällen oder bei Vorfällen, die erst unter dem Verbande nachträglich entstanden sind, könnte die Wunde mit einer Spatel zum Klaffen gebracht werden, um daneben mit der Hilfschaufel ganz schonend hantieren zu können. Auch zwei Spateln könnten eventuell erfolgreich dienen, so dass mit der einen der centrale Wundrand gelüftet, mit der anderen die vorliegende Regenbogenhaut in die Wunde zurückgelegt würde. Nähte anzubringen (wie z. B. Valude versuchte) oder die Wunde mit einem Gelatine-Blättchen zu bedecken (Galezowski) ist in der Theorie wohl verlockend, dürfte sich aber in der Ausführung und in den Folgen nicht tadellos bewähren.

Träte vor oder nach der Kapseleröffnung Glaskörper in die Wunde, so wäre der Star mit einem Instrumente herauszuholen. Hiezu habe ich einen Starfänger (exhaustor) durch Abänderung der Weber'schen Drahtschlinge construiert (siehe Seite 216). Die Art seiner Anwendung ergibt sich von selbst. Ich gebrauche jetzt den mit der gebauchten Form. Seine sichere und schonende Wirkung kann ich lobend hervorheben.

Auf möglichste Raschheit in der Ausführung der Staroperation ist heutzutage kein übermässiges Gewicht mehr zu legen. Es mag somit nur nebenher erwähnt sein, dass der ganze Vorgang zu den kürzesten zählt. Die zwei ersten Acte können schnell gemacht werden, der dritte und letzte Act erfordert bis zum Einstellen der Linse Vorsicht und Bedächtigkeit; dagegen ist von da an kein Aufenthalt mehr nöthig, die Gefahr, noch Glaskörper zu sehen, fast vorüber und die Reinigung von Linsenresten höchst einfach. Letztere bildet nur die Fortsetzung der Linsenentbindung, da man weder seine Stellung noch die Instrumente wechselt. In 1—$1^1/_2$ Minuten lässt sich die Operation bequem durchführen.

Zum Schlusse empfiehlt sich noch gegen spätere Iriseinklemmungen das Einträufeln eines Mioticums. Pilocarpin in 5proc. Lösung ist dem Eserin vorzuziehen.

Parinaud macht auch einen gestutzten Lappenschnitt mittelst plötzlicher Wendung des Messers und hält eine je spätere Herstellung der vorderen Kammer sogar für wünschenswert. (Nach einem Referate in den

Recueil d'ophthalmologie, 1893 avril, über die Sitzung der Pariser Augenärzte vom 11. April 1893.)

Teale wendet die Messerschneide gleich nach der flachen Durchquerung senkrecht zur Oberfläche und erhält einen linearen Schnitt mit steilem Wundcanal nahe dem Pupillenrande. (Eine Mittheilung darüber enthalten die: Transactions of the Opth. Society of the Unit. kingdom Vol. XIII).

Abnormitäten bei der Operation.

Als Grundlage des klinischen Berichtes über die üblen Zufälle während der Operation, sowie in den nachfolgenden Abschnitten über den Heilungsverlauf und über die Endergebnisse muss ich jene Fälle nehmen, welche ich selbst operiert habe, Es sind dies 162 Fälle, die ich vom 16. Mai 1891 bis Ende Mai 1893 operierte.[1])

Die 162 Fälle theilen sich in:

cataracta matura	102
cataracta nondum matura . .	29
cataracta hypermatura . . .	21
cataracta morgagniana . . .	3
cataracta juvenilis	6
cataracta traumatica . . .	1
	162

Die Zahl der beachtenswerten Abnormitäten war 57 an 34 Augen. Bei Aufzählung derselben kann ich in Bezug der Starformen im Texte summarisch vorgehen und für die Einzelnheiten auf die Ausweistabelle hinweisen. Dagegen dürfte ein Vergleich mit den Ergebnissen, welche die v. Gräfe'sche Methode lieferte, von Interesse sein. Hiebei muss ich mich zunächst an die Zusammenstellung des Dr. Issekutz (s. Seite 153) halten und den Vergleich in procentischer Berechnung anstellen. Allerdings sind in dem 10jährigen Ausweise von Dr. Issekutz die Operationen der Anfänger mitinbegriffen, und insoweit könnte vielleicht der Vergleich, als nicht auf gleicher Grundlage basierend, bemängelt werden. Doch sind hinwiederum die 162 Fälle der eigenen Methode dadurch beeinträchtigt worden, dass ich in diesem Verfahren selbst noch Neuling war, vielfach versuchen musste und erst allmählich zum Gebrauch der für diesen Vorgang passenden Instrumente kam.

[1]) Im ganzen wurden zwar in diesen 2 Jahren und in dem noch folgenden Jahre bis 30. Juni 1894, also in reichlichen 3 Jahren, 418 Augen nach dieser Methode operiert, doch habe ich wegen langer Krankheit einen grossen Theil derselben gar nicht sehen können, kann somit nicht einmal in administrativer Beziehung, umsoweniger wissenschaftlich aus denselben Schlüsse ziehen Es sollen 18 = 4·31 % Verluste gewesen sein.

Und so scheint denn die Art des Vergleiches, wie er hier folgen wird, zwar nicht ganz einwandfrei, aber doch unter den herrschenden Verhältnissen diejenige zu sein, welche wenigstens eine vorläufige Orientierung gestattet.

Von der Issekutz'schen Schlusstabelle haben natürlich die Einzelnheiten der 1914 Fälle v. Gräfe'scher Extraction bei nicht complicierten Staren für den Vergleich zu gelten. Sie sollen mit der Bezeichnung Gr. E. (Gräfe'sche Extraction) in Klammern angeführt werden.

Nachträgliche Erweiterung der Wunde war 1mal nöthig = 0·6 Proc. (Gr. E. 31 = 1·62 Proc.).

Die Regenbogenhaut war 16mal = 10 Proc. gequetscht worden, was jedoch nicht immer zum Ausschneiden derselben zwang oder Iritis zur Folge hatte.

Glaskörper kam 16mal = 10 Proc. (Gr. E. 129 = 6·74 Proc., wobei die 25 Pagenstecher'schen Operationen, weil sie wegen Glaskörpervorfall nothgedrungen gemacht werden mussten, miteingerechnet sind.)

Die Regenbogenhaut gerieth 4mal unter die Messerschneide = 2·5 Proc. (bei den Gr. E. waren 39mal = 2·04 Proc. Schwierigkeiten mit dem Ausschneiden der Iris verbunden).

Iridodialyse entstand 2mal = 1·25 Proc., und zwar als ich die Kapsel mit einer auf 6 *mm* Länge abgeknickten Zange, also noch umfangreicher als sonst, auszurupfen versuchte. Eben deshalb wurde dann die Länge dieses Theiles der Zange auf 4—5 *mm* normiert.

Heraushebung des Stares war 6mal nöthig = 3·75 Proc. (Gr. E. 64 = 3·34 Proc.). Der Exhaustor war erst beim letzten Falle fertig, und wirkte vorzüglich. Bis dahin hatte ich mich des v. Gräfe'schen oder des A. Pagenstecher'schen Starlöffels bedient.

Die Kapselzange brachte die ganze Linse, und zwar ohne Unfall heraus 2mal = 1·25 Proc.

Kernverschiebung stellte sich 4mal ein = 2·5 Proc. (Gr. E. 17 = 0·89 Proc.).

Langes Streichen zur Entfernung der Starreste war nie nöthig (Gr, E. 46 = 2·40 Proc.).

Ausschneiden der Regenbogenhaut wurde vor der Starausschiebung 2mal = 1·25 Proc., nach derselben 3mal = 1·85 Proc., somit im ganzen 5mal = 3·1 Proc. gemacht.

Nachträgliches Herausholen von Kapselresten geschah 1mal = 0·6 Proc. (Gr. E. 25 = 1·31 Proc.).

Dass sich diese Unfälle in einer nächsten Serie von Operationen wesentlich vermindern würden, darf im Hinblick auf die erreichte Feststellung des operativen Vorgehens und auf die nunmehr mögliche Einübung nach einer gegebenen Richtung hin mit Zuversicht angenommen werden.

Verlauf und klinisches Verfahren.

In diesem Abschnitte übergebe ich Herrn Dr. Emil Grósz das Wort. Als I. Assistent war er in dem ganzen Zeitabschnitte 1891—1894 der berufenste Beobachter des Verlaufes und der nächste Disponent über alle klinischen Vorkommnisse. Sein erbetener, aber unabhängig verfasster Bericht lautet folgendermaassen:

Beim Erfolg der Staroperationen kommt ausser der Operationsmethode noch der Asepsis, der Vorbereitung des Kranken zur Operation und der Nachbehandlung eine grosse Rolle zu.

Unter diesen Punkten ist unleugbar die Asepsis der wichtigste. Die Verringerung der unglücklich verlaufenden Staroperationen ist gerade dem Umstande zu verdanken, dass wir bestrebt sind, jede Infection vom Auge fernzuhalten. Während bis lang bei Augenoperationen der Gebrauch von Antisepticis in genügender Concentration unmöglich war, heilen jetzt die Operationswunden, die unter aseptischen Cautelen am Auge angelegt werden, in idealer Weise. Im folgenden wollen wir vor allem das Vorgehen skizzieren, das bei Staroperationen an der Universitäts-Augenklinik befolgt wird. Wir sind uns dabei wohl bewusst, dass unser System keineswegs vollkommen ist, doch wir müssen mit den Verhältnissen rechnen, unter deren zwingendem Einflusse wir stehen.

Wir führen die Operationen in den Krankensälen selbst aus, wozu uns vier grosse Räume zur Verfügung stehen. Da wir die Operationen vormittags von 10—12 Uhr ausführen, so hat sich bis dahin der Staub, der bei der Reinigung am frühen Morgen aufgewirbelt wurde, gesetzt. Uebrigens fürchten auch wir die Luftinfection nicht und haben die Anwendung des Spray längst verlassen. Desto mehr suchen wir die Contactinfection zu vermeiden, weshalb die Hände sehr sorgfältig desinficiert werden. Die Hauptsache ist unserer Meinung nach das warme Wasser, Seife und Bürste, die Sublimatlösung dient nur als Aushilfe. Die Kranken selbst erhalten am Tage vor der Operation ein laues Seifenbad und die Pflegerinnen [1]) müssen besonders den behaarten Kopf und die Brauen beachten. Die Augenlider und ihre Umgebung werden vor der Operation noch mit einer Sublimatlösung (1 : 5000) abgewaschen, während wir die Conjunctiva, wenn sie sonst unversehrt aussieht, mit einer sterilen Borsäurelösung (3 Proc.) abspülen. Einen Katarrh behandeln wir vorher, während wir bei einer Eiterung des Thränensackes so lange den Thränen-Nasencanal sondieren und ausspritzen, bis die Eiterung sistiert. Nur ausnahmsweise exstirpieren wir den Thränensack oder bringen ihn zur Verödung.

[1]) Auf 60 Krankenbetten kommen 6 Krankenpflegerinnen und 2 Dienerinnen, insgesammt weltliches, gedungenes Personal.

Zum Sterilisieren der Instrumente verwenden wir den von Schimmelbusch empfohlenen und von Lautenschläger in Berlin verfertigten Apparat, in dem wir die Instrumente in 1 Proc. Sodalösung auskochen. Ausgenommen hievon sind die Instrumente mit Beingriff (Messer, Lanzen, Haken und Löffel), die wir bloss in die heisse Lösung hineinhalten, (ohnehin sind glatte Instrumente viel leichter zu reinigen). Hierauf bringen wir alle in absoluten Alkohol, worauf sie mit sterilisierten Tüchern abgetrocknet und auf die Instrumententasse aus Porzellan gelegt werden.

Die Verbandstoffe und Handtücher geben wir in den Sterilisator mit heissem Dampf, ebenfalls von Schimmelbusch-Lautenschläger, in dem in grossen Nickelbüchsen der Dampf 1—$1^1/_2$ Stunden durchströmt. Während der Operation gebrauchen wir ausschliesslich frisch bereitete 3proc. Borsäurelösung.

Die Augentropfen (Cocain, Atropin, Pilocarpin) fertigten wir früher mit Sublimatlösung 1 : 10.000 an, später giengen wir davon ab und sterilisierten sie in den von Stroschein empfohlenen und von Wiegand verfertigten Tropfflaschen durch Kochen, bemerkten aber, dass das Kochen für die Alkaloide nicht gleichgiltig sei und gebrauchen daher neuerdings nur mit destilliertem Wasser angefertigte Tropfen. Bei der Operation ist das ganze Personal mit Mänteln aus Waschstoff bekleidet.

Auch von den Vorbereitungen zur Operation muss ich sprechen. Zufolge der örtlichen Verhältnisse können wir die Kranken nur am Tage vor der Operation aufnehmen. Wir sorgen für reichliche Stuhlentleerung und suchen die Patienten, soweit es die Kürze der Zeit erlaubt, zu einem ruhigen und folgsamen Betragen zu bringen. Besonders achten wir darauf, dass die Kranken auf unsere Aufforderung hin nach abwärts sehen können (hie und da bringen sie selbst diese einfache Sache kaum zuwege). Wir legen den Kranken zur Ausführung der Operation immer auf ein rollbares Bett, auf dem er mit Hilfe von Rosshaarpolstern mit erhöhtem Kopfe auf dem Rücken liegt. Das Bett stellen wir 1—$1^1/_2$ *m* vom grossen Fenster entfernt so auf, dass das Fussende dem Fenster näher steht und das Licht von der rechten Seite des Kranken einfällt. Der Operateur sitzt am Bettrand, dem Kranken gegenüber, auf der andern Seite des Bettes steht der erste Assistent, während ein zweiter den Kopf hält und ein dritter die Instrumente reicht. Dieser sitzt an einem Tischchen zur Linken des Operateurs. Diese Anordnung bleibt dieselbe, ob man nun am rechten oder linken Auge operiert, da wir die Operation gleichmässig mit der rechten und linken Hand machen. Künstliche Beleuchtung brauchen wir nicht, da die Fenster genügend gross sind.

Zum Anästhesiren verwenden wir 5% Cocainlösung; den ersten Tropfen geben wir 30 Minuten vor der Operation und dann in Intervallen von 5—8 Minuten weitere 4—5 Tropfen. Früher tropften wir innerhalb

15 Minuten ein, und auch dies Verfahren hatte besonders bei Iridektomie seine Vortheile. Bei der Operation sind die Hörer gruppenweise anwesend, und obwohl sie sich in 4 Säle vertheilen, stehen doch bei ihrer grossen Zahl [1]) ziemlich viele um das Bett herum.

Bei der Nachbehandlung gehen wir gewöhnlich folgendermassen vor. Als Verband legen wir trocknen Borlint auf das Auge, darüber Wattebäusche, die mit Heftpflasterstreifen befestigt werden. Zur Sicherung des Verbandes am operierten Auge dient die bekannte Arlt'sche Flanellbinde, während das andere Auge bloss durch die Streifen geschlossen gehalten wird. Nach der Operation bleibt der Kranke womöglich im Bette (was wegen der grossen Zahl der Operationen leider nicht immer möglich ist) und liegt 2 Tage, wird aber schon nach 6—8 Stunden im Bette aufgesetzt und kann mit einer festen Stütze beliebig lange Zeit sitzen. Solche Kranke, die aus dem einen oder anderen Grunde nicht ruhig liegen können, oder bei denen man eine hypostatische Pneumonie befürchten muss, setzen wir gleich am nächsten Tage in einen Armsessel. Früher lagen die Kranken 4 Tage, aber das frühere Aufstehen erweist sich nicht als nachtheilig.

Die Diät wird so geregelt, dass sie an den beiden ersten Tagen nur flüssige Nahrung bekommen, um das Kauen zu vermeiden. Der erste Verband wird nach 24 Stunden gewechselt, bei welcher Gelegenheit wir das Auge mit steriler Borsäurelösung abwaschen, bei focaler Beleuchtung ansehen, worauf wir beide Augen wieder verbinden. Am 4. Tage verbinden wir bloss das operierte Auge, am 5. oder 6. Tage bleibt auch dies bei Tag offen, während es über Nacht bis zum 8. Tage verbunden wird. Von da an kann der Patient in dem stets halbdunkeln Zimmer herumgehen. Beim ersten Verbandwechsel geben wir gewöhnlich keine Augentropfen; am 3. Tage geben wir bei tiefer Kammer und runder Pupille 1 proc. Lösung von Atropinum boricum, im entgegengesetzten Falle von 1—2 Proc. Pilocarpinum muriaticum. In der 2. Woche vermeiden wir womöglich jede medicamentöse Behandlung.

Unsere Kranken entlassen wir am 12.—14. Tage aus der Klinik. Unter 162 Kranken waren weniger als 10 Tage an der Klinik: 28; 10—15 Tage: 117; 15—20 Tage: 14; länger als 20 Tage: 3. Die meisten konnten sich am 11.—13. Tage entfernen.

Vor seiner Entfernung prüfen wir das Sehvermögen jedes Kranken und verzeichnen den Erfolg. Meist bekommt der Operierte auf Grund dieser Daten sein Starglas. Schon hier muss ich bemerken, dass die Seherfolge sich wesentlich bessern würden, wenn man die Prüfung später vornehmen könnte. Bei den Operationen mit runder Pupille beeinträchtigt der Wund-

[1]) Ihre Zahl pflegt pro Sem. 150—250 zu sein. Zu den Operationen, die wir zweimal in der Woche massenhaft vornehmen, theilen sie sich in 4 Gruppen.

astigmatismus den Erfolg, bei den Fällen mit Irisexcision dagegen die eventuell noch vorhandene Blutschichte. Leider verhindern die äussern Verhältnisse eine spätere Untersuchung.

Bei der Entlassung beauftragen wir die Kranken, 2 Wochen ihre Augen zu schonen, u. zw. sollen sie eine Woche hindurch nur morgens und abends aus dem dämmrigen Zimmer hinausgehen, und erst in der 2. Woche sich an das volle Tageslicht gewöhnen. Die mitgegebene graue Brille und den Schirm sollen sie fortwährend tragen und zum Waschen der Augen 3 Proc. Borwasser benützen. Nach Ablauf von 4 Wochen verordnen wir ihnen auf ihre Bitte die Brille (meist sind es Provinzbewohner).

Bezüglich der normalen Wundheilung muss ich auch noch Einiges bemerken. Beim ersten Verbandwechsel fanden wir das Auge gewöhnlich reactionslos. An den Lidern fehlt jedes Oedem, und die Lidränder zeigen keine Secretion. Nur nach einem Verband von mehreren Tagen zeigt sich ein Secret, durch welches die Wimpern zusammenkleben, wie das ja immer auftritt, wenn das Auge längere Zeit verbunden ist. Solange wir die Cunjunctiva statt mit Borsäurelösung mit Sublimatlösung abspülten, war die Secretion beträchtlich grösser.

In der überwiegenden Zahl der Fälle fanden wir die Wunde nach Ablauf von 24 Stunden geschlossen. In 80 Proc. der Fälle stellte sich die Kammer schon am andern Tage her, bei den übrigen Fällen in den nächsten Tagen, und fehlte nur bei 4 Proc. länger als 5 Tage. Der Wundschluss erfolgt so regelmässig, dass man bei der gewöhnlichen Art der Besichtigung (mit focaler Beleuchtung) die beiden herabreichenden Seitenschenkel kaum erkennen kann, und der nach abwärts concave Theil nur als schmaler Bogen die Stelle der Wunde bezeichnet. Eine unebene Wunde fanden wir bloss bei negativen Wunden und bei Iriscomplicationen.

Nach normal verlaufenden Operationen erlangt die Cornea alsbald ihre Krümmung wieder. Bei der Entlassung der Kranken waren die Kreise des Keratoskops im Centrum ganz normal, während an der Wundstelle sich eine geringe Verziehung bemerklich machte. So oft wir aber einen Operierten später zu untersuchen Gelegenheit hatten, ergab sich, dass auch an der Peripherie die Krümmung normal geworden war, indem sich auch im Gebiete der Wunde die Kreise als normal erwiesen.

Nach dem ersten Verbandwechsel fanden wir die Pupille gewöhnlich eng, bei normal verlaufenden Fällen erweiterte sie sich Tags darauf etwas, worauf wir Atropin einzuträufeln pflegten, ohne dass dadurch am folgenden Tage maximale Mydriasis eingetreten wäre. In den meisten Fällen genügte aber eine nochmalige Einträufelung zur Erweiterung der Pupille. Nur wenn mehr Starreste als gewöhnlich waren, dann zeigte sich ein gewisser Widerstand gegen die Erweiterung. Sobald aber die

Schwellung der Rindentheile aufhört, erweitert sich auch in diesen Fällen die Pupille, und man braucht weiter kein Atropin.

Hintere Synechien entstehen selten und beschränken sich auf die letzterwähnten Fälle, wenn die Starreste bedeutender sind. Im allgemeinen ist die Reizung nach der Operation sehr gering, und daraus erklärt sich die frühe Entfernung unserer Kranken. [1])

Überaus interessant ist für den Kliniker der abnorme Verlauf der Wundheilung. Von den beiden Schattenseiten der Starextraction mit runder Pupille hat der Adlator die Starreste in hohem Grade vermindert, insoweit, als nur in 11 Proc. der Fälle Secundaria eintrat. Und doch hatte die Anwendung des Adlator keinen nachtheiligen Einfluss auf die Wundheilung. Unter allen Reinigungsverfahren ist es zweifellos das schonendste.

Viel schwerer lässt sich gegen die Irisvorfälle ankämpfen. Natürlich war ihre Zahl anfangs grösser, später geringer. Die 162 Operationen vertheilen sich auf mehrere Jahre, umfassen also auch die Experimente der ersten Zeit, als einerseits die Technik noch nicht ausgebildet war und andererseits wir die gequetschte Iris bei der Operation selten ausschnitten. Es lässt sich daher in Procenten die Zahl der Irisprolapse noch nicht sicher vorhersehen, soviel ist aber gewiss, dass, während sie früher bei der Beer'schen Methode in gewohntem Verhältnisse vorkam, sie in letzterer Zeit auf die Hälfte dessen gesunken ist. Ebenso verhält es sich mit dem Ankleben der Iris an die Wunde.

Unser Vorgehen besteht heute darin, dass wir in allen jenen Fällen, wo die Iris nach der Entbindung des Stares nicht von selbst oder durch sanftes Glätten ihre Stelle einnimmt, die Iridektomie machen. Tritt dagegen der Vorfall später auf, so tragen wir ihn unverweilt ab. In einem Theil der Fälle tritt der Prolaps nur entsprechend dem einen Wundzipfel auf, in andern Fällen erstreckt er sich wurstförmig nach der ganzen Länge der Wunde. Beiden Complicationen gegenüber ist unser Verfahren folgendes. Sobald wir bei der Krankenvisite den Prolaps constatieren, cocainisieren wir sofort das Auge. Dies thut gewöhnlich der Secundararzt der Abtheilung (nicht eine Wärterin). Das Bett wird, falls dies nicht der Fall ist, in geeignete Beleuchtung geschoben. Ein geübter Assistent hält mit den Fingern die Augenlider auseinander, und nun wird der vorgefallene Theil gewöhnlich mit einer Förster'schen Zange gefasst und durch einen, sehr selten zwei, Scherenschläge abgetragen. Schon beim Schluss der Schere lässt der Assistent die Lider frei. Die Kammer füllt sich gewöhnlich mit Blut, doch wird dasselbe ohne Störung resorbiert.

[1]) Einige entliessen wir jedoch zur Zeit der Cholera noch früher als sonst. Hierher gehören diejenigen, die in der Tabelle als am 6. und 7. Tage entlassen bezeichnet sind. Da sie hier ansässig waren, so war die Ausnahme berechtigt.

Obwohl das Verfahren auf ziemliche Schwierigkeiten stösst, nehmen wir doch niemals zu der empfohlenen Chloroformnarkose unsere Zuflucht. Mit Geduld kann man auch in schwierigen Fällen durchkommen. Leider gibt es unter vielen Kranken immer einige undisciplinierte, und bei solchen bleibt dann ausnahmsweise trotz der Abtragung die Iriseinklemmung bestehen. In den meisten Fällen entsteht jedoch nach der Abtragung ein Colobom mit freien Schenkeln, und die Wunde heilt ungestört.

Die Iris klebt gewöhnlich in solchen Fällen an die Wunde, wenn die Herstellung der Kammer sich verzögert. Dann wird die Pupille etwas oval, aber der Sphincter pupillae ist frei. Diese einfache Anklebung beeinflusst die Gestalt der Wunde nicht wesentlich, während bei Einklemmungen die Krümmung dauernd leidet.

Ein Platzen der Wunde ist auffällig selten, als Beweis dafür, dass die einmal geschlossene Wunde sich nicht so leicht wieder öffnet. Daraus folgt auch, dass der sicherste Schutz gegen Prolaps der ist, dass wir eine Iris, die ihren Platz nicht einnehmen will, gleich bei der ersten Operation ausschneiden, — wenn wir nach den ersten 24 Stunden eine runde Pupille vorfinden, brauchen wir uns kaum vor einem spätern Irisvorfalle zu fürchten.

Was die vorkommenden Entzündungen betrifft, so ist die Iridocyclitis, die die Schattenseite der v. Gräfe'schen Operation bildet, ganz verschwunden. Leider konnte man die eitrigen Entzündungen nicht ganz vermeiden. Dass sie ausschliesslich durch Infection verursacht werden, daran zweifelt heute niemand. Wenn es auch wahr ist, dass die Quetschung der Iris und der Wunde, wie sie bei Operationen mit runder Pupille unvermeidlich ist, die Möglichkeit der Infection vermehrt, insofern sie die Resistenz der Gewebe vermindert, so folgt daraus nur, dass man doch auf die Asepsis mehr Sorgfalt verwenden muss. Dass also unsere Verluste von 1·5 Proc. anfangs auf 3 Proc. stiegen, ist nicht einfach der Methode zuzuschreiben. Uebrigens hat seit 1891, seit Professor Schulek die 162 Extractionen ausführte, die Asepsis wesentlich an Sorgfalt gewonnen.

In jenen Fällen, wo eitrige Entzündungen entstehen, nahm sie gewöhnlich mit eitriger Iritis ihren Anfang, steigerte sich später zu eitriger Chorioiditis, die schliesslich auch zur Erweichung der Cornea führte. Nie sahen wir die eitrige Entzündung von der Hornhaut ausgehen, was beweist, dass solche Entzündungen mit der Form der Wunde nichts zu thun haben.

Was die Complicationen von geringerer Bedeutung betrifft, so müssen wir vor allem die sogenannten „striata" erwähnen. Bei normal verlaufenden Operationen kommen sie nicht vor, wohl aber bei Irisprolaps. Aus dieser klinischen Erfahrung kann man mit Recht folgern, dass sie durch die Trübung der Flüssigkeit in den Lymphspalten bedingt werden. Da das Verdrängen der Wundränder durch die Iris ein Strömungshindernis ist, so erklärt sich die daraus entstehende Trübung. Die Streifen waren sym-

metrisch senkrecht auf die Länge der Wunde vertheilt, die Zipfel zeigten keine dichtere Trübung. Eine schädliche Wirkung des Cocains konnten wir nicht feststellen, aber da uns die diesbezüglichen Erfahrungen anderer bekannt waren, so beschränkten wir die Einträufelungen womöglich auf vier- bis fünfmal, selten mehr. Aber wenn es die Verhältnisse mit sich brachten, dass wir 6 bis 7 Tropfen geben mussten, sahen wir auch hieraus keinen nachweisbaren Schaden entstehen.

Schliesslich müssen wir noch die Glaskörpervorfälle erwähnen. Wenn die Wunde entfernter von der Zonula Zinnii liegt und die Iris unverletzt ist, so dient dies als Schutz gegen den Vorfall, und so kommt er seltener vor als bei anderen Methoden, und wenn er auch vorkommt und wir der Schwierigkeiten — ich meine die Auslöffelung — Herr geworden sind, so macht er später nicht so viel Störung wie nach der v. Gräfe'schen Operation. Die Iris schlägt sich zuweilen ein, bleibt aber nicht in der Wunde, auch der Glaskörper zieht sich entweder zurück oder stösst sich ab, ähnlich wie nach Extractio linearis. Im allgemeinen weicht der Verlauf dieser Fälle kaum von dem normalen ab, höchstens bei der Sehprüfung macht sich der Verlust des Glaskörpers geltend, aber auch da nicht hochgradig, sondern nur in den feinern Schattierungen (im Grade der Sehschärfe). Nachträglich fiel in keinem Falle Glaskörper vor, ein Beweis dafür dass die geschlossene Wunde gut hält.

Die Unreife des Stares verursacht im Heilungsverlauf keinen besonderen Schaden, obwohl durch das lange Streifen der Rindenpartikeln leicht eine traumatische Entzündung entstehen könnte. Auch hier ist es dem Adlator zu verdanken, dass die Erfahrung diese Voraussetzung nicht bestätigt. Gerade nach Operationen von unreifen Staren haben wir keine einzige schwerere Entzündung gesehen. Aber auch der Irisprolaps und die Anklebung kommen nicht häufiger vor als bei reifen Staren.

Kurz wären noch die Nachoperationen zu erwähnen. Die Operation der Nachstare lassen wir gewöhnlich auf später, und mit Rücksicht darauf, dass die Beschäftigung unserer Patienten gewöhnlich eine solche ist, dass sie kein scharfes Sehen erfordert, wäre ein früheres Eingreifen nicht angezeigt. Von Nachoperationen führen wir die Discission, die Extractio linearis und die Iridotomie von Wecker aus. Sehr günstig sind unsere Erfahrungen über die Iridotomie. Mit derselben gelang es uns auch in zweifelhaften Fällen das Sehen wieder herzustellen. Bei vordern Anwachsungen hielten wir, wenn sie nur in Anklebungen bestanden, einen Eingriff für unnöthig. Gegen schädliche Einklemmungen würden wir zwischen der Sphincterotomie, Sphincterolysis und Apotomie wählen, wenn die Patienten wieder in unsere Behandlung kämen.[1])

[1]) Soweit erstreckt sich der Bericht des Assistenten H. Dr. Emil Grósz. Ich spreche Ihm meinen Dank dafür aus, dass er mich ein Jahr auf der Lehrkanzel und in

Ergebnisse.

In den drei Jahren vom Mai 1891 bis Ende Juni 1894[1]) wurden in allem Staroperationen in folgender Zahl gemacht:

Extractio lobularis peripherica simplex		219	
„ „ „ combinata		111	
„ s. Gräfe		72	
„ s. Wenzel		2	
„ s. Pagenstecher		2	
„ s. Galezowski		2	605
„ s. Beer		2	
„ linearis simplex		81	
Discissio		104	
Dislaceratio s. Bowman		4	
Excochleatio cataractae		6	
Expulsio obtuso-lobul. s. Schulek (ipse fec.)		162	418
„ „ „ „ „ (alii fec.)		256	
Summa		1023	1023

Wie schon erwähnt wurde, sind die 162 Fälle, welche ich selbst operiert habe, zur Grundlage des Specialberichtes genommen worden.

Die statistische Tabelle gibt Aufschluss über die Anzahl der Abnormitäten auch während der Nachbehandlung. Ferner sind in der Tabelle die Nachstare classificiert, die Tage des Spitalaufenthaltes angegeben, und schliesslich die Heilerfolge in Gruppen getheilt. Hervorgehoben könnte Folgendes werden.

Spontane Blutung enstand 2mal = 1·25 Proc. (Gr. E. 17 = 0·89 Proc.).

Wundsprengung kam vor 3mal = 1.85 Proc. (Gr. E. 75 = 3·92 Proc.).

Irisvorfall 16mal = 10 Proc.

Abtragen des Irisprolapsus 15mal = 9·26 Proc. und mit den 5 Fällen der Irisexcision während der Operation, zusammen 20mal = 12·3 Proc.

Die Pupille blieb somit rund in 142 Fällen = 87·6 Proc.

Vordere Synechien, zum grössten Theil in Form von Flächenverklebungen, kamen vor in 35 Fällen = 21·6 Proc. Eine genauere Abtrennung der Fälle, in denen Einklemmungen entstanden, ist aus den Krankengeschichten nicht genau durchführbar gewesen.

---

der Leitung der Klinik mit grosser Selbstaufopferung und vorzüglichem Erfolge vertrat. Die diesem Bericht folgende statistische Tabelle hat H. Dr. Edmund Vándor zusammengestellt, wofür ich Ihm ebenso, wie für die Ordnung des literarischen Stoffes zu danke verpflichtet bin. Schulek.

[1]) Schluss des Schuljahres.

Entzündliche Zufälle traten ein in 3, 5, 2, 4, 4, zusammen in 18 Fällen = 11·11 Proc. (Gr. E. Iritis allein 50 = 2·61 Proc., alle entzündlichen Fälle zusammen 131 = 6·84 Proc.).

Punction der Cornea war nie nothwendig (Gr. E. 87 = 4·54 Proc.).

Starreste verblieben in grosser Menge 18mal = 11·11 Proc. in mässiger Menge 21mal = 12·96 Proc. und in unerheblicher Menge 76mal = 46·91 Proc.

Die Behandlungszeit der 162 Kranken betrug 2111 Tage, im Durchschnitt also 13·03 Tage.

Die Sehrfolge waren I. Classe in 113 Fällen = 69·75 Proc. (Gr. E. 1088 = 56·84 Proc.); II. Classe in 43 Fällen = 26·53 Proc. (Gr. E. 796 = 41·59 Proc.); III. Classe in 5 Fällen = 3·09 Proc. (Gr. E. 28 = 1·46 Proc.); gestorben 1 (Gr. E. 2). (Siehe Tabelle Seite 270 und 271.)

Schlussbetrachtungen.

Da die Staraustreibung mit concav gestutztem Lappenschnitt auch die Erhaltung der Pupille in ungeschmälerter Rundung zum Ziele hat, so ist bei der Beurtheilung vor allem wichtig, ob dieses Ziel oft genug erreicht wird und ob die Opfer nicht zu gross sind.

Soweit sich jetzt schon nachweisen lässt, bleibt die Pupille beinahe in 90 Proc. der Fälle unverstümmelt, ist der Heilungsproces im allgemeinen kurz und günstig, und lässt sich die Zahl der Verluste auf 3 Proc. beschränken.

Da ich bei der v. Gräfe'schen Operation nicht 3 Proc., sondern rund 1·5 Proc. Verluste hatte, so stehen die bei dieser um 1·5 Proc. günstigeren Resultate dem Opfer der runden Pupille in allen Fällen gegenüber.

Die Wahl würde sich also bisher so stellen: in 90 Proc. eine runde Pupille oder um 1·5 Proc. mehr Fälle, die ein Sehen überhaupt erlangen.

Wenn ich mir ein Urtheil erlauben darf, so bin ich der Ansicht, dass meine Methode die Vorzüge des Beer'schen Operationstypus nicht nur erreicht hat, sondern sich noch darüber hinaus vervollkommen lässt, also ihn zumindest zu ersetzen vermag. Hingegen lassen sich die v. Gräfe'schen Heilerfolge durch sie kaum je erreichen, daher steht die v. Gräfe'sche Methode in Bezug auf die Anzahl der Heilungen ohne Rivalen und muss für einen grossen Theil der Fälle beibehalten werden.

Aus dieser Auffassung ergeben sich die Indicationen nahezu von selbst. Man wird, sowie unsere Kenntnisse über die Leistungsfähigkeit der einzelnen Methoden heute stehen, kaum alle Fälle nach einer einzigen Methode operieren. Dieser Anschauung gemäss sind auch an der Augenklinik in den drei Jahren ausser den 418 Expulsionen mit concav gestutztem Lappenschnitt noch 695 andere Staroperationen vollzogen worden. Es sind daher die Indicationen möglichst genau festzustellen.

Für die Operation der Altersstare wünschen wir, womöglich die volle Reifung des Stares abzuwarten. Wenn jedoch ein Kranker, dessen beide Augen sehunfähig geworden sind, von weither kommt, so operieren wir ihn auch in dem Falle, dass sein Star noch nicht ganz reif wäre. Die künstliche Reifung der Altersstare mache ich nicht. Eine präparative Iridektomie bleibt für Ausnahmsfälle vorbehalten, besonders wenn auch sonst Veränderungen vorhanden sind, die eine Iridektomie nothwendig machen oder doch rathsam erscheinen lassen. Ebenso wenn dem Kranken ein Auge schon zu Grunde gegangen ist[1]).

Schwieriger ist die Entscheidung, in welchen Fällen einfach reifer, gewöhnlicher Katarakten mit Iridektomie, und in welchen mit rundbleibender Pupille operiert werden soll.

Derzeit sind die Methoden mit runder Pupille (oder die sogenannte einfache Methode) ziemlich die allgemeinen. Wenn sich Gelegenheit bietet, einen reifen oder der Reife nahegerückten gewöhnlichen Star an einem sonst gesunden und nicht unter 40 Jahre alten Menschen zu operieren, wählen wir die Methode mit rund bleibender Pupille. In allen diesen Fällen passt daher auch mein Vorgehen.

Je weniger greisenhaft das Individuum ist, umsomehr neige ich zur Anwendung der Methode mit runder Pupille, während bei alten Leuten die anderen Methoden mit Iridektomie vorzuziehen sind.

Kosmetische Rücksichten sind als Nebenmoment auch mit bestimmend. Dieses Moment tritt mit dem höheren Alter der Person sehr zurück, in jungen Jahren sehr hervor. Bei Leuten, die noch nicht 50 Jahre alt und zur Ausübung ihres Berufes voll befähigt sind, ist die runde Pupille noch von grossem Belang. Bei jüngeren Leuten ist noch die gesammte Menschheit mit interessiert, bei älteren mehr ihre Umgebung und sie selbst. Bei Jüngeren ist daher ein Verfahren berechtigt, wenn es zwar um ein 1—2 Proc. weniger Heilerfolge, aber in der übrigen grossen Zahl wesentlich bessere Sehverhältnisse gewährt. Bei Aelteren dagegen ist vor allem auf geringe Anforderungen in der Nachbehandlung und auf möglichst zahlreiche, wenn auch nur mittlere, Heilerfolge Gewicht zu legen.

Da mein Schnitt dem Pupillenrand entgegenkommt, so bildet eine enge Pupille keine Contraindication.

Mit Iridektomie dagegen, und zwar in erster Linie nach v. Gräfe[2]) operiere ich:

---

[1]) Nach vorausgeschickter Iridektomie habe ich nie einen Misserfolg gehabt. Beide Augen auf einmal habe ich nur einmal operiert und dieses einemal den Verlust beider Augen erlebt. Seither mache ich Extractionen nur an je einem Auge, um eventuell am anderen, sowie oben angegeben ist, vorgehen zu können.

[2]) Besonders wegen meiner Vorliebe für den Bindehautlappen, den Andere perhorrescieren.

Tabelle der von Prof. Schulek mit concav

Von Mai 1891 bis

Star-form	Anzahl der Operationen	Abnormitäten d. Oper. an 34 Augen	Verlauf der Operation																		Verlauf der Wundheilung									
			Wunderweiterung	Quetschung der Iris	Vorfall d. Glaskörper				Iris angeschnitten	Iridodialyse	Herausheben des Stares	Kapselreste geholt	Linse sammt Kapsel	Kernluxation	Lauges Reiben	Irisexcis. vor der Expuls.	Irisexcis. nach d. Expuls.		Spontane Blutung	Platzen der Wunde	Glaskörper in der Wunde	Prolaps. iridis	Nachträgliche Irisexcis.	Vordere Synechie	Lange Irritation	Iritis	Iridocyclitis				
					I.	II.	III.	IV.																						
Catar. mat.	102	33	1	8	.	1	6	3	2	1	5	1	.	2	.	1	2	.	2	.	8	7	22	3	2	.				
Cat. nond. mat.	29	10	.	4	.	.	1	.	1	1	.	.	.	1	.	1	1	2	1	.	3	3	6	.	2	.				
Cat. hypermat.	21	11	.	3	.	1	.	2	1	.	1	.	2	1	.	.	.	.	.	.	2	2	5	.	1	.				
Cat. Morgagn.	3	.	.	.	.	.	.	.	.	.	.	.	.	.	.	.	.	.	.	.	1	1	1	.	.	.				
Cat. juven.	6	3	.	1	.	.	1	1	.	.	.	.	.	.	.	.	.	.	.	1	2	2	1	.	.	.				
Cat. duro-moll.	.	.	.	.	.	.	.	.	.	.	.	.	.	.	.	.	.	.	.	.	.	.	.	.	.	.				
Cat. traum.	1	.	.	.	.	.	.	.	.	.	.	.	.	.	.	.	.	.	.	.	.	.	.	.	.	.				
	182	57	1	16	.	2	8	6	4	2	6	1	2	4	.	2	3	2	3	1	16	15	35	3	3	.				

gestutztem Lappenschnitt operierten Altersstare.

Ende Mai 1893.

Verlauf der Wundheilung					Starreste			Tage der Nachbehandlung																				Erfolg			
Iridochorioid. suppur.	Panophthalmitis	Suppuratio corneae	Punctio corneae	Cicatr. cystoidea	viel	mittel	wenig	6	7	8	9	10	11	12	13	14	15	16	17	18	20	22	27	35	38	$^5/_5 - ^5/_{60}$ I.	$^5/_{60}$-Handbewegung II.	keine Lichtempfindung III.	Gestorben
2	3	3	.	1	12	14	52	.	.	4	5	7	9	13	45	7	.	3	3	1	1	.	2	1	1	73	24	4	1
.	.	.	.	.	3	3	11	1	1	1	.	4	2	2	9	2	2	2	1	.	1	1	.	.	.	20	9	.	.
.	1	1	.	.	1	3	9	.	.	.	2	.	4	4	8	1	1	.	.	.	1	.	.	.	.	14	6	1	.
.	.	.	.	.	1	.	1	.	.	.	.	.	.	.	2	1	.	.	.	.	.	.	.	.	.	2	1	.	.
.	.	.	.	.	1	1	2	.	.	.	.	2	.	.	3	.	.	.	.	.	1	.	.	.	.	3	3	.	.
.	.	.	.	.	.	.	.	.	.	.	.	.	.	.	.	.	.	.	.	.	.	.	.	.	.	.	.	.	.
.	.	.	.	.	.	.	1	.	1	.	.	.	.	.	.	.	.	.	.	.	.	.	.	.	.	1	.	.	.
2	4	4	.	1	18	21	76	1	2	5	7	13	15	19	67	11	3	5	4	1	4	1	2	1	1	113	43	5	1

1. sehr unreife oder geblähte Stare;

2. complicierte Katarakten, besonders bei hinteren Synechien, verdächtiger Tension, Myopie, Trübungen in der Mitte der Hornhaut und dgl.;

3. bei gleichzeitigen Bindehautleiden;

4. bei Zuständen, die ein ruhiges Liegen als unwahrscheinlich voraussehen lassen, wie bei Potatoren, Krüppeln, Asthmatischen, Altersschwachen u. s. w.;

5. bei Glotzäugigen und Lidkneifern[1]);

6. bei reizbaren und undisciplinierbaren, schwachsinnigen Leuten;

7. bei Einäugigen, besonders wenn am anderen Auge eine Staroperation vorausgegangen war.

An allgemeinen Bemerkungen brauche ich kaum noch etwas hinzuzufügen.

Zur Rechtfertigung meiner Wundanlage diene ausser dem im Einzelnen schon Vorgebrachten noch die folgende zusammenfassende Betrachtung. Der mittlere Theil der Wunde, also der für die Linsenentbindung wichtigste Theil, kommt am besten zwischen den Linsenrand und den Pupillenrand zu liegen. Dadurch wird diesen beiden Gebilden in der Schlichtung ihrer Collision je ein Antheil am Ausgleich zugewiesen. Die Linse muss mit ihrem Rande tiefer gelangen, also gestürzt werden und sich so den Verhältnissen anpassen lassen. Die Regenbogenhaut muss ihrerseits auch einigermaassen der Linse Platz gewähren, nachher aber leicht in ihre erste Lage zurückkehren können. Das Stürzen des Stares, aber auch das Weichen des Pupillenrandes vor dem Linsenrande ist eben unvermeidlich. Darf und muss aber eine dieser Lageveränderungen die andere überwiegen? Bei einer nahezu central angelegten Wunde würde die ganze Leistung des Ausweichens der Linse aufgebürdet sein. Bei einer ganz peripheren Wunde dagegen würde der ganze Nachtheil, welcher aus dem Ausweichen entsteht, der Regenbogenhaut zugeschoben werden. (v. Gräfe schnitt sie deshalb weg.) Ein Mittelweg ist daher anzustreben. Meine Wundanlage schlägt diesen ein. Sie ist somit ganz gerechtfertigt.

Die Wundmitte sei demnach peripherer als der Pupillenrand und centraler als der Linsenrand. Ganz vor den Pupillenrand oder gar vor das freie Pupillengebiet jedoch kann die Wundmitte nicht zu liegen kommen, denn dieses verbieten die Rücksichten auf das Sehvermögen durchaus.

Und wohin können die Wundenden verlegt werden? In dieselbe Linie mit der Wundmitte nicht, denn dann ist die Wunde nicht genug lang und klafft zu wenig. Auch höher nicht, denn dann ist die Klaffung

[1]) Bei den letzteren, sowie auch bei tiefliegenden Augen mit enger Lidspalte schneide ich allenfalls den äusseren Lidwinkel ein, der nachher seiner eigenen Verheilung überlassen wird.

auch nur ungenügend, und die Iris klemmt sich zu leicht in die Wundecken, wenn auch der Wundschluss sehr gewinnt und die Heilung vorzüglich von statten geht. Somit können die Wundenden nur tiefer als die Wundmitte angelegt werden, um den Anforderungen der Linsenentbindung doch aufs beste gerecht zu werden. Mit flachen und tief angelegten Bogenschnitten ist jedoch nicht aufzukommen, denn da ist die Gefahr der Einklemmung der Iris zu gross. Es bleibt also nur noch die Möglichkeit eines an seinen Enden winkelig abbiegenden Schnittes übrig. Und mein Wundschnitt ist eben ein solcher. Meine Wundbildung darf ich demnach als gerechtfertigt ansehen.

Näher zu studieren wären allenfalls noch die feineren Verhältnisse des Wundschlusses. Ueber dieselben kann ich noch folgendes nachtragen. Da an den beiden seitlich aufsteigenden Schnittheilen der Wundcanal schief ist, so schliesst er rasch. Hiedurch aber wird der mittlere Theil der Wunde sehr bald in richtiger Lage erhalten. Die seitlichen Theile heben und stützen eben den concaven Wundrand alsbald nach der Operation gegen den oberen convexen Rand.

Wie sich die Narbencontractur nach Jahren gestalten mag, darüber lässt sich vorderhand nur eine Vermuthung aufstellen. Der Narbenbogen dürfte sich abflachen, und zwar nach oben und nach hinten. Aber auch die seitlichen Narbenlinien dürften sich verkürzen. Dadurch könnten die Enden des Bogens herabgezogen werden. Selbst die Narbenlinien von rechts und links könnten sich einander nähern. Die Schrumpfung von Seite des Bogens und die von Seite der Randtheile dürften sich wohl das Gegengewicht halten.

In Bezug der Verwendung der Instrumente ist noch darauf hinzuweisen, dass die ganze Operation ohne Berührung des Auges mit den Fingern verläuft. Die Asepsis der Instrumente liegt aber in unserem Machtbereiche. Daher darf man dem Vorbeugen vor Infectionen und dem Ausbleiben von deletären Entzündungen zuversichtlich entgegensehen; umsomehr, als die ganze Sachlage für die Verminderung der Glaskörpervorfälle in besonderem Maasse günstig ist.

Von dem Einflusse der angepassten und reconstruierten Instrumente glaube ich noch bessere Erfolge als die in den ersten 162 Fällen erreichten erwarten zu dürfen. Denn die Instrumente sind zur Erreichung dieser Operationsaufgabe passender, als es die für andere Verfahren erdachten hier sein konnten. Sie nehmen somit einen grösseren Theil der nöthigen mechanischen Leistungen auf sich und entlasten die Gewebe mehr von den sie sonst treffenden Insulten. Die erhöhte Leistungsfähigkeit der Instrumente kann doch kaum anders als zu Gunsten der Heilerfolges wirken.

Eine neue Pincette zur Entfernung der Cataracta secundaria membranacea.

Von Dr. *Alexander Kovács.*[1])

Die Frage, welche selbst noch in der neuesten Zeit auftaucht, welches verbessernde Verfahren nach Staroperationen zu befolgen wäre, ist nicht ohne Bedeutung.

Obzwar die meisten Oculisten dafür sind, dass nach einmaliger Entfernung des Stares jeder weitere Eingriff ausgeschlossen sei, so entstehen dennoch nach Entfernung der Linse sehr oft secundäre membranöse Stare. Eben deswegen ist die Frage einer nachträglichen Verbesserung von so bedeutender Wichtigkeit. Ich will mich nicht mit einem Verfahren beschäftigen, welches durch zahlreiche Erfahrungen für gut befunden wurde, ich rege nur eine Idee an, deren Richtigkeit oder Unrichtigkeit sich vielleicht erst später erweisen wird, und zu welcher ich bei Gelegenheit einer vor kurzem ausgeführten linearen Extraction gelangte.

Am rechten Auge der Frau J. G. wurde vor zwei Jahren an unserer Klinik eine Extraction mit peripherem Lappen gemacht. Der Verlauf der Operation war ein günstiger, die Pupille blieb rund, und die Vernarbung war flach. Im Laufe dieses Jahres suchte Patientin wegen Operation ihres linken Auges, das mit einer Cataracta senilis behaftet war, abermals unsere Klinik auf. Da aber am rechten Auge eine dicke Cataracta membranacea secundaria vorhanden war, wurde nebst der Operation des linken Auges auch die Verbesserung des rechten beschlossen, ein Verfahren, welches für unschädlich gilt. In der Reihenfolge der Operationen fiel die Ausführung derselben auf mich. Als einfachste Operation, das ist als solche, die mit dem geringsten Eingriffe verbunden ist, sah ich das Zerreissen der Membran an. Mit einer Rosas'schen Nadel drang ich lege artis durch die Sclera ein, konnte aber die Membran nicht spalten, denn sie riss, ihren unteren, äusseren Theil ausgenommen, von der Zonula Zinnii gänzlich ab, so dass ich gezwungen war, mit der Nadel zu reclinieren. Am nächsten Tage war die Membran, trotzdem sie

[1]) Mitgetheilt im Orvosi Hetilap „Szemészet", Nr. 2, 1892 im April.

zweimal versank, wieder im Bereiche der Pupille. Eine Woche später wurde zur Entfernung der Membran eine lineare Extraction ausgeführt. Nach Anlegung der Wunde wurde ein wenig vom Glaskörper sichtbar, was nach der Anamnese gar nicht überraschend war: dann gieng ich mit einer Liebreich'schen Pincette ein, konnte jedoch das häutige Gebilde trotz wiederholten Versuchen nicht herausbringen, bis es endlich von meinem Professor mit Hilfe der Förster- und Liebreich'schen Pincetten, unter abwechselndem Gebrauch beider Hände, herausgeholt wurde.

Eben dieser Fall weckte in mir den Gedanken, dass in jedem Falle, wo die Secundaria genug stark, lamellös oder häutig ausgebildet ist und das Falten derselben möglich wäre, wie in dem schon erwähnten Falle, die Pincette vor allem anderen gleich in Anwendung gebracht werden müsste.

Die dünne, dem Spinnengewebe ähnliche Secundaria, bei der die Discission als weniger bedeutender Eingriff indiciert ist, muss schon im voraus ausgeschlossen werden. Auch glaube ich, dass man in dem Falle, wenn die Membran sehr hart wäre, so dass die Faltung derselben unmöglich ist und die Pincette an ihr abrutschen könnte, immer das Häkchen in Bereitschaft halten soll. Die Würdigung der einzelnen Details dieses Verfahrens im Vergleiche mit den verschiedenen andern üblichen Operationsmethoden der Cataracta membranacea secundaria, ist übrigens nur aufgrund späterer Daten möglich. Vorläufig beschreibe ich die Pincette, welche mir diesem Zwecke zu entsprechen scheint, und die übrigens im allgemeinen der von meinem Professor construierten ähnlich ist.[1]

Der eigentliche, zum Fassen bestimmte Theil Schnabel meiner Pincette ist vom Griffstücke unter einem Winkel von 45° abgebogen, und zwar nicht mit einer abgerundeten, sondern mit einer spitzigen Ferse, um eine Quetschung der Iris zu vermeiden: er ist 6 *mm* lang und bis ans Ende gezähnt: die einzelnen Zähne sind zugespitzt und stehen schräge, um damit leichter fassen zu können: die Zähne des einen Armes passen beim Schliessen genau in die Zwischenräume des andern hinein, so dass sie alsdann einen glatt polierten First bilden. Dass ich den Schnabel der Länge nach mit Zähnen versah, ist leicht verständlich, denn so kann ein grösserer Theil der Membran als Falte gefasst werden.

Die Cataracta membranacea ist meistens durch die Zonula Zinnii angespannt und leistet beim Andrücken mit der Pincette einen zwar geringen, aber doch fühlbaren Widerstand: das Anfassen derselben ist durch die schräge Richtung der Zähne erleichtert und auch gesichert, denn die Zähne hacken sich gleichsam in die Membran ein.

Beim Schliessen der Pincette passen die Zähne vollständig ineinander weswegen eine Verletzung der Iris unmöglich ist.

---

[1] Siehe Seite 215.

Bei Ausführung der Operation hatte ich die rund bleibende Pupille im Auge; deswegen scheint mir die Cornealwunde am geeignetsten an der Grenze des mittleren und inneren Drittels der Strecke zwischen dem Rande der mässig weiten Pupille und dem Limbus (also beiläufig $2^1/_2$—3 *mm* nach einwärts vom Limbus) zu sein, obzwar im Interesse des Sehens die Stelle entsprechend der halben Breite der Iris sicherer wäre, doch wäre es wegen einer etwaigen Verletzung der Iris nicht rathsam, bis her oder noch mehr nach aussen zu rücken. Nachdem die Wunde gemacht ist, führe ich die geschlossene Pincette ein und öffne sie in der Gegend der Pupille; sie soll möglichst weit geöffnet werden, weil nur so die Möglichkeit vorhanden ist, einen möglichst grossen Theil der Membran zu fassen; die Verletzung der Iris ist ja doch ausgeschlossen, denn sie wird mit der äusseren Fläche der verhältnismässig massiven Arme auseinandergedrängt, und die Zähne stehen ja schräge nach einwärts. Es ist sehr zweckmässig, das schon gefasste Kapselstück nach der bewährten Methode meines Professors (wie bei der Austreibung des Stares) durch eine zuerst nach unten gerichtete Bewegung von der oberen Hälfte unterhalb der Wundränder, also in entgegengesetzter Richtung abzulösen oder mit einer rotierenden Bewegung einen möglichst grossen Theil der Membran in die Pincette zu fassen und erst dann das eigentliche Herausheben derselben zu bewerkstelligen.

Noch mehr bestätigt die Richtigkeit meiner Idee jener Fall, den der Leiter unserer Klinik in seiner Privatpraxis am 5. April 1894 beobachtet hat, indem er bei der Entfernung einer Cataracta Morgagniana, seiner Methode folgend, ein bedeutendes Stück aus der vorderen Linsenkapsel mit Hilfe seiner Pincette herausbrachte. Es ist bekannt, dass in solchen Fällen zur Spaltung der Linsenkapsel gewöhnlich ein Häkchen nothwendig ist, weil beim Versuch, eine Falte der Membran, die auf einer flüssigen Substanz liegt, zu fassen, diese der Pincette ausweicht. Aber die von meinem Professor construierte Pincette überbot sogar die an dieselbe gestellten Anforderungen der Praxis, indem sie sich sogar in solchen Fällen bewährte, und so hoffe ich, dass meine, dem erwähnten Zwecke entsprechend modificierte Pincette der weiteren Versuche würdig sei.



UNGARISCHE BEITRÄGE

ZUR

AUGENHEILKUNDE.

UNTER MITWIRKUNG VON FACHGENOSSEN

HERAUSGEGEBEN VON

PROF. WILHELM SCHULEK,
KÖN. UNG. MINISTERIALRATH,
DIRECTOR DER AUGENKLINIK AN DER UNIVERSITÄT IN BUDAPEST.

II. Band.

MIT 45 ABBILDUNGEN IM TEXTE UND 13 TAFELN IM ANHANGE.

LEIPZIG UND WIEN.
FRANZ DEUTICKE.
1900.

Druck von Rudolf M. Rohrer in Brünn.

Verlags-Nr. 675.

VORWORT.

Bei der Zusammenstellung und Herausgabe der hier folgenden Abhandlungen waren dieselben Gesichtspunkte maassgebend wie vor 5 Jahren, als ich mit dem I. Bande der „Ungarischen Beiträge zur Augenheilkunde" vor das Ausland trat. Die geistige Berührung mit den westeuropäischen Culturstaaten, die zu unserem Fortschreiten so wesentlich beiträgt, halte ich nicht nur für wünschenswert, sondern auch für nothwendig, und glaube, dass die für unsere Mittheilungen gewählte Form auch als Ausdruck unserer auf die Schaffung einer ungarischen Fachliteratur gerichteten Bestrebungen gelten mag.

Während der I. Band vorwiegend Stoffe des operativen Gebietes behandelte, enthält der vorliegende Band zumeist Untersuchungen aus dem Laboratorium, dessen Leitung der Adjunct Herr Docent Emil von Grósz in meinem Namen aufs emsigste besorgt. Auch die anderen Mitarbeiter sind alle Schüler des Unterzeichneten, ohne dass andere vaterländische Fachgenossen principiell ausgeschlossen wären.

Das Arbeiten für zwei verschiedene Leserkreise, sowie auch die Schwierigkeiten, die für uns aus der Handhabung einer fremden Sprache entstehen, dürften zu der Bitte um jene Nachsicht, die ich schon für den I. Band anzusprechen mir erlaubte, berechtigen.

Budapest, im October 1899.

W. Schulek.



Inhalt des II. Bandes.

Mit 45 Abbildungen im Text und 13 Tafeln im Anhange.

Seite

Vorwort V

Die Heilung des Glaucoms mittels Pilocarpintropfen von Prof. Wilhelm Schulek 1

Erfahrungen über Staroperationen von Dr. Joseph Imre 31

Die Anwendung des Argentamins gegen Conjunctivalleiden von Dr. Joseph Imre 53

Ein Ergebnis der Massenuntersuchungen von Prof. István Csapodi 61

Zur Adaptation der Retina von Prof. István Csapodi 69

Echinococcus retrobulbaris von Dr. Ladislaus von Issekutz 77

Die Augensymptome der Tabes dorsalis von Dr. Emil von Grósz 89

Die Pathogenese und Bedeutung der im Gefolge von Hirntumoren entstehenden Papillitis von Dr. Emil von Grósz 115

Die Geschwülste der Hornhaut von Dr. Fridolin von Blaskovics 131

Vorfall des ganzen Bulbusinhaltes nach intraocularer Blutung von Dr. Fridolin von Blaskovics 153

Ueber Retinitis leukaemica von Dr. Cornel Scholtz 161

Ueber Sphincterolysis anterior auf Grund von 47 neueren Fällen von Dr. Cornel Scholtz 179

Der Einfluss der Iridectomie auf die Prognose des Glaucoms, auf Grund von 99 durch längere Zeit beobachteten Fällen von Dr. Béla Waldmann 185

Die Operation der Cataracta luxata von Dr. Béla Waldmann 189

Neuritis retrobulbaris acuta von Dr. Wilhelm Leitner 195

Ueber hereditäre Opticusatrophie von Dr. Wilhelm Leitner 215

Klinisch-experimentelle Studien über die sogenannte Atropinconjunctivitis von Dr. Jacob Mark 223

Instrumente, insbesondere eine Kapselzange zur Graefe'schen Staroperation von Prof. Wilhelm Schulek 225

Pupillenbefunde bei Geisteskranken von Dr. Adalbert Abel 239

Ueber Atropin-Conjunctivitis von Dr. Franz Hauer 247

Ueber die Aetiologie des grauen Stares von Dr. Hugo Schwitzer 291

Die Keratitis neuroparalytica von Dr. Emil von Grósz 295

Anatomie des Kammerwinkels bei Glaucom von Dr. Alexander Eugen Pólya . . 319

Ueber die Ursache der Bindegewebsneubildungen der Netzhaut und des Glaskörpers von Dr. Cornel Scholtz 427

Schutzbrillen gegen Ultraviolett auf Grund photologischer Studien von Prof. Wilhelm Schulek 467

Sachlage und Untersuchungsmethoden 468. Untersuchte Substanzen 491. Einzelnbericht 496. **Folgerungen** 541. Untersuchung gelber Stoffe 567. Mischungen 595. Feste **Lösungen** 598. **Fluorescenz** 605. Farbige Gläser 615. Medien des Auges 624. Spectrumende im **Lebenden** 653. **Kammerbrillen** 665.

Berichtigungen.

Seite 52, Zeile 1, im Nachtrage lies „ersten“ statt „letzten“.
Seite 66, Zeile 11, lies „Sehnerven“ statt „Sehnervenconus“.
Seite 69, Zeile 9, lies „eigentliche“ statt „Erscheinungen der“.
Seite 74, Zeile 24, lies „miotischen“ statt „myopischen“.
Seite 92, Abtheilung A, Zeile 1, lies „Kranken“ statt „afficierten Augen“.
Seite 262, Zeile 16, die Reproduction der Photographie wurde weggelassen.
Seite 423, Zeile 39, lies „verschlossenem“ statt „freiem“.
Seite 433, Zeile 11, lies „und Umwandlung der Hämorrhagien in Bindegewebe eintrat“.
Seite 434, Zeile 24, lies „Links der“ statt „Der“.
Seite 436, Zeile 25, lies „Atropin“ statt „Opium“.
Seite 439, Zeile 33, lies „Glaskörpertrübungen“ statt „Glaskörperbildungen“.
Seite 440, Zeile 7, lies „Retina oder in den“ statt „in oden“.
Seite 447, Zeile 39, Seite 449, Zeile 26, Seite 452, Zeile 33, Seite 455, Zeile 26, lies „Gefässe“ statt „Arterien“.
Seite 449, Zeile 4, lies „keine“ statt „eine“.
Seite 472, Zeile 23, lies „Kurtz“ statt „Kurz“.
Seite 497, Zeile 17, lies „chroisch“ statt „chronisch“.
Seite 506, Zeile 14 und 15, Seite 509, Zeile 24, Seite 527, Zeile 10 sind die < und > Zeichen verwechselt.
Seite 513, Zeile 24, lies „noch“ statt „aber“.
Seite 521, Zeile 5 von unten, lies „K“ statt „H“.
Seite 539, Zeile 15, lies „des Abs.-Spectrums der frischen Lösung“.
Seite 604, Zeile 12, lies „Adsorption“ statt „Absorption“.
Seite 614, Zeile 26 und Seite 622, Zeile 25, lies „adsorbiert“ statt „absorbiert“.
Seite 622, Zeile 31, lies „Lichtdurchlässigkeit“ statt „Luftdurchlässigkeit“.
Seite 629, Zeile 12, lies „R. 18.“ statt „R. 22.“
Seite 659, letzte Zeile des Textes, lies „der“ statt „er“.

Die Heilung des Glaucoms mittels Pilocarpintropfen.[1]

Von Professor *Wilhelm Schulek.*

„Die bunteste Casuistik liefern zwar die Augenverletzungen, aber der grösste Proteus ist doch das Glaucom."

Diese Aeusserung rührt von weiland Dr. Ignaz Hirschler, unvergesslichen Angedenkens, her. Und er hat diesbezüglich noch bis zum heutigen Tage Recht behalten. Denn wir sind nicht imstande, das Glaucom als Krankheit so zu definieren, dass dagegen kein Einwand erhoben werden könnte. Sein Verlauf aber ist ein wahrhaftiger Proteus, der jede Prognose zu Schanden machen kann.

So ist es dann nur natürlich, dass aus wenigen Fällen während kurzer Zeit keine bestimmten Regeln für die Behandlung abgeleitet werden können. Die meisten aufgetauchten Vorschläge konnten bisher auch nur auf Grund der Meinungen vieler Kliniker im Laufe der Zeit richtig formuliert werden.

Demnach ist es, wenn irgendwo, so gewiss beim Glaucom nothwendig, der Auffassung anderer Fachgenossen gegenüber tolerant zu sein und sich bei der Beurtheilung des Vorgehens anderer Aerzte Zurückhaltung aufzuerlegen.

Seit Albrecht v. Graefe hielt man es für ein Capitalverbrechen, in ein glaucomatöses Auge Atropin einzuträufeln.

Und siehe da, vor sechs Jahren konnte man lesen, dass Snellen auf einer Ophthalmologen-Versammlung referierte, er theile das Glaucom ein: in ein vorderes, bei welchem Eserin, und in ein hinteres, bei welchem Atropin angezeigt sei![2]

Trotz alledem besitzen klinische Thatsachen ihre eigene Logik. Man kann dieselbe unter verwickelten Verhältnissen wohl langsamer erfassen, aber doch nicht für immer wegleugnen.

---

[1]) A glaucoma gyógyitása pilocarpin cseppekkel? Schulek Vilmos szemklinikai igazgatótól. Orvosi Hetilap, Szemészet. 1896, 4—5 sz.

[2]) Dies klingt als akademische Erörterung ganz schön, indes möchten wir in Fällen von Glaucom Atropin doch nicht anwenden.

Die Zeit des Atropins ist also vorüber. Auch die Sclerotomie gehört der Vergangenheit an. Das Schicksal der Anwendung der Miotica aber ist lehrreich.

Seit dem Jahre 1875 wurde das Alkaloid der Calabarbohne, das Eserin, als ein die Spannung verminderndes Mittel, in Verwendung gezogen. Adolf Weber und Laqueur empfahlen es. Gleichzeitig damit richtete sich die Aufmerksamkeit auch auf das Alkaloid des Jaborandi: das Pilocarpin. Rasch erkannte man, dass die physiologische Wirkung desselben auf das Auge der Hauptsache nach die nämliche wie die des Eserins sei. Aber anfangs fand es doch nur als subcutan wirkendes Diaphoreticum Anwendung. Als wirksames Mittel gegen das Glaucom brach es sich nur langsam Bahn.

Die logische Folge der langjährigen Erfahrung wäre meiner Ansicht nach die, dass das Atropin und die Sclerotomie nunmehr definitiv aus der Therapie des Glaucoms gestrichen werden sollten. — Dagegen sollte die Iridectomie als definitives und die Policarpintropfen, als präventives Heilmittel, ganz und ohne Widerspruch anerkannt werden.

Ich hatte vom Anbeginne an vom Pilocarpin eine sehr gute Meinung. Es vermindert sicher die Tension und verursacht keine Accommodationsschmerzen. Letztere verursacht das Eserin, weshalb ich auch seine Anwendung vermeide. Die intensivere Wirkung des Eserins kann man auch mit Pilocarpin erzielen, wenn man eine stärkere Lösung nimmt, oder wenn man häufig eintropft. Ich bin schon seit 1883 ohne Eserin ausgekommen. Es überrascht mich einigermaassen, dass andere nicht dieser Ansicht sind und ich wundere mich sogar darüber, dass dem Pilocarpin und den Mioticis im allgemeinen erst jetzt ein grösseres Vertrauen entgegengebracht wird und die Zahl dieser Anhänger, wenigstens vorläufig, noch klein ist.

Hermann Cohn in Breslau schrieb vor einem Jahre einen Artikel, in welchem er sagt, man müsse mit der Iridectomie nicht eilen, Pilocarpin helfe auch oftmals anhaltend, ja es könne sogar für die Dauer von Jahren die Iridectomie entbehrlich machen.[1])

Seit 15 Jahren ist dies auch mein Princip. Aber Schweigger in Berlin tritt den Ansichten Cohns entgegen. Somit auch den meinigen. Er schreibt über das Glaucoma malignum,[2]) setzt aber zum Schlusse auseinander, dass man mit dem Pilocarpin nur die zum Operieren geeignete gute Zeit ohne Nutzen, oft sogar mit positivem Schaden versäume.

Da ich anderer Ansicht bin, möchte ich einige meiner Erfahrungen in anspruchsloser Form mittheilen, zum Schlusse daraus die Folgerungen ziehen und zu den Behauptungen Schweiggers Bemerkungen machen.

---

[1]) Berliner klinische Wochenschrift. 1895. Nr. 21.

[2]) Archiv f. Augenheilkunde. Bd. 32. S. 1—12.

I. T. K., Ministerialrathsgattin, 52 J. alt, liess mich am 25. September 1880 zu sich rufen. Bereits seit Februar nahm sie an ihrem rechten Auge eigenthümliche Veränderungen wahr. Sie hatte nämlich für die Wintersaison eine Loge gemietet, und da sah sie an sehr vielen Abenden um die Gasflammen herum einen farbigen Ring, welcher bloss beim Schliessen des linken Auges anhielt und dann auch kleiner erschien, also dem rechten Auge angehörte. Im Frühjahre verschwand alldies. Anfangs Herbst acquirierte sie einen Luftröhrenkatarrh, hustete viel, und da zeigten sich ähnliche Erscheinungen. Am 22. September abends bekam sie heftigen Augenschmerz, ihr Sehvermögen verfiel rapid, und sie erbrach auch. Am 23. September constatierte ihr Arzt Iritis, träufelte Atropin ein, liess eine Stirnsalbe aus Opium einreiben und vier Blutegel setzen, worauf Erleichterung eintrat. Am 24. September abends erbrach sie neuerdings. Als ich kam, waren die Lider geschwollen, die Conjunctiva bulbi intensiv roth und etwas ödematös, die Cornea matt und ihr Epithel aufgelockert, das Kammerwasser stark getrübt, die Pupille dilatiert, die Iris schmutzig gefärbt, hyperämisch, aus dem Augeninnern kaum ein Reflex, keine entzündlichen Ablagerungen, Tension = + 2, Druck auf die Gegend des Ciliarkörpers erregt Schmerz, Gesichtsfeld auf der Nasalseite auf 2—3″ verengt, kaum Fingerzählen auf 2—3 Meter. Ich erklärte, dass es sich um ein Glaucom handle, das Brechen vom Auge herrühre und dass deshalb eine Operation an demselben nöthig sei. Sofort wurde eine Punction der Cornea vorgenommen, 1%ige Eserinlösung stündlich eingeträufelt, worauf am nächsten Tage die Entzündung wesentlich abnahm und die Iridectomie ausgeführt wurde. Um kurz zu sein: die gute Bekanntschaft mit der feingebildeten Dame hielt Jahre lang an; ihr trefflicher Hausarzt (der mit seiner Diagnose auf Iritis einen leichtmöglichen Fehler begangen hatte, wie dies bald ersichtlich sein wird) unterstützte mich auch in den späteren Phasen der Krankheit wirksam, und die Miotica spielten auch noch eine wesentliche Rolle. Die Operationswunde nämlich heilte zwar günstig, der Ausschnitt war 6 *mm* breit und parallelrandig, dabei waren — wie man zu sagen pflegt — die Schenkel frei, das heisst mit dem Wundcanal in gar keinem Zusammenhang; nur hatte sich nach Wiederherstellung der Kammer der innere Schenkel an die Cornea platt angelegt. Demnach klebte dennoch ein Exsudat die Iris an die Cornea an, und das Glaucom entbehrte doch nicht ganz die Symptome der Iritis. Die Iris aber hatte noch nach sechs Wochen eine schmutzige Farbe, obschon sich das Sehen langsam besserte. Wegen des obigen Zustandes des Schenkels blieben die Eserintropfen in weiterem Gebrauch, und bemerkenswert war, dass wenn ich die Tropfen aussetzte, die Besserung des Sehens sofort stillstand. Zu dieser Zeit konnte man auch mit dem Augenspiegel untersuchen: und da fand sich an der Papille eine kleine Excavation vor. Das Sehen war

Hm $^1/_{14}$, S = $^6/_{12}$, mit stenopäischer Spalte $^6/_9$? Am anderen Auge war keine Störung. Binoculäres Sehen mit + 10 (= 4·0 D). Lesen in 10″—16″ Probe Nr. 1. Ich ordinierte für den Ferngebrauch + 16 (= 2·5 D), zum Clavierspiel + 14 (= 2·75 D), für die Nahearbeit + 10 (= 4·0 D). Kaum begann sie sich jedoch zu beschäftigen und das Eserin auszusetzen, so entstand im Verlaufe des dritten Monates allabendlich wieder das Farbensehen und der Visus sank auf $^6/_{18}$. Man musste wieder mit dem Eserin anfangen. Und dies dauerte so Jahre lang. Sie gebrauchte regelmässig abends eine $^1/_2$%ige Lösung, manchmal auch in der Frühe. Später, im Jahre 1883, substituierte ich das Eserin durch das Pilocarpin, womit übrigens der gleiche Erfolg erzielt wurde. Zu dieser Zeit war am operierten rechten Auge mit + 3·0 D V. = $^6/_{18}$, am linken Auge mit + 2·5 D V. = $^6/_6$, und sie konnte gemeinsam mit beiden Augen am besten mit + 4·0 D lesen.

Auch das linke Auge blieb vom Schicksal nicht verschont. Am 3. Mai 1885 abends trat ein heftiger Glaucomanfall auf. Die Frau suchte und fand aus eigenem Antriebe im Pilocarpin Milderung, nach 4 Tagen überstand sie die Iridectomie, welche glatt verlief, ihr $^6/_6$ Visus kehrte zurück und mit + 4·0 D konnte sie lesen. Kurz darauf konnte sie für dieses Auge das Pilocarpin entbehren, musste es jedoch beim früher erkrankten fortsetzen.

Im Frühjahre 1886 beobachtete sie Chloropsie und auch ein persistenter Nebel befiel ihr rechtes Auge. An der hinteren Fläche der Cornea entstanden punktförmige Trübungen, die jedoch nach dreimonatlicher Ruhe, unter Anwendung von Rauchgläsern und Haller Jodwasser verschwanden. Inzwischen hatte sie das Pilocarpin ausgesetzt. Kaum begann sie jedoch zu arbeiten, so war sie mit ihrem rechten Auge wieder aufs Pilocarpin angewiesen. Im Herbste zeigte sich manchmal gemischt Erythropsie oder Chloropsie. Diesen Zustand wollte ich näher beobachten, aber die Frau starb zu Neujahr.

Wenn wir diesen Fall epikritisch analysieren, so fällt uns auf, dass das eine Auge permanent auf das Pilocarpin angewiesen war, trotzdem sich auf diesem Auge unabhängig vom Glaucom auch iritische Erscheinungen äusserten; es erwies sich nun das Pilocarpin durch 5 Jahre als unterstützender Heilfactor, selbst nach vollzogener Iridectomie. Ferner wird beim zweiten Auge jener grosse Vortheil ersichtlich, welchen das Pilocarpin durch die provisorische Beruhigung des heftigen Glaucomanfalles und durch die Vorbereitung zur Iridectomie brachte. Ja die Frau, die ihr rechtes Auge continuierlich mit Pilocarpin behandelte, hätte dies auch bei dem zweiten Auge prophylaktisch thun können; und wäre dies $1^1/_2$ Jahre lang geschehen, so hätte sie nicht iridectomiert werden müssen, weil sie ja inzwischen starb. Viele solche Erfahrungen führen schliesslich den Arzt natürlicherweise dazu, dass er das Pilocarpin, welches nach der

Iridectomie von unterstützender und segensreicher Wirkung war, auch vor der Iridectomie andauernd benützen lässt, kann er doch hiedurch die Operation für eine beliebige lange Zeit, ja selbst bis zum Tode des Kranken verzögern! Wobei noch in Betracht kommt, dass das Pilocarpin keinen Schaden bringt, seine Wirkung nicht verliert und am Schlusse noch ebenso wirkt, wie zu Beginn.

II. Dieser Fall ist durch die Umstände interessant, welche der Iridectomie vorausgiengen und dieselbe nothwendig machten. Wohl waren in demselben probeweise Miotica in Anwendung gezogen worden; aber wenn dies beherzter und andauernd erfolgt wäre, würden sich die Ereignisse zweifellos weniger katastrophenartig gestaltet haben.

Herr A. St., ein dreissigjähriger reicher Grundbesitzer, verkrüppelte im Kindesalter an der einen Hand, aber sein Leben gestaltete sich nichtsdestoweniger angenehm, da er im Kreise seiner lieben Gattin und seiner Kinder ganz nach Gefallen leben konnte; da stellte sich ein eigenthümliches Augenleiden ein.

In gewissen Intervallen trat am hypermetropischen linken Auge, das auch sonst zum vollkommen guten Sehen nicht geeignet war, ein Farbensehen auf, worauf die Sehkraft abnahm, der Kopf auf dieser Seite schmerzte, die Spannung zunahm (T + 1 sagten die Aerzte) und die Pupille sich verengte (!). Alldies dauerte bloss einige Stunden, trat gegen Abend auf, nahm vor dem Schlafengehen ab und war in der Frühe verschwunden. In ungefähr einmonatlichen Zeiträumen war dieser Zustand im Herbste 1878 viermal, im Herbste 1879 aber dreimal eingetreten. Im October 1880 wiederholte er sich jede Woche, noch dazu jedesmal Freitag abends, viermal. Darauf stellte sich mir der Patient zum erstenmale am 2. November vor, und erzählte auch, Arlt und Hirschler hätten ihn bereits mehrmals untersucht, jedoch keine Diagnose gestellt, den Bestand eines Glaucoms aber geleugnet, und an einen vasomotorischen Krampf gedacht. Er habe schon viel Chinin genommen und bekomme noch fortwährend kalte Einwicklungen. Bei meiner bis ins Detail gehenden Untersuchung konnte auch ich keine Diagnose stellen; das rechte Auge war normal, E V.= $^6/_9$, Nr. 1 wurde leicht gelesen; am linken war Hm 1·75 und Visus $^6/_{18}$, mit +1·75 war er bloss Nr. 4 zu lesen im Stande, die Papille war der rechten gleich, das Gesichtsfeld normal, an der Papille eine mittelständige physiologische Excavation, die Venen derselben erweitert und ihre Farbe infolge der capillären Hyperaemie röthlich. Es war gut, dass ich dieses auch sonst nicht normale Auge im Ruhezustande gesehen hatte, um dann beurtheilen zu können, welche Veränderungen der Anfall hervorgerufen hatte. Ich empfahl vorderhand, die tägliche Dosis von 0·4 *g* Chinin und die Einpackungen fortzusetzen. Kurz darauf kam er wieder, denn am vorhergehenden Abend hatte er wieder dieselben Erscheinungen

beobachtet, die indes schon spurlos verschwunden waren. Wir kamen überein, dass ich ihn, wenn er einen Anfall bekäme, zu welcher Zeit es auch sei, besuchen werde.

Am 18. November konnte ich den — in diesem Herbste 7. Anfall sehen. Es bestand am fraglichen linken Auge eine kleine ciliare Röthung und ein unbedeutender venöser Gefässkranz. Die Kammer seichter, das Kammerwasser getrübt, das Gewebe der Iris gelockert, die Pupille erweitert und träge, der Sehnerv gut sichtbar, mit lebhafter arterieller Pulsation, die Spannung + 1. Liest mit + Glas kaum Jaeger Nr. 18 (?). Es war dies demnach ein reiner glaucomatöser Anfall. Ich verordnete 2stündlich Einträufelungen einer 1% igen Eserinlösung, bis der Anfall beendet sei, wenn nöthig, die ganze Nacht hindurch, — und da es bereits abends 7—8 Uhr war, möge man mir in der Frühe berichten. Indes machte bereits ein Tropfen der Eserinlösung dem Anfall ein Ende; ja er konnte selbst eine länger als einen Tag andauernde Miosis bewirken. Dies betrachtete ich als gutes Zeichen. Späterhin hatte er noch am 4. und 5. December und daranschliessend am 15. Januar 1881 ähnliche Anfälle, die jedesmal durch einen Tropfen einer 1% igen Eserinlösung prompt coupirt wurden. Der Kranke begann über seine Zukunft besorgt zu sein, scheute aber vor einer Operation zurück und bat lieber um ein Medicament, da er das Verfahren mit dem Eserin ohnehin schon erlernt hatte, über die Anfälle orientiert war, und nur noch ein bleibendes Resultat forderte! Ich gieng darauf ein, mit der Iridectomie noch zu warten und probeweise täglich die Tropfen gebrauchen zu lassen. Da das Eserin Schmerzen verursachte, beschränkte ich dessen Anwendung auf die Zeit der Anfälle, liess jedoch täglich regelmässig einmal, eine Lösung von Pilocarpin. hydrochlor. 0·02 ad aqua 6·0 = 1/3% nach dem Mittagmahle anwenden. Und dies Verfahren wirkte brillant. Der Winter und Frühling giengen ohne Beschwerde vorüber. Im Sommer schickte ich ihn nach Marienbad, indem ich ihn für die Reise, nebst dem für den täglichen Gebrauch bestimmten Pilocarpin auch für eventuelle Fälle mit Eserintropfen versorgte. Aber er befand sich auch ohne letztere gut.

Im Herbst und Winter 1881/82 hatte er wohl noch einige Anfälle, aber immer von so kurzer Dauer, dass er davon nichts demonstrieren konnte. Das Sehen kehrte immer zur Norm zurück. Das Pilocarpin hatte er lieb gewonnen, das Eserin mochte er nicht. Er kam von selbst darauf, dass man zur Anfallszeit vom Pilocarpin recht oft einträufeln könne und dass es zu solcher Zeit zweimal, höchstens dreimal angewendet, stets Beruhigung bringe. Noch vergieng ein Frühling und ein Sommer ohne Beschwerde. Der Kranke gab sich der Täuschung hin, dass sein Glaucom definitiv heilen könne, ja als selbst der Herbst, d. i. der Monat October, keinen Anfall brachte, wurde er übermüthig und wendete das

Pilocarpin unregelmässig, im November endlich gar nicht mehr an — zu seinem eigenen Verderben!

Denn am 22. November 1882 gieng er aufs Land, inspicierte eine Fabrik, übersah in der Abenddämmerung im Nebel eine Grube, stürzte in dieselbe und erlitt eine Fractur des Halses des rechtsseitigen Oberschenkels. Man brachte ihn zu Bett, er konnte sich nicht bewegen und war schlaflos. Da trat nun am linken Auge ein Glaucomanfall mit T + 3 auf. Pilocarpin und Eserin liessen jetzt im Stiche. Er wurde nun sofort nach Hause befördert. Am 25. November, morgens 6 Uhr, wurde ich aufgestöbert, ich möge kommen, es sei ein grosses Unglück geschehen. Ich erlebte nun eine mir unvergessliche Scene. Eben als ich bei frostigem, nebligem Tagesgrauen sein Haus erreicht, trug man unter grossem Auflauf eine eilig improvisierte Bahre die Treppe hinan, sechs Mann hoch, darin der stöhnende Patient, um ihn herum die geschäftigte Dienerschaft, die wehklagende Verwandtschaft und eine Schar von Aerzten aus der Provinz und der Hauptstadt. In der Eile wurde entschieden, dass mit dem Auge nicht zugewartet werden dürfe; Iridectomie sei indiciert, worauf dann ein Gipsverband am Oberschenkel angelegt werden könne. Dies geschah auch. Alles verlief gut. Von nun an ereignete sich nichts übles, man bedurfte keiner Tropfen mehr, das Sehen war wie vordem. Selbst nach Jahren trat keine Veränderung mehr auf. Da das andere Auge von abweichendem Bau und E. war, stand nicht zu befürchten, dass es glaucomatös werden könnte.

Wenn wir die Details dieses Falles überblicken, so ist es zweifellos, dass es auch sonst nicht möglich gewesen wäre, mit dem Pilocarpin bis zum Greisenalter des Patienten auszulangen, sondern früher oder später wäre es doch zur Iridectomie gekommen. Aber andererseits ist es auch unzweifelhaft, dass der Zufall hier zur Ausführung der Iridectomie in der kritischesten Zeit gezwungen hat, was nicht erfolgt wäre, wenn der Patient das Pilocarpin nach unserem Uebereinkommen regelmässig fortgesetzt hätte. Da hätte man es durch Pilocarpin erreichen können, dass man die Iridectomie nicht zur Zeit der Oberschenkelfractur hätte machen müssen.

III. In dem darzulegenden Falle bereute ich es, nicht beim Pilocarpin, das sich schon längere Zeit hindurch bewährt hatte, verblieben zu sein, sondern schliesslich doch die Iridectomie ausgeführt zu haben.

A. G., mein 63jähriger Onkel, war ein Flüchtling aus dem Jahre 1849 gewesen. In die Heimat zurückgekehrt, verwertete er seine staunenswerten Sprachkenntnisse. Er war ein Mann von feiner Bildung und ausgezeichnetem Charakter, aber durchaus unpraktisch. An seinem Glaucomleiden sind weniger die klinischen Details als vielmehr der Zusammenhang mit anderweitigen Verhältnissen interessant. Am 28. Juni 1881 erzählte er mir — und damit einem Arzte überhaupt — zum erstenmale

von seinem Leiden. Sein linkes Auge war seit 2—3 Jahren allmählich an Glaucom erblindet, T kaum + 1 und auch dies nur manchmal; tiefe Excavation, äusserlich gar kein Krankheitsbild. Sein rechtes Auge verdüsterte sich seit einigen Monaten, manchmal vermag er mit + 16 noch leicht zu lesen, um die Flamme herum sieht er oft einen farbigen Ring. T = *n*, die Pupille normal, das Gesichtsfeld unversehrt. E. V. = $^6/_6$, mit + 14 liest er J. Nr. 1 gut, aber an der Papille zeigt sich eine tiefe physiologische Excavation und eine bis an den Rand reichende, seichte glaucomatöse Vertiefung. Ich sprach von einer Iridectomie, vorläufig aber liess ich ihn eine Zeit lang Eserin, da dies aber Schmerzen verursachte, später eine $^1/_2$%ige Pilocarpinlösung, 1—2mal täglich, gebrauchen. Dabei befanden sich die Augen sehr wohl, und während der Dauer von zwei Jahren traten gar keine Erscheinungen auf. Es hätte auch weiterhin so bleiben können. „Quieta non movere." Allmählich jedoch begann der Kranke physisch abzunehmen und war öfters appetitlos, schlaflos und zuweilen vorübergehend apathisch. Ohne Zweifel handelte es sich um Arteriosclerose. Einmal erlitt er auch eine Apoplexie, von der er sich jedoch nach wenigen Monaten erholte. Zu dieser Zeit machte ich eben meine oben mitgetheilten Erfahrungen mit dem Fall Nr. II und ich bekam Angst: wie, wenn ihn im apoplektischen Zustande ein acuter Entzündungsanfall ereilt, und es nöthig wird, ihn mit einer solchen Complication zu iridectomieren? Dem muss man zuvorkommen; ich drängte ihn also zur Iridectomie, und zwar an beiden Augen, auch an dem blinden linken Auge — der grösseren Sicherheit halber — da er ja ohnedies Beides mit einem Schlag überstehen könne. „Ich gebe mich nicht leicht dazu her, aber Du verstehst es am besten," erklärte der Onkel.

Nach vielem Schwanken erfolgte am 5. Mai 1883 die Operation. Eine Cocainisierung gab es dazumal noch nicht. Am rechten Auge gelang die Excision musterhaft, heilte auch gut, aber der Visus betrug wegen des Wundastigmatismus und der Lichtzerstreuung des Coloboms, anstatt des alten $^6/_6$ nur $^6/_{18}$ und verblieb auch so. Am linken blinden Auge wurde die Excision auch breit, aber der Patient hatte durch starken Druck Linsenrinde und Glaskörper herausgepresst. Ich holte mittels Löffels den Linsenkern heraus, schnitt auch mittels Schere den heraushängenden Glaskörper weg, aber es entstand trotzdem eine langwierige Iridocyclitis plastica. An der Stelle der Wunde entstand eine Einziehung, und dieselbe blieb auch fernerhin auf Druck empfindlich. Der Sommer gieng mit der Reconvalescenz vorüber, im Herbste aber war das Sehen am rechten Auge auch noch nicht vollkommen hergestellt und der geistig noch zu segensreicher Thätigkeit befähigte Mann war gezwungen, sich zurückzuziehen und auch materiell einzuschränken. Nach Verlauf eines Jahres ereilte ihn eine neue Apoplexie, die ihn nach einigen Monaten ins Grab brachte.

Wenn ich dies im voraus gewusst hätte, würde ich auch sein rechtes Auge nicht operiert haben, geschweige denn das linke. Gieng doch mit dem Pilocarpin alles so vortrefflich! Das durch die Operation des linken Auges verursachte langwierige Siechthum konnte wohl nicht die Apoplexie direct verursacht haben, aber, dass die Iridectomie dem Kranken das letzte Lebensjahr erschwerte, und offen gestanden, unnützer Weise erschwerte, ist nicht zu verkennen. Heutzutage ergibt sich zwar aus dieser Seite des Falles keine besondere Lehre mehr, da sich die Sache mit Cocain anders gestaltet hätte und ich auch heute in solchen Fällen beide Augen zu operieren empfehlen würde; — schliesslich war doch der Kranke selbst schuld an der Linsenexpression — die heute auch nicht leicht passieren würde! Trotzdem lehrt dieser Fall, dass man dennoch mit Pilocarpin bis zum äussersten Ende hätte auskommen können. Ja dieser Fall könnte als beredtes Zeugniss für das Pilocarpin dienen und für die Verzögerung der Iridectomie so lange, als das Sehvermögen intact ist, angeführt werden, wenn man eben die Zukunft mit genügender Wahrscheinlichkeit vorhersagen könnte.

IV. Die Iridectomie kann zwar in ausgesprochen glaucomatösen Fällen durch Pilocarpintropfen nicht ersetzt werden, aber die Iridectomie macht auch nicht immer die Miotica überflüssig.

Frau R. F. befindet sich seit 1887 in meiner augenärztlichen Behandlung. Damals war sie 64 Jahre alt. Persönlich kenne ich sie schon seit viel längerer Zeit näher. Bemerkenswert bei ihr ist, dass sowohl sie selbst, als ihre ganze Blutsverwandtschaft sehr dünnwandige und überraschend leicht sich erweiternde Blutgefässe besitzt. Deshalb erröthet sie auch ohne Unterlass: so oft sie in ein warmes Zimmer tritt, wenn unverhofft ein Gast kommt, wenn sie einen Brief erhält, wenn sie jemanden schelten muss u. s. w. Zustände von Blutstauung dauern bei ihr oft sehr hartnäckig an. Sie ist zwar ein wenig dickleibig, bewegt sich jedoch flink. Vom 4. März 1887 fand ich folgendes in meinem Notizbuche verzeichnet: Seit einigen Wochen nimmt sie an ihrem rechten Auge eine Verschlimmerung des Gesichtszustandes wahr; und zwar waren ihre Augen abends ermüdet, ihr erst seit kurzem verstärktes Augenglas (+ 2·75 D.) erwies sich als ungenügend, auch senkte sich ein Nebel auf ihre Augen, und als sie dieselben einzeln versuchte, fand sie, dass die Ursache des Gesagten im rechten Auge gelegen sei, denn das linke Auge war, ohne dass sie es wusste, schon völlig erblindet.

Am rechten Auge mit + 0·75 D. Visus $^{6}/_{5}$, Nr. 1 liest sie mit + 3·0 D. gut, die Pupille ist normal, an der Papille befindet sich eine grosse Excavation, T. + ?, das Gesichtsfeld ist auf eine von oben beginnende Einschränkung verdächtig. Am linken Auge ist nur noch an einer excentrischen Stelle ein restlicher Lichtschein vorhanden; tiefe Ex-

cavation, aber T + ½?; äusserlich verräth gar kein Zeichen das Glaucom. Es bestand demnach ein reines Glaucoma simplex — und bloss das rechte Auge kam noch in Rechnung. Bei Anwendung einer 1%igen Pilocarpinlösung zweimal täglich, stellte es sich als nothwendig heraus, den weiteren Verlauf abzuwarten.

Ich vermuthete bereits Schlimmes; denn die Fälle von früh sich entwickelnden Excavationen, bei vollkommenem Sehen bedeuten regelmässig einen heimtückisch verlaufenden, hartnäckigen Glaucomprocess. Und thatsächlich lag in dem spitz nach unten verlaufenden Gesichtsfeldmangel und dessen steten Vordringen nach abwärts, die Gefahr dieses Falles in allen darauffolgenden Jahren. Dabei erwies sich die Hitze der Sommermonate als besonders gefährlich. Schon nach den ersten sechs Wochen, am 14. April, war das Gesichtsfeld nach oben auf 35° eingeschränkt, im Mai auf 30°, im Juni auf 25° und im Juli gar auf 20°; als ich auf die Gefahr hinwies und auf Iridectomie drängte, führte die hieraus entstandene Gemüthsverstimmung in wenigen Tagen eine Gesichtsfeldeinschränkung auf 15°, ja vorübergehend sogar auf 8° herbei. Am 25. Juli wurde die Iridectomie an beiden Augen vorgenommen; die Frau hielt sich ausgezeichnet und der Ausschnitt gelang musterhaft, er war genau 8 Millimeter breit und von idealer Form. Einen Monat später schickte und begleitete ich die Kranke nach Marienbad.

Der Erfolg war kein vollständiger; im October war das Gesichtsfeld oben 10—12°, aber central bestand $^6/_6$ Visus und die Fähigkeit mit + 2·5 D Nr. 1 zu lesen. Von nun an schwand das Gesichtsfeld nur sehr langsam. So war im Winter 1888 am 1. Februar in einer Entfernung von 6 Meter auf der Wand möglichst präcis gemessen, die von oben absteigende Einschränkung nur mehr 22—23 Centimeter vom Centrum entfernt. Von dieser Zeit an liess ich ununterbrochen täglich im Winter eine 1%ige und im Sommer eine 2%ige Pilocarpinlösung gebrauchen. Auf diese Weise gelang es mir wohl, die bis dahin rasch fortgeschrittene Gesichtsfeldeinschränkung bedeutend zu verlangsamen, aber nicht ganz aufzuhalten. Im Jahre 1889 sank der Visus auf $^6/_{10}$ und der Gesichtsfeldmangel erstreckte sich von oben spitz zulaufend gerade bis zum Centrum. Im Sommer und Herbst 1892 war V. noch = $^6/_{20}$. Im November traf sie ein schwerer Schicksalsschlag: ihr bis zur Selbstaufopferung geliebter Gatte starb plötzlich. In den folgenden Monaten gieng das centrale Sehen, trotz der stetig angewendeten Pilocarpintropfen, wohl unter dem Einflusse der Gemüthsdepressionen, verloren und sie konnte nicht mehr die Buchstaben an der Wandtafel ablesen. Von 1893 bis zum heutigen Tage sank das Fingerzählen von 6 Meter auf 3 und die Spitze der von oben spornförmig nach abwärts verlaufenden Gesichtsfeldeinschränkung gieng bis auf 10° unter das Centrum.

Dieser Verlauf des Leidens zeigt deutlich, dass der vor der Iridectomie bestandene Schwund des Sehvermögens schnell, vielleicht in einem halben Jahre dahin gelangt wäre, wo er heute, nach 9 Jahren steht. Ferner zeigt er, dass die Iridectomie das Leiden wohl verlangsamte, aber nach 1—2 Jahren würde die Kranke trotzdem erblindet sein. Schliesslich, dass der ständige Pilocarpingebrauch das Leiden noch mehr verlangsamte und, dass es zumeist diesem Umstande zuzuschreiben ist, dass die Kranke während 6—7 Jahren noch erträglich sah, und heute noch nicht ganz erblindet ist, sondern im eigenen Hause allein noch schalten und walten kann. Soviel kann wohl getrost behauptet werden. Meine subjective Ueberzeugung aber erstreckt sich noch weiter; nämlich, dass das Pilocarpin in diesem Falle mehr geleistet hat, als eine eventuell vorgenommene zweite Iridectomie oder eine nachträgliche Sclerotomie hätte leisten können. Und wer lieber letztere empfohlen hätte, der könnte auch nicht mehr behaupten, als dass sie unter den obwaltenden Umständen ein remedium anceps gewesen wäre.

V. Als Folge der Iridectomie an einem Auge, trat auf dem andern ein Glaucomanfall auf, wie dies nicht eben selten zu geschehen pflegt. Derartige Fälle wollte man früher als sympathische Affectionen auffassen, was insofern begründet werden kann, als ein das ganze Nervensystem treffender Nervenreiz auch das zweite Auge nicht unberührt lassen kann. Nur dass das Leiden nicht in dem Sinne sympathisch genannt werden kann, wie dies beim Erkranken des gesunden Auges infolge einer Verletzung des Nachbarauges (z. B. durch einen Fremdkörper) der Fall ist. Aus diesem Grunde ist es besser beim Glaucom jene Benennung zu vermeiden, damit nicht in der pathologischen Erklärung eine Verwirrung entstehe. Als eine Unterart des reflectierten Glaucomes könnte man es am ehesten *überspringendes Glaucom* nennen, obschon sich auch diese Bezeichnung mit der Erscheinung nicht gut deckt. Mit Rücksicht auf solche Glaucomanfälle, welche durch die am anderen Auge vorgenommene Iridectomie hervorgerufen werden, möchte ich jetzt nacheinander zwei Fälle schildern. Es gehört nämlich zur Frage der Ausnützung der Miotica, ob man in solchen Fällen den Kranken in der Eile noch einer Operation unterziehen soll, oder aber ob man zu dieser Zeit noch mittelst Pilocarpin Herr der gefährlichen Situation werden kann? Ich halte dafür, dass in dem einen der Fälle die Iridectomie, in dem zweiten aber das Pilocarpin das Richtige war. Indes urtheile der geneigte Leser selbst.

J. M., ein — dazumal — 44 Jahre alter und sehr verdienter hoher Staatsbeamter erbat sich am 13. October 1883 zum erstenmale meinen Rath. Es war interessant zu hören, dass er in seinem Kindesalter an converg. Strabismus litt, dass letzterer im Laufe der Jahre allmählich erlosch, dass das strabotische Auge schlechtsehend wurde, dass er aber

durch ausdauernde Uebung die Sehkraft in bedeutendem Maasse zurückeroberte. So blieb es auch im Mannesalter durch viele Jahre hindurch — und er meint, dass dazumal beide Augen gemeinsam functionierten. Gegenwärtig besteht ein anderes Uebel. Er sieht um die Flamme herum einen farbigen Ring, seine Sehkraft schwindet, und zwar am linken Auge seit 2—3 Jahren, am rechten Auge seit etwa einem Jahre; Entzündungen machte er nicht durch, eine mehrwöchentliche Ruhe brachte keine Besserung; er versuchte Augengläser, aber er konnte sich für keine Nummer entscheiden. Der Befund war in seinen Hauptzügen folgender: An der Sclera ein schwacher Gefässkranz, die Pupillen normal, die Farbe beider Regenbogenhäute etwas fahl, T = + $^1/_2$. Am rechten Auge Myopie 1·5 D, Visus $^6/_{18}$, mit + 1·5 D liest er Nr. 1. Das Gesichtsfeld ist nach innen und oben ein wenig eingeengt; an der Papille eine beginnende, aber schon charakteristische, und zwar auch an der medialen Seite schon bis an den Rand reichende Excavation. Am linken Auge ist das Sehen nahezu $^6/_{60}$, aber das Fixieren ist unsicher, das Gesichtsfeld ist nach innen und oben nicht mehr vorhanden, bei der Brillenprobe ist er nicht imstande Positives zu äussern, an der Papille eine tiefe Excavation. Ich stellte die Indication auf gleichzeitige Iridectomie an beiden Augen. Der Kranke schwankte: an beiden Augen auf einmal? oder separat an jedem, aber dafür zweimal die Qualen des Liegens erdulden? was sollte er thun? Ich illustriere die Stimmung des Patienten am besten, wenn ich ihn kurz — und meine späteren Beobachtungen an ihm zusammenfassend dahin charakterisiere, dass er körperlich zwar ein Held, aber der unbekannten Zukunft gegenüber das gerade Gegentheil war. Um Zeit zu gewinnen, liess ich von einer 1%igen Pilocarpinlösung in jedes Auge dreimal täglich einträufeln. Nach zwei Wochen kam er wieder, lobte das Pilocarpin, tadelte aber die Aerzte, die er bei seinen nach verschiedenen Richtungen unternommenen Reisen consultiert, weil, so viele ihrer waren, jeder anderer Meinung war, — wenn auch nur scheinbar. Die Antworten dreier bedeutender Capacitäten gab er folgendermassen zum besten: „Muss operiert werden?“ Es muss, es kann, es ist nicht rathsam! „Wird das Sehen nach der Operation besser sein?“ Ein wenig, gar nicht, schlechter! „Muss man mit der Operation eilen?“ Ja, nein, gleichgiltig! „Welche Operation ist nöthig?“ Iridectomie, Sclerotomie, gar keine — höchstens Punction!

Aber wir kennen ja ohnehin den Kreislauf, in welchem jeder von uns sich befindet, wenn er bezüglich des Glaucoma simplex einen Rath ertheilen soll, und wobei Frage und Antwort folgendermaassen aufeinander zu folgen pflegen: „Wird die Operation nicht im Stiche lassen?“ Sie kann im Stiche lassen. „Was kann mein Sehen retten?“ Die Operation.

Schliesslich einigten wir uns dahin, dass er das schlechtere linke

Auge operieren lasse, um zu sehen, wie die Sache gehe, und sollte die Operation leidlich ausfallen, würde er sich auch für das zweite Auge entschliessen. Diese erste Iridectomie erfolgte am 31. October. Er hielt bewunderungswürdig stand, alles gieng vortrefflich von statten. Am nächsten Tage abends und nachts trat auf dem bis dahin mit Glaucoma simplex behafteten rechten Auge acutes Glaucom auf: die Pupille wurde weit, es trat Ciliarinjection auf, die Tension nahm zu und das Gesichtsfeld verdunkelte sich.

Es kam nun zweistündlich eine $^1/_2{}^0/_0$ige Eserinlösung zur Anwendung, welche bereits innerhalb drei Tagen sämmtliche Entzündungserscheinungen behob. Der Kranke verliess inzwischen das Bett und die Heilung seines linken Auges machte gute Fortschritte. Zu dieser Zeit war die drohende Gefahr für das rechte Auge bereits vorüber. Man hätte vielleicht mit der Operation auch warten und für längere Zeit mit dem Pilocarpin sein Auslangen finden können. Aber jetzt ruhte der Kranke nicht mehr. Er selbst bat, ich möge ihn so bald als möglich operieren. Am 6. November (eine Woche später als am linken) wurde auch am rechten Auge die nothwendige Iridectomie ausgeführt. Alles verlief glatt. Nach einem Jahre war Visus $^6/_{12}$, demnach sogar um etwas gebessert.

Jetzt, d. i. nach Verlauf von 12 Jahren, kann der mit Recht allgemein geachtete Herr gut arbeiten und wenn wir uns begegnen, gedenken wir gerne des glücklichen Ausganges der gemeinsam ausgestandenen Besorgnisse.

VI. Diesem gegenüber kann ich den Fall des 54jährigen Herrn M. L. stellen.

Ich hatte Mitte Mai des Jahres 1896 zum erstenmale Gelegenheit ihn zu sehen. Er gab an, dass sein rechtes Auge gesund sei, am linken Auge nehme das Sehen seit 1—2 Wochen ab, aber diesen Winter wäre es noch gut gewesen, nur habe er damit an manchen Tagen farbige Ringe gesehen. Der Befund war folgender: T + 1? die Pupille träger, aber nicht dilatiert, an der Papille eine kleine Depression. Das Gesichtsfeld nach innen etwas eingeengt, Visus mit — 1 D $^6/_{12}$. Am rechten Auge Visus $^6/_6$, E, gelesen wird mit + 1·5 D, besser noch mit 2 D — sogar Nr. 1; gar kein Glaucomsymptom. Vorläufig empfahl ich eine $1^0/_0$ige Pilocarpinlösung dreimal täglich anzuwenden und urgierte die Iridectomie.

Nach Verlauf einer Woche derselbe Zustand. Die Tropfen werden fortgesetzt. Der Kranke ist zur Operation bereit, aber wie dieselbe ausführen? Im eigenen Hause ist man eines Heeres von Gästen gewärtig, denn während der Millenniumsfeierlichkeiten wird die gesammte ländliche Verwandtschaft bei ihm zu Gaste sein, seine Familie ist zahlreich, ein Hôtel ist derzeit für einen zu operierenden Kranken nicht geeignet, in eine öffentliche Anstalt aber, kann er seiner amtlichen Stellung halber

nicht eintreten. „Alles wahr; so warten wir denn ruhigere Tage ab, bis dahin hilft vielleicht das Pilocarpin aus!“ Indes bei diesem linken Auge bewährte es sich nicht. Möglich auch, dass die sonstige Unruhe und die gedrückte Gemüthsstimmug hiebei mitspielten; denn als sich der Kranke am 10. Juni damit vorstellte, dass die Operation in seiner Wohnung bereits möglich sei, war Visus $^6/_{50}$, die Pupille dilatiert, Tension circa + 2. Aber das zweite Auge war noch unversehrt.

Die Iridectomie am linken Auge ward am 13. Juni mittags ausgeführt. Der Kranke benahm sich zwar gut, aber die Lanze drang in das härtliche Auge nicht leicht ein, auch konnte man wegen der Enge der Kammer nicht weit vordringen, inzwischen glitt auch die fixierende Zange einmal vom Auge ab und man musste sie neuerdings adaptieren, infolgedessen ward der Irisausschnitt nicht breiter, als 4 Milimeter. Indes erfüllte er seinen Zweck und das Glaucom verschwand.

Inzwischen geschah aber noch etwas anderes, und dieser Umstand ist es eben, der mich zur Mittheilung dieses Falles veranlasst. Es trat nämlich am nichtoperierten, bis dahin gesunden rechtsseitigen Auge, ein entzündliches Glaucom auf. In dieses Auge wurden schon, seit der Operation des anderen, aus Vorsicht präventiv Pilocarpintropfen früh und abends eingeträufelt. Und dennoch trat auf dem bis dahin unversehrten Auge am zweiten Tage Glaucom auf, dass sich am dritten Tage noch steigerte.

Von nun an liess ich eine bereits 2%ige Pilocarpinlösung, zweistündlich, einträufeln. Es wurde von Tag zu Tag besser, und nach vier Tagen war schon keine Entzündung mehr und reines Sehen vorhanden (und zwar nach Angabe des Kranken selbst und nicht nach Sehproben geurtheilt), so dass nach täglich fünfmaligen Einträufelungen, nach einer Woche schon nur dreimalige, und nach zwei Wochen nur noch eine Einträufelung einer 1%igen Lösung früh und abends erfolgte. Darauf konnte ich den Kranken der Reconvalescenz halber aufs Land entlassen, denn am linken Auge war mit — 1 D Visus $^6/_{18}$ vorhanden; das rechte Auge aber wurde vollkommen gesund und ruhig. Von nun an werde ich allabendlich, wenn auch Jahre hindurch, von einer 1%igen Lösung einträufeln lassen — so lange, als Visus $^6/_6$ verbleibt und bis nicht neue Zeichen des Glaucoms auftauchen.

Ich glaube, dass dieser Fall deutlich genug dafür spricht, dass das Pilocarpin ein glaucomatöses (das rechte) Auge beruhigte, welches wir sonst zur ungelegenen Zeit hätten iridectomieren und schon durch das Colobom an und für sich des vollen $^6/_6$ Visus hätten berauben müssen. Wie lange ein Visus = $^6/_6$ wird erhalten werden können, lässt sich im voraus nicht sagen. Aber die Zeit, während welcher derselbe erhalten bleibt, ist schon dem Umstand gutzuschreiben, dass die Iridectomie durch

das Pilocarpin substituiert wurde; somit in der vorliegenden Frage ein wertvoller Beleg zu Gunsten des Pilocarpins. Damit hängt aber zum guten Theil die Amtsthätigkeit des Patienten sowohl als die Zukunft seiner Familie zusammen. Es wird in dem Lose der heranwachsenden Kinder einen wesentlichen Unterschied bedeuten, ob das Pilocarpin das Auge ihres Vaters noch einige Jahre hindurch in unbeschränkter Arbeitsfähigkeit wird erhalten können.

Bei dem oben geschilderten Falle muss der unverhofft aufgetretene Glaucomanfall am zweiten Auge anders beurtheilt werden. Jener Krankheitsfall sprach meiner Ansicht nach deutlich genug dafür, dass eine Reduction des Krankheitszustandes auf das frühere Niveau mittelst Pilocarpin nicht genügt hätte, weil ohnedies die Iridectomie indiciert war; während in diesem Fall, nach gelungener Bekämpfung der intercurrenten Entzündung, die Fortsetzung des früheren ruhigen Zustandes möglich war, umsomehr, wenn eine prophylactische Pilocarpinbehandlung stattfand.

Ganz besonders möchte ich betonen, dass es sich in allen bisher geschilderten Fällen um Personen von hoher Intelligenz handelte, die ihre Aerzte sorgfältig auswählten, aber dann auch bei ihnen verblieben. Bei solchen pflegt sich eine feinere Abtönung der therapeutischen Maassnahmen auch zu verlohnen. Freilich ist es rathsamer, einen Taglöhner, der auf der Wanderung begriffen ist, ohne viele Worte alsbald zu iridectomieren, um jedem weiteren Hinausschieben ein- für allemal ein Ende zu machen.

VII. Den absolut nützlichen Einfluss des Pilocarpins habe ich in folgendem Falle erfahren:

G. S., ein 48jähriger Professor, erwachte am 14. November 1891 3 Uhr nachts mit dem Gefühl der Spannung in seinem linken Auge. Bei der Lampe beschaut, fand er seine Pupille erweitert. Auch sah er einen farbigen Ring und vermochte nur gross Gedrucktes zu lesen. Er hatte schon etwas über das Glaucom gehört und beschäftigte sich jetzt detailierter damit. Er begann sofort in Büchern, wenn auch unzusammenhängend, nachzulesen und des Morgens kam er mit der Angabe zu mir, dass er in der vergangenen Nacht einen Glaucomanfall gehabt habe. An der Pupille war noch eine schwache Spur zu sehen, ebenso war T. noch etwas erhöht. Es war für den Kranken äusserst wichtig, über sein Leiden glatt hinwegzukommen und ihn deshalb nicht allzusehr zu beängstigen. Daher unterliess ich es, ihn seine gewöhnliche Beschäftigung unterbrechen zu lassen, sondern beeilte mich seine beginnende Presbyopie zu corrigieren — und vertröstete ihn mit der von mir schon lange beobachteten günstigen Wirkung des Pilocarpins. Ich träufelte ihm auch sofort eine 1%ige Pilocarpinlösung ein. Die Pupille blieb bis zum Abend eng. Abends träufelte ich neuerdings ein. Drei Tage lang gieng dies so

fort. Weitere zwei Wochen hindurch träufelte er noch des Abends ein, dar unterliess er auch dies. Ein halbes Jahr hindurch blieb alles in Ordnun

Am 14. April hatte er eine aufregende Scene mitzumachen. A Abend darauf verspürte er keinen Schlaf und vertiefte sich in irgende Studium. Um 1 Uhr nach Mitternacht beobachtete er bei der Lectü etwas Störendes, und konnte, darauf aufmerksam geworden, nach Verla von etwa einer halben Stunde die Wiederholung des früheren Kran heitsbildes constatieren. Sofort wandte er den Rest seiner Pilocarpintropf an, indem er sie dreimal halbstündlich einträufelte. Morgens fand ich d Pupille eng, das Auge weich (vom Pilocarpin), die Farbe der Iris etw dunkel (hyperaemisch). Ich hatte zwar bezüglich der Diagnose keine Zweifel, aber ich hielt es doch für unerlässlich, mit meinen eigene Fingern die behauptete Steigerung der Tension zu constatieren. D bereits während der Nacht angewendeten Tropfen hatten den Anforderunge der ersten Hilfe genüge geleistet; ich konnte somit den Kranken dazu b wegen, mich vor allem einen solchen Anfall sehen zu lassen. Er mög mich rufen lassen und nicht einträufeln! Am 17. und 21. April sah ic auch seine geschilderten abendlichen kleinen Entzündungsanfälle. Z Stellung einer Diagnose waren dieselben genügend ausgeprägt. D Kranke nahm als sicher an, dass es binnen kurzem zur Iridectomi kommen müsse — aber diesen Gedanken redete ich ihm aus — un behielt glänzend Recht! Ich selbst wagte nicht so viel zu hoffen. Ein Woche hindurch träufelte er täglich zweimal eine 1%ige Lösung ei sodann durch sechs Wochen eine ½%ige früh und abends, schliesslic ein halbes Jahr hindurch allabendlich. Krankhafte Symptome bliebe vollständig aus. Am 13. November, als dem Jahrestage des ersten An falls, liess ich die Tropfen aussetzen, damit dieses festliche Datum auc eine gemüthserhebende, und auf diese Weise zugleich eine nervenberuhi gende Wirkung ausübe.

Seither vergiengen nahezu vier Jahre, ohne dass der Genannte auc nur die mindeste Störung bemerkt hätte. Nichts erinnerte mehr an da Vergangene! Zeitweilig lässt er wohl das Pilocarpin noch erneuern wendet es jedoch nicht an und bemüht sich, auf ärztliches Anrathen eine nonchalante Gemüthsstimmung zu bewahren.

Ob nun ein Einwand gegen die Schlussfolgerung erhoben werde kann, dass in dem geschildertem Falle das Pilocarpin ein vollkommene Auge und damit ein Lebensglück gerettet hat? Oder konnten wir auc ohne Pilocarpin sagen wir: ohne Mioticum den Stillstand des Glaucom in diesem Falle abwarten? Und, wenn wir schon zu handeln bemüssig waren, und wir nicht das Miotisieren, sondern die Iridectomie gewähl hätten, würde die Iridectomie das correcte, das heisst, das unvermeidliche und beste Vorgehen gewesen sein?

Auf alle diese Fragen kann es nur eine Antwort geben: das Pilocarpin hat in meinem Falle all' das geleistet, was man nur wünschen konnte und damit ist auch bewiesen, dass es auf eine lange Reihe von Jahren das Glaucom auch zu heilen im Stande ist. Aber, ob auch endgiltig und für alle Zeiten? Ich glaube, dass man auf diesem Punkte angelangt, wohl den Faden des Streites noch weiter spinnen könnte, wenn jemand eben daran Gefallen findet; aber eine wissenschaftliche Verpflichtung hiezu kann ich darin nicht erblicken. Denn wenn das Pilocarpin für eine Reihe von Jahren heilt, so kann auch am Ende dieser Reihe — der Tod eintreten und den Streit über die Dauer der Heilung gegenstandslos machen.

Eines jedoch bin ich gezwungeu, der gegnerischen Auffassung zuzugeben, dass es sich nur um e i n e n Fall handelt! „Ein Fall kann keine Regel bilden." Ganz richtig! „Wenige Fälle beweisen, was man kann, viele Fälle zeigen, was man soll!" Indes wollen wir nicht vergessen, dass es unsere erste Aufgabe ist: das Glaucom zum Stillstand zu bringen. Hiezu ist die Iridectomie zwar das sicherere, aber auch das gewaltsamere Mittel, und schädigt nebstbei an und für sich das Sehen. Das Pilocarpin hingegen führt zumeist Besserung, manchmal, ganz allein angewendet, auch Heilung herbei, und kann stets auf die einfachste Weise und ohne Schaden versucht werden.

Nur müssen wir jedesmal die Wirkungsgrenze des Pilocarpins richtig erkennen! Ob dies möglich ist oder nicht, darüber lässt sich derzeit noch keine allseitige Uebereinstimmung erzielen. Dies ist eventuell der Punkt, von welchem viele ihre Ansicht über die längere Anwendbarkeit des Pilocarpins werden abhängig machen.

Bevor ich jedoch an die Ableitung der Schlussfolgerungen schreite, möchte ich noch 2 Fälle erwähnen, die für die Anwendung des Pilocarpins Gesichtspunkte eröffnen, wie sie meine bisherigen Fälle nicht darboten.

VIII. Frau Ch. F. war 62 Jahre alt, als sie mich Mitte April 1884 durch ihren Hausarzt zu sich rufen liess. Schon seit einer Woche nahm sie an ihrem rechten Auge, wenn auch in schwankendem Grade Schmerzen, Entzündung und schlechtes Sehen wahr. Ich fand eine erweiterte Pupille, T + 1, getrübte Medien. Einige Tage hindurch milderte ich das Glaucom mittelst Eserintropfen.

Am 20. April nahm ich die Iridectomie vor. Sie verhielt sich brav, so dass die Operation ohne Störung verlief. Nicht so die Heilung. Nach 3 Wochen trat Iritis auf, es zeigte sich ein sero-fibrinöses Exsudat, das Colobom verschmälerte sich, nach unten blieb eine Synechie zurück, und an der Linsenkapsel persistirte eine feine membranöse Ablagerung. Nach 6 Wochen beruhigte sich das Auge und die Prüfung des Sehens ergab

nun bei Hm 2 D. Fingerzählen auf 5 *m*. Dieser Zustand besteht auch heute noch.

Mit diesem einen Auge war daher Patientin nicht eben glücklich. Die Entzündungen sistierten zwar, aber die Function blieb schlecht. In Anbetracht dessen ist das Benehmen der Kranken bei Erkrankung ihres zweiten Auges, welches übrigens E. war und Visus $^6/_6$ besass, leicht verständlich.

Am 5. Jänner 1885 nahm sie nämlich an ihrem linken Auge einen Nebel wahr. Dieser war veränderlich. Farbenringe sah sie nicht. Als ich sie untersuchte, war die Pupille klein, die vordere Kammer aber eng, T + ?, Medien rein, mit + 1 D Visus $^6/_9$. Das Gesichtsfeld intact, gar keine Röthung. Auf Grund dessen konnte nur ein Verdacht auf Prodrome des Glaucoms bestehen. Ich liess somit eine Pilocarpinlösung (2 *cg* ad 10 *g* aquae), somit in der Stärke von $^1/_5\%$, 2mal täglich einträufeln und unterzog sie einer regelmässigen Beobachtung. 4 Monate lang waren gar keine Erscheinungen bemerkbar. Nun setzte ich das Pilocarpin aus, und gestattete ihr mit + 3 D in beschränktem Maasse zu lesen. Auch wünschte ich, dass sie sich viel in freier Luft bewege, wozu sie aber ihrer kranken Füsse wegen nur wenig im Stande war.

So verstrichen volle 2 Jahre. Am 5. September 1887 hatte sie wieder einen Anfall. Derselbe war ausgeprägter als der erste, so dass jetzt der glaucomatöse Charakter schon unzweifelhaft war: Ciliarinjection, T + 1, erweiterte Pupille, $^6/_{12}$ Visus. Jetzt brachte ich die Iridectomie zur Sprache, da ich dies als meine Pflicht erachtete, und ordnete vorderhand eine 1%ige Pilocarpin-Einträufelung, 3mal täglich, an. Indes beruhigte sich das Auge sehr bald.

Dadurch gerieth ich in eine schwierige Lage. Sollte ich schon iridectomiren, oder noch nicht? Als Schreckbild schwebte mir die Geschichte des anderen Auges vor. Wie, wenn auch auf diesem Auge nach der Operation Iritis entsteht? Einerseits schien es, dass die Iritis leichter vermieden werden könnte, wenn wir neuere Entzündungsanfälle nicht abwarteten; andererseits hatte sich das Auge auf das Pilocarpin hin vorderhand gänzlich beruhigt, und die gute Wirkung desselben durch die Iridectomie (und die dadurch eventuell herbeigeführte Iritis) zu schmälern, würde wahrhaftig einer Beschädigung gleichkommen.

Aus diesem Dilemma errettete mich die Weigerung der Kranken — welche nach den Prämissen nur natürlich war. Im Einverständnisse mit dem Hausarzte beschlossen wir also so lange als möglich beim Pilocarpin zu bleiben.

Das Resultat war ein glänzendes. 9 Jahre sind seither verstrichen; die Frau ist gegenwärtig 74 Jahre alt, ihr Visus ist noch immer gut, sie pflegt auch zu lesen und hatte seither keinen Glaucomanfall mehr.

Das Pilocarpin hatten wir nach einigen Monaten wieder auf eine schwächere, indes doch nur auf eine $^1/_2$%ige Lösung reduciert, und dieselbe ein halbes Jahr lang, bloss früh und abends, sodann ungefähr ein Jahr hindurch, wöchentlich dreimal, später aber nur selten, d. h. bloss dann einträufeln lassen, wenn sie eine fremde Empfindung im Auge hatte, obwohl sich kein Entzündungsanfall mehr ereignete. Gegenwärtig träufelt sie schon seit Jahren nicht mehr ein — und befindet sich sehr wohl dabei.

Eine solche Erfahrung, wenn sie auch vereinzelt dastünde, berechtigt nicht nur, sondern verpflichtet auch zur gründlichen Ueberlegung darüber, unter welchen Umständen die Anwendung des Pilocarpins statt der Iridectomie in Frage kommt? Dass übrigens die Sache nicht immer so nach Wunsch verläuft, wird der folgende Fall zeigen.

IX. K. W., 58 Jahre alt, war Zeitungsinhaber in einer grossen Provinzstadt. Sein Augenleiden datierte seit 6 Jahren. Ueber die erste Zeit gibt er an, dass er im April 1890 einen heftigen Glaucomanfall hatte; dazumal hatte ihn Dr. L. in seiner Heimat mittels Eserintropfen binnen kurzer Zeit geheilt — zugleich aber auch die Operation urgiert. Am 2. Juli desselben Jahres consultierte mich der Kranke. Der Befund war an beiden Augen unten eine Cataracta incipiens, und nebstbei noch ein Glaucoma incipiens. Visus mit + 1 D r. A = $^6/_{20}$? l. A = $^6/_{15}$? zum Lesen diente ihm ein Glas von + 4 D, aber + 4·5 D erwies sich als besser. Letzteres verordnete ich ihm daher. Die Iridectomie empfahl ich ihm nachdrücklichst. Indes wollte der Kranke früher noch nach Hause reisen, und so verschrieb ich ihm als provisorisches Mittel eine 1%ige Pilocarpinlösung, damit er von derselben ohne Ausnahme täglich einmal, und wenn nöthig, auch mehrmals einträufele. Dies that er auch 6 Jahre hindurch, aber deshalb verfiel er doch im diesjährigen Frühling der Iridectomie. Ueber die inzwischen verstrichenen 6 Jahre erzählte er, dass er jährlich 1—2 mal kleinere Glaucomanfälle hatte, in welchem Falle er stündlich 2—3 Tropfen Pilocarpin gebrauchte, worauf er einige Stunden später wieder vom Anfalle befreit war. Seine Lebensweise war vorsichtig und bedacht. Am 29. März 1896 ereilte ihn — seiner Ansicht nach zufolge einer Aufregung — ein Glaucomanfall von solcher Intensität, dass selbst die halbstündigen Pilocarpin-Einträufelungen nichts nützten und sein Auge im Verlaufe von 6—8 Stunden total erblindete. Dr. L. nahm ihn wieder in Behandlung und ordinierte Eserin, welches ihm in einigen Tagen Linderung soweit verschaffte, dass er nach 6 Tagen auf Veranlassung seines Arztes nach Budapest reisen konnte, woselbst auf der unter meiner Leitung stehenden Klinik folgende Daten aufgezeichnet zu finden sind:

Am 6. April 1896. Die äusseren Theile beider Augen gesund; die

Tarsalconjunctiva des rechten Auges roth, die Conjunctiva bulbi ebenfalls injiciert, die Cornea normal, die Kammer seicht, die Faserung der Iris derb und verfärbt, die Pupille weit und nicht rund, die Medien getrübt, Hm 3·5 D und Visus $^5/_{30}$; die Conjunctiva des linken Auges blass, die Cornea gesund, die Pupille stecknadelkopfgross, Hm 2 D und Visus $= ^5/_{50}$. Am 7. April erfolgte die Iridectomie des rechten Auges (das linke gestattete er nicht zu operieren) und am 14. verliess er bereits geheilt die Klinik mit der Weisung, das Pilocarpin in das rechte Auge noch einige (4?) Wochen hindurch, in das linke aber fortwährend einzuträufeln, und künftig mit + 5·5 D zu lesen.

Ueber briefliches Ansuchen berichtete er jüngst über seinen Zustand, dass er sich gut befände, sein Visus sich noch besserte, dass er mit Hilfe eines Augenglases sich beschäftige, grosse Arbeiten aber nicht bewältigen könne, da er dabei ein Gefühl von Druck bekomme; mit dem operierten Auge allein sehe er manche Dinge anders, als mit dem gesunden, oder wie mit beiden zugleich.

Die Cataracta incipiens nahm, wie aus diesen Daten zu entnehmen ist, in den abgelaufenen 6 Jahren nicht zu, und vorderhand stört sie ihn kaum. Es wäre wohl gut gewesen, auch das linke Auge zu operieren; denn gesetzt den Fall, dass das Pilocarpin doch den Dienst versagt!? Dass der Hausarzt das Eserin damals versuchte, als das Pilocarpin bereits im Stiche liess, kann nur sehr gebilligt werden.

* * *

Eine Zusammenfassung der mitgetheilten 9 Fälle vom Standpunkte der Nützlichkeit des Pilocarpins zeigt folgendes:

I. Von zwei iridectomierten Augen musste jenes, welches früher erkrankte und operiert wurde, auch nach der Operation noch fortwährend mit Pilocarpin behandelt werden; u. zw. mit vollem Erfolge.

II. Durch das Weglassen des Pilocarpins erwuchs dem Kranken nur Schaden.

III. Ein Auge, das durch anderthalb Jahre mittelst Pilocarpin in vollkommen gutem Zustande erhalten wurde, wäre schade auf Grund allgemeiner Gesichtspunkte zu iridectomieren. Aller Wahrscheinlichkeit nach würde auch das Pilocarpin genügt haben.

IV. Jenes Schwinden des Visus, welches die Iridectomie kaum aufzuhalten vermochte, konnte durch das Pilocarpin sehr auffallend verlangsamt werden.

V. Ein anlässlich der Iridectomie des einen Auges auf das zweite überspringender Glaucomanfall konnte durch das Pilocarpin nur schwer beseitigt werden, weshalb es am besten schien, nach einigen Tagen auch dieses zu operieren.

VI. In einem analogen Falle konnte das prophylaktisch angewendete Pilocarpin das zweite Auge vor dem überspringenden Entzündungsanfalle nicht schützen, führte aber bei intensiverer Anwendung dennoch die Heilung herbei.

VII. Glaucomanfälle, die sich in zwei Zeitabschnitten gezeigt hatten blieben auf Pilocarpin so vollkommen aus, dass seither schon durch nahezu vier Jahre (seit der ungarischen Publication des Falles sind wieder drei Jahr vergangen) auch kein Pilocarpin mehr nöthig ist.

VIII. Seit neun (jetzt zwölf) Jahren blieben Glaucomanfälle aus, ohne dass in dem Falle das Pilocarpin länger als 1—2 Jahre angewendet worden wäre.

IX. Hinausschieben der nothwendigen Iridectomie durch 6 Jahre — mittelst Pilocarpintropfen.

Bevor ich noch zusammenfassende Schlüsse ziehe, muss ich mich mit einigen Verhältnissen des glaucomatösen Krankenmaterials und den Möglichkeiten bei der Beobachtung des Miotisierens näher beschäftigen.

Aus der Reihe meiner Erfahrungen habe ich lehrreiche und charakteristische Fälle ausgewählt. Ich könnte zwar noch mehrere zusammenstellen. Hier habe ich aber bloss solche Fälle aneinander gereiht, die ich vollkommen zu überblicken Gelegenheit hatte. Ich reflectierte nicht auf solche, von denen ich bloss fragmentarisch Kenntnis erlangte, oder die meinen Augen entschwanden, oder bei denen ich bloss vorübergehend, z. B. als Consiliarius, eine Rolle spielte. Von den angeführten Fällen waren, mit Ausnahme eines einzigen, alles hiesige. Auch vermied ich es klinische Kranke zu erwähnen, da ich mich im Verlaufe des Unterrichtes mit ihren Lebensverhältnissen nicht hinreichend beschäftigen konnte, die vom Standpunkte einer solchen wissenschaftlichen Forschung nachträglich noch in Betracht kommen möchten.

Die Beurtheilung dessen, wann das Pilocarpin im Stiche zu lassen beginnt, kann man mit mehr Beruhigung dem intelligenten, städtischen Einwohner und dessen tüchtigem Hausarzte überlassen, als einem Taglöhner an der Grenze des Landes, der, im besten Falle, mit mehreren tausend anderen Einwohnern auf die Beobachtung und Begutachtung des viel geplagten Kreisarztes angewiesen ist.

Eine vollkommen erschöpfende statistische Bearbeitung wäre zu wünschen. Indess kann man im voraus wissen, dass deren Daten in vielen Punkten unbestimmt und von ungleichem Wert sein werden. Wenn ich bloss an meine eigenen Fälle denke, so könnte ich nicht einmal deren Zahl mit Sicherheit bestimmen. Im Verlauf von 15 Jahren dürfte ich, in meiner Privatpraxis, kaum weniger als 50—80 — unter meinem klinischen Material aber 300—500 glaucomatöse Kranke gesehen haben — und zwar in den verschiedensten Stadien. Pilocarpin wendete

ich in ausgedehntem Maasse, vielleicht bei jedem an. Ueber das Resultat kann ich bei dem einen Fall berichten, beim andern nicht. Dass daraus ein Schaden erwachsen wäre, habe ich nie beobachtet. Alle diese ungleichmässig beobachteten Fälle aus den Protokollen herauszuschreiben und in Tabellen zu vergleichen, würde nur ein sehr lückenhaftes Material liefern, welches eventuell zu irrigen Schlussfolgerungen führen könnte.

Ein getreues Bild vom Verlaufe des Glaucoms, ohne Pilocarpin-Behandlung, oder bei derselben, werden auch andere Beobachter nicht recht liefern können, weil unser aller Krankenmaterial gegenüber einer solchen wissenschaftlichen Frage unbegrenzbar und lückenhaft ist.

Unbegrenzbar, weil wir schon bei denen, die bloss in dem Verdacht von Glaucom stehen, Pilocarpin geben müssen[1]) — und weil wir, wenn dasselbe gewirkt hat, nicht wissen können, wohin wir diesen Fall rechnen sollen. Fragmentarisch: weil unter den vielen Fällen nur wenige vorzukommen pflegen, die wir ihrem ganzen Umfange nach epikritisch verwerten können.

Ja es scheint sogar, dass die Lage der in den Hauptstädten lebenden Celebritäten von europäischem Ruf, gerade eine solche ist, dass ihre geistige Ueberlegenheit in dieser Frage nicht sehr zur Geltung kommen kann. Da sie enorm in Anspruch genommen sind, können sie den Verlauf der Krankengeschichte des einzelnen Falles bei längerer Dauer nicht mit Aufmerksamkeit verfolgen — und müssen sich deshalb auf die Angaben anderer verlassen; die Anamnese bekommen sie nur von den Laienkranken zu hören, und bezüglich der wesentlichen Daten des Krankheitsbefundes sind sie zumeist nur auf die Angaben der Assistenten angewiesen. Sie urtheilen über einen gegebenen Status; der Kranke geht fort und ein anderer Arzt handelt dann im Sinne der erhaltenen Weisung.

Wenn die Praxis einem bedeutenden Oculisten hauptsächlich schwere Fälle vor Augen führt, ist dann derselbe wohl berufen, sich über die grosse Verwendbarkeit des Pilocarpins eine positive oder negative Meinung zu bilden? Und wenn er von allen Seiten als Autorität anerkannt wird, so dass Leute aus aller Herren Länder in den complicirtesten Fällen an seine Entscheidung appellieren, woher soll er dann die Seelenstärke nehmen, um eine Stellungnahme in der Frage des Pilocarpins von sich

---

[1]) Ein Theil der Consultierenden ist noch kaum krank, nur besorgt: und bringt bloss unbestimmte Klagen vor. Wenn bei einem solchen Patienten irgendein noch so kleiner Umstand in den subjectiven oder objectiven Symptomen an Glaucom gemahnt, pflege ich schon seit 15 Jahren Pilocarpin zu ordinieren; oftmals bloss in verschwindend kleiner Dosis (z. B. wegen Catarrh ein Collyrium mit $^1/_5$, $^1/_{10}$ ja selbst $^1/_{50}$% Pilocarpin). Ein Schaden kann daraus nicht erwachsen, wohl aber eventuell ein grosser Nutzen, und für den presbyopischen Kranken liegt darin auch eine Annehmlichkeit.

zu weisen?! Besitzt er aber eine eigene Meinung, die sich zum Theil darauf gründet, was er selbst gesehen, ist es da nicht sehr natürlich, dass er dieselbe äussert, und es gerne sieht, wenn auch andere sie als maassgebend betrachten? Kann also auf Grund einer solchen eigenen Meinung die Pilocarpinfrage dem Gesagten zufolge in definitiver und allgemeiner Weise entschieden werden?!

Bisher war davon nichts zu hören, dass Privatärzte zahlreiche Fälle von Glaucom mit miotischen Mitteln hintanhalten würden. Dieser Umstand beweist aber doch nicht, dass es überhaupt nicht geschieht. Wer weiss, ob nicht in sehr vielen Fällen, in einigen sogar bei blossem Verdacht auf Glaucom, von Aerzten, die sich mit privater und öffentlicher Praxis befassen, Glaucome mittelst Pilocarpin in segensreicher Weise unterdrückt werden, ohne dass man hievon durch die Statistik oder durch Aeusserungen der Kranken etwas erfährt?

Es ist evident, dass diese Frage, bei der die Natur des Beobachtungsmateriales so sehr in Betracht kommt, von Seite einzelner Fachmänner nicht entschieden werden kann. Dazu sind bloss die summierten Mittheilungen vieler geeignet. Das meiste ist noch auf die Erfahrungen der Augenheilanstalten der kleinen deutschen Städte zu geben — denn diese wirken, da sie dicht vertheilt sind, zwar in kleinerem Kreise, aber in diesem mit ziemlicher Ausschliesslichkeit. Sie haben daher die meiste Gelegenheit, die Fälle vom Beginne bis zum Ende, möglichst gleichmässig zu beobachten.

Wenn ich mich mit den Beobachtungsverhältnissen in so ungewöhnlich weitläufiger Weise beschäftigte, so that ich dies nothgedrungen, um deutlich genug zu machen, warum ich den Aussprüchen der einzelnen Autoritäten gegenüber Vorsicht empfehle; warum auf mich die Warnungen des hochberühmten Berliner Professors Schweigger, des besonnenen Klinikers, den ich auch persönlich schätze und verehre, vor dem Missbrauch mit Mioticis keinen grösseren Eindruck ausüben; und warum ich dennoch einzelne ausgewählte Fälle veröffentliche und an dieselben Folgerungen knüpfe, die ich für allgemeingiltig ansehe.

Der klinische Beobachter geht wie jeder naturwissenschaftliche Forscher von der logischen Grundmethode der Veränderungen aus. Bei seinen Beobachtungen sucht er die Veränderung in dem physiologischen Processe, d. h. das Krankhafte. Wenn er experimentiert, so untersucht er, welcher Unterschied in dem Processe unter den veränderten Verhältnissen, also bei bestimmten Eingriffen eintritt. Durch die Variierung der Verhältnisse lernt der Therapeut. Indes führt uns diese Methode der Aenderungen und Veränderungen solche Fälle am Krankenbette vor, welche sich aus Factoren theils gemeinsamen, theils verschiedenen Inhaltes zusammensetzen. Wenn wir das Ungleichartige nicht bestimmt

auszuschliessen vermögen, so können wir auch in der Beurtheilung des allen Gemeinsamen — und in der darauf begründeten Folgerung — leicht irren.

In den von mir hier geschilderten 9 Fällen, die ich mit Pilocarpin behandelte, liegt das allen gemeinsame Moment darin, dass es sämmtlich Leute von grosser Intelligenz waren; dass alle ihr Schicksal, und zwar nicht bloss ein einzigesmal, in meine Hand legten; dass bei allen die Möglichkeit gesichert war, das Pilocarpin rechtzeitig durch die Iridectomie ersetzen zu können. Wenn wir uns dies alles vor Augen halten, so ist die im Verhältnisse zu sämmtlichen Fällen von Glaucom, scheinbar geringe Zahl keineswegs unbedeutend, und sie vermag nicht bloss für die „Möglichkeit" sondern sogar für die „Nothwendigkeit" meines Vorgehens zu sprechen.

Die Voraussetzung, dass es auf diesem Erdenrund noch zahlreiche Oculisten gibt, die von den Mioticis, in der Mehrzahl der Fälle, hervorragende Resultate gesehen haben, ist sehr begründet. Und wenn wir diese Fälle nicht mit sämmtlichen von ihnen beobachteten Glaucomfällen, sondern bloss mit jenen zahlenmässig vergleichen wollten, die vom Anbeginne längere Zeit hindurch gut beobachtet wurden, so würde die Verwendbarkeit der Miotica glänzend bewiesen, — und die Bedeutung ihrer Rolle in der Glaucomtherapie sich so sehr steigern, dass die versuchsweise Anwendung der Miotica vor der Iridectomie direct zur Pflicht erhoben würde.

Die von Schweigger gegen Hermann Cohn erhobenen Einwendungen müssen, meiner Ansicht nach, unter Berücksichtigung des Gesagten, beurtheilt werden.

Wenn das Glaucom im Anfangsstadium mittels Mioticis so unterdrückt werden kann, dass man dadurch die Iridectomie für längere Zeit hinausschieben, ja in einzelnen Fällen sogar ganz unterlassen kann, dann bildet das Mioticum das oberste Heilmittel für das Glaucom! Die Iridectomie aber, welche einen gewaltsamen und das Sehen an und für sich beeinträchtigenden Eingriff darstellt, ist erst dann angezeigt, wenn sich das Mioticum als ungenügend erweist. Dass sich hiebei oftmals auch ein Versäumnis ergeben wird, ist leicht möglich. Ja während bis jetzt bloss die unverständige Volksclasse mit der Iridectomie zu zögern pflegte, wird dann voraussichtlich auch die Classe der Gebildeten — aus zäher Anhänglichkeit für das Pilocarpin — sich gegen die Iridectomie sträuben und demgemäss Schaden erleiden. Alldies sind jedoch äussere Momente und liegen abseits vom wissenschaftlichen Standpunkte. Wenn man daher vom praktischen Standpunkte dem vielerfahrenen Consiliarius Schweigger auch vollkommen Recht geben muss, so kann dies doch nichts an jener Auffassung ändern, dass, so lange das Pilocarpin voll-

kommen befriedigend wirkt, man mit der Iridectomie nicht nur zuwarten kann, sondern sogar soll.

Wenn diese Ansicht, die vermuthlich bereits viele andere theilen, die richtige ist, so kann man versuchen, bestimmte Regeln für das Vorgehen zu formulieren.

Pilocarpin in 1%iger oder Eserin in ½%iger Lösung kann man als Grunddosis annehmen; die Einträufelungen können früh und abends ordiniert werden, um auf diese Weise dem Kranken die Procedur bequemer zu machen. Wenn damit der Anfall coupiert wird, so kann die Iridectomie noch unterbleiben.

Wenn wieder vollkommene Beruhigung eingetreten ist, kann man auf eine schwächere Lösung herabgehen. Eventuell wird eine abendliche Einträufelung einer ½—⅕%igen Lösung nunmehr hinreichen, um die Anfälle[1]) hintanzuhalten. Ist dies der Fall, so kann man dann, nach Verlauf eines ¼—½ Jahres, ausnahmsweise versuchen, es auch mitunter auszusetzen.

Sollten wieder Glaucomsymptome auftreten, so muss man neuerdings zur früheren Concentration zurückkehren, und sehr schwache Lösungen zur Miotisierung überhaupt nicht mehr anwenden.

Wenn die 1%ige Lösung, täglich zweimal eingeträufelt, den Glaucom-Anfall innerhalb 24 Stunden nicht behebt, so soll die Iridectomie nicht länger hinausgeschoben werden. Man kann wohl noch ausnahmsweise versuchen, ob nicht öftere Einträufelungen (eine 2%ige Lösung täglich fünfmal, ja selbst stündlich eingeträufelt) die Lage verbessern. Aber dies hat nicht mehr in der Absicht zu geschehen, damit eventuell die Iridectomie zu vermeiden, wie es Hermann Cohn wünscht (wovon im folgenden die Rede sein wird), sondern nur um das Auge für die Operation geeigneter zu machen und den Tag der Operation nach Belieben wählen zu können.

Bei einem solchen Vorgehen kann die von Schweigger prophezeite Verwirrung gänzlich vermieden werden, umso eher, als aus Uebereifer allenfalls angewendete überflüssige Einträufelungen ohnedies keinen Schaden verursachen.

Ich bin überzeugt, dass dieser Standpunkt auch allgemeine Geltung erringen wird, und zwar werden die Kranken dies in ihrem eigenen Interesse erzwingen.

Es würde die Sachlage ändern, wenn die frühzeitig ausgeführte Iridectomie das Glaucom sicherer heilen würde. Das bildete auch den Gegenstand von Discussionen. Man kann zwar diesen Gedanken nicht ganz von sich weisen, derselbe spielt jedoch in der Mehrzahl der Fälle keine

[1]) Es ist besser, eine schwache Lösung täglich, als eine stärkere 1—2 mal wöchentlich gebrauchen zu lassen.

Rolle und äussert sich auch in den Ausnahmen nicht deutlich genug. Er ändert demnach nichts an der Frage der Miotisierung.

Wenn wir die Hauptgründe Schweiggers näher betrachten, so können wir denselben nicht beipflichten.

Das Mioticum kann seiner Ansicht nach nur den einzelnen Anfall unterdrücken, das Glaucom aber nicht heilen. Das berücksichtigen auch die Anhänger des Pilocarpins. Aber es ist auch nicht nöthig, das Glaucom definitiv zu heilen, solange man jeden einzelnen Anfall mittelst der einfachen Einträufelung gut bewältigen kann. Der Kranke macht lieber die oftmaligen und systematischen Einträufelungen, bevor er in die, wenn auch endgiltige Operation willigt, falls das Sehresultat für ihn ein- und dasselbe ist. Dieses ist aber gerade bei der Iridectomie ungünstiger.

Schweigger sagt ferner, dass gerade durch das Mioticum zumeist ein schwankendes Verhalten des Kranken und eine Verzögerung der Operation herbeigeführt wird — und dieser Umstand sei auf die Iridectomie von verderblichem Einflusse, wenn ihre Vornahme dennoch nothwendig werde, weil inzwischen die Iris, Pupille, Kammer u. s. w. schlechtere Bedingungen darbieten. Doch ist dies kein Grund gegen die Anwendung des Pilocarpins. Man lasse es nicht so weit kommen; dazu ist ja eben der Rath des Arztes da. Wenn der Kranke nicht auf ihn hört, wie können wir dann erwarten, dass er ohne Pilocarpin willfähriger sein wird?

Er behauptet, es sei nicht vernünftig, Jahre hindurch ein palliatives Mittel nur deshalb zu gebrauchen, um ein bewährtes definitives Mittel vermeiden zu können. Diese Argumentation ist nicht annehmbar, wenn das palliative Mittel aus Tropfen, das Heilmittel hingegen in einer heiklen Operation besteht, die schon an und für sich das Sehen einigermaassen schwächt.

Er führt weiter an, dass man mit dem Mioticum nur die Zeit vergeude. So etwas kann wohl der Arzt, der Kranke aber gewiss nicht behaupten, weil er diese Zeit als gewonnen betrachtet.[1])

Er macht darauf aufmerksam, dass zuweilen das Sehvermögen bei gerader Blickrichtung intact bleibt, das Gesichtsfeld aber eingeschränkt werde und in hohem Grade abnehme.[2]) Dies muss man natürlich wissen und controlieren. Und geschieht es dennoch, so muss man auch rechtzeitig handeln. Aber warum dieses Handeln gerade nur in der Iridectomie bestehen kann, wenn eventuell auch das Mioticum die gleichen Dienste

---

[1]) Nur über einen Fall lasen wir vor kurzem, dass ein zum Tode Verurtheilter dem Richter gesagt hatte: Wenn es schon sein muss, so beeilen sie sich damit!

[2]) In meinen oben mitgetheilten Fällen kamen überhaupt keine besonderen Complicationen seitens des Gesichtsfeldes vor. Deshalb geschieht derselben so wenig Erwähnung.

leistet ist nicht einzusehen. Wir würden daher trotzdem nur pilocarpinisieren — und nur, wenn dies nicht ausreichen würde, operieren.

Er wirft uns vor, dass, wenn wir in einem jeden Falle von Chromopsie sofort ein Mioticum ordinieren, wir sogar die Sicherheit der Diagnose riskieren; denn nicht jeder Farbenring um die Kerzenflamme (Chromopsie) rührt von Glaucom her. Zugegeben; aber die Diagnose ist ja nur ein wissenschaftlicher Behelf und nicht das Ziel unseres Handelns! Wenn wir zwischen dem Stellen einer Diagnose und der Heilung zu wählen haben, so müssen wir der Entwicklung der Diagnose bis zur Klarheit entsagen, weil eben das Interesse des Kranken der Diagnose nicht untergeordnet werden kann.

Wir sind daher mit den Schlussatz Schweiggers nicht einverstanden: „Wenn einmal das Glaucom nachgewiesen ist, dann ist auch schon die Iridectomie angezeigt, weil es gar keinen Zweck hat, noch mit Eserin (oder sagen wir: Pilocarpin) die Zeit zu vergeuden, um dann schliesslich doch eine verspätete Operation, die dann freilich auch nur eine mittelmässige Prognose gestattet, vornehmen zu müssen."

Wir möchten das Gegentheil behaupten: Jedes Glaucom muss präventiv behandelt werden; die Iridectomie aber ist als operatives Verfahren erst dann am Platze, wenn die Miotica als Heilmittel bereits versagen.

Eine Presbyopie muss natürlich corrigiert werden, — man soll daher mit der Ordination von Convexgläsern nicht sparen.[1]) Der Kranke muss dauernd unter ärztlicher Aufsicht stehen. Wenn dies nicht geschieht, so soll — ganz nach Schweigger — auch keine Gnade geübt, sondern der Kranke mit douce violence iridectomiert werden.

Hermann Cohn zieht folgende Schlussfolgerungen: 1. Jeder Glaucomkranke bekommt Eserin; 2. nachdem der grossartigste Nutzen sich im Prodromalstadium äussert, so müssen die Hausärzte besonders auf die erste Klage über Chromopsie achten — und sofort Eserin verabreichen; 3. selbst während der acuten Entzündungsanfälle, während welcher es stündlich angewendet werden kann, ist das Eserin von ausgezeichneter Wirkung. Wenn die Pupille sich hierauf verengt, verschwindet der Anfall in 1—2 Tagen; 4. Eserin schadet niemals, kann Jahre hindurch täglich 1—2mal verwendet werden, kleinere iritische Reizungen sind sehr selten; 5. wenn aber einmal das Eserin während eines Anfalles den Dienst versagt, so muss der Kranke sofort zu einem Augenarzt gehen; 6. schreitet

---

[1]) H. Cohn sagt, dass an einem seiner Kranken das Glaucom sich besserte, wenn er las, was verständlich sei, weil ja dabei die Pupille enger werde. Mag sein; aber beim Lesen erhöht sich die Tension und es schwellen die processus ciliares, was dem glaucomatösen Auge nicht gut bekommt.

das Glaucom dennoch vorwärts, so müssen wir iridectomieren, wiewo
nur mit mittelmässiger Prognose; 7. folliculären Catarrh verursacht blo
unreines Eserin, deshalb soll der eingeschliffene Tropfstöpsel jedesmal
die Mündung des Fläschchens zurückgesteckt werden.

Die Punkte 1—5 befolge auch ich schon seit vielen Jahren. Ab
bei Eintritt des Punktes 3 fordere ich schon die Iridectomie. Dass Herma
Cohn solcherzeit noch zu warten geneigt ist, geht — meiner Ansic
nach — schon auf Kosten der Sicherheit. Auch die im Punkte 6 da
gelegte Anschauung theile ich nicht vollkommen; denn, dass man iridect
mieren muss, ist zweifellos, dass aber die Prognose nur mittelmäss
wäre, kann ich nicht finden. Im Gegentheil: in der Mehrzahl d
Fälle ist sie hinsichtlich des definitiven Erlöschens des Glaucoms vo
kommen gut.

Im allgemeinen kann man sagen, dass die Iridectomie hinsichtli
der Hauptmasse der Fälle, wenn auch nicht für sogleich, aber immerhin
Geltung bleibt. Professor Schweigger sind wir zu Dank verpflichtet, da
er vor Uebertreibungen warnt. Vorsicht aber ist umso nothwendiger, we
die übermässige Anpreisung der Miotica im Allgemeinbewusstsein d
Aerzte eine leichtsinnige Auffassung über das Glaucom erzeugen und
der Gestalt der verspäteten Iridectomien eine Pragmatik mit traurige
Resultaten einbürgern könnte. Wenn wir allzusehr betonen würden, da
die Iridectomie nicht immer indiciert sei, so stände zu befürchten, da
das Pilocarpin oder Eserin, welches dieselbe nur eine Zeit lang zu e
setzen vermag, übermässig in Aufnahme käme. Denn es ist leichter de
Wert einer Operation herabzusetzen, als denselben zu erhöhen. Zu
Warnung mag schon der Umstand dienen, dass von den vorsichtige
Engländern, soweit mir bekannt ist, sich diesbezüglich in der Literatu
noch niemand geäussert hat.

Wenn ich in dem eben Gesagten dem Conservativismus die ih
gebürende Beachtung gezollt habe, so kann ich umso beruhigter be
haupten, dass es ein antiquierter Standpunkt ist, jeden Glaucoma
tösen sofort einer Iridectomie zu unterziehen. Das Pilocarpin un
Eserin in jedem Falle von Glaucom innerhalb vernünftiger Grenzen z
versuchen, darf heute schon als Pflicht hingestellt werden. Und für Pro
drome des entzündlichen und in allen Fällen von simplem Glaucom
möchte dies besonders gelten.

Das Gesagte bezog sich, wie leicht zu entnehmen war, auf da
primäre Glaucom. Ueber das secundäre Glaucom will ich vorderhan
nicht sprechen, obschon wir in vielen derartigen Fällen das Pilocarpi
mit Nutzen anwenden. Natürlich kann schon die Qualität des Grund
übels, welches das Glaucom einleitet, die Frage des Miotisierens ent
scheiden. So sprechen, um nur ein Beispiel anzuführen, schon im allge

meinen vordere Synechien für, hintere aber gegen dasselbe. Oft sind wir sogar nach vorgenommener Iridectomie noch auf das Pilocarpin angewiesen; die bezüglichen Fälle habe ich bereits in meiner Arbeit über „Sphincterolysis anterior" mitgetheilt.[1]) Vom allgemeinen Standpunkte besteht dermalen noch keine Nothwendigkeit, diesen Theil der Frage des Miotisierens jetzt schon zu discutieren, — eine Sammlung von Daten ist aber erwünscht.

Bei der Frage der Glaucombehandlung ergibt sich die auffallende Thatsache, dass bis zur Einführung der Iridectomie durch Albrecht von Graefe im Jahre 1856 in die Behandlung, die einzige Prognose Erblindung war, und dass das medicamentöse Verfahren höchstens eine Verlangsamung erzielen konnte. Erst die Iridectomie lieferte dann vollkommene Resultate, u. zw. nur die Iridectomie, wenn auch nicht in jedem Falle. Jetzt bewähren sich neben der Iridectomie auch die Miotica als sehr wertvolle Hilfsmittel. Vorderhand kann bereits soviel als sicher gelten, dass durch sie die Iridectomie eine Zeit lang aufgeschoben, die Zeit ihrer Vornahme gewählt, die Verhältnisse ihrer Ausführung verbessert, ihre Wirkung erhöht und ergänzt, ja sogar manchmal ersetzt werden kann.

Es entsteht die ernste Frage, ob man nicht in manchen Fällen, unter genauer Controle bloss mit dem Mioticum sein Auslangen finden könne? Wenn ich richtig vermuthe, so bereitet sich die Beantwortung dieser Frage im allgemeinen ärztlichen Bewusstsein vor, um in bejahender Form zum Ausdrucke zu gelangen. Ist dies der Fall, so ergibt sich damit folgerichtig eine neue Frage, nämlich, ob das Mioticum auch dann nur ein palliatives Mittel ist, oder ob es sich manchmal auch als definitives Heilmittel bewährt?

Diese Frage drängte sich mir bereits auf und in zweien der hier mitgetheilten Fälle wurde sie in positivem Sinne entschieden.

Solchen Erfahrungen gegenüber kann man nicht auf dem ablehnenden Standpunkte verharren, sondern muss auch die pathologische Auffassung modificieren.

Ist es doch eine alte und oft gemachte Erfahrung, dass bei manchen Individuen, die an Glaucom erblindeten, das Glaucom später erlischt! Das Auge solcher Leute ist zwar blind, die glaucomatösen Folgen sind unvermindert vorhanden, aber die Krankheit selbst besteht nicht mehr. In solchen Fällen müsste man auch die Diagnose auf „Exitus glaucomatis" stellen, was nicht ganz gleichbedeutend mit „Degeneratio glaucomatosa" ist. Derartige Fälle machen darauf aufmerksam, dass die glaucomatöse Disposition nicht nothgedrungen ein definitiver Zustand ist.

[1]) Unter anderem: „Orvosi Hetilap", „Szemészet" 1892 Nr. 1 und 2 und „Ungarische Beiträge". I.

Das, worüber uns die Krankheit in ihrem Endstadium belehrt, beginnt jetzt auch zu Anfang derselben erkennbar zu werden.

Die glaucomatöse Disposition kann eventuell nicht nur sehr spät, sondern sogar auch sehr früh erlöschen. In solchen, wie ich zugeben will, nicht sehr häufigen Fällen, kann das Pilocarpin das segensreichste, d. h. auch endgiltige Heilmittel sein.

Nach alldem vermag das Pilocarpin den glaucomatösen Process nicht nur abzuschwächen, sondern auch in einzelnen Fällen die Disposition aufzuheben, mithin sogar das Glaucom definitiv zu heilen.

Erfahrungen über Staroperationen.[1]

Von *Dr. Joseph Imre*, Director der städtischen Augenheilanstalt in Hódmezővásárhely.

Zweck dieser Mittheilung ist, über das Resultat von 275 neueren Starextractionen (mit den früher zur Kenntnis gebrachten 200 zusammmen von 475), sowie über einige Daten derselben zu berichten und einen bescheidenen Beitrag zur Kenntnis der guten und schlechten Seiten der combinierten und einfachen Starextractionsmethode zu liefern.

Jene Zahlen, welche — in den beigefügten 2 Tabellen — von dem Verlaufe und Resultate meiner neueren Staroperationen ein rasch zu übersehendes Bild liefern, sind, selbst wenn wir auch jene hinzurechnen, welche mein früherer Ausweis zur Anschauung brachte, nicht besonders gross. Aber diese Zahlengruppen besitzen solch überzeugende Theile, dass ich aus denselben nicht nur für mich, sondern auch hoffentlich für andere gewisse Folgerungen ableiten kann. Diese Folgerungen bedeuten nicht neue Wahrheiten, sondern bloss eine Unterstützung wichtiger Meinungen mittelst neuerer Thatsachen.

Die Verhältnisse, unter denen meine Operationen ausgeführt wurden, habe ich schon früher, theils in dem Artikel[2] über Starextraction, theils in meinem über das städtische Augenspital veröffentlichten Berichte[3] dargelegt; seit damals haben sich dieselben gar nicht geändert. Wenn wir nun auf die von einem und demselben Arzte in vollkommen gleichen Localen, mit Unterstützung desselben Personals vollführten 475 Staroperationen zurückblicken und die entsprechenden Tabellen vergleichen, so erhellt daraus zunächst, dass auch ich mich vor jener natürlichen Veränderung der Auffassung beugte, welche die meisten Augenärzte in der Hoffnung eines idealeren Resultates zur Vornahme der einfachen Starextraction gezwungen, — und auch bei mir trat jener

[1]) Hályogmütéti tapasztalatok. Irta Imre József dr. Hódmezővásárhely. „Orvosi Hetilap." Szemészet 1897. Jubilaeumi szám.

[2]) Bericht über 200 Starextractionen. „Orvosi Hetilap" 1891. Szemészet.

[3]) Ausweis über die Thätigkeit des Hódmezővásárhelyer städtischen Augenspitales in den drei ersten Jahren seines Bestehens. 1894 (ungarisch).

Fall ein, dass ich, nachdem ich mich in einem Theile meiner Hoffnungen getäuscht hatte, dieser Operationsmethode den Wert und die Bedeutung eines allgemein anwendbaren Verfahrens absprach und sie auf eine kleine Zahl auf Grund von Erfahrungen ausgewählter Fälle beschränkte.

Um hiefür den Grund angeben zu können und um auch für mich selbst die gemachten Erfahrungen klarzustellen, habe ich meine Operationen in zwei Gruppen getheilt, je nach der Methode der Operation.

Die Zahl der nach der combinierten Methode mit Irisexcision ausgeführten Starextractionen beträgt 200 + 174 = 374, die Zahl der einfachen = 101.

Das Resultat der 200 ersten Operationen war, dass von denselben 2% zugrunde giengen (mit Abrechnung eines Falles von compliciertem Star). Ein Resultat II. Classe lieferten 5%, ein solches I. Classe 92·5%.

Ich bemerke, dass in der Classification des Resultates zwischen meinem damaligen und dem gegenwärtigen Verfahren ein Unterschied darin liegt, dass ich jetzt zur II. Classe jene Fälle zähle, deren Sehschärfe kleiner als $^1/_{10}$, aber grösser als Fingerzählen auf 1 M. ist, die corrigierbaren Pupillensperren bezeichne ich als Resultat III. Classe, und die atrophischen oder lichtempfindungslosen Augen trage ich in die Rubrik „Verlust“ ein. Unter den gesammten 475 Operationen betrug der Verlust insgesammt = 12 Fälle, die Resultate III. Classe = 8, II. Classe = 23 und I. Classe = 432. Aber diese grosse Zahl (welche zwar 4·3% bedeutet und das Verlustprocent von Stellwag, Schweigger und andern Meistern nicht übertrifft), hat eine solche Ursache, dass dadurch das Urtheil bezüglich der Qualität und des Resultates meiner Arbeit leicht irregeführt werden kann, wenn man nicht berücksichtigt, dass in der neuen Serie durch einen eigenthümlichen Zufall 17 Fälle von compliciertem Star enthalten sind, deren Resultat sich sehr ungünstig vertheilt. Es kommen nämlich unter ihnen vor: 6 Resultate I., 8 II., 1 III. Classe und drei Verluste. Mit Abrechnung dieser erlangten in der neueren Serie unter 259 uncomplicierten Staroperationen einen Visus I. Classe 241 (93·4%), II. Classe 6, III. Classe 6, der Verlust betrug 5, i. e. 2%. Die complicierten Staroperationen abgerechnet, welche insgesammt (ältere und neuere) 24 betragen, hatte ich demnach aufzuweisen: ein Resultat I. Classe in 451 (= 93·7%), II. Classe in 11 (= 2·4%), III. Classe in 7 Fällen (= 1·55%), während die Zahl der Verluste 9 betrug, was wieder nur 2% ausmacht. Natürlich wäre diese Zahl nur dann ganz einwandfrei, wenn ich sämmtliche operierbaren Pupillensperren schon operiert und den betreffenden Augen zu einem nachbaren Sehvermögen verholfen hätte — was aber nicht geschehen

dieser Daten über den Erfolg meiner Operationen

im allgemeinen behalte ich mir die Erwähnung der Verluste und ihrer Ursachen für später vor und will jetzt meine Erfahrungen über die Operationsmethode, über die einfache und combinierte Extractionsmethode, anführen. In meinem ersten Berichte gab ich meiner Ansicht Ausdruck, dass mich meine hinlänglich guten Resultate zur Anwendung der combinierten Methode geradezu verpflichten, und dass ich daher keinerlei Verpflichtung in mir fühle, mit der Extractio simplex Versuche zu machen. Aber mit der Zeit überzeugte ich mich davon, dass wir jede noch so geringe Verbesserung der Operationsmethode des Stares zu erlernen moralisch verpflichtet sind; ich fand immer verlockendere Aeusserungen in der diesbezüglichen Discussion; und ausserdem bestach mich die runde und reactionsfähige Pupille. Dazu kam, dass meine ersten Erfolge so auffallend günstig waren, dass ich nicht widerstehen konnte, in einer grösseren Serie Versuche anzustellen, welche Erfolge ich mit dieser Operationsmethode erreichen könne? Ich wusste zwar, welch gewichtige Stimmen sich gegen die Verallgemeinerung dieser Extractionsmethode erhoben; wusste auch, wie die Ansichten darüber getheilt waren; nicht minder war mir rechtzeitig auch die Gefahr des Iris-Prolapsus, sowie der Vermehrung der Nachstars bekannt; aber wie konnte ich wissen, in welchem Verhältnisse unter meinen Leuten, unter meinen Händen sich die Gefahren einstellen oder ausbleiben werden, und wie der Gewinn ausfallen werde, den meine Operierten davontragen? Ich wählte die günstigsten Fälle aus; ich unterzog diesem Verfahren nur jüngere Individuen, mit reinen Bindehäuten, lebhaft reagierenden Pupillen, und — wenigstens anfangs — nur ganz reifen Cataracten. Schliesslich betrugen die Fälle von Extr. simplex 101; diese Zahl ist als Basis für Vergleiche nicht zu unterschätzen. Mir selbst genügen sie unbedingt, um mich entschliessen zu können, was ich in Zukunft thun soll, und um Leid und Freud anderer zu verstehen; doch ist die Zahl unbedingt zu klein, um auf Grund derselben den Wert der Operationsmethode beurtheilen zu können, zumal da sich dies weder in Zahlen ausdrücken noch aus denselben beurtheilen lässt. Um diese Behauptung zu rechtfertigen, will ich mich nur auf zwei neuere Mittheilungen berufen, aus welchen ersichtlich ist, wie man mit dem Verfahren Nutzen schaffen und schöne Resultate erzielen kann! In der einen berichtet Herzog Karl in Bayern [1]) über 1000 Starextractionen. Derselbe vermied principiell die einfache Extraction (er nahm sie bloss in vier Fällen vor) und hatte 1·6% Verluste. 3·2% „mässiges Resultat“ und 95·2% Resultate I. Classe; die andere Mittheilung stammt von einem ostindischen Augenarzte: T. H. Pope,[2])

[1]) H. Zenker. Tausend Staroperationen, Wiesbaden, 1895.

[2]) T. H. Pope. Cataract in the Madras Presidency, with a tabular statement of five hundred Cases. London 1896.

I. Star-Extractionen nach combinierter Operationsmethode.

Qualität des Stares	Männer	Weiber	Abnormer Verlauf der Operation: Glaskörperverlust	Excochleation	viel Corticalreste	Erweitern der Wunde	Verlauf der Heilung: Hyphaema	Iritis	Wundsprengung	langwieriger Catarrh	eiterige Entzündung	Panophthalmitis	Resultat: I	II	III	Verlust	ideales Resultat	Nachoperation	
Cataracta nondum mat.	19	16	2	—	7	1	1	6	—	4	—	2	30	1	2	2	1	8	Iris im Wundwinkel verblieben in 1 Fall
C. matura	39	34	2	—	1	—	5	8	2	12	—	—	71	2	—	—	12	4	Iris im Wundwinkel verblieben in 2 Fällen
C. hypermat.	25	16	—	1	3	1	6	6	1	6	—	—	39	—	2	—	7	5	
C. morgagniana	2	2	—	—	—	—	1	—	—	—	—	—	4	—	—	—	3	1	
C. mollis	—	1	—	—	1	—	—	—	—	—	—	—	1	—	—	—	—	—	
C. complicata	9	6	2	1	—	—	—	1	—	—	—	1	6	8	—	1	—	—	
C. luxata	2	—	—	—	—	1	—	—	—	—	—	—	2	—	—	—	—	—	
C. fusca	3	—	—	—	—	—	1	—	—	—	—	—	2	1	—	—	—	—	
Zusammen	99	75 (174)	6	2	12	3	14	21	3	22	—	3	155	12	4	3	23	18	

II. Star-Extractionen ohne Iris-Ausschneidung (Extr. simplex).

Qualität des Staares	Männer	Weiber	Abnormer Verlauf der Operation: Glaskörperverlust	Excochleation	viel Corticalreste	Erweitern der Wunde	Verlauf der Heilung: Hyphaema	Iritis	Wundsprengung	langwieriger Catarrh	eiterige Entzündung	Panophthalmitis	Resultat: I	II	III	Verlust	ideales Resultat	Nachoperation	
Cataracta nondum mat.	10	7	—	—	4	—	1	1	—	1	1	—	15	—	2	—	4	2	1 Hornhautgeschwür
C. matura	27	26	1		4	—	—	7	2	1	1	1	49	1	—	3	11	10	2 Irido-chorioiditis 10 Iris-prolapse
C. hypermat.	15	7	—	—	2	—	—	2	1	2	—	—	22	—	—	—	7	4	2 Iris-prolapse
C. morgagniana	3	—	—	—	—	—	—	—	—	—	—	—	2	1	—	—	1	—	
C. mollis	—	4	—	—	1	—	—	—	—	—	—	—	4	—	—	—	—	2	
C. complicata	1	—	—	—	—	—	—	1	—	1	—	—	—	—	1	—	—	—	
C. luxata (compl.)	—	1	1	—	—	—	—	1	—	—	—	—	—	—	—	1	—	—	Irido-chorioiditis; atrophia
Zusammen	56	45	2	—	11	—	1	12	3	5	2	1	92	2	3	4	23	18	
	101																		

I. Star-Extractionen nach combinierter Operationsmethode.

Qualität des Stares	Männer	Weiber	Abnormer Verlauf der Operation: Glaskörperverlust	Excochleation	viel Corticalreste	Erweitern der Wunde	Verlauf der Heilung: Hyphaema	Iritis	Wundsprengung	langwieriger Catarrh	eiterige Entzündung	Panophthalmitis	Resultat: I	II	III	Verlust	ideales Resultat	Nachoperation	
Cataracta nondum mat.	19	16	2	—	7	1	1	6	—	4	—	2	30	1	2	2	1	8	Iris im Wundwinkel verblieben in 1 Fall
C. matura	39	34	2	—	1	—	5	8	2	12	—	—	71	2	—	—	12	4	Iris im Wundwinkel verblieben in 2 Fällen
C. hypermat.	25	16	—	1	3	1	6	6	1	6	—	—	39	—	2	—	7	5	
C. morgagniana	2	2	—	—	—	—	1	—	—	—	—	—	4	—	—	—	3	1	
C. mollis	—	1	—	—	1	—	—	—	—	—	—	—	1	—	—	—	—	—	
C. complicata	9	6	2	1	—	—	—	1	—	—	—	1	6	8	—	1	—	—	
C. luxata	2	—	—	—	—	1	—	—	—	—	—	—	2	—	—	—	—	—	
C. fusca	3	—	—	—	—	—	1	—	—	—	—	—	2	1	—	—	—	—	
Zusammen	99	75	6	2	12	3	14	21	3	22	—	3	155	12	4	3	23	18	
	174																		

II. Star-Extractionen ohne Iris-Ausschneidung (Extr. simplex).

Qualität des Staares	Männer	Weiber	Abnormer Verlauf der Operation: Glaskörperverlust	Excochleation	viel Corticalreste	Erweitern der Wunde	Verlauf der Heilung: Hyphaema	Iritis	Wundsprengung	langwieriger Catarrh	eiterige Entzündung	Panophthalmitis	Resultat: I	II	III	Verlust	idealesResultat	Nachoperation	
Cataracta nondum mat.	10	7	—	—	4	—	1	1	—	1	1	—	15	—	2	—	4	2	1 Hornhautgeschwür
C. matura	27	26	1		4	—	—	7	2	1	1	1	49	1	—	3	11	10	2 Irido-chorioiditis 10 Iris-prolapse
C. hypermat.	15	7	—	—	2	—	—	2	1	2	—	—	22	—	—	—	7	4	2 Iris-prolapse
C. morgagniana	3	—	—	—	—	—	—	—	—	—	—	—	2	1	—	—	1	—	
C. mollis	—	4	—	—	1	—	—	—	—	—	—	—	4	—	—	—	—	2	
C. complicata	1	—	—	—	—	—	—	1	—	1	—	—	—	—	1	—	—	—	
C. luxata (compl.)	—	1	1	—	—	—	—	1	—	—	—	—	—	—	—	1	—	—	Irido-chorioiditis; atrophia
Zusammen	56	45	2	—	11	—	1	12	3	5	2	1	92	2	3	4	23	18	
	101																		

der nur nothgedrungen Iris-Excisionen vornimmt, die Kapseleröffnung mit einer Nadel vor der Wundbereitung ausführt und während und nach der Operation viele sonderbare Regeln befolgt (seine Operierten entlässt er bereits am 8. Tage); derselbe hatte unter 2000 auf einander folgenden Operationen 3·15% Verluste, war aber nur in 9·5% gezwungen eine Iridectomie auszuführen. Hier kann ich auch noch die Broschüre[3]) Hirschbergs anführen, die man mit scharfer Kritik lesen muss, um nicht durch seine Daten definitiv in das Lager der Simplexschwärmer hinübergelockt zu werden; unter seinen letzten 200 Extractionen hatte er gar keinen Verlust und Iris-Prolaps auch nur „etwa in 4%"! Hievon wird noch weiter unten die Rede sein.

Meine eigenen Fälle beurtheile ich nach dem Principe, dass man in jedem Falle 3 Dinge fordern müsse: entzündungslose Heilung, reine Pupille, demnach guten Visus und gut vernarbte Wundstelle. Jenes Vorgehen ist das beste, welches in den meisten Fällen alle drei Bedingungen erfüllt; mit anderen Worten: dann haben wir unsere augenärztliche Pflicht voll erfüllt, wenn wir (mit welchem Verfahren immer) nach allen drei Richtungen hin ein vollkommenes Resultat erzielt haben. Wenn wir auf den beigefügten Tabellen die Anomalien im Operations- und Heilungsverlauf betrachten, so finden wir, dass keine grossen Abweichungen zwischen den beiden Operationsmethoden bestehen. Glaskörperverlust ist auf der Tafel I 6mal (circa $3^1/_2$%), auf II 2mal angeführt; das Zurückbleiben von viel Rindensubstanz ist natürlich in den Simplexfällen häufiger, nämlich in 11%, denen 7% gegenüberstehen (12 Fälle); dementsprechend ist die Zahl der nachträglichen Operationen auch grösser, nämlich 18% hier, und 10% dort. Doch ist das keine directe Folge der Operationsmethode, denn man konnte und musste nicht jeden Nachstar operieren; so viel aber ist sicher: je dicker derselbe ist, desto eher lässt der Betreffende ihn operieren. Die vollkommene Reinheit der Pupille zeigt eher jene Rubrik, welche die Aufschrift „Ideales Resultat" trägt. In den ersten 200 Fällen war bloss die ganz „reine Pupille" angeführt (mit 28%), aber in manchem der hier eingereihten Fälle mochten entweder die Spuren einer vorausgegangenen Entzündung, oder eine nicht ganz gut vernarbte Wunde oder auch eine eingeklemmte Iris oder ähnliches vorhanden sein; und da dachte ich, es sei besser, solche Augen in dem Ausweise gesondert zu verzeichnen, gegen deren Heilung, Sehfähigkeit und definitiven Zustand (aus obigen drei Gesichtspunkten) gar keine Einwendung gemacht werden kann. Derartige Fälle gibt es in beiden Gruppen 23, also auf Tafel I = 14%, auf II (extr. simplex) = 23% der Fälle, in denen das denkbar günstigste Resultat erzielt wurde, und welche

[3]) 25-jähriger Bericht über die Augenheilanstalt von J. Hirschberg, Berlin 1895.

auch während des Heilungsverlaufes keinerlei abnormale Erscheinung zeigten.

Ich halte es nicht für überflüssig, das Verhältnis solcher Fälle von idealer Heilung schon deshalb hervorzuheben, um daran zu zeigen, wie viel es an unserem Verfahren bei Staroperationen meiner Ansicht nach noch zu verbessern gibt; gaben doch bloss 16·7% meiner sämmtlichen Fälle ein in jeder Beziehung einwandfreies Resultat. Es ist wohl wahr, dass ein kleiner Nachstar eine übrigens vergängliche hintere Synechie und noch andere solche Kleinigkeiten oftmals mit dem schärfsten Visus combiniert sind; aber sie sind doch zu vermeiden, wenn auch nur als Schönheitsfehler.

Im Gange der Heilung kamen im allgemeinen ziemlich viele Anomalien vor; zwischen den zwei Operationsmethoden zeigen sich aber bloss zwei im vorhinein zu erwartende Unterschiede. Die beiden Gruppen stimmen, was das Verhältnis der aufgetretenen Iritiden betrifft, überein, indem dasselbe bei beiden 12% beträgt. Diese Zahl ist nicht gerade übermässig gross (beträgt doch ihre Zahl in dem von der Klinik Michel zur Verherrlichung des aseptischen Verfahrens mitgetheilten Ausweis, auf den ich später zurückkomme, ebenfalls unter 275 Fällen 21, was 8% entspricht), aber zur Erklärung derselben muss ich erwähnen, dass bei mir selbst die geringste Entzündung der Iris aufgenommen ist. Auch kommt in Betracht, dass ich die combinierte Extractionsmethode bei den unreineren, mit Bindehautentzündungen behafteten Fällen angewendet habe, daher der „langwierige Katarrh“ nach dieser Operationsmethode in 22 Fällen (= 12%), während er nach einfacher Extraction bloss in 5 Fällen vorkam. Ich glaube, dass der Zustand vor der Operation oder nach derselben, wie er durch das Verbinden des Auges herbeigeführt wird, unter anderem auch für die Entstehung der Iris-Entzündungen von grosser Bedeutung ist. Als Beweis hiefür will ich meine Beobachtung anführen, dass sämmtliche Iritiden, 2—3 ausgenommen, nicht unmittelbar auf die Operation folgten, sondern erst nach einigen Tagen, regelmässig am 4.—5. Tage auftraten, während die katarrhalischen Erscheinungen, die Secretion, das leichte Oedem der Lider, ja auch die zuweilen auftretende ödematöse Schwellung der unteren Uebergangsfalte fast niemals länger als 36 Stunden auf sich warten liess. Ich behaupte keineswegs, dass der nach der Operation aufgetretene Katarrh die Iritis verursachte (obschon es nach dem Verlaufe der Dinge auch so geschehen sein könnte), sondern, dass jenes Auge, welches durch den Verband Katarrh bekam, durch die inficierte Bindehaut die Iritis acquirierte, indem während oder nach der Operation Keime hineingeriethen. Wenn dem so ist, dann ist es eine bemerkenswerte Erscheinung, dass die der einfachen Extraction unterzogenen reineren (oder dafür angesehenen) Augen ebenso oft Entzündung der Iris zeigten,

wie die nach der andern Methode operierten. Dies beweist entweder, dass die nach der Operation auftretende Iritis nicht conjunctivalen Ursprungs ist (denn sie tritt ja bei reiner wie bei unreiner Conjunctiva gleichmässig auf); oder dass die einfache Operationsmethode das Auge für die Iritis empfänglicher und gegen die inficierenden Keime, welche sich dort immer aufhalten und sich noch immer durch Reizungserscheinungen verrathen, weniger widerstandsfähig macht. Letzteres kann ich mir sehr gut vorstellen: bei dieser Operation ist nämlich die Wunde in der Cornea gelegen, oder es fehlt mindestens der conjunctivale Lappen — und bei der Expression kommt die Iris mit der Wundgegend in Berührung; eventuell mit der Spatel, welche vorher die Oberfläche des Bulbus berührt haben mochte. — Die Wunde klafft leichter (mindestens in einzelnen Fällen) und die gedrückte, gequetschte Iris kann hyperaemisch geschwollen werden, daher bewegen sich dann die Lider, ja selbst auch der Bulbus unruhiger; die Hauptursache jedoch ist das nachträgliche Herausschlüpfen der Iris, und auch in meinen Fällen war dies zumeist die Ursache der Entzündung.

Wenn wir die Wundinfectionen höheren Grades in Betracht ziehen, so participierten hieran beide Gruppen. In der Tabelle I (die complicierten Stare abgerechnet), sind 2 Panophthalmitiden, in der II. 1 solche und 2 eitrige Keratitiden verzeichnet. Wir dürfen diesen Unterschied nicht so sehr der einfachen Extraction zur Last legen; aber es ist doch auffällig, dass dort der Verlust bei 159 Fällen = 2 beträgt, während hier bei 100 Fällen = 3. Es erscheint mir nicht überflüssig, die Krankengeschichten der verlorenen Augen kurz anzuführen, und zwar nach der Reihenfolge der Operationen.

1. Anton K., C. mat. Extr. spl. 27. Mai 1892. Kapseleröffnung ungenügend, die Linse sprang plötzlich heraus, starker Glaskörperverlust, cornea invertiert. Am vierten Tage intensive Iritis: occlusio pupillae, atrophia bulbi.

2. Paul K., Cat. nond. mat. 28. Jänner 1893. Normale Operation; versoffener, verkommener Mensch. Panophthalmitis.

3. Frau Alexander R., Cat. mat. Extr. spl. 6. November 1893. Regelmässige Operation. Entzündungsfreie Wundheilung, dicke secund.; 20. November discissio p. coru., hernach infiltr. corneae: iridocyclitis; Cornea abgeflacht, Pupille occludiert. Lichtempfindung vorhanden. Nicht corrigierbar.

4. Frau Andreas M., Cat. nond. mat. 9. Nov. 1895. Normale Operation; nach 24 Stunden Beginn eines Cornealabscesses; am fünften Tage Panophthalmitis. Sublimat-Injectionen ohne Erfolg.

5. Frau Emerich D., Cat. mat., Dacryocystoblennorrhoea; nach langwieriger Behandlung: Extr. spl. 24. Juni 1889. Normale Operation; am

zweiten Tage grosser Prolapsus. Panophthalmitis trotz zweier Sublimat-Injectionen.

Daraus ist ersichtlich, dass man im ersten Falle die einfache Extractionsmethode oder vielmehr die Ungeübtheit des Operateurs, welcher die bei diesem Verfahren erschwerte Kapseleröffnung nicht gut beurtheilen konnte, und das grosse Trauma für den Verlust des Auges verantwortlich machen kann. Im dritten Falle verlief die Extr. simpl. ganz glatt; das Auge heilte gut, aber die zu früh ausgeführte Nachoperation verursachte eine Infection. Im Falle 5 hatte ich durch langwierige Sondierung, Durchspritzungen und Waschungen die Secretion des Thränensackes zum Schwinden gebracht und nahm, als die Conjunctiva blass und rein wurde, die Extraction vor (während der Probeverbände und selbst nach der Operation war kein Secret im Thränensack), worauf die Iris prolabierte. Die eitrige Augenentzündung wäre auch ohnedem eingetreten, so dass ich in solchen Fällen nie mehr die vorausgehende Anlegung einer künstlichen fistula sacci lacrym, welche ich in einigen ähnlichen Fällen als ein sicheres Verfahren erkannt habe, versäumen werde. Die nach der combinierten Methode operierten und durch Eiterung zugrunde gegangenen zwei Augen, deren Operation fehlerlos verlief, gehören zu jenen Fällen, in welchen unsere bisher gebrauchten Methoden der Sterilisierung der Conjunctiva und der Lider sich ungenügend erweisen: diese grosse Aufgabe kann auch mein, schon der Polypragmasie sich näherndes Vorgehen nicht lösen.

Wenn ich auch in dem Operationsgange und im Auftreten von Entzündungen während der Heilung keinen grossen Unterschied zwischen den beiden Operationsmethoden sehe, so spricht doch etwas zugunsten der einfachen Operation, nämlich das Hyphaema, und dagegen der noch viel wichtigere Vorfall der Iris, welcher wirklich die bête noir für jeden Oculisten bildet und zugleich das Todesurtheil der Methode in sich birgt.

In die Rubrik „Hyphaema“ nahm ich zweierlei Fälle auf; in einem Theile blieb das Blut noch von der Operation zurück; in dem zweiten Theile entstand es nachträglich durch Verletzung des Auges. Ich trennte diese zweierlei Fälle nicht; denn nicht die Ursache, sondern die Gegenwart des Blutes in der Kammer war wichtig und ungelegen, in einigen Fällen sogar gefährlich. Es gab mehrere solcher Fälle, wo die vermuthete oder constatierte Verletzung des Auges eine Sprengung der Wunde, eine Nachblutung, oder in anderen Fällen wieder einen Prolaps verursachte; letzterer gieng nur in einem Falle mit einem kleinen Blutergusse in die Kammer einher. „Hyphaema“ ist daher die Eigenthümlichkeit der combinierten Operationsmethode und zugleich die Schattenseite derselben; nach einfacher Extraction trat es nur ein einzigesmal auf, nach der anderen 14mal, während „Wundsprengung“ nach beiden Methoden bloss in 3 Fällen vorkam (abgesehen von den Fällen mit Irisprolaps).

14 Hyphaema-Fälle scheinen eine grosse Zahl zu sein; aber die socialen und intellectuellen Verhältnisse meiner Kranken machen den Mangel eines ruhigen Benehmens bei einem Theile derselben verständlich. Aehnliche Erfahrungen theilt Th. Arnold[1]) aus der Züricher Klinik Haabs mit; derselbe fand bei 273 nach der combinierten Methode operierten Staren 18 Nachblutungen und 5 Wundsprengungen; bei Spitalskranken fand er es öfter, als bei Privatkranken. Es ist zwar bekanntlich nicht immer ein grosses Uebel, bildet aber manchmal doch eine ernste Complication, was ich auch in einigen meiner früheren Mittheilungen hervorgehoben und auch bei Gelegenheit der jetzt in Rede stehenden Fälle erfahren habe. Auch jetzt bin ich der Ansicht, dass das in die Kammer ergossene Blut, nachdem es zumeist sehr langsam, erst nach Wochen aufgesogen wird, das Auge irritiert und Hyperaemie, ja selbst Entzündungen der Iris unterhält; es trägt ferner zur Verdickung der Secundaria bei, so dass Entfernung desselben in jedem Falle, wo es in 3—4 Tagen nicht spontan gänzlich resorbiert wird, nöthig ist; diese Aufsaugung kann man durch kein Arzneimittel beschleunigen. Nach der Punction pflegt sich zumeist der Zustand des Auges sofort zu bessern: die Injection schwindet, die Empfindlichkeit hört auf und die Pupille erweitert sich auf Atropin, wenn sich die Nothwendigkeit dazu ergibt.

Der Prolaps der Iris erfolgte nach 101 einfachen Extractionen 12mal, und zwar bei 10 reifen und 2 überreifen Staren. Dass bei mir dieses Unglück 12% beträgt, in dem letzten Ausweise des Londoner Augenkrankenhauses (Moorfields) aber dieser Fall in 13·86% vorkam,[1]) während er bei Knapp 8%, bei Hirschberg 4% beträgt, ist entweder Zufall oder hängt von der Operationsmethode, oder von der Genauigkeit der Aufzeichnungen ab; an letztere Eventualität denke ich deshalb, weil Hirschberg[2]) sagt: „Ich finde Irisvorfall nicht häufiger ohne, als mit Irisausschneidung (kaum in 4% der Fälle)“ und erwähnt weiter, dass er „eine ganz runde oder der Rundung nahekommende Pupille in 73·5% erhielt, eine ausgeschweifte in 26·5%.“ Nun aber entsteht eine solche unregelmässige, nach irgend einer Richtung verzerrte Pupille aus keinem anderen Grunde, als durch Einklemmung eines Theiles der Iris in die Wunde. Natürlich haben auch in solchen Fällen die späteren Entzündungen der Wundgegend Gelegenheit, in den Bulbus selbst einzudringen, und dort eine verheerende innere Entzündung zu verursachen. Es ist demnach sicher, dass selbst die hervorragendsten Oculisten nicht imstande sind, die Prolapse und das Ankleben der Iris an die Wunde sicher zu verhindern, woraus hervorgeht, dass mit den einfachen Extractionen auch die Gefahr einhergeht, dass in einem gewissen Percent der Fälle ein

[1]) Archiv für Augenheilkunde, Bd. XXV, 1892, S. 49.

[2]) Devereux Marshall. Centralbl. f. pr. Augenheilk., 1896, Nov. S. 341.

Punkt des Bulbus nicht genügend gegen die Einwirkung infectiöser Stoffe geschützt ist. Ein solcher locus minoris resistentiae hat schon den Verlust vieler Augen verursacht.

Eine solche Stelle von geringer Widerstandsfähigkeit zeigen jene 12 Augäpfel, bei welchen nach meinen einfachen Extractionen die Iris prolabierte. Ein ähnlicher Zustand blieb in geringerem Grade unter meinen früheren 300 Staar-Extractionen viermal, und unter meinen jetzigen 173 combinierten Operationen dreimal an den Augen zurück. Dieser riesige Unterschied genügt, um entweder die Extr. simpl. definitiv zu verwerfen, oder die Ursachen des Prolapsus iridis sorgfältig zu erforschen, und die für eine solche Methode geeigneten Augen vorsichtig auszuwählen. Der Iris prolaps ist nämlich nicht in jedem Falle, in meinen Verhältnissen sogar nur in seltenen Fällen so zu behandeln, dass die Wundlinie und die Iris voneinander ganz befreit werden.

Für das Zustandekommen des Prolapsus bietet sich meiner Ansicht nach eine besonders günstige Gelegenheit: *a)* wenn die Wunde zum Klaffen geneigt ist, wenn sie nicht genügend central oder überaus unregelmässig ist, *b)* wenn die Spannung des Auges einen gewissen Grad übersteigt; *c)* wenn das Gewebe der Iris schlaff und der Tonus des Sphincters nicht gross ist; *d)* wenn die Conjunctiva gereizt ist, somit der Bulbus hinter den geschlossenen Lidern viel Bewegung macht und dem Drucke des Orbicularis oft ausgesetzt ist. Man soll daher die einfache Extraction nur dann vornehmen, wenn man alle diese Verhältnisse günstig gestalten kann. Natürlich ist dies bloss in dem kleineren Theile der Fälle möglich und ebenso findet man nur sehr selten so günstige Verhältnisse. Am meisten liegt die Form und Situation der Wunde in unserer Hand. Derjenige, der eine einfache Extraction vornehmen will, hat andere Interessen im Auge, als bei der combinierten Methode der Extraction; die Frage des Prolapses ist wichtiger, als selbst die Leichtigkeit der Linsenexpression. Deshalb muss man den Schnitt wenigstens am Rande der Cornea, oder noch mehr unten machen, auf den conjunctivalen Lappen verzichten, und vor der Höhe des cornealen Lappens im Interesse des weiteren Klaffens nicht zurückschrecken; das sind alles Dinge, die für das Schicksal des Auges nicht ganz gleichgiltig sind. Am allerwenigsten bedauere ich schon heute, den conjunctivalen Lappen, den ich früher für sehr wichtig hielt, verlassen zu haben. Ich bin ganz der Ansicht, welcher Stellwag bereits vor 10 Jahren Ausdruck gegeben hat, nämlich, dass das aus der Conjunctiva ausfliessende Blut den Gang der Operation stören könne, dass die unter dem Lappen rascher vor sich gehende Verklebung der Wunde nur eine scheinbare ist, weil letztere auch unter derselben oft klafft, und von der Wunde der Conjunctiva aus inficierende Keime ebenso gut eindringen können, als wenn sie direct

in die Cornea gelangen würden, — und ich kann noch hinzusetzen, dass der Lappen ohnedies nicht die ganze Länge des Schnittes deckt, somit diesen vor Infection, wenn überhaupt, nur in einem Theile schützen könnte. Mit Lappen bedeckte Wunden können sich erfahrungsgemäss ebenso öffnen, wie nicht bedeckte. Dass dieser Lappen das operierte Auge weder gegen den Druck der Augenlider, noch gegen die Wirkung der Bewegungen des Bulbus, welche oft ein Bersten der Wunde veranlassen, schützt, kann man sich leicht vorstellen. Bis der Lappen anklebt, bedarf es ebenso vieler Zeit, wie zur Vernarbung der Cornealwunde. Von diesem Standpunkte haben wir also das Verlassen des Flachschnittes nicht zu bedauern; schwerer kann man sich an jenen Anblick gewöhnen, welcher bei reinen Cornealwunden (wenigstens bei mir) entschieden öfter vorkommt, als wenn der Schnitt an den Limbus verlegt wird, nämlich: dass die äusseren Lefzen der Wunde tagelang, ja manchmal wochenlang klaffen. Diesen Umstand aber kann man — weil er wahrscheinlich von der Augenspannung und dem Wölbungsgrade der Cornea abhängt, nicht sicher beseitigen, — und dass dadurch der Infection freier Zutritt gewährt wird, ist nur natürlich. Der grösste Nachtheil besteht aber darin, dass selbst der richtig angelegte Schnitt einem Prolapsus iridis nicht vorbeugen kann; wenigstens nicht sicher. Wenn die Iris nicht in der Mitte herausschlüpft, so kann dies bei irgend einem Wundwinkel geschehen, wie das in einigen meiner Fälle vorkam.

Ich lege Gewicht darauf, dass die Bewegung der Pupille möglichst energisch sei; war das Individuum sehr alt und die Reaction der Iris und des Sphincters nicht genug lebhaft, so nahm ich nicht die einfache Extraction vor. Doch genügt auch dieses Vorgehen nicht, wie das Resultat zeigt. Zwar habe ich das Pilocarpin nicht angewendet, weil ich dessen Wirkung für den gewünschten Zweck nicht als sicher betrachte.

Meiner Ansicht nach wäre es das sicherste Vorgehen, wenn wir die Conjunctiva einige Tage hindurch unempfindlich machen könnten, weil deren mannigfache Reizung, wie sie durch krankhafte oder normale Ursachen erzeugt wird, jene Unruhe der Augenlider und des Bulbus hervorruft, die als eigentliche Ursache des Prolapses anzusehen ist. Aber die pupillenerweiternde Wirkung des Cocaïns, sowie die mit dem öfteren Einträufeln einhergehenden Aufregungen und andere Gefahren machen dies unmöglich. Zur Beruhigung der Conjunctiva gebrauchte ich vorausgehende Ausspülungen mit nichtreizenden, reinigenden Mitteln (Lösungen von Kochsalz, Borsäure, Resorcin, Borax etc.).

Der Grad der Spannung des Bulbus hat gewiss auch Einfluss auf den Prolaps der Iris. Aber hier stehen wir vor einem schweren Dilemma: ein härteres Auge unterwerfen wir nur ungern der einfachen Extraction, an einem weichen Auge aber ist die Reinigung der Pupille von Linsen-

partikeln bedeutend schwerer; in beiden Fällen steht etwas zu befürchten, und zwar im ersteren ein grösseres Uebel, als im letzteren. Wenn demnach die übrigen Bedingungen für die einfache Extraction vorhanden sind, so können wir innerhalb der Grenzen normaler Spannung um das Los eines weniger gespannten Auges weniger besorgt sein.

Wie aus dem bisherigen ersichtlich ist, erfüllt die einfache Extractionsmethode die zwei Hauptaufgaben der Staroperation, selbst bei grosser Vorsicht und Auswahl der Fälle, schlechter als die andere; bei mir ist der Verlust nach derselben nicht geringer, sondern grösser; das chirurgische Resultat ist also ungünstiger und es bleibt viel öfter Iris in der Narbe zurück; demnach ist die Zukunft des Auges ungewisser. Diese Wahrnehmung gewinnt dadurch an Bedeutung, dass ich auch bei der combinierten Operationsmethode dem nachträglichen Prolaps ausgesetzt bin; denn ich mache kein breites Colobom. Zwischen den beiden Extremen — entweder gar nichts oder alles — (die Iris in der ganzen Länge der Cornealwunde vollkommen auszuschneiden), verfolge ich den Mittelweg: ich bilde mit zwei Scheerenschlägen ein so breites Colobom, wie es einer mittelweiten Pupille entspricht. Die Schenkel dieses Coloboms sind vor dem Herausgleiten besser geschützt, als die unversehrte Iris. Diese Thatsache bestätigen Zahlen; zur Erklärung kann ich zwei Ursachen anführen. Die eine ist die, dass jene Kraft, die bei der Austreibung der Iris mitwirkt oder deren alleinige Ursache ist: die Augenspannung, sich weniger auf die Irisstümpfe an den beiden Seiten des Coloboms, die wie ein auseinander ziehbarer Vorhang herabhängen, stützen und sie dann weniger vor sich herschieben kann, als dies bei der gesunden Iris möglich ist. Die zweite Ursache ist die, dass die Ränder des Coloboms wahrscheinlich früher, häufiger und fester mit der hinteren Kapsel und mit den dort zurückgebliebenen Rindenresten verkleben, als die unverletzte Iris.

Hinsichtlich des dritten Punktes, welcher ein Hauptinteresse beansprucht, der Güte des Sehvermögens, weisen die angeführten Tabellen beruhigende und ermunternde Daten auf. Meine Befürchtung, dass es nach der einfachen Extraction viel mehr Nachstare und viel weniger Augen mit ganz gutem Sehen geben werde, hat sich nicht erfüllt. Ja, ich kann nicht einmal behaupten, dass dies mit der Auswahl zusammenhängt; denn in letzterer Zeit hatte ich auch nicht genügend reife Stare auf diese Weise operiert. Wenn wir noch hinzufügen, dass die Zahl der Nachoperationen, obschon nach Extr. simplex grösser, dennoch nicht jenes Verhältnis erreichte, welches wir besonders nach den Mittheilungen Knapps mit Recht befürchteten, so müssen wir die einfache Extractionsmethode von jenem Vorwurfe befreien, dass bei ihr die Pupille sehr oft

unrein bleibt und dass in diesen Fällen (infolge Abwartung der Nachoperation) die Zeit bis zur Wiedergewinnung eines brauchbaren Sehvermögens sehr verlängert werde. Meine Erfahrungen wenigstens sprechen dafür.

In 10 Fällen ist die Sehschärfe entweder nicht verzeichnet, oder sie konnte beim Abgang des Kranken nicht genauer untersucht werden (später aber kehrte der Betreffende nicht mehr zurück). Dass die betreffenden Augen dennoch mit „Visus I. Classe" bezeichnet sind, geschah auf Grund sicherer Kenntnis über den Zustand des Auges. Unter den 174 nach combinierter Methode operierten Augen hatten 155 Visus I. Classe; nach den 101 einfachen Extractionen 92; abzüglich jener 10 Augen ergibt sich der Visus für die übrigen Augen aus folgender Zahlenreihe:

	$^5/_5$,	$^5/_6$,	$^5/_7$,	$^5/_{10}$,	$^5/_{12}$,	$^5/_{15}$,	$^5/_{20}$,	$^5/_{30}$,	$^5/_{50}$	
Combinierte Extractionen . .	10,	2,	20,	20,	6,	30,	36,	16,	9	
Einfache Extractionen . . .	7,	6,	14,	13,	7,	14,	16,	8,	3	
	17,	8,	34,	33,	13,	44,	52,	24,	12	= 237.

Diese Zahlen beweisen, dass in meinen Fällen der einfachen Extraction keine grossen Vorwürfe gemacht werden können. Wenn Knapp als mittlere Zahl 60% seiner Operierten noch einer Operation unterzog, und auf diese Weise viele ausgezeichnete Sehresultate erzielte; wenn Haab bei 26% eine Discision vornahm, und nach denselben in 21·8% als Resultat V. = 1 erhielt: bei nicht discindierten Augen aber, in 14·3% (unter 273 in 39 Fällen) dasselbe geschah, während bei mir von 237 nur bei 17 der Visus = 1 ist: so liegt die Ursache dafür in den operierten Individuen und in anderweitigen Verhältnissen. Sehr richtig bemerkt daher Arnold,[1]) dass, wenn auf der Privatklinik Haabs die Zahl der vollkommen Sehenden 18·5%, im Cantonspitale dagegen 8·5% beträgt, die Ursache zumeist im „No restreint-"System liege oder anders ausgedrückt, in der grösseren Sorglosigkeit bei der Schonung des Auges, wie bei Leuten von niederer Herkunft und Intelligenz, gewöhnlich zu herrschen pflegt. Das beweist auch jene Angabe, dass Hirschberg in einer Serie von 60 einfachen Extractionen in 37 Fällen einen Visus von = $^1/_2$ und noch mehr hatte. Seine Operierten waren insgesammt bequem untergebrachte und wohlgepflegte Privatkranke.

Aehnliche Gruppen können wir nach Belieben bilden. Da ein Visus von = $^5/_{10}$ und darüber die Fähigkeit zu jeder Augenarbeit bedeutet, so wollen wir sehen, wie es sich mit dieser Gruppe bei meinen Operierten verhält? Nach Iridectomie hatten Visus = $^5/_5$—$^5/_{10}$ = 52, nach einfacher Extraction = 42; somit dort 30% hier 40%; vollkommmene Sehschärfe

[1]) l. c. S. 53.

hatten unter diesen, dort 10, hier 7, also in übereinstimmendem Verhältnisse.

Weniger vollkommenen, aber guten Visus I. Classe ($^5/_{12}$—$^5/_{30}$) hatten in der Gruppe I. 88, in der II. 45 und die Zahl der an der Grenze der I. Classe stehenden war dort 9, hier 3. Es ist somit ersichtlich, dass die Resultate bezüglich der Sehschärfe in meinen Fällen eher der einfachen Extraction das Wort reden.

Ich muss bemerken, dass die soeben mitgetheilten Zahlen die definitive Sehschärfe bedeuten, wo dies zu erfahren war, wenn nämlich das operierte Individuum später zurückkam; oder nach der ausgeführten Nachoperation. Je mehr Zeit nach der Operation verstreicht, desto besser ist natürlich der Visus, denn die Aufsaugung der im Gebiete der Pupille zurückgebliebenen Starreste konnte in der Zwischenzeit erfolgen. Auf diese im Laufe der Zeit eintretende spontane Reinigung rechnen wir immer, besonders nach der Operation des unreifen Stares. Aber welchen Grad die Aufhellung der Pupille nach einer gewissen Zeit erreichen wird, und auf wie viel wir rechnen können, dass lässt sich im vorhinein nicht bestimmen — denn diese spontane Besserung des Visus, die für die Frage der Indication einer Discission von grosser Bedeutung ist, verläuft nicht gleichartig. Dies hängt in hohem Grade ab: 1. von der Natur der Rindenreste, 2. dem Alter des Individuums und 3. dem Verlauf der Heilung. Je weicher die Reste, je jünger das Individuum, je weniger entzündliche Reizung nach der Operation bestanden hat, umso grösser wird im Verlaufe einiger Wochen die Zunahme der Sehschärfe sein. Ich kenne keine grössere Zusammenstellung, die diese Thatsachen illustrieren würde, deshalb habe ich die nach den soeben mitgetheilten 275 Operationen gefundenen Werte für die Sehschärfe, welche ich bei zweimaliger Untersuchung festgestellt habe, zusammengestellt. In den hierhergehörigen 38 Fällen hat die Sehschärfe bei der ersten und zweiten Untersuchung folgende Veränderung gezeigt:

1.	28.	X.	1892	= $^5/_{50}$	—	30.	XI. 1892	= $^5/_{30}$
2.	8.	I.		= $^5/_{7}$	—	?	?	= $^5/_{5}$
3.	18.	II.		= $^5/_{24}$	—	4.	IV. 1893	= $^5/_{5}$
4.	18.	IV.		= $^4/_{18}$	—	29.	V.	= $^5/_{12}$
5.	11.	V.		= $^5/_{10}$	—	28.	VI.	= $^5/_{5}$
6.	25.	X.		= $^5/_{30}$	—	12.	XII.	= $^5/_{10}$
7.	25.	I.	1893	= $^5/_{18}$	—	?	?	= $^5/_{7}$
8.	6.	III.		= $^5/_{18}$	—	?	?	= $^5/_{5}$
9.	13.	V.		= $^5/_{100}$	—	4.	VI. 1896	= $^5/_{9}$
10.	23.	VI.		= $^4/_{16}$	—	?	VIII.	= $^5/_{9}$
11.	14.	IX.		= $^5/_{18}$	—	?	?	= $^5/_{7}$
12.	20.	III.	1894	= $^5/_{7}$	—	?	?	= $^5/_{5}$
13.	5.	III.		= $^5/_{12}$	—	5.	IV.	= $^5/_{5}$
14.	24.	V.		= $^5/_{20}$	—	8.	VII.	= $^5/_{10}$

15.	3.	VIII.	1894	= $^5/_{18}$	—	15. IX. 1896	= $^5/_9$
16.	19.	IX.		= $^5/_{36}$	—	2. XI.	= $^5/_{15}$
17.	26.	IX.		= $^5/_7$	—	? ?	= $^5/_5$
18.	15.	IX.		= Finger 4 *m*		? ?	= $^5/_{50}$
19.	2.	III.	1895	= $^5/_{10}$	—	26. IV.	= $^5/_5$
20.	6.	IV.		= $^5/_{60}$	—	13. V.	= $^5/_6$
21.	20.	IV.		= $^5/_{15}$	—	27. V.	= $^5/_{12}$
22.	20.	IV.		= $^5/_{20}$	—	26. V.	= $^5/_{10}$
23.	24.	V.		= $^5/_{30}$	—	25. VII.	= $^5/_{15}$
24.	24.	V.		= $^5/_{50}$	—	3. VII.	= $^5/_{21}$
25.	10.	VI.		= $^5/_{18}$	—	18. VII.	= $^5/_6$
26.	10.	VI.		= $^5/_{12}$	—	16. VII.	= $^5/_7$
27.	17.	VII.		= $^5/_{50}$	—	? IX.	= $^5/_{12}$
28.	5.	IX.		= $^5/_{24}$	—	11. X.	= $^5/_{15}$
29.	5.	IX.		= $^5/_{30}$	—	21. X.	= $^5/_7$
30.	30.	IX.		= $^5/_{30}$	—	5. XI.	= $^5/_{10}$
31.	17.	X.		= $^5/_{15}$	—	20. XII.	= $^5/_7$
32.	23.	X.		= $^5/_{15}$	—	21. XII.	= $^5/_7$
33.	9.	XII.		= $^5/_{30}$	—	23. I.	= $^5/_{15}$
34.	4.	III.		= $^5/_{21}$	—	28. IV.	= $^5/_9$
35.	14.	III.		= $^5/_{30}$	—	16. IV.	= $^5/_{15}$
36.	17.	I.	1896	= $^5/_{20}$	—	20. V.	= $^5/_6$
37.	6.	VI.		= $^5/_{18}$	—	2. IX.	= $^5/_7$
38.	3.	VII.		= $^5/_{30}$	—	1. IX.	= $^5/_{15}$

Es gibt indes Fälle, wo eine gewisse Ergänzungsoperation noch vor der Entlassung des operierten Individuums nöthig ist; in vielen Fällen muss aus individuellen Gründen die Operation so schnell beendet werden, dass viele Linsenpartikel, welche das Gebiet der Pupille erfüllen, aufquellen und sich später trüben; diese wollen sich von hier nicht fortbewegen, sondern zerbröckeln nur sehr langsam im Verlaufe mehrerer Wochen und fallen dann auf den Grund der vorderen Kammer, wo sie manchmal auch eine kleine Reizung verursachen. Was wir in solchen Fällen zu thun haben und oft auch thaten, ist bloss eine Ergänzung der Hauptoperation und nur als eine Punction zu betrachten; eine gefahrlose Operation, die aber dem Betreffenden einen grossen Dienst leistet. Damit dürfen wir manchmal nicht zögern, denn das Auge eines Kranken, welcher ohne dieselbe entlassen wird, kann in Ermangelung von Aufsicht und Vorsicht in eine schwere Gefahr gerathen, und ist zur Bildung eines Nachstars mit hinteren Synechien disponiert. Ich zögerte daher nicht, nach gehöriger Atropinisierung die Kammer zu eröffnen und mit einem Daviel'schen Löffel, einem Spatel oder mit Hilfe eines kleinen Knapp'schen Hakens, die Linsenfragmente herauszufischen, wenn dieselben sich nicht leicht entleerten.

* * *

Die Gefährlichkeit der Discission des Nachstares musste ich leider in zwei Fällen erfahren. Der eine kommt unter den jetzt mitgetheilten Fällen vor; die von der Einstichöffnung der Discissionsnadel ausgegangene heftige, eitrige Entzündung vernichtete das Auge. Der zweite Fall würde nicht hierher gehören, weil ich bloss die Nachoperation im Spitale vornahm; der Fall ist aber wichtig und lehrreich. An einem ohne Reizung geheilten Auge war, ungefähr ein halbes Jahr nach der Operation, ein glatter, gespannter, ungleich fester Nachstar mit $^5/_{30}$ Visus vorhanden. Der Betreffende verlangte eine Correctur, da er bloss — ein Auge hatte. Ich wollte vorsichtig sein, und da ich den Glaskörper nicht tief incidieren und zertrümmern wollte, machte ich in der Cornea mit einer breiten Nadel (couteau à arrêt) eine Oeffnung und spaltete mit einer stark-gebogenen Sichel in einem von unten nach oben geführten Zug den Nachstar; es entstand eine schön schwarze Spalte. Die Spitze der Sichel konnte nicht tiefer als einen Millimeter in den Glaskörper eingedrungen sein. Zwei Tage hindurch war alles gut; da bekam der Kranke, ein corpulenter, an Fettherz und Lungenkatarrh leidender Mensch, einen heftigen Hustenanfall, die Wunde barst und nach 24 Stunden hatte er Panophthalmitis.

Ich bin davon überzeugt, dass die beste Methode, oder wenigstens eine sehr gute Methode zur Behandlung des Nachstars noch nicht gefunden ist; jedes bis jetzt von uns geübte Verfahren hat seine Gefahren und Unvollkommenheiten. Dabei ist es nicht leicht, in jedem einzelnen Falle jene Nachoperation zu wählen, welche den Umständen am meisten entspricht. Die Extraction des Nachstars, die Durchschneidung, Zerstückelung mittelst verschiedenartig geformten Nadeln oder Messern, die Durchschneidung von rückwärts und das „zur Seite Schieben“, die Durchtrennung mit einer Sichel nach Eröffnung der Kammer sind lauter Verfahren, die den verschiedenen Lagen angepasst sind und jedesmal eine andere Aufgabe erfüllen. Der Nachstar kann nämlich mit der Iris verwachsen, oder frei, gespannt oder locker, dick oder dünn, veraltet oder frisch sein, und überdies kann noch das Alter des Individuums, sowie der Zustand des Bulbus und der Conjunctiva von grosser Bedeutung sein. Alle diese Umstände gestalten die Aussichten, die Sicherheit der Entfernung des Nachstars und die Gefährlichkeit des Eingriffes verschieden. Es kann demnach meiner Ansicht nach nicht von einer universellen Operationsmethode, die in einem jeden Falle ausgeübt werden kann, die Rede sein, denn nur in wenigen Fällen ist es möglich, die vorzunehmende Operation frei wählen zu können.

Die einzelnen Operationsmethoden sind nicht mit gleichen Gefahren verbunden, dieselben sind aber umso grösser, je mehr Gelegenheit zur Infection vorhanden ist, je tiefer wir in den Glaskörper einschneiden und

denselben quetschen, und je gewaltsamer am Corp. ciliare gezerrt wird. Mir erschien besonders die Discission durch die Cornea hindurch gefährlich wegen der Quetschung der Cornea, wegen des tiefen, manchmal mehrfachen Einschnittes in den Glaskörper und schliesslich wegen des noch nicht lange bekannten Einziehens eines Glaskörperfadens in die Cornea. Deshalb gieng ich in solchen Fällen, in denen das einfache Durchschneiden des Nachstars genügend erschien, solange mich noch nicht das vorher erwähnte Missgeschick ereilt hatte, zumeist in der Weise vor, dass ich nach französischer Manier in die Cornea eine 3 *mm* weite Oeffnung machte, durch diese die stark gekrümmte Sichel (Knapp'sches Instrument) hinein schob und, während ich sie in einer Ebene bewegte, die Membran durchschnitt. Die guten Seiten dieses Verfahrens sind augenfällig; in der Cornea entsteht eine reine, lineare Wunde, das schneidende Instrument kann nicht tief in den Glaskörper eindringen und auch keine zerrende Wirkung auf das Corp. ciliare ausüben. Es ist dies ein schonendes und sicheres Vorgehen, welches bloss eine Gefahr, die der Infection, nicht beseitigt, wie sie jede Eröffnung des Bulbus mit sich bringen kann. In dem erwähnten Falle ist dies erfolgt, aber auf eine gewaltsame Weise, (infolge des starken Hustens), dass man daran während der Operation nicht einmal denken konnte. Auch heute noch halte ich dieses Verfahren für das zweckmässigste; schon deshalb, weil es ein Einklemmen von Glaskörperfäden in die Wunde beinahe ausschliesst, weil das schneidende Instrument nichts mit sich nimmt. Für besonders geeignet und erfolgreich halte ich diese Operationsmethode in jenen Fällen, wo der Nachstar mit der Iris mehrfach verklebt ist, so dass eine Discision mit der Nadel eher eine Reizung verursacht — schon wegen der Anspannung der Iris; ferner dann, wenn das Auge aus irgend einer Ursache einer grösseren Schonung bedarf.

Nach der combinierten Operation hat man öfter als nach der einfachen Gelegenheit zur Extraction des Nachstars. Je dicker, je älter und je freier der Nachstar ist, desto geeigneter ist er zur Extraction, sei es mittelst Hakens oder Pincette. Ueber dies Verfahren habe ich nichts besonderes zu sagen; nur bemerke ich, dass man im Laufe der Zeit auch solche Nachstare, deren Entwickelung nach entzündlichen Zuständen erfolgte, oft sehr schön im ganzen entfernen kann. Das Zusammenkleben der hinteren Fläche der Iris mit der eröffneten und entleerten Linsenkapsel, zumal nach der Operation eines unreifen Stars im Verlaufe einer nicht langen und hochgradigen Iritis, ist so geringfügig, dass ich in einem Falle, wo auf die Operation eines unreifen Stars eine Iritis mittleren Grades folgte, 6 Wochen nach der Extraction bei dieser 72jährigen Frau den in der kaum erweiterbaren Pupille

sitzenden Nachstar fasste und mit einem gelinden Zuge in toto extrahieren konnte; die schöne schwarze Pupille und das Colobom gestattete noch einen Visus = $^5/_7$. Es scheint, dass in solchen Fällen hauptsächlich oder bloss der Pupillarrand angewachsen ist. Wenn die Iritis aber lange andauerte und hochgradig war, so erfolgt jene Ablösung der Iris erst nach geraumer Zeit oder manchmal gar nicht; Grund genug, um die Operation der zusammengewachsenen Secundarien (in den Fällen, wo die Nachoperation von den Verhältnissen nicht dringend gefordert wird) auf eine möglichst späte Zeit zu verschieben; dies ist, glaube ich, nur eine natürliche Folgerung.

* * *

Hinsichtlich der Frage, ob man bei Operationen am Bulbus und besonders bei Starextractionen das Princip der Antisepsis oder Asepsis befolgen soll, geht meine Ansicht dahin, dass diese Frage bei einem solchen Organe eigentlich überflüssig ist, bei welchem wir die Operationswunde weder von der Hauptquelle der Infection abzuschliessen, noch diese Quelle abzusperren, d. h. mit vollkommener Sicherheit steril zu machen im Stande sind. Es ist mir unbegreiflich, wie man chirurgische Schlagwörter auf das Gebiet der Bulbusoperationen übertragen kann. Man kann sich doch leicht vorstellen, dass die Situation auf beiden Gebieten eine ganz verschiedene ist. Wenn der Chirurg einen Schenkel amputiert, so kann er nur auf zweifache Weise Gelegenheit zur Infection geben; entweder können aus der Umgebung der Wunde, oder durch die mit der Wunde in Berührung kommenden Hände, die Instrumente und Verbandstoffe infectiöse Stoffe auf die Oberfläche der Wunde gelangen: diese kann er aber alle gründlich desinficieren! Würde es einem Chirurgen heutzutage einfallen, z. B. nach einer Operation in der Achselhöhle den Verband so anzulegen, dass in der Achselhöhle Haut auf Haut gedrückt wird? Um keinen Preis der Welt; denn der Ort der Operation kann durch unmittelbar auf denselben aufgelegte sterile Stoffe vor jeder Berührung geschützt werden. Wir aber bedecken den eröffneten Bulbus mit jener umgebenden Membran, von welcher die gefürchtete Infection ausgehen kann: nämlich mit der Conjunctiva! In dem Augenblicke, da wir ein Verfahren entdecken werden, um die Cornealwunde von dem Conjunctivalsacke vollkommen und verlässlich abschliessen zu können (entweder mit irgend einem Analogon der Galezowsky'schen Gelatinetafeln oder durch irgendeine vollkommenere Methode der Wundnaht), wenn wir also den „Verband" auf die Wunde selbst werden applicieren können, werde ich anerkennen, dass das heute in der Chirurgie mit Recht herrschende Princip der Asepsis (wenn es auf diesem

Gebiete dann noch herrschen wird), auch auf dem Gebiete der Augenoperationen zum bindenden Gesetze zu erheben ist. Aber bis dahin befriedigen mich die Ansichten keineswegs, die über die augenärztliche Asepsis bei manchem ihrer heissblütigen, daher befangeneren Anhänger herrschen. Ich will damit nicht gesagt haben, dass die Asepsis nicht nöthig sei; denn ich bestrebe mich mit der grössten Sorgfalt Instrumente und Verbandstoffe aseptisch zu machen und mit möglichst reinen Händen am Auge zu hantieren; weil ich dadurch eine Quelle der Infection zu vermeiden trachte. Nur halte ich dies nicht für hinreichend und ich scheue daher gegen die beim Auge immer vorauszusehende Infection, selbst die Anwendung chemischer Desinfectionsmittel nicht.

Diesbezüglich befinden sich einzelne, aus den Kliniken Haabs und Michels hervorgegangene, sehr interessante Mittheilungen in sehr scharfem Gegensatze. Des ersteren gedachte ich bereits früher; dort endigte von 406 Extractionen eine einzige mit Eiterung und überhaupt herrscht dort die ausgesprochenste und energischeste Antisepsis. Hier verkündet man dagegen, wie wir dies aus der kleinen Brochure von W. Berger[1]) ersehen können, sehr selbstzufrieden die Ueberlegenheit der Asepsis, indem nach 220 Staroperationen bloss in zwei Fällen das Auge zugrunde gieng, in dem einen durch Infection, in dem zweiten durch innere Blutung. Es ist demnach gewiss eine unüberlegte Behauptung, die der Autor der Brochure riskiert: dass nämlich „keiner von den Anhängern der Antisepsis einen so geringen Verlust und so gute Resultate aufweisen könne!“ Dass ferner die Gefahr der Infection seitens der Conjunctiva „nicht gar so gross sein könne“, denn selbst die besten Antiseptica können die Conjunctiva und die Lidränder nicht steril machen, andererseits aber käme nach operativer Eröffnung des Bulbus dennoch eine Infection nur in einer geringen Zahl von Fällen vor; das ist aber eine schwache Argumentation. Denn eben diese „geringe Anzahl von Fällen“ wollen wir bestimmt vermeiden, und daraus ergibt sich die Nothwendigkeit (wenn solche Fälle sich auch nach Anwendung von sterilisierten Instrumenten ereignen), die Conjunctiva in jedem Falle zu desinficieren. Andererseits aber vermindern wir, wenn wir auch die Conjunctiva nicht steril machen können, was auch nicht nothwendig ist, doch die Zahl der Bacterien und auf irgend eine Weise auch ihre Fähigkeit zur Infection.

In dieser Beziehung enthalten die Worte Bachs[2]) einen grossen Widerspruch, wenn er behauptet, die Conjunctiva sei unsterilisierbar, gleichzeitig aber hinzufügt, dass „eine Infection vom Bindehautsack aus sich ziemlich sicher vermeiden lasse“ — und ferner: „Die Möglichkeit

[1]) Ueber Antisepsis und Asepsis bei Bulbus-Operationen etc. Würzburg, Stahel 1896.

[2]) Antisepsis und Asepsis in ihrer Bedeutung für das Auge. Halle 1897.

einer nachträglichen Infection ist gewiss gegeben, aber sie ist sehr wenig wahrscheinlich"; — das bietet keine genügende Beruhigung und ist auch nicht bestätigt.

Das Hauptziel bei operierten Augen, nämlich die ungestörte Vernarbung der Wunde, kann nur durch solche Vorkehrungen gesichert werden, welche auch eine Vermehrung der infectiösen Stoffe innerhalb der geschlossenen Augenlider ermöglichen; das Verbinden der Augen ist also ein zweischneidiges Werkzeug. Das Blinzeln, die Thränenabsonderung und das Auswaschen der Conjunctiva durch dieselbe, deren Ableitung in den Thränensack, sowie die Bewegungen des Augapfels, — schliesslich jene abwechselnden Zusammenziehungen der einzelnen Theile des Orbicularis, welche wir bei Personen mit gereizten Augen sehen können, gehören alle zum System des Selbstschutzes der Augen. Dieser Schutz bezweckt die Entfernung der auf der Oberfläche der Conjunctiva befindlichen Schleimfetzen, Staubpartikeln oder anderer solcher unangenehmer, ja eventuell (wie nach einer Operation) gefährlicher Stoffe — entweder gegen den inneren Augenwinkel oder gegen die untere Uebergangsfalte hin. Wer je ein solches schleimproducierendes Auge an sich beobachtet hat, weiss, welche höchst unangenehmen Empfindungen das winzigste Schleimklümpchen verursachen kann; mit welch' mannigfachen Anstrengungen das Auge bemüht ist, dasselbe dorthin zu befördern, wo es nicht mehr irritiert, und dass während der Ruhe des Bulbus und der Augenlider (unter dem Verbande) das unangenehme Gefühl sistiert, aber sich sofort wieder einstellt, wenn wir das Auge öffnen. Das Verbinden des Auges geht mit einer Stagnation des Secretes; mit einer Vermehrung der in demselben befindlichen Keime einher und im Gegensatze zu dem frei und ungestört sich bewegenden Auge kann das verbundene seine selbstreinigenden Werkzeuge nur sehr wenig benützen. Zwar findet man manchmal beim Entfernen des Verbandes zwischen den Wimpern des verbundenen Auges oder auch auf dem Verbande ein Secret, was beweist, dass der Orbicularis selbst unter solchen Umständen nicht ganz ruht; aber wir wissen auch, dass wir ein solches Auge nicht mehr verbinden dürfen, denn das Secret der Conjunctiva vermehrt sich dann sehr stark. Diese prognostisch ungünstige Schleimschichte auf dem Verbande ist seit jeher das Schreckgespenst der Augenoperateure, und sie bleibt es auch solange, als wir dem Zustand der Conjunctiva nach der Operation keine grössere Sorgfalt zuwenden.

Das Verfahren Chisolms und Hjorts, das Auge nach der Operation freizulassen, halte ich für sehr riskiert; ist doch ein Ziel des Verbandes, das Auge vor Druck und den Händen des Kranken zu schützen; aber für ebenso schlecht halte ich es auch, wenn manche 3—4 Tage lang das Auge gar nicht anschauen. Ich erneuere täglich einmal den Verband

für alle Fälle, wasche das Auge aus und schaue mir die Wundgegend (wenn sie leicht zugänglich ist) an. Wenn ich ein reichlicheres Secret bemerke oder wenn überhaupt der periphere Theil der Conjunctiva bulbi roth ist, noch mehr aber, wenn die Wundgegend geschwollen ist, lasse ich das Auge unverbunden. Ich weise den Kranken an, ruhig zu liegen, hänge vor das Auge einen Leinwandlappen (an einem an der Stirne befestigten Bande) und lasse, je nach dem Grade des Katarrhs oder der drohenden Infection, mehrmals eine desinficierende Einträufelung oder Umschläge machen. — In letzterer Zeit diente zu diesem Zwecke entweder Borsäurelösung (3%) oder eine Jodtrichlorid-Lösung (1 : 2000—3000). Ich will damit die Reinigung der Bindehaut, die Verminderung der inficierenden Keime und die Verschlechterung der Bedingungen für ihre Vermehrung erzielen und bin, wie ich bereits in meinem früheren Ausweise erklärte, in den meisten Fällen mit dem Resultate zufrieden. Soviel ist gewiss, dass die nach der Operation eintretende katarrhalische Reizung beim Offenlassen des Auges sich sofort vermindert und dass sich die Kranken dabei besser befinden; gleichzeitig schwillt in den meisten Fällen die geschwellte Wundgegend ab und die Chemosis geht schnell vorüber. Dass aber auch dann der Katarrh selbst noch lange andauert, kann nicht geleugnet werden. Die Ursache hievon mag auch im Mangel an genügend frischer Luft liegen.

Als Verbandmaterial verwende ich sterilisierte Gaze und über derselben Watte; zum Verbinden benütze ich in neuerer Zeit eine 8 *cm* breite Krepp-Binde, welche wegen ihrer leichten, elastischen, sich gut anschmiegenden Structur für diesen Zweck mehr als jeder andere Verband geeignet ist.

Nachtrag.

In den Jahren 1897 und 1898 und in den letzten Monaten von 1899 habe ich 125 Extractionen von uncomplicierten Alterstaren gemacht; die obigen Zahlen werden also genau auf 600 ergänzt. Unter den neuen Extractionen sind nur 17 ohne Iridectomie, und im ganzen wieder zwei Verluste durch Panophthalmie, in dem einen Falle nach Extr. Simpl. am achten Tage entstanden durch Trauma und Infection mit den Fingern der Patientin. — Sonst habe ich nichts zuzusetzen.

Die Anwendung des Argentamins gegen Conjunctivalleiden[1])

von *Dr. Joseph Imre*, Director der städtischen Augenheilanstalt in Hódmezővásárhely.

Trotz der grossen Zahl der bisher verwendeten Mittel suche ich schon seit Jahren nach einem Medicament, welches bei Entzündungen der Bindehaut, die beiden wichtigsten Aufgaben Desinfection und Decongestionierung, bei möglichst geringer Reizung in bequemer Weise erfüllt und dabei in verschiedener Form angewendet werden könnte. Denn gegen jedes der bisher benützten Mittel kann man verschiedene Einwendungen machen, obwohl bei richtiger Wahl jedes derselben gute Dienste zu leisten vermag.

Hier will ich nur jene Bedenken erwähnen, welche gegen die Lapislösung vorliegen. Sie hat bekanntlich eine antiseptische und adstringierende Wirkung; aber sie übt dieselbe nicht ohne Nachtheil aus, denn in der entsprechenden Concentration reizt sie stark und kann deshalb nur selten häufiger als einmal im Tage angewendet werden. Dies reicht zur Desinfection nicht aus; wegen des verursachten Reizungszustandes kann dieselbe in Fällen von Entzündung der Iris, bei empfindlichem Corpus ciliare gar nicht in Anwendung gebracht werden. Burckardt hat zwar den Höllenstein in schwachen Lösungen zum Ausspülen und zu Umschlägen z. B. gegen Augentripper benützt, aber in so schwachen Lösungen ist der Effect nicht grösser, als der eines andern schwachen Desinficiens. Sicher würde die Lapislösung unseren Zwecken am besten entsprechen, wenn sie nicht reizen würde und insbesondere nicht sauer reagierte, wenn sie ferner tiefer eindringen könnte und nicht gleich an der Oberfläche der Conjunctiva sich zersetzen würde.

Es war mir daher überaus angenehm zu erfahren, dass eine neue, alkalisch reagierende Silberverbindung — das Argentamin — gegen Harnröhrentripper mit Erfolg angewendet wird; die alkalische Reaction hielt ich für das Wichtigste, denn je sauerer irgend eines unserer Arzneimittel ist, umsomehr reizt es unzweifelhaft die Conjunctiva.

[1]) Az argentamin használata kötőhártyai bajok ellen. Imre József dr.-tól. Orvosi Hetilap. Szemészet 1895. 5.

Das Argentamin, genauer bezeichnet Aethylendiamin-Silberphosphat, ist nichts anderes als die Lösung von 10 Theilen Silberphosphat in 100 Theilen einer 10%wässerigen Lösung von Aethylendiamin. Vom salpetersaueren Silber unterscheidet es sich dadurch, dass diese Lösung mit Kochsalz und Eiweiss enthaltenden Flüssigkeiten keinen Niederschlag bildet. Nach den auf der Klinik Neissers angestellten Versuchen ist seine desinficierende Fähigkeit grösser als die der Höllensteinlösung, zugleich dringt es auch tiefer in die Gewebe ein, als eine ebensoviel Silber enthaltende Höllensteinlösung unter sonst gleichen Verhältnissen. Die Gonococcen verdrängte es auffallend rasch aus der Harnröhre, und heilte solche Fälle von Tripper, die andern Mitteln getrotzt hatten. Schäffer legt in seiner Mittheilung besonderes Gewicht darauf, dass dieses Mittel namentlich im Beginne zumeist mehr reizt als die Höllensteinlösung, die Eiterung daher anfangs durch dasselbe zunimmt. Zu Injectionen gebraucht man Lösungen im Verhältnisse von 1 : 5000—1 : 4000; 1 : 500 wurde zwar auch noch vertragen, wird aber nicht empfohlen.

Ich gebrauche seit vier Jahren das Argentamin anstatt der üblichen 1—2%igen Lapislösung in der Behandlung von Entzündungen der Bindehaut und habe damit günstige Erfahrungen gemacht.

Ich rechnete zwar darauf, dass das Auge auch verhältnismässig starke Lösungen gut vertragen werde; aber es überraschte mich dennoch, dass eine Lösung von 1 : 500, dann 1 : 100 absolut keine Reizung verursachte, nicht einmal in dem Grade, wie sie das kalte Wasser hervorzurufen pflegt. Mit der 1%igen Verdünnung setzte ich meine Versuche nicht lange fort, indem ich in der Erwartung der Jahrzehnte hindurch gewohnten Lapiswirkungen, der sogenannten „Reaction", der Meinung war, dass, was nicht brennt auch nicht heilt, und gelangte so im Verlaufe einiger Wochen zur 5%igen Lösung. Inzwischen überzeugte ich mich davon, dass es nicht nöthig sei, die Wirkung des Argentamins mittelst nachträglichen Abwaschungen zu localisieren und abzukürzen; aber gleichzeitig auch davon, dass es auf der Oberfläche der Bindehaut ebenso eine Zersetzung erleidet, wie die Lapislösung. Aber ich mochte noch solange nach der reichlichen Einpinselung warten, die graue Verfärbung der Oberfläche der Conjunctiva, welche man mit der Lapislösung verursacht und verursachen will, vermochte ich mit dem Argentamin nie zu erreichen; es bildet also mit dem Gewebseiweiss keine Verbindung, im Gegensatze zur Höllensteinlösung. Heute bin ich davon überzeugt, dass das Argentamin noch in viel stärkerer Concentration anwendbar ist.

Meine bisherigen Erfahrungen beziehen sich auf die 5%ige Verdünnung des Argentamins, welche ich in gewohnter Weise als Pinselung anwendete. In einigen wenigen Fällen gebrauchte ich es zu Ausspülungen

und Einträufelungen; von diesen Anwendungsformen kann ich vorderhand nur soviel behaupten, dass das Mittel selbst da nicht reizt. Ueber die Wirkung der Einpinselungen, welche einmal oder mehrmals täglich vorgenommen werden, kann ich folgendes berichten:

1. Nach der Einpinselung (wenn die Flüssigkeit eine indifferente Temperatur hatte) röthet sich das Auge nicht; die meisten Patienten geben an, gar kein Brennen empfunden zu haben, manche empfinden ein 5—10 Minuten anhaltendes Stechen oder Brennen, besonders jene, die reichlicheres Secret und eine rauhere Bindehaut hatten.

2. Das Mittel färbt ebenso (Leinwand, Gesicht, Finger) wie die gewöhnlichen Lapislösungen.

3. Eine Abspülung mit Wasser ist nach der Einpinselung nicht nothwendig. Dagegen ist es in vielen Fällen nothwendig, behufs Steigerung der Wirkung, den nach der ersten Pinselung entstandenen Niederschlag sorgfältig abzuwaschen und nachdem man den Pinsel gut ausgedrückt und neuerdings eingetaucht hat, noch ein zweitesmal die Pinselung vorzunehmen; dann zersetzt sich das Mittel nicht mehr, und seine Wirkung ist eine grössere. Brennen verursacht es auch in diesem Falle nicht.

4. Die Wirkung ist mindestens so gut wie die der 1%- oder 2%igen Lapislösung. Der Einfluss auf die Congestion und die Secretion ist eclatant und rasch.

5. Spitalskranke können auch zwei- bis dreimal täglich mit Argentamin gepinselt werden.

6. Ich benutzte das Mittel in Fällen von Bindehautkatharrh, eitriger Entzündung und Trachom; jedes Auge vertrug es gut, sogar Augen mit Hornhautgeschwüren und Entzündungen der Regenbogenhaut.

Ich habe die Ueberzeugung gewonnen, dass das Argentamin die Verdickung des Gewebes schneller zurückbildet als die Lapislösung und dass in Fällen von nicht veraltetem Trachom die Follikeln und tiefen Infiltrationen, welche bei Anwendung einer Lapislösung sich zu verhärten pflegen, sich während des Gebrauches von Argentamin eher zertheilen; die trachomatöse Bindehaut wird nicht so gefässreich und kann vielleicht auch ohne Narbe heilen.

Da ich nicht in der Lage bin über jeden einzelnen Fall detaillierte Notizen zu führen, gieng ich in der Art vor, dass ich in den letzten drei Jahren bereits dreimal den Gebrauch des Argentamins unterbrochen habe und für je einen Monat wieder zur Lapislösung zurückgekehrt bin. Bei jeder solchen Gelegenheit klagten die Kranken und ich überzeugte mich von neuem davon, dass die Wirkung des Argentamins in keiner Hinsicht gegen die Lapiswirkung zurücksteht. Die Zahl der auf diese Weise behandelten und beobachteten Fälle ist nicht gering. Von Anfang 1895 bis Mitte 1897 kamen unter den Ambulanten ungefähr 200 Fälle von

Trachom, 100 Fälle von Conjunctivis follicularis, 150 Bindehautkatarrhe und 25 eitrige Bindehautentzündungen vor; von diesen 475 Fällen wurden wenigstens 200 systematisch mit dem neuen Mittel behandelt. Nebstdem war die Zahl der in das Augenspital aufgenommenen Fälle von trachomatöser und follicularer Conjunctivitis im Jahre 1895—143, im Jahre 1896—169, in der ersten Hälfte des Jahres 1897—84, somit im ganzen 396; hiezu kommen noch die in der zweiten Hälfte des Jahres 1897 behandelten Fälle. Diese ziemlich grosse Zahl bietet mir die Sicherheit, dass ich mich in der Beurtheilung der Wirkung des Argentamins nicht täusche.

Aber die Wirkung des Argentamins ist nicht in allen Fällen gleich; und wenn ich dessen Wirkungskreis umschreiben soll, glaube ich folgendes constatieren zu müssen:

1. Der acute Katarrh, die in der alten Zeit unter dem Namen „Ophthalmia catarrhalis" bekannte schwere, aber gutartige Erkrankung und besonders der acute folliculäre Katarrh weichen rasch diesem Mittel. Es ist zweifellos, dass die in das Gewebe der Bindehaut, oder unter derselben angesammelten Zellenmassen rascher verschwinden als auf die Behandlung mit einer Lapislösung und dass die Conjunctiva durchsichtig und glatt wird. Dies gilt auch von den acuten Trachomfällen.

2. Beim chronischen Trachom bewirkt es ein Abblassen und eine Verminderung der Secretion, aber mehr leistet es nicht und beeinflusst alte Knoten und papilläre Wucherungen nur sehr langsam. Charakteristisch ist in dieser Hinsicht, dass ich in den letzten Monaten vier Fälle behandelte, in welchen die betreffenden Individuen an beiden schon früher trachomatösen Augen eine gonorrhoische Entzündung bekamen; in diesen Fällen blieben die alten Knoten und andere trachomatöse Wucherungen unverändert; das monatelang angewandte Argentamin hatte auf dieselben gar keine Wirkung ausgeübt.

3. In den Fällen von eitriger Bindehautentzündung leistet es ohne Reaction und ohne Schmerzen dasselbe, wie die 2%ige Lapislösung und ist in jedem Stadium anwendbar, sogar bei Anwesenheit von croupösen Membranen. Der Vortheil besteht darin, dass wir es getrost 2—3mal täglich anwenden können.

4. Es ist ohne Bedenken anwendbar, wenn neben Hornhautgeschwüren oder Phlyctänen ein reichliches Secret vorhanden ist. Eigentlich kann man für die Anwendung des Argentamins keine Contraindication aufstellen.

Seit dem Beginne der Anwendung dieses Mittels beschäftigt mich die Bedeutung der Beobachtung, dass man mit einem nicht reizenden Mittel dasselbe erreichen kann, wie mit der reizenden Silbernitratlösung.

Die Erklärung hiefür ist entweder die, dass die Wirkung des Argen-

tamins und der Lapislösung wesentlich verschieden ist oder aber, dass die seit jeher angenommene Erklärung der Wirkung der Lapislösung eine falsche ist. Ich glaube, dass letzteres der Fall ist; denn es ist unmöglich, dass man heute, wo man die desinficierende Wirkung des Argentum nitricum allgemein kennt und hoch schätzt, zumal jenen Mikrobien gegenüber, die auf der Bindehaut vorzukommen pflegen; wo wir ferner wissen, dass die Lösungen desselben bei einer gewissen Concentration eine gefässverengende Wirkung haben, bei der Ansicht verharrt, der zufolge ihr Nutzen in der der Reizung nachfolgenden Reaction bestehen soll. Wir müssen vielmehr annehmen, dass sie die Oberfläche der Conjunctiva desinficiert, die Erweiterung der Gefässe verringert (somit die Ursache der Entzündung und ein wesentliches Moment derselben heilt), aber dabei zwei Fehler besitzt: dass sie hochgradig reizt, und dass sie in die Tiefe der entzündeten Gewebe nicht eindringt. Nachdem wir durch die Erprobung des Argentamins zwei Dinge gelernt haben: erstens dass es eine Silberverbindung gibt, die tief in die Gewebe eindringt und zweitens, dass zu der desinficierenden und decongestionierenden Einwirkung die sogenannte Reaction nicht nothwendig ist, muss unsere Ansicht über die Wirkung und den Nutzen des Argentum nitricum nothwendigerweise eine Aenderung erfahren. Schon seit Jahren war ich der Ansicht, dass die Wirkung der Lapislösung zum grössten Theile in der Desinfection der Oberfläche besteht, dass sie aber auf die zelligen Ablagerungen in der Bindehaut nicht direct einwirkt, sondern eher deren Verhärtung und Umwandlung zu dicken narbigen Massen begünstigt; hauptsächlich aber in den letzten Jahren überzeugte ich mich, dass die durch dieselbe bewirkte und absichtlich hervorgerufene Reizung einfach irrationell und zweckwidrig ist und ich vermuthe schon, dass die reizende Wirkung geradezu einen grossen Antheil an der Entstehung einer der hartnäckigsten Symptome des chronischen Trachoms hat und zwar der grossen Anzahl dicker hartwandiger Gefässe, die in der Conjunctiva vorhanden sind und eines der grössten Hindernisse für die Heilung bilden.

Ich stelle mir vor, dass infolge der monatelang täglich wiederholten starken Reizung (Kupferstift und Lapislösung) das zur maximalen Thätigkeit angeregte Gewebselement der Bindehaut: die Gefässwandung sogar in jenen Fällen überwuchert und sich verdickt, wo der krankhafte Zustand allein, nämlich die Infiltration, dies nicht verursachen würde, und dass sie dies nicht in jedem Falle verursacht, beweisen die blassen trachomatösen Bindehäute. Nach meiner Auffassung hat die Reizung nicht nur die Verdickung der Gefässwände, sondern gleichzeitig auch die bleibende Erweiterung und reiche Entwicklung des ganzen Gefässnetzes zur Folge.

Ob das Argentamin, das nicht reizt, nicht sauer reagiert und tiefer eindringt, in der That glatter, rascher und ohne Narbenbildung und Schrumpfung die im frischen Zustande zur Behandlung gelangenden Trachomfälle heilen wird, wie wir zu hoffen Ursache haben, kann ich noch nicht bestimmt sagen; zu einem endgiltigen Urtheile habe ich noch keine genügende Anzahl von frischen Fällen beobachtet. Aber ich halte nach meinen bisherigen Erfahrungen die Ansicht Jean Schäffers für begründet und zweckmässig, das Argentamin auch in der Oculistik in grossem Maasstabe und systematisch zu erproben. Hiezu veranlasst mich auch der Passus in der Publication des erwähnten Verfassers, welcher den grösseren Wert dieses Mittels dem salpetersauren Silber gegenüber erklärt und folgendermaassen lautet: „Es wäre noch die Frage zu entscheiden, wie die höhere Desinfectionskraft des zusammengesetzten Präparates gegenüber der Höllensteinlösung zu erklären ist. Es könnte sich hierbei um eine Summierung der Wirkung des Silbersalzes und des Aethylendiamins handeln. Das letztere hat nun thatsächlich bakterienfeindliche Eigenschaften; indessen sind dieselben so gering, dass diese Erklärung durchaus nicht ausreicht.

Grösseres Gewicht ist dagegen dem Umstande beizumessen, dass das neue Silberpräparat alkalische Reaction besitzt und dass hierbei, vielfachen Untersuchungen zufolge, die antibakterielle Kraft des Silbers zu höherer Entfaltung gelangt. Besonders aber ist folgendes wohl zu berücksichtigen: die antiparasitäre Wirkung eines Desinficiens kommt zu Stande durch eine chemische Verbindung desselben mit dem Zelleib der Mikroorganismen. Da nun, wie oben bewiesen wurde, das Aethylendiamin die Fähigkeit besitzt, dem Silbersalz den Weg ins organische Gewebe zu bahnen, so wird es dasselbe auch befähigen leichter und energischer in chemische Action mit der organischen Substanz der Bakterien zu treten und seine Giftwirkung auf das Protoplasma derselben besser zu entfalten. So würde sich dann ungezwungen die erhöhte baktericide Kraft des neuen Mittels gegenüber dem einfachen Silbersalze erklären.

Wie sich dies nun auch immer verhalten mag, jedenfalls fordern die grosse Desinfectionskraft und die so erhebliche Tiefenwirkung des Aethylendiamin-Silberphosphats auf, das Mittel auch praktisch zu prüfen und seine experimentell bewiesenen Vorzüge in der Therapie besonders bei der Behandlung der Gonorrhoe zu verwerten.“

Auf Grund meiner persönlichen Erfahrungen hat diese Erprobung auf dem betreffenden Gebiete ein günstiges Resultat geliefert, und mit der Anwendung des Argentamins nähern wir uns um einen Schritt jenem Ziele, die acuten, infectiösen Bindehautleiden rascher und schonender, die chronischen idealer zu heilen. Seit Jahren habe ich genügend Gelegenheit zu beobachten, welche Wirkung z. B. bei chronischem Trachom die von

mir befolgten Principien haben, welche ich durch Anwendung von öfteren reichlichen Ausspülungen, desinficierenden Mitteln, durch schonende chirurgische Entfernung der abgelagerten Massen, durch vollkommene Vermeidung des Cuprum sulfuricum und neuerdings durch Anwendung des Argentamins anstatt des Lapis zu verwirklichen strebe, und ich kann behaupten, dass ich bei den Fällen, die in einem früheren Stadium der Krankheit in meine Behandlung gelangten, niemals Verkrümmung des Tarsus, Trichiasis oder Entropium gesehen habe, obwohl unter meinen Kranken viele sind, deren Schicksal ich seit Jahren zu beobachten Gelegenheit habe. Ich führe dies zur Unterstützung meiner früher ausgeführten Gedanken an, und füge bloss hinzu, dass, obschon ich das Argentamin hauptsächlich gegen die acuten infectiösen Krankheiten und besonders gegen die folliculären Krankheitsformen empfehle, ich ihm dessenungeachtet auch im Heilplane gegen das chronische Trachom einen hervorragenden Platz einräume, so lange ich nicht auf ein rascher und energischer wirkendes Mittel stossen werde, welche Eigenschaft ich indes nicht nach dem Grade der verursachten Reizung beurtheilen werde.

Ein Ergebnis der Massenuntersuchungen.[1])

Von *Dr. István Csapodi*, a. o. Professor an der königl. ung. Universität zu Budapest.

Seit der Begründung der Schulhygiene wurde die Sehschärfe und Refraction der Schüler in zahlreichen Fällen untersucht; die auf diesen Untersuchungen basierenden Mittheilungen nahmen solche Dimensionen an, dass man sie dermalen kaum mehr überblicken kann. Neuere Mittheilungen würde ich ebenfalls nur dann für berechtigt, ja wünschenswert halten, wenn man die | bisher erzielten Resultate von einer neuen Seite beleuchten würde. Vollkommen überflüssig aber sind die von Laien, Lehrern, vorgenommenen Untersuchungen; ja selbst gegen die von nicht fachlich gebildeten Augenärzten, also Schulärzten, vorgenommenen Untersuchungen lässt sich vieles einwenden, und sind dieselben eben für die eigenen Zwecke der betreffenden Schulen, zur Controle ihres Sanitätswesens geeignet, aber nicht zu wissenschaftlichen Deductionen verwendbar.

Jene enorm zahlreichen Daten, welche uns durch Vermittlung der bisherigen Publicationen zur Verfügung stehen, rechtfertigen jenen Satz, dass die Schule die Häufigkeit der Myopie vermehrt und den Grad derselben steigert. Neuerer Zeit zog man den gesetzmässigen Bestand dieses Satzes in Zweifel und machte für die Entwicklung der Myopie die Erblichkeit, sowie die Form der Augenhöhle verantwortlich; man leugnete sogar den Bestand einer Schulmyopie; aber unumstösslich blieb jene Erfahrungs-Thatsache, dass die Myopie eben die Gefahr jener Jahre darstellt, in welchen die Jugend die Schule zu besuchen pflegt.

Bei diesem Stande der Angelegenheit und zufolge meiner früher erwähnten Auffassung, war ich gegen den Plan, dass sämmtliche Augenärzte für die Zwecke der Millenniumausstellung, die Sehschärfe und die Refraction der Schüler untersuchen sollten; umsomehr, weil ich jenen sehr klugen Rath des veröffentlichten Aufrufes, die Refraction sämmtlicher auch mit dem Augenspiegel festzustellen, für unerfüllbar hielt.

Indes hatte die Aufforderung der Section für das höhere Unterrichtswesen in der Millenniumausstellung, dass ich an der Ausstellung

[1]) A tömeges vizsgálatok egyik tanuság tétele irta Csapodi István professzor. Orvosi Hetilap. Szemészet 1897. Jubilaeumi szám.

theilnehmen solle, die Verwirklichung meines alten zweifachen Planes zur Reife gebracht. Der eine Theil desselben gieng dahin, die Daten zu sammeln, welche sich auf die Refraction ungarischer Mediciner beziehen. Dies suchte ich in der Weise zu erreichen, dass ich schon während der Zeit meiner früheren Universitätsanstellung meine Aspirantencollegen ersuchte, sie mögen bei der Einschreibung der Augenuntersuchungen darauf achten, dass wenn Hörer, die sich zu den opthalmoskopischen Vorträgen des Herrn Prof. Schulek meldeten, vor Beginn des praktischen Curses untersucht werden, dieselben in dem Untersuchungsprotokoll jedesmal als Mediciner bezeichnet werden. Ich hätte dann diese Resultate durch die später an meinem eigenen Auditorium vorgenommenen Untersuchungen ergänzen können. Nachdem aber über jene Eintragungen bereits Mittheilungen erfolgten, modificierte ich meine Absicht dahin, dass ich die im Millenniumjahre inscribierten Mediciner aller fünf Jahrgänge untersuchen wollte, wobei die Daten, welche sich auf die Augen des am meisten beschäftigten Theiles der ungarischen Universitätsjugend bezogen, auch übersichtlicher sein werden.

Mit diesen Untersuchungen verband ich die Ausführung meines zweiten Planes, welchen einzelne gelegentliche Augenspiegelbefunde in mir erweckten. Ich wollte nämlich erfahren, in welchem Verhältnisse man den sogenannten myopischen Conus in nicht myopischen Augen finden könne?

Mit Einwilligung des Professors Schulek und gefälliger Zustimmung des Decans der med. Facultät, Högyes, vertheilte ich bei der Inscription Fragebögen unter sämmtliche Mediciner mit dem Ersuchen, sie mögen zu den an Sonntagen vorgenommenen Untersuchungen erscheinen. Ich konnte zwar nicht die ganze Hörerschaft zum Erscheinen überreden, aber wenigstens die grössere Hälfte derselben, der Zahl nach 445, erschien. Die Untersuchungen machte ich zum guten Theil selbst; theilweise aber liess ich sie unter meiner persönlichen Aufsicht von meinen bereits eingeübten Hörern vornehmen. Mit dem Augenspiegel untersuchte ich sämmtliche allein; insgesammt wurden bloss 3—4 Hörer, die sich vor der Zeit entfernten, nicht ophthalmoskopiert.

Mit dem Spiegel wollte ich nicht ihre Refraction feststellen, obschon ich in einzelnen Fällen die Untersuchung der Refraction auch mit dem Spiegel controlierte; sondern ich bezweckte damit, die physiologischen und pathologischen Veränderungen, die vorkommen konnten, zu notieren. Hauptsächlich aber forschte ich darnach, in welchem Verhältnisse die am Rande des Sehnerven sich entwickelnde Chorioideal-Atrophie, oder der sogenannte myopische Conus vorkommt.

Ueber das Resultat dieser meiner Untersuchungen will ich an

diesem Orte und bei dieser besonderen Gelegenheit[1]) zuerst berichten, um auch einen Theil an jenem Kranze zu haben, den wir aus den Blumen unserer Thätigkeit unserem geliebten Meister widmen wollen.

Die detaillierte Mittheilung behalte ich mir für später vor, da ich auch über sonstige Resultate der Untersuchung berichten werde, um darüber Klarheit zu schaffen, wie sich die Fehler der Refraction in dem letzten Jahre der Mittelschule vertheilen, und wie das Auge und die Sehschärfe beschaffen ist, mit der ein ansehnlicher Theil der ungarischen Intelligenz aus der Hochschule in das Leben eintritt.

* * *

Die im Verlaufe der Untersuchung der Refraction und der Sehschärfe erhaltenen Daten, werde ich bei dieser Gelegenheit nicht specificieren. Indes muss ich, als Ausgangspunkt meiner Mittheilung, die letzten Verhältniszahlen angeben; denn auf diese führe ich die Zahlen der mit dem Augenspiegel vorgenommenen Untersuchung zurück.

Die Untersuchung der Refraction ergab, dass von den untersuchten Augen 35·51% hypermetropisch, 34·05% emmetropisch, 25·28% myopisch waren, der Astigmatismus aber 5·06% betrug.

Die angegebenen Daten der Augenspiegeluntersuchung von 445 Medicinern beziehen sich nicht auf die Hörer als Individuen, denn unter ihnen gab es 23·60% anisometropische Individuen, sondern ich rechne ihre 890 Augen.

Nach meinen in den Fragebogen gemachten Notierungen fand ich am Rande des Sehnerven, zumeist am äusseren Rande, in 468 Augen, oder in 52·58% Staphyloma posticum oder wenigstens eine Spur desselben. Nach der Verschiedenheit der Refraction eingetheilt, war diese Veränderung in 175 myopischen, 149 hypermetropischen und 144 emmetropischen Augen vorhanden. Die percentuelle Berechnung ergab unter den untersuchten myopischen Augen nur in 38·88% einen Conus. Diese Thatsache ist aber verständlich, wenn wir in Betracht ziehen, dass es darunter viele Augen gab, die nur eine Myopie geringen oder sehr geringen Grades von 0·25—0·75 Dioptrie besassen. Aber es waren auch unter den Augen einige mit einer Myopie von 1 bis 5 Dioptrien, bei welchen keine Spur von Conus vorhanden war; ja in einem myopischen Auge eines Mediciners von 12 D. fand ich gar keinen Conus, in dem anderen Auge desselben Individuums von 11 D. war der Conus auch nur schmal; bie beiden Augen eines anderen Mediciners mit einer Myopie von 9 D. aber blieben gänzlich frei von der Chorioideal-Atrophie und auch seine

[1]) Schulek-Jubiläum.

Sehschärfe war tadellos, S. = $^5/_5$. Noch merkwürdiger fand ich jene meine Beobachtung, dass von den mit Conus behafteten Augen ihrer Refraction nach bloss 37·38% myopisch waren; 31·84% waren hypermetropisch, 30·77% emmetropisch. Den Astigmatismus zog ich nicht in Rechnung; im übrigen aber muss ich bemerken, dass ich unter den astigmatischen Augen nur bei wenigen einen Conus fand.

Hinter den 38·88% von Fällen mit Conus der myopischen Augen bleibt natürlich das für die nicht myopischen Augen ausgerechnete Verhältnis zurück, gleichviel ob wir die 23·76% der emmetropischen Augen oder die 23·57% der hypermetropischen separat nehmen, oder aber zusammen die 23·67% der nicht myopischen Augen. Indes ist auch die Verhältniszahl dieser sehr gross, und erfordert keine geringere Beachtung, als die der myopischen Augen. In welchem Sinne dies zu deuten ist, werden wir aus Folgendem ersehen.

Beim Opthalmoskopieren betrachtete ich sehr aufmerksam die Ränder der Papille nnd notierte sogar die Veränderungen allergeringsten Grades. Die Grösse des Conus verzeichnete ich in der gewohnten Weise, im Verhältnisse zum Durchmesser der Papille. Demnach: Conus von 1 Papillendurchmesser und darüber, Conus von $^1/_2$, von $^1/_3$, von $^1/_4$ Durchmesser; für die noch kleineren gebrauchte ich die Bezeichnung schmal und gering; ausserdem notierte ich die Verdünnung und Auflockerung der Aderhaut neben der Papille dort, wo die Atrophie nicht deutlich als Conus ausgeprägt war. Dagegen reihte ich die am Rande der Papille vorkommenden Pigmentstreifen hier nicht ein, wenn ich sie, in Ermangelung eines anderen Zeichens der Aderhautverdünnung, als physiologisch betrachten konnte.

Natürlich waren die Grade der Veränderung sehr verschiedene, und gerade die Atrophien höchsten Grades fand ich in myopischen Augen, obschon die früher erwähnten Fälle auch entgegengesetze Beispiele aufwiesen. Hingegen war der Conus der emmetropischen und hypermetropischen Augen zumeist schmal oder gering. Und zwar war die als gering bezeichnete Chlorioidea-Atrophie in 22 myopischen, 47 emmetropischen und 49 hypermetropischen Augen vorhanden; einen schmalen Conus fand ich in 60 myopischen, 55 emmetropischen und 59 hypermetropischen Augen. Indes blieben selbst die nicht myopischen Augen, die mit einem Conus von $^1/_4$ und $^1/_3$ Papillendurchmesser behaftet waren nicht weit hinter der Zahl der myopischen zurück; insofern, als in 24 myopischen Augen ein Conus von $^1/_4$, in 22 ein Conus von $^1/_3$ Papillendurchmesser vorhanden war; aber ebenso kam ein Conus von $^1/_4$ Papillendurchmesser in 11, ein Conus von Papillendurchmesser in 16 emmetropischen Augen, ferner ein Conus von $^1/_4$ Papillendurchmesser in 19 und ein Conus von $^1/_3$ Papillendurchmesser in 10 hypermetropischen Augen vor. Einen schon entschieden

myopischen Charakter zeigte der Conus von einem $^1/_2$ Papillendurchmesser, denn ich fand ihn bei 23, einen Conus von 1 Papillendurchmesser und darüber bei 15 myopischen Augen. Doch erreichte der Conus den $^1/_2$ Papillendurchmesser auch bei 5 emmetropischen und in 2 hypermetropischen Augen, während er in nicht myopischen Augen eine noch grössere Breite nicht erreichte. Veränderungen der Aderhaut, die nicht die Form eines ausgesprochenen Conus darboten, waren in 9 myopischen, 10 emmetropischen und in 10 hypermetropischen Augen vorhanden.

Szili war der erste, der den Conus, welcher den unteren Rand der Papille umfasst, beschrieben hat, und ihn mit dem Namen Astigmatismus fundi bezeichnete. Hierher gehörige Beispiele fand ich in 14 Augen, einen besonders schönen Fall in den beiden Augen eines Individuums; in dem einen von $^1/_2$, in dem anderen von 1 Papillendurchmesser. Auf beiden Augen bestand eine Myopie von 1·5 D., mit nicht vollständiger Sehschärfe; die Untersuchung auf Astigmatismus war ohne Erfolg.

Die Chorioideal-Atrophie am Rande der Papille nennt man myopischen Conus, weil man meinte, dass er bloss in myopischen Augen vorkomme. Indessen wies schon Knies im Jahre 1886 auf der Heidelberger Versammlung der Ophthalmologen darauf hin, dass die Veränderung des Augengrundes nicht unbedingt mit der Refraction des Auges übereinstimmen müsse. Er benannte die von der Emmetropie abweichende Refraction positive und negative Refraction und empfahl die Benennung Myopie für jene Augen, in deren Innerem die Verlängerung der Augenaxe eine Chorioiditis verursacht. Demnach kann auch ein Auge von negativer Refraction (Hypermetropie) ein myopisches sein; anderseits kann aber auch in einem Auge von positiver Refraction (Myopie) der myopische Process fehlen.

Die Daten meiner Untersuchungen, welche sich auf eine genügend grosse Zahl stützen, rechtfertigen diese Auffassung. Wir ersehen aus ihnen deutlich, dass, wenn die Myopie bei uns auch nicht solche Grade angenommen hat, wie in Deutschland, der myopische Process doch in gleicher Weise auch in den Augen unserer Schüler vorhanden ist. Fand ich doch in 52·58% sämmtlicher untersuchten Augen einen geringeren oder höheren Grad von myopischem Conus. Gerade die in den emmetropischen und hypermetropischen Augen gefundene Chorioideal-Atrophie weist darauf hin, dass der die Verlängerung der Augenaxe verursachende Process sich in allen möglichen Augen äussert; und, dass die Schädlichkeiten, welche diese Verlängerung hervorrufen und unterhalten, auch in unseren Schulen vorhanden sind, und ihre Wirkung äussern.

Anderseits aber beweist der in den nicht myopischen Augen vorhandene myopische Process, dass zwischen der Myopie unserer Universitäts-Jugend und jener der ausländischen, bloss ein gradueller Unterschied besteht.

Diesen graduellen Unterschied erklären jene Ergebnisse meiner Untersuchungen, denen zufolge unter unseren jungen Leuten sehr viele hypermetropisch sind; demnach liegt für die Entwicklung der Myopie der Ausgangspunkt viel weiter zurück, als dort, wo die Zahl der Hypermetropischen eine geringere ist.

Die Verlängerung der Axe erhöht die Myopie des myopischen Auges; formt das emmetropische Auge zum myopischen Auge um und vermindert die Hypermetropie des hypermetropischen Auges, so dass sie in Emmetropie, ja selbst in Myopie umgewandelt wird. Den Verlauf dieses Processes und selbst den Grad dieser Verlängerung bezeichnet die am Rande des Sehnervenconus nachweisbare athrophische Zone: der myopische Conus.

Der Process der Verlängerung der Augenaxe bleibt solange innerhalb der physiologischen Grenzen, bis nicht Conusbildung erfolgt. So würde ich jene Fälle der Myopie, selbst wenn sie hochgradig sind, auffassen, in welchen wir auf keine Chorioideal-Atrophie stossen. Ebenso würde ich auch die ererbte Myopie erklären, welche bis zu jener Grenze, wo sie Chorioideal-Atrophie zeigt, ebenfalls infolge des natürlichen Wachsthums des Auges sich entwickelt; nur dass die ererbte Disposition ihm eine definitive Gestalt von grösseren Dimensionen verleiht. Die Chorioideal-Atrophie beweist, dass sich schädliche Einflüsse durch das Ueberschreiten des natürlichen Wachsthums geltend machten.

Seitdem wir die Refraction des Auges nicht aus dem mehr oder minder convexen Zustande der Augenlinse, sondern aus der Länge der Axe erklären, ist jene ältere Behauptung Jägers, dass das Auge der neugeborenen Kinder wegen des convexen Zustandes seiner Linse myopisch sei, gänzlich unhaltbar; ebenso, dass aus diesem ursprünglich myopischen Zustande, dadurch, dass sich die Linse verflacht, das Auge zu einem emmetropischen wird. Ich bin zwar myopisch, aber ich fand mit dem Augenspiegel in dem Auge eines jeden meiner Kinder eine bedeutende Hypermetropie. Horstmann untersuchte das Auge von 50 Kindern zwischen dem 30. und 58. Lebenstage, und machte die Erfahrung, dass das Auge der meisten Kinder in diesem Alter hypermetropisch, von wenigen emmetropisch, und nur von sehr wenigen myopisch ist. Die Daten Jägers rühren wahrscheinlich von dem Irthume her, welcher sich auf das hohe Maass der Accomodation des Säuglingsauges stützt. Fürwahr, wenn wir die Donders'sche Scala der Accomodation betrachten, wonach im Alter von 10 Jahren die Accomodationsfähigkeit 14 D., in dem von 15 aber 12 D. beträgt; und berücksichtigen, dass dieselbe im ferneren Lebensalter im abnehmenden Verhältnisse schwindet; und wenn wir umgekehrt diese Scala nach rückwärts bis zum Säuglingsalter in steigendem Verhältnisse ergänzen: so können wir die Accomodations-

fähigkeit des Neugeborenen mit 18, ja selbst 20 Dioptrien bemessen Dieser Umstand erklärt zur Genüge jenes überaus grosse Nahesehen, dass wir an Kindern beobachten, welche die Mutterbrust während des Säugens betrachten, wobei der zur Divergenz hinneigenden Augenstellung, die beiden Augen doch noch nicht in der Gefahr einer übermässigen Convergenz schweben, welche im späteren Alter von so schädlicher Wirkung begleitet ist.

Dort, wo zufolge der Vererbung schon im Säuglingsalter der myopische Habitus oder aber die Disposition zu einem mehr als normalen Wachsthum vorhanden ist, dort wird die Myopie nicht nur häufiger, sondern auch hochgradiger sein. Indes müssen wir alle jene hochgradig myopischen Augen, welche auch ohne forcierten Gebrauch hochgradig myopisch werden, und die grössten Formen der myopischen Atrophie veranschaulichen, als entschieden pathologische Augen betrachten, welche es keineswegs rechtfertigen, die schädliche Wirkung des Schulbesuches abzuleugnen.

Meine Untersuchungen, welche ich an den Augen der Mediciner der Budapester Universität vorgenommen habe, geben also nicht nur darüber Aufschluss, in welchem Verhältnisse sich unter ihnen die Emmetopie, Hypermetropie und Myopie vertheilt, sondern aus denselben erhellt auch, dass der genannte myopische Process, in einem viel grösseren Verhältnisse vorkommt, als ihn die myopische Refraction aufweist. Diese Erfahrung beweist daher, dass man das Vorhandensein der Schulmyopie nicht leugnen kann.

Zur Adaptation der Retina.[1]

Von *Dr. István Csapodi*, a. o. Professor an der königl. ung. Universität zu Budapest.

Jene auch den Laien gut bekannte Erscheinung, dass, wenn jemand aus einem beleuchteten Raume in eine dunkle Stube tritt, sein Visus bedeutend geringer ist, als es der Verminderung des Lichtes entspricht, gleicht ganz dem Bilde der Hemeralopie. Natürlich können wir bei diesem Vergleich bloss von einer vorübergehenden Hemeralopie sprechen denn nach einigen Minuten treten schon die Umrisse der Gegenstände hervor und wir können uns dann im Zimmer allmählich zurechtfinden und wundern uns sogar, dass wir soeben noch gar nichts gesehen hatten. Hingegen verschwindet die Erscheinung der Hemeralopie selbst während des Aufenthaltes im Finstern nicht; oder sie vermindert sich wenigstens nicht in dem Maasse, dass sich der Visus soweit besserte, um sich im Finstern orientieren zu können.

Die erwähnte, vorübergehende Hemeralopie schwindet in dem Verhältnisse, in welchem das Auge sich an die Finsternis gewöhnt; ode wissenschaftlich gesprochen, in welchem sich die Netzhaut des Auges adaptiert, zur Ruhe kommt. Nach der Erklärung Herings gelangt die Sehsubstanz aus dem Zustande der Dissimilation wieder in den Zustand der Assimilation. Es gehört eine gewisse Zeit dazu, bis sich die Sehsubstanz regeneriert. Es ist somit verständlich, dass das während dieser Zeit in dem dunklen Zimmer vorhandene Licht zum Sehen nicht hinreicht oder dass der Empfindungsapparat für denselben noch nicht genügend empfänglich ist; daher steht es mit der richtigen Definition in keinem Widerspruch, wenn wir von einer vorübergehenden Hemeralopie sprechen.

Angelucci, welcher die Untersuchungen Bolls über die Thätigkeit der Retina fortsetzte, förderte sehr interessante Thatsachen über das Verhalten der Retina im Lichte und im Dunkel zutage (Una nuova teoria sulla visione, Cagliari 1886). Nach seinen an Froschaugen angestellten Untersuchungen werden die Pigmentkörner des Pigmentepithels der Netzhaut aufgerührt und die Pigmentzellen dringen mit ihren Fortsätzen

[1]) Az ideghártya adaptálódásához irta Csapodi István egyetemi docens. Orvosi Hetilap. Szemészet. 1893. 2. sz.

zwischen die Empfindungszellen, bedecken und schützen sie vor der übermässigen Einwirkung des Lichtes; im Finstern kehren hernach die Pigmentkörner aus den Fortsätzen langsamer in die Zellenkörper zurück, als sie eingedrungen waren. Das pigmentlose Auge der Albinos ist nicht nur deshalb gegen die Einwirkung des Lichtes ungeschützt, weil die Regenbogenhaut überflüssiges Licht durchlässt, sondern auch deshalb, weil wegen des Pigmentmangels im Pigmentepithel die sensiblen Zellen ungeschützt bleiben. In Ermanglung dieses Schutzes kann auch ein gewisser Grad von Hemeralopie bei dem Auge der Albinos vorhanden sein; wenigstens hat Angelucci die Erfahrung gemacht, dass die Sehschärfe zweier normalsichtiger Albinos um die Hälfte abnahm, sobald er ihnen ein schwaches Rauchglas vors Auge setzte.

Ich bin der Ansicht, man könnte auch die eigentliche Hemeralopie ohne jeden Zwang nach der Theorie Angeluccis erklären.

Die Hemeralopie entsteht nämlich entweder durch einen höheren Grad von Blendung, wie man das z. B. bei Schiffern, die auf den Meeren der heissen Zone reisten, beobachtete, indem nämlich das Schillern des Meerespiegels ihr Auge hemeralopisch macht; oder die Hemeralopie ist eine Erscheinung jenes verhängnisvollen Leidens, welches wir unter dem Namen Retinitis pigmentosa, oder richtiger Degeneratio pigmentosa retinae kennen. Zur Erklärung der durch Blendung verursachten Nachtblindheit drängt sich uns von selbst der Umstand auf, dass nach der intensiven Aufwühlung der Pigmentkörner dieselben nur sehr langsam in die Zellenkörper zurückkehren. Wenn die Bewegung der Pigmentkörner wieder normal wird, heilt auch die Nachtblindheit. Das charakteristischeste Symptom der Pigment-Degeneration der Netzhaut ist aber eben, dass in die Retina Pigmentschollen einwandern, welche vor dem Geäder der Retina ein Netz bilden. Wenn wir die Ursache der die Pigment-Degeneration begleitenden Nachtblindheit in der Erkrankung des Pigmentepithels suchen, so können wir auch die Unheilbarkeit dieses verhängnisvollen Leidens verstehen. Hat doch schon Förster constatiert, dass bei den Erkrankungen der Nervenfasern und des centralen Herdes des Sehens die Lichtempfindung nicht zugrunde zu gehen pflegt; die Lichtempfindung bleibt bei der Neuritis und Atrophia nervi optici, bei der Retinitis nephritica, Amblyopia toxica, Hemianopia eine gute. Andererseits wies eben Förster unzweifelhaft nach, dass die Nachtblindheit eine mangelhafte Adaptierung der Netzhaut sei.

In einer ganz anderen Richtung beschäftigte mich im Zusammenhange mit der Adaptierung der Retina mein eigenes Augenleiden, welches meine Aufmerksamkeit auf jene vorübergehende Hemeralopie lenkte, von welcher ich im Vorangehenden sprach.

Auf Grund einer Polyarthritis entstand im Winter des Jahres 1890 an meinem linken Auge eine schwere Iritis. Vor dieser meiner Krankheit

war auf meinem rechten Auge nach der Correctur einer Myopie von 2·5 D., sowie auf dem linken Auge nach der Correctur einer Myopie von 2·75 D., die Sehschärfe = $^5/_4$. Im Verlaufe der Iritis gieng das Objectsehen meines linken Auges gänzlich verloren und kehrte nur allmählich wieder. Nach der jetzigen Untersuchung blieb die Myopie und der Visus meines rechten Auges gleich, an meinem linken Auge aber kann ich nur mit der Correctur einer Myopie von 3·5—4 D., die S = $^5/_5$ erreichen. Die Sehprobeschrift Nr. I der Csapodi'schen Leseproben, welche mein rechtes Auge auf 30, ja 35 *cm* liest, vermag mein linkes Auge nur in 26 *cm* Entfernung zu lesen.

Diese Veränderung der Refraction meines linken Auges kann keine wirkliche, aus der Verlängerung der Augenaxe entstandene axiale Myopie sein, sondern sicherlich haben die auf der Linsenkapsel zurückgebliebenen Auflagerungen die Refraction meines Auges in dieser Art verändert, wie ja auch eine durch corneale Trübungen verursachte Amblyopie mittelst concaven Glases wesentlich verbessert werden kann, ohne dass eine gleichwertige Myopie im Auge vorhanden wäre.

Nach der Untersuchung meines Collegen Dr. Emil v. Grósz fixieren starke Anheftungen den grösseren Theil des Pupillarrandes; die im Bereiche der Pupille sichtbare Linsenkapsel aber bedecken dichte Trübungen. Bloss der obere Rand der Pupille vermag sich sinusartig zu erweitern, und hier ist auch die Linsenkapsel auf einem kleinen Gebiete ganz rein.

Während des Verlaufes der Heilung nahm ich bis in die jüngste Zeit eine wesentliche Verzerrung beim Lesen wahr. Jetzt sind nur noch Spuren dieser Verzerrung vorhanden; besonders wenn die Zeilen der Lectüre sehr dicht sind, nehme ich wahr, dass die Zeilen nicht ganz gerade verlaufen, und dass ein leichter Schatten auf dem Drucke ruht. Diese unbestimmte Beschattung verursacht es, dass beim Sehen in die Ferne meine Sehschärfe nicht mehr den übernormalen Wert ($^5/_4$) besitzt, den sie vor meinem Augenleiden hatte.

Die eigenthümlichste Beobachtung indessen war die, dass sich mein linkes Auge lange Zeit hindurch als hemeralopisch erwies. Wenn ich aus heller Beleuchtung in einen schwach beleuchteten Raum trat, sah ich eine Zeit lang mit meinem linken Auge gar nichts, und nach geraumer Weile erhellte sich die Localität vor mir, während der Visus meines rechten Auges dem Grade der Beleuchtung ganz proportional war. Dieser Zustand besteht einigermaassen auch heute noch, obschon keineswegs in solchem Grade, wie zu Beginn.

Als Ursache hiefür musste ich — vorderhand nur als Raisonnement — den Umstand ansehen, dass, während die Pupille meines rechten Auges sich an einem dunklen Orte gehörig erweitert und so in das Innere meines Auges mehr Licht einlässt, die durch Synechien fixierte, verengerte Pupille

meines linken Auges sich nicht so weit dilatieren kann, um hinlängliches Licht einlassen zu können. Es muss somit die Adaptierung der Retina meines linken Auges unvollständig sein. Es ist erklärlich, dass, solange das Exsudat aus dem Bereiche meiner Pupille noch nicht resorbiert war und die ganze, in der Grösse von 3·5 *mm* fixierte Pupille das Licht nicht gehörig durchliess, bloss jene sehr kleine, reine Stelle zum Eindringen der Lichtstrahlen diente, welche neben dem oberen Rande übrig blieb. In dem Maasse, als das Exsudat sich verringerte, besserte sich auch die Adaptierung des Auges, und meine Hemeralopie gestaltete sich weniger auffällig.

Um zur Bestätigung meiner Voraussetzung zu gelangen, untersuchte ich die Lichtempfindung meiner beiden Augen mit dem Förster'schen Photometer. Die Untersuchung nahm ich in dreifacher Weise vor. Bekanntlich befinden sich im Innern des Photometerkastens schwarze Streifen auf weissem Grunde, zu deren Beleuchtung bloss das mittelst einer Schraube erweiterbare Pergamentfenster der Laterne des Photometers Licht einlässt, dessen Menge wir durch die Grösse der Fensteroberfläche in Quadratmillimetern ausgedrückt, bezeichnen. Zuerst untersuchte ich daher immer, wie weit das Fenster des Photometers in dem Augenblicke war, wo ich eben die schwarzen Streifen auf dem weissen Grunde wahrnehmen konnte; hernach, wie viel Beleuchtung nothwendig war, damit ich die Buchstaben der Sehprobe für 5 *m* zu lesen vermochte; schliesslich, wann ich imstande war, die Leseprobe Nr. VIII (Cicero-Druck) zu lesen, deren Buchstaben bei Tageslicht in 1·5 *m* Entfernung gelesen werden können. Die Untersuchung nahm ich in meinem Sprechzimmer vor. Man konnte das Zimmer zwar nicht vollkommen verfinstern, aber diesen Mangel suchte ich durch Bedeckung beider Augen bis zum Zeitpunkte der Untersuchung auszugleichen, wobei ich darauf achtete, dass ich während des Bedeckens die Augen nicht drückte. Jener Unvollkommenheit des Photometers aber, dass seine Laterne auch nach abwärts auf den Tisch Licht wirft, trachtete ich in der Weise abzuhelfen, dass ich unter dieselbe ein glanzloses, schwarzes Papier breitete. Damit nicht das eigene Ablesen des Photometer-Maasses das Resultat störe, nahm meine Gattin das Ablesen und die Notierungen vor.

Bei der Wahrnehmung der Streifen des Photometers wartete ich nicht, bis ich dieselben ganz scharf sah, sondern ich liess den Zeitpunkt der ersten Unterscheidung derselben notieren.

Zum erstenmale (I) begann ich die Untersuchung um 7 Uhr abends, indem ich aus einem durch eine Petroleumlampe beleuchteten Zimmer in das finstere Zimmer gieng; das zweitemal (II) nahm ich die Untersuchung, aus der Mittagsbeleuchtung kommend, vor.

I.

7 Uhr		rechtes Auge	4·5 mm^2	linkes Auge	10 mm^2
7 „	5 Min.	„	2 „	„	10 „
7 „	30 „	„	1 „	„	8 „
7 „	45 „	„	0·5 „	„	4·5 „
8 „		„	0·5 „	„	3 „

II.

			Streifen		
12 Uhr	15 Min.	rechtes Auge	10 mm^2	linkes Auge	12·5 mm^2
12 „	30 „	„	—	„	—
12 „	45 „	„	0·5 mm^2	„	3 mm^2
			Sehprobe für 5 m		
12 Uhr	15 Min.	rechtes Auge	105 mm^2	linkes Auge	242 mm^2
12 „	30 „	„	66 mm^2	„	242 mm^2
12 „	45 „	„	12·5 mm^2	„	98 mm^2
			Cicero-Druck		
12 Uhr	15 Min.	rechtes Auge	—	linkes Auge	—
12 „	30 „	„	420 mm^2	„	wird nicht gelesen
12 „	45 „	„	„	„	—

Laut Tabelle I benöthigte mein linkes Auge zu Anfang der Untersuchung eine doppelt so starke Beleuchtung, wie mein rechtes.

Die Adaptierung meines rechten Auges war eine sehr rasche, die des linken eine viel langsamere. Die Abweichung zwischen der Lichtempfindung beider Augen wurde eine immer grössere, so dass nach 5 Minuten das rechte Auge sich mit dem $^1/_5$, nach 30 Minuten mit dem $^1/_8$, nach 45 Minuten mit dem $^1/_9$ Theil der Beleuchtung begnügte, welche das linke Auge zum Sehen benöthigte und erst nach Verlauf einer Stunde besserte sich dieses Verhältnis wieder soweit, dass das linke Auge eine nur 6mal so starke Beleuchtung erfordte. Im ganzen aber steigerte sich während einer Stunde die Adaptierung meines rechten Auges auf das 9fache der anfänglichen Wahrnehmung, die des linken hingegen kaum auf das dreifache. Die ziemliche Feinheit der anfänglichen Wahrnehmung ist dadurch zu erklären, dass die Untersuchung abends geschah, und das Auge schon während der Vorbereitung des Photometers zum Ausruhen Zeit hatte.

Laut Tabelle II war die anfängliche Wahrnehmung um vieles geringer; ich hatte eine intensivere Beleuchtung nöthig, und die meines linken Auges unterschied sich wenig von der des rechten; zu Beginn der Untersuchung waren beide Augen unter der Wirkung der Mittagsbeleuchtung, wobei die Verengerung der Pupille des rechten Auges die Differenz ausglich. Bezüglich der Streifen notierten wir dann bloss den nach Verlauf einer halben Stunde gefundenen Zustand, als die Lichtempfindung des rechten Auges auf das 20fache, die des linken aber nur auf das 4fache gestiegen war.

Die Fähigkeit, die letzte Zeile der Snellen'schen Buchstaben zu lesen, besserte sich bezüglich meines rechten Auges nach einer halben Stunde auf das 8fache, bezüglich meines linken kaum aufs $2^1/_2$fache. Den Cicero-Druck vermochte mein linkes Auge selbst bei der grössten Oeffnung des Fensters des Photometers, nämlich 1500 mm^2, nicht zu lesen.

Ferner träufelte ich zum Zwecke einer vergleichenden Untersuchung Pilocarpin in das gesunde rechte Auge ein, dessen Pupille dadurch auf 2 *mm* verengt wurde. Ein anderesmal erweiterte ich wieder mittels Cocaïn die Pupille meines gesunden Auges auf circa 6 *mm*.

Das Resultat dieser Untersuchungen ist in den Tabellen III und IV zusammengefasst; in jener mit Bezug auf das miotische, in dieser auf das mydriatische Auge. Dass ich die Untersuchungen an dem mit Pilocarpin behandelten Auge in den Abendstunden, an dem mit Cocaïn behandelten Auge aber vormittag vornahm, macht das Resultat nur umso überraschender insofern, als die Untersuchung am myopischen Auge in einem ruhigeren Zustande, am mydriatischen Auge aber unter der Wirkung des Tageslichtes erfolgte.

III.

Abends	Streifen	Snellen-Buchstaben	Cicero-Druck
10 Uhr 50 Min.	4·5 mm^2	145 mm^2	wird nicht gelesen
11 „	3 „	105 „	„ „ „
11 „ 15 „	3 „	85 „	„ „ „

IV.

Vormittags	Streifen	Snellen-Buchstaben	Cicero-Druck
10 Uhr	2 mm^2	32 mm^2	946 mm^2
10 „ 15 Min.	0·5 „	18 „	265 „
10 „ 30 „	0·5 „	15 „	258 „

Wenn ich die Pupille meines gesunden Auges mittels Pilocarpin verengerte (s. Tabelle III), so blieb die Lichtempfindung hinsichtlich der Wahrnehmung der Streifen eine gute, aber die Adaptierung besserte sich sehr wenig, bloss auf $^2/_3$ der anfänglichen Wahrnehmung; die Lesbarkeit der letzten Zeile der Snellen'schen Buchstaben verschlechterte sich bedeutend; der Cicero-Druck aber blieb selbst nach 25 Minuten unlesbar. Ich will noch bemerken, dass der Grad der durch Pilocarpin verursachten Myopie nicht grösser war als 1 D., insgesammt demnach an meinem Auge 3·5 D. betrug.

Laut Tabelle IV verbesserte die mittels Cocaïn vorgenommene Dilatation die Beleuchtung der Netzhaut so sehr, dass die Wahrnehmung der Streifen schon zu Beginn der Untersuchung eine ausgezeichnete war, und bereits nach 15 Minuten sich auf das 4fache besserte. Nebenbei bemerkt kann man einen kleineren Wert als 0·5 mm^2 mit dem Photometer nicht bestimmen.

Hinsichtlich der Snellen'schen Buchstaben besserte sich die gleich anfänglich sehr gute Wahrnehmung nach einer halben Stunde um mehr als das doppelte. Sehr wesentlich besserte sich auch die Fähigkeit den Cicero-Druck zu lesen, während nämlich bei normaler Pupille nach 15 Minuten 420 mm^2 Beleuchtung zum Lesen nöthig war, besserte sich bei dilatierter Pupille der anfängliche Wert von 946 mm^2, nach 15 Minuten auf 265 mm^2 und nach 30 Minuten auf 258 mm^2.

Bei Durchsicht der Literatur fand ich hauptsächlich in folgenden Arbeiten auf meinen Gegenstand bezügliche Daten:

Michel (Lehrbuch der Augenh. 1890) sagt, dass die Trübung der lichtbrechenden Medien, wie es scheint, gar keinen Einfluss auf die Differenzierung hat. Demnach habe ich auch die Auflagerung auf der Linsenkapsel meines Auges nicht in Rechnung zu ziehen.

Förster (Ueber Hemeralopie etc. 1857) nahm bei seinen Untersuchungen keine Rücksicht auf die Weite der Pupille.

Charpentier (Archives d'ophtalm. VI) bestrebte sich bei seinen Untersuchungen, die er mit seinem eigenen Photometer anstellte, den Einfluss der wechselnden Weite der Pupille in der Weise zu eliminieren, dass er durch eine 2 *mm* grosse Oeffnung eines vor dem Auge befindlichen Diaphragma hindurch sehen liess.

Bjerrum (Archiv f. Ophtalm. XXX. 2. 1884) bestätigt einerseits, dass bei schwacher Beleuchtung das Resultat nicht sehr verschieden war, ob er nun die eigene Myopie corrigierte oder nicht; andererseits verengerte er, da die Pupille seines myopischen Auges sehr weit war, dieselbe mittels Eserin, auf circa 2 *mm*. Nach seinen, mit verengter Pupille bei schwachem Lichte vorgenommenen Untersuchungen, sank die Sehschärfe seines miotischen Auges auf die Hälfte gegen jene des anderen Auges, so dass er eine hochgradige Hemeralopie aufwies.

Indes bemerkte er in seinem Berichte über die Untersuchung hemeralopischer Kranken, dass mit Ausnahme von Synechien die Pupille niemals so eng sein kann, wie die durch Eserin verengerte Pupille, so dass die Hemeralopie nur selten das Resultat der Pupillenverengerung sein kann. Indessen bestätigt seine Untersuchung, zu welcher er aus einer ganz anderen Ursache gelangte, nur umso eher die Richtigkeit meiner Auffassung und das Resultat meines Control-Versuches.

Die durch Miose bedingte Hemeralopie, respective die mangelhafte Adaptierung darf man natürlich nicht so auffassen, als ob bei weiter Pupille die Retina schneller zur Ruhe käme, die Pigmentkörner des Pigmentepithels früher sich ablagern würden; sondern die Erklärung liegt darin, dass die Lichtempfindlichkeit, welche durch die Rückkehr in den Zustand der Assimilation wieder erreicht wird, bei der Mydriasis früher den zur Wahrnehmung erforderlichen Lichtreiz bekommt, während bei Miosis das eindringende Licht unter der Schwelle der Reizbarkeit der Netzhaut bleibt.

Echinococcus retrobulbaris.[1])

Von *Dr. Ladislaus v. Issekutz*, emerit. I. Assistent der königl. ungar. Universitäts-Augenklinik zu Budapest; Augenarzt in Arad.

Jean Petit lenkte als erster die Aufmerksamkeit der Augenärzte darauf, dass die embryonale Form der Taenia echinococcus, die Echinococcus-Blase, welche im Darme des Hundes lebt und von hier auf verschiedenen Wegen, meistens aber durch mit den Excrementen der Hunde beschmutzte und nicht gut gereinigte Hände nicht nur in die Leber, Lunge, das Gehirn, Knochenmark (Réczey) etc. des menschlichen Organismus, sondern auch in die retrobulbäre Höhle gelangt.

Jean Petit leitete im Jahre 1774 die hierauf bezügliche Literatur mit der Mittheilung eines Falles ein; aber trotz der angeregten Aufmerksamkeit ist bis auf unsere Tage nur wenig hierüber bekannt geworden. Aus den Ausweisen, welche im Anhange zu einem Fall von Dieu im Jahre 1882 der gesammten Weltliteratur entnommen wurden, erhellt, dass im Verlaufe einer so langen Zeit, nämlich innerhalb 108 Jahren, bloss 39, respective seinen eigenen Fall mitgerechnet, 40 Mittheilungen erfolgten. Seit dieser Zeit wurde die Literatur um 4—5 Fälle bereichert, so dass die Gesammtzahl der beschriebenen Fälle circa 44—45 beträgt. Schon diese Zahlen allein machen es überflüssig, mit detaillierten statistischen Daten das seltene Vorkommen dieses Leidens sowohl im allgemeinen als auch im Verhältnisse zu anderen Augenleiden nachzuweisen.

Es ist mir nicht bekannt, dass in Ungarn ein ähnlicher Fall von retrobulbärem Echinococcus beobachtet oder mitgetheilt worden wäre, so dass mein Fall als der erste betrachtet werden kann.

Sowohl die solitäre, als die multiple Form des Echinococcus kommt an den verschiedensten Stellen der Orbita vor; so in deren vorderem, wie hinteren Theile, bald ausserhalb des Muskeltrichters, bald innerhalb desselben, unter der Scheide des Nervus opticus; in der Thränendrüse (Fehre), im Sinus frontalis (Verdalle); nur zwischen dem Periost und der orbitalen Wand wurde er noch nicht beobachtet.

[1]) Echinococcus retrobulbaris. Issekutz László dr.-tól, Aradon. Orvosi Hetilap. Szemészet. 1890. 2 sz. és 1896. 1 sz.

Die Krankheit entwickelt sich bald rasch, bald langsam; je nachdem die Blase ihrem Sitze und dem Maasse ihres Wachsthums entsprechend, das Auge oder die Augenlider in verschiedener Richtung verdrängt, resp. vorwölbt. In den benachbarten Theilen ruft sie, abweichend von anderen Cysten und Neugebilden, eine ungewöhnlich starke Entzündung hervor, worin die Erklärung für die, für den orbitalen Echinococcus charakteristischen, sehr starken, manchmal quälenden, ja selbst zur Bewusstlosigkeit führenden ciliaren Schmerzen liegt, zu denen sich noch eine supraorbitale Neuralgie zu gesellen pflegt. Dies kommt zwar auch bei anderen Cysten und Neugebilden vor; nur dass bei diesen der Entzündungsprocess und damit auch die Läsion der ciliaren Nerven selbst eine geringere ist. Diese Schmerzen sind manchmal schon sehr früh vorhanden, so dass sie das einzige Symptom des sich entwickelnden Leidens bilden; zumal dann, wenn dasselbe hinten seinen Sitz hat, kann es eine beträchtliche Grösse erreichen, ohne dass das Auge dadurch eine Lageveränderung erleiden würde. Einen solchen Fall beschreibt Pena, wobei sich die vorausgehenden Schmerzen einstellten und erst 4 Monate später ein Exophthalmus sich entwickelte, welcher auch durch Compression des Sehnerven zur Amaurose führte.

Eine andere Folge der intensiven Reizung besteht darin, dass sich um die Blase herum eine bindegewebige Hülle von verschiedener Dicke bildet, welche sodann, je nach ihrer Ausbildung, die Diagnose des Leidens wesentlich beeinflusst. Da wir es mit einer Blase zu thun haben, so können wir gewärtig sein, entweder direct, wenn sie vorne liegt, oder durch Vermittlung einzelner Gewebstheile, oder des Bulbus selbst, wenn sie nach rückwärts liegt, Fluctuation zu finden, wie man sie bei Blasen zu beobachten pflegt, und deren Erkennung für die Stellung der Diagnose sehr wichtig ist.

Dieses brauchbare Symptom kann jedoch auch ausbleiben, wenn die erwähnte Hülle dick und die Echinococcusblase so gross geworden ist, dass sie in dem verhältnismässig engen Raume der Orbita, selbst wenn sie die verschieblichen Theile zur Seite gedrängt hat, unter so starker Spannung steht, dass das durch die Palpation gewonnene Gefühl nicht die Annahme einer Blase, sondern die einer soliden Geschwulst zulässt; umso eher, wenn das Hydatidengeräusch, welches ebenfalls als Anhaltspunkt dient, noch nicht beobachtet wurde.

Man ersieht daraus, dass die äusseren, verwertbaren Erscheinungen die Diagnose oftmals nicht ermöglichen, und selbst bei einem noch so aufmerksamen Beobachter nicht imstande sind, den Verdacht auf Echinococcus zu erregen.

Anders verhält sich die Sache, wenn wir nur den leisesten Verdacht auf eine Cyste haben und dieselbe erreichbar ist; denn dann kann uns

die Analyse der bei der Probepunction gewonnenen Flüssigkeit über das Wesen des Leidens aufklären, und sie bringt auch die Frage zur Entscheidung, mit welcher Art von Cysten, die in der Orbita in grösserer oder geringerer Häufigkeit vorzukommen pflegen, wir es zu thun haben, ob mit einer Dermoidcyste, oder aber besonders mit einer Meningocele? Die Dermoidcyste verräth sich schon durch ihren schmierigen Inhalt von fettiger Consistenz; die in demselben befindlichen Haut- und Haartheile etc. gestatten schon auf mikroskopischem Wege die Diagnose, so dass hier eine präcisere chemische Analyse gar nicht nothwendig ist. Anders verhält sich schon die Sache mit dem Inhalte der Meningocele, welche bezüglich ihrer Consistenz und Farbe mit der Echinococcusblase im grossen und ganzen übereinstimmt, aber hinsichtlich ihrer chemischen Zusammensetzung wesentlich differiert und sich daher einzelnen Reagentien gegenüber anders verhält.

Die Cerebrospinal-Flüssigkeit zeigt alkalische Reaction, ihr specifisches Gewicht ist 1005, erhitzt gerinnt sie nicht, und enthält eine Substanz, welche die Fehling'sche Flüssigkeit reduciert; dies rührt nach Bödicker von Alcapton, nach Claude Bernard von einer Glycose her; überdies enthält sie eine geringe Menge Chlornatrium. Der Inhalt der Echinococcusblase ist ebenfalls eiweissfrei; das specifische Gewicht ist 1009 bis 1015, aber er enthält sehr viel Kochsalz, und ausserdem ist darin noch Zucker und Bernsteinsäure vorhanden.

Haken findet man äusserst selten. Als sicher kann man die Diagnose nur dann betrachten, wenn man mindestens einen Theil der Blasenwand erreichen, an derselben die für den Echinococcus so charakteristische histologische Structur erkennen kann. Die Wand ist $^1/_2$—1 *mm* dick und besteht aus einer äusseren cuticularen Schichte, in welcher eine sehr charakterisische feine, parallelfaserige Schichte vorhanden ist; dieselbe ist sehr elastisch, welchem Umstande sie die einigermaassen charakteristische Eigenschaft verdankt, dass, wenn sie in ihrer Continuität unterbrochen wird, sie sich aufzurollen strebt. An der inneren Seite findet sich die sogenannte parenchymatöse Schichte, welche dünner ist als die vorige, aus körniger Substanz und Zellen besteht und in welcher überdies noch Muskelfasern und Blutgefässe enthalten sind.

Der wachsende Echinococcus kann theils durch Druck, theils durch die von ihm verursachte Entzündung die für die retrobulbären Geschwülste charakteristischen Veränderungen am Augenhintergrunde hervorrufen, auf welche ich jedoch, da sie nichts eigenthümliches aufweisen, nicht näher eingehen will. Mit der Zunahme des Exophthalmus steigert sich auch die Tension des Auges, und wenn derselbe einen noch höheren Grad erreicht, so tritt, gleichsam als drittes Stadium, die Usur der Cornea ein (Pena).

Andererseits aber ist auch der orbitale Echinococcus solchen Veränderungen unterworfen, wie etwa der der Leber; nämlich er stirbt manchmal ab, was zumeist durch Bersten der Blase geschieht. Es kann vorkommen, dass sich sein Inhalt verdichtet, worauf sich dann die ganze Masse mit einer Kalkhülle umgibt oder die Blase vereitert; solche Fälle haben Roekliffe und Bresgen beschrieben, in letzterem starb der Kranke auch unter den Erscheinungen von Meningitis.

Ferner kann es vorkommen, dass man über dem Echinococcus Pulsation fühlen kann, wodurch man leicht auf einen Irrweg geführt werden kann. Die Erklärung dieses Phänomens besteht darin, dass die Blase während ihres langsamen Wachsthums den Knochen usuriert dadurch mit dem Schädelinnern in Verbindung tritt und so die Pulsation weiterleitet.

Dieses Symptom ist daher beim Echinococcus sehr wichtig, weil es einen prognostischen Wert besitzt und bei der Exstirpation, respective gelegentlich eines Eingriffes, zur Vorsicht mahnt. In der Literatur sind unter der geringen Zahl von orbitalen Echinococcen 2 derartige Fälle mit letalem Ausgange mitgetheilt, so dass sie also nicht einmal zu den seltensten Vorkommnissen gehören.

Die orbitalen Echinococcen kommen bei beiden Geschlechtern mit nahezu gleicher Häufigkeit vor, zumeist indes im jüngeren Alter. Unter den bisher beobachteten Fällen war der älteste 42, der jüngste hingegen 4 Jahre alt.

Unser Fall bezieht sich auf ein 8jähriges Mädchen eines Schäfer-Rechnungsführers, Julie B. Nach Angabe der Eltern war das Mädchen bis vor 8 Monaten gesund und litt nie an einem Augenübel. Vor 8 Monaten machten sie die Wahrnehmung, dass das linke Auge, ohne sich zu röthen, nach aussen sich vorzuwölben begann, wozu sich kurze Zeit darauf ein auf die ganze linksseitige Nasenhälfte ausstrahlender Schmerz gesellte. Das Hervordrängen des Auges steigerte sich allmählich und damit hielt auch die Verschlechterung des Sehvermögens gleichen Schritt, so dass es seit einigen Wochen total blind ist. Am 13. Februar 1890 kam es auf die Universitäts-Augenklinik und bot damals folgendes Bild:

Das obere Augenlid stark hervorgewölbt, leicht oedematös, die Haut darüber gespannt, aber hinsichtlich der Farbe ohne besondere Veränderung.

Das untere Augenlid ebenfalls oedematös, verdickt und durch das stark prominierende Auge tief herabgedrückt. Zwischen dem herabgedrückten unteren Augenlide und dem hervorgedrängten Auge liegt wurstartig die stark geschwellte, von erweiterten Gefässen durchzogene untere Uebergangsfalte. Der Augapfel war in gerader Richtung so nach vorne gedrängt, dass die aequatoriale Gegend den orbitalen Rand erreichte. Die Bewegung des Augapfels war nach jeder Richtung hin beschränkt, und nur bei stärkerer Innervation vermochte die Kranke kleine seitliche

Bewegungen auszuführen. Das Auge war äusserlich vollkommen gesund, und die dilatierte und unbewegliche Pupille war die einzige krankhafte Erscheinung. Mit dem Augenspiegel untersucht, erschienen die brechenden Medien rein. Die Papille war vollkommen weiss, ihre Grenzen mässig getrübt, die umgebende Retina gestreift. Die Venen erschienen stark gefüllt und geschlängelt, die Arterien verengt. Die Tension war normal, aber die Lichtempfindung total erloschen.

Wenn wir den Augapfel zurückdrängten, um die Natur des Leidens, welches die Protusion hervorrief und zweifellos in der retrobulbären Höhle seinen Sitz hatte, zu ergründen, so gab derselbe weder nach, noch konnte man an ihm eine Pulsation wahrnehmen, sondern wir fühlten eine solide Masse von ähnlichem Widerstande, wie man ihn beim analogen Versuche durch compacte Neugebilde zu fühlen bekommt. Zu dem gleichen Resultate gelangten wir auch dann, wenn wir mit einer Sonde oder mit unserem kleinen Finger neben dem stark protrudierten Auge möglichst weit nach rückwärts tasteten.

Alle diese Symptome, sowie die Entwickelung des Leidens, drängten zur Annahme eines compacten Neugebildes, womit zugleich auch die Richtung unseres Handelns angedeutet war; nämlich die Vornahme einer Evacuatio orbitae, die wir auch am 18. Februar in Chloroform-Narkose ausführten.

Wir begannen die Operation mit der Spaltung des Cantus externus; nachdem wir den Bulbus in seinem oberen und äusseren Theile freigemacht hatten, drangen wir mit unserem linken Zeigefinger vorwärts, um uns über die Lage der retrobulbären Geschwulst, sowie über das Auge und seine Verhältnisse zur Orbita zu orientieren. Dabei nahmen wir wahr, dass die unmittelbar hinter dem Bulbus liegende, compact anzufühlende Geschwulst, mit den Wänden der Orbita wenigstens vorne nicht fest verwachsen sei. Als wir die Geschwulst nun noch weiter frei machten und an ihre Befreiung aus der Tiefe schritten, begann nach einem Scherenschlag eine Flüssigkeit auszuströmen, welche auf den ersten Blick Blut zu sein schien. Nachdem wir ein wenig zugewartet, waren wir bald darüber im klaren, dass wir es hier nicht etwa mit einer gefässreichen Geschwulst oder gar einem Angiom zu thun hatten, denn nach kräftigem Ausspritzen war die folgende Blutung nicht stärker, als sie es bei einer Evacuatio orbitae zu sein pflegt. Wir mussten daher annehmen, dass hier eine Cyste vorlag, deren Wand wir angeschnitten hatten und deren Inhalt beim Ausfliessen im Vereine mit der durch die Operation verursachten reichlichen Blutung, auch ganz den Anschein von Blut hatte.

Von der Richtigkeit unseres Raisonnements wurden wir durch den folgenden Befund überzeugt. Denn als wir jetzt mit unserem Finger in die Orbita eindrangen, fanden wir letztere nahezu leer und wir fühlten,

nachdem sich die Blase ihres Inhaltes entleert hatte, bloss unmittelbar hinter dem Bulbus, wie zu Beginn der Operation eine resistente Masse. Wir wandelten die Operation daher bei möglichster Schonung der Weichtheile, um das spätere Tragen eines künstlichen Auges zu ermöglichen, in eine Enucleation um. Während der Operation konnten wir nur einen Theil der dünnen Wand der Blase hervorholen, da die starke Blutung die Orientierung erschwerte. In den folgenden Tagen gieng indes während der Ausspritzungen die ganze weisse, zusammengerollte Blasenwand in zwei Stücken ab. An dem daraus angefertigten, mikroskopischen Querschnitte konnte man die für die Echinococcuswand charakteristische und oben beschriebene, typische Structur erkennen. Die Echinococcusblase lag innerhalb des Muskeltrichters und füllte denselben während des Wachsens vollkommen aus; der Nervus opticus aber war gleichsam seitlich in denselben eingelagert. Die starke Entzündung führte zu einer sehr massigen, ungefähr 4—5 *mm* dicken, dichten, bindegewebigen Hüllenbildung, welche besonders vorne stark entwickelt war, was wir zu Beginn der Operation hinter dem Bulbus auch fühlten und wodurch es bedingt war, dass wir keine Fluctuation nachweisen konnten.

Der gegenwärtige Fall führte mir Zehenders Raisonnement, welches in den „Klin. Monatsblättern" erschien und zu welchem er mit Benützung eines reichen Sammelmateriales gelangt war, ins Gedächtnis; darin sucht er die in Mecklenburg auffallend häufig vorkommenden Echinococcusfälle zu erklären. Die Hunde, als die directen Ueberträger des Leidens, zu verdächtigen geht nicht an, weil ihre Zahl im Verhältnisse zu denen in anderen Staaten keine auffallend grosse ist; indem in Mecklenburg ähnlich wie in anderen Orten auf 18 Menschen bloss 1 Hund entfällt.

Zehender sah daher auch nicht darin die Ursache, sondern er glaubte sie in der ausserordentlich grossen Zahl der Schafe (auf 100 Einwohner entfallen 164·4 Schafe) zu finden, deren sogenannte „Drehkrankheit" zum Theil der Echinococcus verursacht. Die an einer solchen Krankheit gefallenen Thiere werden sammt dem Gehirne den Hunden als Futter vorgeworfen und so bekommen dieselben Taenien. Da auf diese Weise viele Hunde dieser Krankheit verfallen, so ist damit auch die Möglichkeit gegeben, dass Menschen öfter inficiert werden.

Im gegenwärtigen Falle war das in Rede stehende kleine Mädchen das Kind eines Schäfer-Rechnungsführers, und wie ich später erfahren habe, litten in jener Herde viele Schafe an der „Drehkrankheit", so dass sich die Erklärung Zehenders auf diesen Fall gut anwenden lässt.

* * *

Seit meiner ersten Publication sind bereits fünf Jahre verflossen, ohne dass in der ärztlichen Literatur Ungarns ein zweiter Fall mitgetheilt worden wäre.

Nach Verlauf von fünf Jahren bin ich wieder so glücklich, im Vereine mit meinem Freunde Dr. Alexander Vass über einen zweiten, von dem ersten etwas abweichenden Fall von Echinococcus retrobulbaris berichten zu können.

A. R., ein 12jähriges, nach Szt. Leányfalva zuständiges Dienstbotenkind, wurde am 12. October 1894 in Glogovacz, wo es zu Wartediensten bei Pferden verwendet wurde, von Seite seines Dienstgebers mit einer Peitsche zufällig am rechten Auge getroffen, was einen Tag hindurch mässige Schmerzen verursachte, dann aber spurlos vergieng. Diese anamnestische Angabe erwähne ich aus dem Grunde, weil die Eltern des Kindes das spätere Leiden als Folge dieses Peitschenhiebes auffassten.

Zu Weihnachten des Jahres 1894 begann das rechte Auge des Knaben zu schmerzen, was sich binnen kurzer Zeit derart steigerte, dass er aus dem Dienste treten musste. Die Schmerzen waren constant, reissend, klopfend und erstreckten sich auf die ganze rechtseitige Kopfhälfte, ihr Hauptsitz war aber in der Tiefe der rechten Augenhöhle. Trotz der fortwährenden quälenden Schmerzen war bis Ostern des laufenden Jahres am Auge gar keine Abnormität wahrzunehmen, bloss das allmähliche Schwinden des Sehvermögens deutete auf das Leiden hin.

Zu Ostern begann sein oberes Augenlid anzuschwellen und der rechte Augapfel trat mehr vor, wozu sich alsbald eine ähnliche Anschwellung des unteren Augenlides gesellte. Neben diesen, das Antlitz des Kindes verunstaltenden Veränderungen, steigerte sich auch die Schmerzhaftigkeit derart, dass dasselbe infolge der Tag und Nacht anhaltenden Qualen stark abmagerte, den Appetit verlor, und den Eindruck eines schwer Kranken machte.

Um von seinem Leiden befreit zu werden, kam es in Begleitung seiner Mutter am 14. Mai 1895 nachmittags in meine Ordinationsstunde, wo ich folgendes Krankheitsbild fand:

Das rechte obere Augenlid in seinem ganzen Umfange stark geschwollen, so dass es in seiner äusseren Hälfte die Grösse eines Taubeneies erreichte. Die Haut über demselben war mässig roth, gespannt, glatt. Ueber der ganzen Geschwulst hatte man das Gefühl einer weichen, ödematösen Infiltration, ohne irgendwo auf einen consistenten, entzündlichen Herd zu stossen. Das stark angeschwollene, verlängerte Augenlid hieng unbeweglich herab und bedeckte den vorgedrängten Bulbus.

Auch das untere Augenlid wies eine ähnliche ödematöse Anschwellung auf; nur dass es zufolge des Druckes seitens des Bulbus stark nach abwärts gedrängt war. Die durchscheinende, blassrothe, von erweiterten

Blutgefässen durchzogene, ödematös geschwollene untere Uebergangsfalte, hieng wurstförmig nach vorne und unten über den Lidrand bis zum unteren Rand des Jochbogens.

Der Augapfel war in hohem Grade nach unten und innen, in der Richtung der Nasenspitze verdrängt; die Protrusion betrug in Zahlen ausgedrückt circa 2·5 *cm*. Die Conjunctiva bulbi war roth, ödematös aufgelockert, die Cornea unversehrt, die Kammer normal, die Pupille weit und unbeweglich.

Den stark protrudierten Augapfel konnte man einigermaassen zurückdrängen, wobei wir mit unserem Tastgefühl eine im rückwärtigen äusseren Theile der Orbita sitzende, weiche Umfangszunahme constatieren konnten; eine Fluctuation konnte man aber durch Vermittlung des Bulbus nicht durchfühlen. Geräusch, Schwirren oder Pulsation war nicht wahrnehmbar. Tension etwas gesteigert. Es bestand somit nicht jener Widerstand, der den Eindruck eines starren, harten Körpers macht und für orbitale Geschwülste so sehr charakteristisch ist. Auch muss ich noch die Thatsache betonen, dass der Patient beim Drücken des Bulbus nach rückwärts oder aussen keinen gesteigerten Schmerz empfand.

Das ophthalmoskopische Bild war folgendes: Die brechenden Medien rein, die Papille sehr stark knopfförmig angeschwollen, schmutzigroth, getrübt, und gieng ohne jede Grenze in die ähnlich getrübte Retina über. Die Venen erweitert, geschlängelt, die Arterien verengt. Die Gefässe bogen an ihrer Austrittstelle mit einer sehr starken Krümmung gegen die umgebende Retina ab. Blutungen fanden sich keine. Patient sah mit dem rechten Auge nur Handbewegungen. Linkes Auge vollkommen gesund. V. = $^5/_6$ E.

Wir standen einer orbitalen Erkrankung gegenüber, die sich sehr langsam entwickelte, nur durch spontane Schmerzen sich äusserte, und über deren Anamnese wir nichts wussten, respective keinen Anhaltspunkt hatten, welcher zur Feststellung der Natur der Krankheit als Fingerzeig dienen könnte. Den vom Patienten erwähnten Peitschenhieb, welchen er noch im Monate October erlitten hatte, konnte man in keinen causalen Zusammenhang mit dem zu Ostern entstandenen Leiden bringen. Das Kind war, obschon bei seiner Vorstellung abgemagert, dennoch hinsichtlich seiner sämmtlichen Organe gesund, seinem Alter entsprechend gut entwickelt, und war an demselben eine constitutionelle Erkrankung nicht nachweisbar.

Das Krankheitsbild erregte auf den ersten Blick den Verdacht auf einen retrobulbären Eiterungsprocess mit Bindegewebsneubildung; denn die starken, kissenartigen Anschwellungen der Augenlider imponierten als entzündliche Infiltration; dabei waren gleichzeitig auch Protrusion und Schmerzen vorhanden. In Anbetracht dessen, dass wir gar keine

veranlassenden Ursachen fanden, das Kind gesund war, und es sich bei der sorgsamsten Untersuchung sogar herausstellte, dass die erwähnten Veränderungen der Augenlider und Bindehäute nicht einer entzündlichen Infiltration, sondern eher einem, infolge von Circulationsstörungen entstandenen, prallen Oedem entsprachen; ferner, dass der mittelst des Bulbus auf die Orbita ausgeübte Druck nirgends eine Schmerzsteigerung verursachte, was ich besonders hervorheben möchte; endlich mit Rücksicht darauf, dass beim Patienten Fiebertemperaturen, welche bei retrobulbären Entzündungen, die so bedeutende grosse Veränderungen veranlassen, sonst aufzutreten pflegen, hier nicht vorhanden waren; und schliesslich, dass die Krankheit die im Status praesens beschriebene Höhe erst im Verlaufe von Monaten erreichte, was wieder bei einer retrobulbären Entzündung ungewöhnlich ist, weil der Entzündungsprocess entweder mit Resorption endet, oder aber rasch in Eiterung übergeht und dann spontan durchbricht; konnten wir auf Grund dieser Ueberlegung im gegenwärtigen Falle einen Entzündungsprocess der Orbita (Periotitis, Phlegmone etc.) als ausgeschlossen betrachten.

Eine Hämorrhagie, Tenonitis, Thrombose des Sinus cavernosus kommen als Ursachen, welche ein dem beschriebenen analoges Krankheitsbild erzeugen können, gar nicht in Frage; denn der Exophthalmus war nicht in gerader Richtung und sehr gross; es mangelten auch die cerebralen Erscheinungen, und die Regio mastoidea war nicht ödematös geschwollen, das Leiden war einseitig etc., kurz, lauter Cardinalsymptome, welche eine Differentialdiagnose erleichtern.

Wenn wir bei unserem Gedankengange das logische Nacheinander einhielten, so mussten wir an einen orbitalen Tumor denken, welcher ausserhalb des Muskeltrichters im äusseren, oberen Theile der Orbita seinen Sitz hatte. Hier aber fehlte ein wichtiges Symptom, welches auf die Diagnose einen entscheidenden Einfluss ausübt, nämlich, dass die durch Vermittlung des Bulbus ausgeführte retrobulbäre Austastung keinen so harten resistenten Körper nachwies, sondern vielmehr den positiven Eindruck einer weichen und einigermaassen comprimierbaren Wucherung machte. Somit konnten wir an einen Tumor, mindestens von compacter Consistenz, nicht denken. Aber auch der Verdacht auf eine Dermoidcyste oder ein Angiom war nicht gerechtfertigt; theils wegen des Alters des Kindes und wegen des Entwicklungsganges des Leidens, theils aber deshalb, weil die Augenlider auch nicht eine Spur von Teleangiektasien aufwiesen.

Zu all dem Gesagten möchte ich noch ein wesentliches Symptom hinzufügen, welches ich bei der Besprechung des Status praesens absichtlich weggelassen habe. Durch starkes Hervordrängen des Bulbus nach aussen und unten (gegen die Nasenspitze) wurde zwischen dem-

selben und dem obern äussern Orbitalrand ein grosses, von der ödematösen Conjunctiva und dem subconjunctivalen Gewebe ausgefülltes Gebiet frei, in welchem man beim Tasten in die Tiefe ein weiches, comprimierbares Neugebilde mit glatter Oberfläche und einer sehr geringen Fluctuation durchfühlen konnte, welches zufolge seiner Lage, die in der eben erwähnten Richtung erfolgte Protrusion des Bulbus verursachen mochte.

Da ich mich an den im Jahre 1890 von mir genau beobachteten Fall zurückerinnerte, verglich ich denselben mit dem gegenwärtigen Krankheitsbilde; wobei ich zwischen beiden so ungemein viele übereinstimmende Symptome fand, dass ich gegenüber meinem Freunde Dr. Alexander Vass meinem Verdachte Ausdruck verlieh, dass wir es hier mit einem retrobulbären Echinococcus zu thun haben.

Auf Anregung meines Freundes Dr. Vass nahm ich mit einer Pravaz'schen Spritze eine Probepunction vor, wobei die Nadel ohne Widerstand eindrang und die Spritze sich sehr rasch mit einer klaren Flüssigkeit füllte, welche wir jedoch keiner Untersuchung unterziehen konnten.

Dieser Befund bestärkte uns noch mehr in der Richtigkeit unserer Diagnose.

An demselben Tage, an welchem der Patient bei mir erschienen war, musste ich aber für einige Wochen verreisen, deshalb überliess ich den Kranken Herrn Dr. Vass nach gemeinsamer Besprechung über die Art der Operation. Dr. Vass führte die Operation auch mit gewohnter Geschicklichkeit und Sachkenntnis aus und verständigte mich schon am nächsten Tage zu meiner grössten Freude davon, dass das Leiden thatsächlich durch eine retrobulbäre Echinococcus-Blase verursacht wurde.

Ueber die Operation und die Nachbehandlung wird daher Dr. Vass im folgenden berichten:

„Ich machte in die äussere Hälfte des stark ödematösen, oberen Augenlides einen Einschnitt und zwar deshalb durch das Augenlid hindurch, weil ich wegen des stark geschwellten und infolgedessen nicht sehr beweglichen Augenlides nicht zu der Uebergangsfalte gelangen konnte. Der Schnitt wurde solange in die Tiefe fortgesetzt, bis ich die Wand der Cyste erreichte, was ich mit meinem, in die Wunde eingeführten Finger gut fühlte. Als ich näher zur Blase gelangen wollte, stach ich die Cystenwand an, worauf sich deren Inhalt entleerte; der Balg fiel nun zusammen und sank auf den Boden der Wundhöhle, worauf ich ihn mit leichter Mühe in toto hervorzog, da er von der Umgebung gänzlich isoliert war. Hierauf tastete ich die so entstandene grosse Höhle mit

meinem Finger aus, um mich zu überzeugen, ob nicht noch eine zweite Blase vorhanden wäre.

Dabei konnte ich feststellen, dass sich der Parasit zwischen dem Periost der oberen, äusseren Wand der Orbita und der äusseren Seite des äusseren Theiles des Bulbus eingelagert hatte; die entsprechende Wand der Orbita war glatt anzufühlen.

Die tiefe Wundhöhle versah ich nun mit einem dicken Drain, und legte am Auge einen regelrechten Verband an.

Der nächste und unmittelbare Effect der Operation war der, dass die Schmerzen des Knaben wie auf einen Zauberschlag nachliessen. In der auf die Operation folgenden Nacht schlief derselbe sehr ruhig und seine Schmerzen kehrten nicht wieder. Das Oedem bildete sich nur sehr langsam zurück, ebenso auch der Exophthalmus."

Ich selbst sah den Fall erst 5 Wochen nach der Operation wieder, als am oberen Augenlide nur noch eine feine lineare Narbe die Incisionsstelle markierte. Der Exophthalmus bildete sich bedeutend zurück, die Weichtheile schwollen ab und nur die wurstförmige Gestalt der unteren Uebergangsfalte war noch vorhanden. Innerlich liess ich Jodkali nehmen und suchte die retrobulbäre Verdickung, welche noch einen geringen Grad von Exophthalmus verursachte, durch Massage mit dem Bulbus zum Schwinden zu bringen.

Diese Procedur hatte nach 3 Wochen einen schönen Erfolg, so dass ich das Kind mit vollkommen gutem Aussehen und ohne Exophthalmus entlassen konnte.

Zum Schlusse will ich noch mit einigen Worten der Veränderungen des Augenhintergrundes gedenken. Nach der Operation kehrte der Visus allmählich wieder, und heute zeigt derselbe insoferne eine wesentliche Besserung, als er $^5/_{20}$ beträgt.

Die Papille ist abgeschwollen und weist bloss in ihrem inneren Theile eine sehr geringe Schwellung auf, woselbst die früher schmutzigrothe Farbe von einer schwachen Rosafarbe abgelöst wurde. Die Grenzen der Papille, besonders die äusseren, sind gut sichtbar. Die äussere Hälfte ist indes weiss geworden, zeigt aber keine Abflachung. Die Venen sind mässig weit, die Arterien normal. Die Trübung der Retina ist wesentlich vermindert und dieselbe beginnt ihre normale, leuchtende Farbe zurückzugewinnen. Die Pupille ist mittelweit und reagiert in jeder Hinsicht gut. Trotz der Atrophie an der äusseren Hälfte der Papille halte ich die Sehschärfe $= {}^5/_{20}$ für constant; denn nach dem Verschwinden der Ursache hörte auch der auf den Sehnervenfasern lagernde Druck auf, wie das Bild des Augenhintergrundes beweist.

Die Wirksamkeit des Rectus internus ist noch heute unvollständig, was, wie ich glaube, durch die Narbe im Verlaufe der Muskelfasern verur-

sacht wird; im übrigen ist die Bewegung des Auges vollkommen frei. An dem mikroskopischen Querschnitte der exstirpierten Blase kann man unverkennbar die für den Echinococcus charakteristische, zarte, parallele Schichtung der Cuticula erkennen.

Das Kind pflegte mit Vorliebe mit Hunden zu spielen, wobei es so weit gieng, deren Maul zu küssen. Dies ist das einzige nachweisbare ätiologische Moment, welches die Entstehung des Echinococcus im gegenwärtigen Falle einigermaassen zu erklären vermag.

Die Augensymptome der Tabes dorsalis.[1]

Von *Dr. Emil von Grósz*, Privatdocenten und Adjuncten der Universitäts-Augenklinik zu Budapest.

I.

Es ist eine längst bekannte Thatsache, dass die als Tabes dorsalis bezeichnete Erkrankung des Central-Nervensystems an den Augen oft Veränderungen verursacht; seitdem es jedoch evident wurde, dass letztere den übrigen Erscheinungen um Jahre vorangehen können, widmeten sowohl Ophthalmologen als Neurologen der Erklärung dieses Zusammenhanges besondere Aufmerksamkeit.

Indes führen die Untersuchungen zu abweichenden Resultaten. Zu anderen Resultaten gelangten nämlich die Neurologen, und zu anderen die Ophthalmologen!

Die nächste Ursache dieses Umstandes liegt in der Qualität des aufgearbeiteten Materials insoferne, als sich jene Tabiker, die die ophthalmologischen Ambulatorien aufsuchen, in einem ganz anderen Stadium der Krankheit befinden als jene, welche die internen Kliniken aufsuchen, oder als jene, die sich in öffentlichen, allgemeinen Krankenhäusern, zumeist aber in den Armenhäusern aufzuhalten pflegen.

In zweiter Linie kann zur Aufklärung der Verschiedenheit in den Ansichten auch der Umstand herangezogen werden, dass der Ophthalmologe bereits feine Veränderungen wahrzunehmen imstande ist, die der in diesem Fache eventuell weniger erfahrene Neurolog nicht wahrnimmt; und umgekehrt, noch öfter achtet der Ophthalmologe nicht genug auf jene Erscheinungen, die bereits dem Neurologen auffallen.

Deshalb war es bei meinen Studien mein erstes Bestreben, diese beiden störenden Factoren auszuschliessen.

Ein reichhaltiges Material und das Zusammenwirken mit Neurologen

[1] A tabes dorsalis tünetei a szemen. Orvosi Hetilap Szemészet 1896. 2.—3. sz. A tabeses látóidegsorvadás. Kórszövettani vizsgálatok eredménye. Orvosi Hetilap. Szemészet 1897. Jubilaeumi Szám.

waren die zwei Bedingungen, von denen ich ein günstiges Resultat erwartete.

Ich musste daher vor allem trachten, die Untersuchungen womöglich an Tabikern aller Stadien vorzunehmen. Dass ich dies thatsächlich thun konnte, verdanke ich in erster Reihe der Zuvorkommenheit und dem Vertrauen, mit welchem mir ausser meinem Chef, Herrn Professor Wilh. Schulek, auch die Herren Professoren v. Korányi, v. Kétly, Laufenauer und Jendrássik, sowie die Herren Privatdocenten Alexander v. Korányi und Karl Schaffer die Untersuchung der Kranken der unter ihrer Leitung stehenden Kliniken, respective Abtheilungen, und die Bearbeitung des Materials überliessen.

Desgleichen schulde ich auch den Herren Professoren Genersich und Pertik Dank, die mir zur Vornahme der histologischen Untersuchungen die Sehnerven und das Chiasma nervorum opticorum gelegentlich der Sectionen zu überlassen so gütig waren.

So konnte ich seit Herbst 1895 bis März 1896 103 Tabiker untersuchen und die Sehorgane zweier an Tabes dorsalis Verstorbener erhalten.

Weit wertvoller als diese Zahlen ist jedoch der Umstand, dass die Untersuchten aus dem Ambulatorium der Augenklinik (29), aus der internen Klinik (21), aus der Klinik für Nervenkranke (28), aus den öffentlichen Krankenhäusern (5), aus dem Armenhause (12), und nur zur geringsten Zahl aus der Privatpraxis herrührten.

Gegen die Einseitigkeit schützte ich mich in der Weise, dass ich mir in jedem einzelnen Falle die gütige Meinung der Herren Professoren oder ihrer Assistenten erbat; zu besonderem Danke bin ich diesbezüglich den Herren Collegen Ernst Jendrássik, Alex. v. Korányi und Koloman Pándy verpflichtet.

Die Bearbeitung des hier gesammelten und des eventuell später vorkommenden Materials beabsichtige ich derart vorzunehmen, dass ich in erster Reihe über die klinischen Erscheinungen und sodann über die pathologisch-histologischen Veränderungen berichte. Von letzteren wird diesmal nur insoweit die Rede sein, als es zur Erklärung der einzelnen Thatsachen schon jetzt unbedingt nöthig ist.

Gerade zufolge der Vollkommenheit unserer physikalischen Untersuchungsmethoden können wir an den Augen auch die feinsten Veränderungen wahrnehmen, und wenn man sich über die Bedeutung dieser Veränderungen klar ist, so ist die Diagnose schon zu einer Zeit möglich, da die übrigen Symptome der Tabes noch fehlen. Dieser Umstand fiel Charcot schon in den 70er Jahren auf.

Der grösste Theil der in die Salpetrière aufgenommenen amaurotischen Frauen wurde nämlich erst später atactisch. So wurde z. B. im

Jahre 1855 eine 55jährige Frau aufgenommen, die ihr Sehvermögen schon im Jahre 1850 unter gleichzeitigen Kopfschmerzen eingebüsst hatte. Die lancinierenden Schmerzen stellten sich erst 10 Jahre später ein, die Ataxie aber erst nach 17 Jahren.

Jetzt wissen wir ganz gut, dass solche Fälle keine Ausnahme sind (Kahler, Gowers).

Auch die Veränderungen der Pupille gehören zu den ersten Erscheinungen. Diesbezüglich kann ich auch aus meiner eigenen Erfahrung ein Beispiel anführen. Ein 35jähriger Mann wendete sich im Jahre 1894 mit der Klage an mich, dass es vor seinem linken Auge flimmere. Seine Sehschärfe war dazumal an beiden Augen vollkommen; die Accommodation seinem Alter entsprechend; Farbensinn gut; Gesichtsfelder frei; die linke Pupille dilatiert, Augenhintergrund beiderseits normal; dabei war in seinem Nervensystem auch nicht die geringste Veränderung nachweisbar. Die linksseitige Mydriasis war eine isolierte Erscheinung.

Ein Jahr später entstand auf diesem Auge eine Accomodationsparese; der rechte Kniereflex fehlte, der sonstige Befund war unverändert. In diesem Jahre sah ich ihn neuerdings. Die Sehschärfe ist auch jetzt normal, aber er ist in geringem Grade farbenblind und das linke Gesichtsfeld ist von aussen und oben her eingeengt.

An der linken Papille untrügliche Zeichen beginnender Atrophie; beiderseits Mydriasis mit linksseitiger Accomodationsparese. Anisokorie mit Robertson'schem Symptome; lancinierende Schmerzen in den Extremitäten, Gürtelgefühl, Romberg'sches Symptom; Westphal'sches Symptom; Impotenz, Harnbeschwerden. Im gegebenen Falle begann demnach das Leiden mit einfacher Mydriasis.

Hingegen kommt es oft vor, dass die Tabes durch vorübergehende Augenmuskel-Lähmungen verrathen wird. Bekannt ist der Fall, in welchem eine siebenmal recidivierende Oculomotorius-Lähmung dem Leiden vorausgieng (Pel). Einer meiner an Tabes leidenden Kranken, dessen Sehschärfe noch immer nahezu vollkommen erhalten ist, obschon an der Papille Erscheinungen von ausgesprochener Atrophie sind, hatte bereits vor 17 Jahren eine vorübergehende Diplopie. Mit einem Worte, ausser den, ihrer Bedeutung nach viel wertloseren lancinierenden Schmerzen können die Veränderungen an den Augen die frühesten Erscheinungen der Tabes bilden — und bilden sie auch oft.

Von welcher Art und Bedeutung diese Erscheinungen sind, werden wir gleich sehen.

Die Veränderungen am Auge infolge von Tabes dorsalis kann man in drei Gruppen theilen:

α) Veränderungen des Nervus opticus;

β) der Pupillenreaction und Accomodation, und

γ) der äusseren Augenmuskeln.

α) Nervus opticus.

Das Vorhandensein einer Alteration des Sehnerven constatieren wir aus dem Ergebnisse der functionellen und der objectiven Untersuchung.

A. Die functionellen Abweichungen können sich

1. in einer Verminderung des centralen Sehens,
2. in Farbenblindheit, und
3. in einer Einschränkung des Gesichtsfeldes äussern; während

B. objectiv, die Degeneration des Sehnerven, an dem Bilde der Atrophia nervi optici erkennbar ist.

A.

1. Das centrale Sehen war an 97 afficierten Augen (an den Augen von sechs Kranken war die Bestimmung aus äusseren Gründen nicht verlässlich) folgendes: an 11 Augen keine Lichtempfindung; an 28 Augen war die Sehschärfe ein zehntel des Normalen oder noch weniger; an 110 Augen war das Sehen besser als ein Zehntel, aber nur an 45 Augen vollständig erhalten. D. h.: Unter 194 untersuchten Augen hatten nur 23% vollkommenes Sehen, und nur 13% der Kranken hatten an beiden Augen ganz gute Sehschärfe. Und zwar hatten an beiden Augen: gleichen, normalen Visus 13 Kranke; gleichmässigen, aber geschwächten 33 Fälle; beide Augen waren amaurotisch in vier Fällen; zwischen dem Visus beider Augen war eine kleine Differenz bei 34, eine grosse bei 15 Fällen. Die grösste Differenz bestand in zwei Fällen, wo auf dem einen Auge das Sehvermögen derart gesunken war, dass nur Handbewegungen gesehen wurden, und auf dem anderen Auge V. = $^5/_{10}$ war. Auch fand sich ein Fall, wo auf dem einen Auge keine Lichtempfindung bestand, während auf dem zweiten die Sehschärfe noch $^5/_{50}$ betrug.[1])

2. Den Farbensinn konnten wir in 85 Fällen untersuchen, bei 66 fand ich ihn normal, 14 verwechselten die Farben und fünf waren vollkommen farbenblind,[2]) d. h. der centrale Farbensinn war in 22% mangelhaft. Zuerst wird die Unterscheidung der grünen Farbe unsicher, dann folgt die Störung der Perception für Roth; die Empfindung für blau und gelb leidet zuletzt.

Bei Gelegenheit unserer Untersuchungen bezeichneten wir nur jene als farbenblind, deren Farbensinn schon in hohem Grade mangelhaft war.

---

[1]) Von den 109 Kranken Bergers hatten 12 gar keine Lichtempfindung, 13 nahmen Handbewegungen wahr, 8 zählten Finger, 11 hatten einen in geringem Grade geschwächten Visus.

[2]) Berger fand unter seinen Untersuchten zwölf Farbenblinde.

3. Besondere Sorgfalt verwendete ich auf die Prüfung des Gesichtsfeldes. Bei der präcisen Aufnahme derselben stand mir Herr Dr. Ernst Schwarz, Assistenzarzt der Augenklinik, hilfreich zur Seite. Die Ansichten bezüglich der Gesichtsfelder sind sehr abweichend. Nach Graefe ist für Tabes die nasale, nach Schweigger und Leber die temporale, nach Schmeichler die concentrische Einengung charakteristisch; während es Berger nicht gelang, obschon er wiederholt sectorenförmige Defecte nach oben und unten beobachtete, eine bestimmte charakteristische Form zu finden.

Unter den von uns aufgenommenen 147 Gesichtsfeldern waren 62 vollkommen normal. Unter den 85 pathologischen Sehfeldern waren 41 von oben und aussen her, 18 von oben, 18 von mehreren Seiten, 13 concentrisch eingeengt, während sich in 4 Fällen das ganze Sehen bloss auf einen Sector beschränkte.[1]) Es waren demnach 57% der Sehfelder alteriert. Einen hemianopischen Charakter oder ein Scotom fanden wir in keinem einzigen Falle.

Das Gesichtsfeld für Farben konnten wir bloss an 104 Augen aufnehmen. Ausgesprochen eingeengt war es in 59 Fällen, während es in 45 Fällen entweder ganz normal war, oder bloss eine Abweichung geringen Grades zeigte; die farbigen Gesichtsfelder zeigten daher in 56% eine Anomalie. Ich bemerke nur noch, dass wir eine Einschränkung von 10° noch nicht als pathologisch ansahen.

Wir können demnach daraus, dass das Gesichtsfeld so oft eine Abweichung zeigt, ersehen, dass die präcise Aufnahme desselben keine überflüssige Mühe ist. Diese Einschränkungen können schon zu einer Zeit auftreten, da das centrale Sehen noch kaum vermindert ist. Ja, es ist möglich, dass selbst der Augenhintergrund noch sehr geringe Veränderungen aufweist. Dann bildet es natürlich ein wertvolles Symptom für die sichere Begründung der Diagnose.

Einmal gesellte sich zur tabischen Gesichtsfeldeinschränkung Glaucom hinzu (diesen Fall nahmen wir in die Statistik nicht auf). Der Charakter der beiden verschiedenen ätiologischen Momente war trotz vorgeschrittener Läsion zu erkennen.

Der peripheren Verengerung des Gesichtsfeldes entsprachen auch die anatomischen Befunde, insofern, als auch schon Leber fand, dass die degenerierten Fasern des Sehnerven in dem hinter dem Bulbus befindlichen Theile sich befinden, und zwar in den Randpartien des Opticus. Dies fand auch ich in dem von mir genau studierten Falle. Es ist auch

[1]) Berger fand unter seinen an tabischer Atrophie leidenden Kranken das Gesichtsfeld fünfmal concentrisch, fünfmal von innen, zweimal von innen und unten, einmal von oben, achtmal von aussen, dreimal von aussen und oben, zweimal von aussen und unten, dreimal in mehrfacher Richtung eingeengt und dreimal war ein centrales Scotom vorhanden.

unzweifelhaft, dass diese periphere Einengung zumeist von oben—aussen beginnt.

Dies ist auch an den farbigen Gesichtsfeldern gut erkennbar und deutet sogar im Vorhinein die Einschränkung an.

B.

Die Resultate aller dieser Untersuchungen werden durch die Intelligenz der Kranken, durch ihren physischen Zustand und ihren guten Willen wesentlich beeinflusst. Deshalb sind die Veränderungen, welche objectiv mit dem Augenspiegel zu erkennen sind, bedeutend wertvoller. Es frägt sich deshalb, wie ist das Augenspiegelbild der tabischen Kranken beschaffen? Besteht eine Veränderung von diagnostischem Wert?

Dass der Sehnerv erkrankt sein müsse, können wir schon aus der Verminderung der Sehschärfe, der Einengung des Gesichtsfeldes und der Farbenblindheit folgern; weit mehr überzeugende Kraft besitzt jedoch der anatomische Befund.

In den Sehnerven der Tabiker — obschon wir relativ wenige Untersuchungen in dieser Richtung kennen — sind die unzweifelhaften Symptome der Degeneratio grisea zu finden. Dass unter den Gehirnnerven gerade der Opticus es ist, der oft Veränderungen aufweist, darüber können wir uns nicht wundern, wenn wir bedenken, dass derselbe einen wirklichen Gehirntheil bildet. Denn es ist bekannt, dass der Opticus sich unmittelbar aus der vordersten Gehirnblase entwickelt und diesen seinen Charakter in histologischer Beziehung auch nach vollendeter Entwicklung beibehält. Nachdem wir aber aus zahlreichen Untersuchungen, insbesondere Jendrássik's, wissen, dass innerhalb des Gehirns charakteristische histologische Veränderungen vorkommen, ist es leicht verständlich, dass auch der Opticus erkranken kann. In dem Momente aber, da die geringste histologische Veränderung auftritt, sind wir schon in der Lage, dieselbe zufolge der Vollkommenheit unserer Untersuchungsmethoden sofort zu erkennen. Die functionellen Zeichen dieser histologischen Veränderungen haben wir eben erst behandelt. Aber wir können sie noch früher mit Hilfe des Spiegels erkennen.

Nach Charcot bietet die Atrophie folgendes Bild: die Grenze der Papille ist scharf; die Getässe sind unverändert, aber im Bereich der Papille nicht gut sichtbar, da die Durchsichtigkeit der letzteren abgenommen hat und sie daher das Licht stark reflectiert. Die Papille verliert ihre Rosafarbe und wird allmählich weiss, perlmutterfarbig.

Nach Panas beginnt eine, ohne congestive Erscheinungen fortschreitende Decoloration, die anfangs bloss an der äussern Hälfte zu erkennen ist, sich aber später auf die ganze Papille erstreckt; die Lücken der Lamina cribrosa kommen zum Vorschein und die Arterien sind verengt.

Nach Wecker ist die Papille in ihrem ganzen Umfange decoloriert, es besteht keine atrophische Excavation, die Papille verliert ihre Durchsichtigkeit, und deshalb sind die Gefässe nicht gut sichtbar.

Nach Gowers sind die Papillen grau, fleckig, scharf begrenzt und manchmal eigenthümlich opak.

Nach Leber ist die erste Veränderung die Decoloration, die sich allmählich auf die ganze Papille erstreckt; die grossen Gefässe bleiben lange unverändert, bloss die kleinen Aeste schwinden rasch; die Vertiefung und das Erscheinen der Lücken der Lamina cribrosa sind spätere Symptome.

Alle diese Schilderungen können mehr-minder den anatomischen Veränderungen entsprechen. Von einem ganz anderen Bilde spricht Berger. Nach ihm geht der Decoloration Hyperaemie voraus, und an den Gefässen tritt eine graduelle Veränderung ein. Anfangs sind sie normal, später verengen sich die Arterien; dann erweitern sich die Venen, und schliesslich verengern sich sämmtliche Gefässe.

Nach Samelsohn hingegen soll die tabische Veränderung des Sehnerven sogar in zweierlei Weise auftreten. In dem einen Fall haben wir es mit einer der Neuritis der peripheren Nerven analogen Neuritis retrobulbaris zu thun, welche eine durch einen relativen Gürtel begrenzte periphere Gesichtsfeldeinengung verursacht und für deren Augenspiegelbild die weisse, aber vergrösserte Papille charakteristisch sein soll. Die zweite Form ist die der centralen Erkrankung entsprechende Atrophie, welche an der verkleinerten, grauen Papille zu erkennen ist.

Die Prognose der ersteren ist gut, die der letzteren absolut ungünstig. Auf der Heidelberger Versammlung, wo Samelsohn diese Unterscheidung aufstellte, drückten Leber und Uthoff sofort ihre Bedenken diesen beiden Arten gegenüber aus; während Goldzieher die Auffassung Samelsohns bestätigte, und jene Art, die nach ihm mit centralem Scotom einhergeht, als die Form ansieht, die eine günstige Prognose verspricht.

Wie wir also sehen, bestehen zwischen den einzelnen Schilderungen nicht unbedeutende Unterschiede. Dies dürfte kaum einen anderen Grund haben, als dass der Einzelne den Augenspiegelbefund zur Unterstützung seiner eigenen Theorie benützen will, und dass dieser Umstand sein Urtheil mehr oder minder beeinflusst. Andere wieder tragen den verschiedenen Stadien der an und für sich einheitlichen Läsion nicht Rechnung, indem sie eventuelle Complicationen als zum Bilde der Krankheit selbst gehörig betrachten. Und thatsächlich beschreiben jene, die die Affection des Opticus aus der durch den Sympathicus vermittelten, vasomotorischen Störung erklären wollen, die verschiedensten Veränderungen an den Blutgefässen der Papille. Diejenigen, die den Kranken erst dann mit dem

Augenspiegel untersuchen, wenn derselbe schon blind ist, betonen die glänzend weisse Farbe der Papille (hierher gehören die Neurologen). Jene aber, die die Tabiker in einem frühen Stadium ihrer Krankheit sehen, sprechen von einer grauen Papille.

Nach all dem, was ich seit Jahren an der Papille vieler Hunderte von atrophischen Sehnerven gesehen,[1]) muss ich sagen, dass die tabische Atrophie ein einheitliches Krankheitsbild ist, welches zwei Stadien hat. In der ersten Periode ist die Papille grau, die Gefässe unverändert, keine Abflachung vorhanden, und bloss ein mattes Grau, welches sich auf die ganze Papille erstreckt, verräth die Störung; später, aber meist erst nach Jahren, wird die Farbe der Papille, und zwar von der äusseren Hälfte her, weisser, bis schliesslich die Lücken der Lamina cribrosa zum Vorschein kommen. Für das erste Stadium passt die Benennung atrophia nervi optici grisea gut, für die letztere: die der atrophia nervi optici simplex. Diesen beiden Stadien würde anatomisch die Degeneration der Nervenelemente und später die Resorption der zerfallenen Theile entsprechen. Aeusserst selten kommt es vor, dass eine venöse Hyperämie vorhanden ist; nach meiner Ueberzeugung sind das aber complicierte Fälle. Und zwar ist es möglich, dass diese Complicationen durch eine Neuritis retrobulbaris toxica verursacht werden; ja es ist auch möglich, dass die Syphilis, als solche allein — und unabhängig von dem tabischen Processe — direct eine Veränderung im Sehnerven verursacht hat.

Die Complication erklärt dann auch jene Annahme, dass die tabische Sehstörung sich bessern könne. Eine solche Besserung ist aber schon zufolge des Wesens der tabischen Sehnervenläsion nicht denkbar. Die Kranken behaupten es manchmal, aber die präcise Untersuchung lehrt das Gegentheil. Wenn jedoch bei dem schlechten Sehen auch der Tabak eine Rolle spielt, so können wir, wenn wir denselben entziehen, eine geringe Besserung beobachten. Diese meine Auffassung erklärt auch die Thatsache, die schon Uthoff erwähnte, dass nämlich die antiluetische Cur in einzelnen Ausnahmsfällen für kurze Zeit das Sehen verbessern könne. Allerdings ist nicht zu vergessen, dass bei solchen Fällen auch ein Zweifel in die Richtigkeit der Diagnose gesetzt werden kann. Kurz: auch die Sehnerven der Tabiker können ebenso wie die eines andern Menschen von einer anderen Schädlichkeit angegriffen werden — und wir müssen darauf achten, dass wir nicht der Tabes als solcher etwas zumuthen, was einem anderen ätiologischen Moment zukommt. Dass diese Complicationen nicht so selten sind, davon habe ich mich selbst überzeugt, als

[1]) An der Universitäts-Augenklinik kamen im letzten Jahre 1895 allein unter 8160 neuen Kranken 286 an Sehnervenkrankheiten leidende Fälle vor, von denen 155 an Atrophia nerv. opt. litten. Unter den 21.000 Kranken Weckers kamen 310 Atrophien vor.

ich solche Tabeskranke zu untersuchen Gelegenheit hatte, deren Unterkunft das starke Rauchen gestattete. (Armenhaus.)

Demzufolge kann ich weder die Schilderung Samelsohns, noch die Bergers annehmen, sondern meine Ueberzeugung geht dahin, dass die tabische Sehnervenerkrankung einen einheitlichen Krankheitsprocess vorstellt, dessen Wesen die progressive Atrophie bildet.

Der Verlauf kann rascher oder langsamer sein, aber der Eintritt der Erblindung kann nicht aufgehalten werden. Man pflegt zu sagen, dass der Verlauf der Atrophie im präatactischen Stadium ein sehr langsamer sei, während der Verlauf der Degeneration im paralytischen Stadium ein rascher ist. Daraus, dass sich bei ausgesprochener Decoloration die Sehschärfe in relativ geringem Maasse verschlechtert, schliesst man, dass die Erblindung jahrelang dauern wird; während, wenn das Sehen sehr schlecht ist, zu einer Zeit da die objectiven Symptome noch unbedeutend sind, man einen raschen Verlauf vorhersagt (Kniess). Alle diese Behauptungen entbehren jedoch der nöthigen Grundlage. Daraus, dass man die Atrophie erst in der paralytischen Periode diagnosticierte, folgt noch nicht, dass sie auch dann entstanden ist, und es ist klar, dass wenn wir den Eintritt der Erblindung von dem Momente an rechnen, da wir die Diagnose stellen, dies eine kürzere Zeit ausmacht, als wenn wir sie auf ihren wirklichen Ursprung zurückführen.

Es liegt daher gar kein Grund vor, das einheitliche Bild des Krankheitsprocesses zu zerstören. Meiner Ansicht nach ist jede erst im paralytischen Stadium diagnosticierte Atrophie alten Datums und dieselbe wurde bloss spät constatiert.[1])

Jenen Fällen, von denen behauptet wird, dass die Erblindung nach vorherigem guten Visus binnen wenigen Wochen erfolgt sei, müssen wir mit derselben Skepsis entgegentreten, wie der Behauptung Vieler an senilem grauen Star Erkrankter, dass sie plötzlich erblindet wären.

All dies schliesst natürlich nicht aus, dass der Verlauf der Atrophie rasch oder langsam sein kann. Kann man doch im Verlaufe der Tabes dorsalis selbst solche Unterschiede wahrnehmen; nur dagegen verwahre ich mich, dass die Natur der in der Früh- und Spätperiode entstehenden, besser gesagt diagnosticierten Atrophie eine verschiedene wäre. Hier möchte ich jene Erfahrung kurz erwähnen, dass mit dem Erscheinen der Atrophie die übrigen Symptome sich zu bessern pflegen. Benedict, Martin, Dejerine bekräftigten dies. Diesbezügliche Beweise sind jedoch noch ausständig.

---

[1]) Damit stimmt die Erfahrung überein, dass man den grössten Theil der abischen Atrophie thatsächlich schon im präatactischen Stadium erkannte. (Nach Berger entstehen 60% im präatactischen, 27% im atactischen, 7% im paralytischen Stadium.)

Wenn wir nun die Frage aufwerfen, wie man sich den Zusammenhang zwischen der Atrophie des Opticus und dem Grundleiden vorzustellen hat, und zwar auf Grund klinischer Erfahrungen und der gefundenen Veränderungen: so konnte ich mir die Ansicht bilden, dass unter der Menge der aufgestellten Theorien und Erklärungen diejenige richtig sei, die v. Graefe bereits vor Jahrzehnten verkündete: dass nämlich die Veränderung des Opticus und des centralen Nervensystems einander coordiniert sind; d. h. die nämliche Schädlichkeit, die im Centrum die Degeneration verursacht, verursacht sie auch im Opticus. Ob dieses Virus in der überwiegenden Mehrzahl der Fälle oder auch ausschliesslich die Syphilis sei: das zu discutieren kann nicht meine Aufgabe sein, und ich beschränke mich bloss darauf, zu constatieren, dass seit der ersten Mittheilung Fourniers die Zahl jener prävaliert, die die Syphilis als den wichtigsten ätiologischen Factor anerkennen. Anfangs fand man, dass 14% der Tabiker vorher an Syphilis gelitten hatten (Westphal). Erb fand in seinen letzten Zusammenstellungen unter 600 Tabikern 90% Luetiker; dass dieser hohe Procentsatz nicht dadurch entstand, dass man sämmtliche venerischen Leiden zusammenfasste, bestätigt der Umstand, dass er unter 6000 anderen Nervenkranken bloss 22% Luetiker nachwies. Von anderen wurden unter 1175 Nicht-Tabikern bloss 12% Luetiker gefunden (Bernhardt, Erb, Lewinszky). Demgegenüber fanden 9 Beobachter unter 891 Tabikern 56·9% ausgesprochene Syphilitiker. Unter diesen Beobachtern sind auch solche, die der Syphilis keine grosse Rolle vindicierten. Dass solche Zusammenstellungen keine unbedingte Beweiskraft besitzen, unterliegt keinem Zweifel; waren doch von 126 an tabischer Atrophie leidenden Kranken Alexanders alle insgesammt, also 100%, ausgesprochen syphilitisch. Allerdings scheint Aachen, demnach zu urtheilen, ein Sammelpunkt der Luetiker zu sein. Soviel scheint durch diese Daten erwiesen, dass die Syphilis hier eine grosse Rolle spielen muss.

Diesen Zusammenhang macht der Umstand noch glaubwürdiger, auf den auch Marie und Möbius aufmerksam machen, dass nämlich die Verbreitung der Tabes nach Geschlecht, Alter, Stellung und socialen Verhältnissen bloss dann zu verstehen sei, wenn wir dieselbe als ein metasyphilitisches Leiden betrachten. Schliesslich kann man die Veränderungen in den verschiedenen Theilen des Organismus nur dann verstehen, wenn man annimmt, dass das Gift im Blute circuliert.

Und in der That kann die Atrophie des Opticus gut erklärt werden wenn wir annehmen, dass das in dem Organismus der Luetiker befindliche Virus — nach Strümpell Toxin — die Nervenfasern des Sehnerven ebenso angreift, wie es auch die übrigen Stellen des centralen Nervensystems afficiert.[1])

[1]) Siehe meine seitdem modificierte Ansicht im II. Theile dieser Arbeit.

Dafür, dass der Opticus solchen oder anderen Giften gegenüber sehr empfindlich ist, gibt es mehrere Beispiele. Das Nicotin, der Alkohol und der Diabetes verursachen eine Neuritis optica retrobulbaris; Filixsäure und Blei rufen die directe Degeneration der Nervenelemente des Opticus hervor. Dass dieser Erklärung die im Opticus gefundenen und von mir studierten Veränderungen am besten entsprechen, will ich bei einer anderen Gelegenheit ausführlicher berichten; aber auch die klinischen Symptome sprechen dafür, dass das Leiden des Opticus nicht eine einfache Atrophia descendens sei. Bei der Augenspiegeluntersuchung von 100 Tabeskranken (die Untersuchung dreier Kranker konnte wegen der vorhandenen glaucomatösen Excavation und der Trübungen der Medien localer Natur nicht verwertet werden) fand ich insgesammt nur bei 25 Augen, d. i. in 12% einen gesunden Augenhintergrund, während unter den 88% kranken die Papillen 18% grau, 28% decoloriert, 38% in hohem Grade atrophisch waren; bloss in 4% fand ich venöse Hyperämie. Dieser Befund differiert wesentlich von den Verhältniszahlen der bisherigen Mittheilungen. Wenn wir den Durchschnitt der Angaben von 15 Autoren[1]) nehmen, konnte man bisher die Mitbetheiligung des Opticus auf 32% schätzen. Viele nehmen noch geringere Werte an.

Ich muss indes sagen, dass selbst in diesen 12% die Optici nicht normal waren, insofern als bei diesen normal scheinenden Papillen nur in zwei Fällen vollkommene Sehschärfe mit freiem Gesichtsfelde und gutem Farbensinn vorhanden war. Dass meine Angaben richtig sind, und die grosse Zahl der krankhaft Befundenen keine Einbildung ist, kann ich nicht nur mit der inductiven Methode meiner Untersuchungen beweisen, sondern auch damit, dass die functionellen Symptome und in erster Reihe die Einengung des Gesichtsfeldes, sogar in jenen Fällen meine Diagnose unterstützten, in welchen das centrale Sehen noch kaum merklich gelitten hatte.

Zum Beweis dafür, dass in der Peripherie schon sehr zeitlich anatomische Veränderungen erscheinen, kann ich aus der Literatur einen schwerwiegenden Grund anführen. Wagenmann beobachtete nämlich Folgendes: Ein 57jähriger, an sämmtlichen Cardinalsymptomen der Tabes leidender Mann, zählte mit dem rechten Auge Finger in 5 Meter; sein Gesichtsfeld war eingeengt und er war farbenblind. Am linken Auge betrug die Sehschärfe noch die Hälfte des Normalen; es bestand Farbenblindheit, aber das Gesichtsfeld war frei. Am rechten Auge eine grauweisse Papille mit engen Gefässen, am linken Decoloration, und nach aussen und unten Fibrae medullares. Nach 9 Monaten: Visus am rechten Auge excentrisch

[1]) Marie 10—20%, Erb 4—12%, Gowers 13%, Michel 13%, Moelli 13%, Althaus 17%, Voigt 17%, Uthoff 20%, Leber 26%, Cyon 29%, Berger 33%, Dillmann 42%, Topinard 48%.

auf Fingerzählen, am linken auf $^1/_{10}$ des Normalen gesunken, aber die Fibrae medullares verschwunden. Später nahm die Sehkraft noch mehr ab; nach innen oben entstand Gesichtsfeldeinengung und in zwei Jahren wurden beide Augen amaurotisch. Der peripherste Theil des Nervus opticus zeigte demnach schon zeitlich genug eine bedeutende Veränderung, der complete Zerfall der Markscheiden gieng der Gesichtsfeldverengung sogar voran.

Es widerstrebt uns, der Ansicht jener beizupflichten, die einen vermittelnden vasomotorischen Einfluss des Sympathicus zwischen Tabes und Opticusaffection annehmen (Warton Jones, Rieger und Förster). Ebenso unmotiviert erscheint die Annahme einer aufsteigenden Meningitis (Albut, Arndt, Waldmann), der Einfluss der Medulla oblongata und ihrer Centren (Berger), sowie auch die Annahme, dass die im IV. Gehirnventrikel entstandene Sclerose längs dem Aquaeductus Sylvii sich auf den Thalamus opticus und von da auf den Nervus opticus ausbreite (Mauthner).

Unter solchen Verhältnissen kann ich natürlich jener vor 9 Jahren geäusserten Vermuthung des Herrn Collegen Jendrássik nicht beipflichten, der zufolge die Kranken früher erblinden, bevor die ophthalmoskopischen Veränderungen zum Voschein kommen.

Wenn auch die Exactheit der Untersuchungsmethode Jendrassiks in jedem Freunde wissenschaftlicher Thätigkeit wahre Achtung erweckt, so muss ich dennoch bezüglich des Opticus sagen, dass, wenn eine Inconsequenz zwischen dem functionellen und objectiven Befund besteht diese darin ihre Erklärung findet, dass die Degeneratio grisea schon, früher mittelst des Spiegels zu erkennen ist. Auch muss ich erwähnen, dass nach dem Vortrage Jendrássiks Prof. Szili betonte, dass die tabische Atrophie mit dem Spiegel sehr früh zu erkennen sei.

Alles deutet darauf hin, dass die Degeneration im Opticus mindestens gleichzeitig mit jener des centralen Nervensystems beginnt und dass es nur darauf ankommt, vom Augenspiegel rechtzeitig Gebrauch zu machen. Liegt doch der intraoculäre Theil des Opticus geradezu nackt zutage und dies noch in 14—20facher Vergrösserung! Meiner Ansicht nach ist die Veränderung des Opticus ein so regelmässiger Begleiter der Tabes dorsalis, dass jeder Fall, in welchem der Sehnerv, sei es functionell, sei es objectiv, normal erscheint, zum mindesten verdächtig ist und eine neuerliche Erwägung aller Symptome sehr empfehlenswert ist.

Noch muss die Frage entschieden werden, ob diese Veränderung einen diagnostischen Wert hat, d. h. mit anderen Worten, ob das beschriebene Bild des Augenhintergrundes auch in Begleitung anderer Leiden vorkommen kann oder nicht? Diesbezüglich kann ich erklären, dass dasselbe Bild, wie wir es im Anfangsstadium der Tabes sehen, bloss in den

Fällen von Paralysis progressiva, die ohnedies als verwandt betrachtet werden, vorkommt. Ein ähnliches Bild indes, wie im zweiten Stadium, können wir auch bei anderen Krankheiten zu sehen bekommen. Dies gilt jedoch für jenen Zeitpunkt, da die Papille bereits das Bild der einfachen Atrophie zeigt; dann sind die anderen Symptome der Tabes vollkommen hinreichend zur Begründung der Diagnose.

Es ist interessant, wie langsam die allgemeine Erkenntnis durchdrang, dass die meisten Atrophien des Sehnerven tabischen Ursprungs sind. Nach Leber bloss in 30%, Wecker erwähnt schon 44%, Gowers 50%, Hirschberg 56%, Galezowszky 66%.

Diesbezüglich verhält es sich genau so, wie mit dem luetischen Ursprunge der Tabes. Im Beginne schätzte man die ätiologische Rolle der Syphilis auf 14%, später auf 70% und heute schon auf 94%, ja nach einigen sogar auf 100%.

Noch vor kurzem begnügten sich Viele — und Einzelne sogar noch heute — mit der localen Diagnose des Augenleidens, ohne den Patienten in sonstiger Beziehung zu untersuchen! Da ist es dann kein Wunder, wenn von so vielen genuinen Atrophien gesprochen wurde. Nicht umsonst sagte Westphal, dass man wenigstens den patellaren Reflex prüfen solle, bevor man sich in dieser Beziehung eine Meinung bildet!

β) Pupillen.

Mit der zweiten und dritten Gruppe der Veränderungen: den durch die Tabes verursachten Pupillen- und Muskelstörungen, will ich mich bei dieser Gelegenheit nur kurz befassen.

Hinsichtlich dieser herrscht nämlich kaum eine Meinungsverschiedenheit, offenbar aus dem Grunde, weil die Veränderungen der Pupillen und die Paresen der äussern Muskeln viel klarer zutage liegen und sämmtlichen Untersuchenden zugänglicher sind. Sowohl die Neurologen als die Ophtalmologen wissen, dass die Pupille ein feines Aesthesiometer ist.

Und in der That fand ich bloss in 3·2% (93:3) meiner Fälle an den Pupillen vollkommen normale Verhältnisse. Diese Angaben stimmen mit den von Berger gefundenen Verhältnissen überein, insofern, als auch er nur in 3·6%, insgesammt in vier Fällen einen normalen Zustand verzeichnen konnte.

Unter den Veränderungen der Pupille schreiben wir seit der im Jahre 1868 erschienenen Mittheilung Argyl Robertsons der sogenannten reflectorischen Pupillenstarre die grösste Bedeutung zu. Diese pflegt nämlich ausser der Tabes nur noch in Fällen von Paralysis progressiva öfter vorzukommen. In 65% meiner Fälle war sie beiderseitig, in 6% aber

bloss auf der einen Seite vorhanden; so, dass ich dieses Symptom in ungefähr 70% verwerten konnte. Die Angaben von sechs Beobachtern lauten durchschnittlich ebenso, und zwar schätzt Berger ihre Frequenz auf 47%, Marina auf 48%, Gowers auf 66%, Dillmann auf 76%, Marie auf 80—90%.

Anfangs leugnete man, dass das Robertson'sche Symptom auch einseitig vorkommen könne; Berger fand diese Erscheinung schon in zwei Fällen, 1·8%, während es unter unseren Fällen sechsmal vorkam; ein Beweis, dass bisher gewiss darauf nicht geachtet wurde.

Ein häufiges Symptom ist auch die Anisocoria; ich fand sie viel öfter als andere. Unter meinen Fällen war sie in 65% vorhanden. Dillmann fand sie bloss in 34%, Berger in 27%, Marina in 26%, im Durchschnitte daher in 29%.

Weniger wertvoll sind die Verhältniszahlen der Mydriasis und der Miosis; denn es ist ein relativer Begriff, wann wir von einer engen, und wann wir von einer weiten Pupille sprechen sollen. Noch zweifelhafter bleibt die Sache, wenn man entscheiden soll, welche von beiden Pupillen wir bei Anisocorie normal weit annehmen sollen, wobei wir den Einfluss des Alters, der Refraction und der Beleuchtung nicht ausseracht lassen dürfen.

Dass die Miosis in dem atactischen Stadium, die Mydriasis aber in dem paralytischen öfter vorkommt, sind längst bekannte Thatsachen.[1]) Was die Ursache der Veränderungen der Pupille betrifft, so hält Berger wegen des vermutheten Zusammenhanges mit dem Sympathicus die Miosis für eine paralytische, die Mydriasis für eine spastische. Als Ursache des Robertson'schen Symptoms aber nehmen die meisten die centripetalen Fasern an. Zur Erklärung der einseitigen reflectorischen Pupillenstarre zieht Möbius den krankhaften Process in der Nachbarschaft des Sphincterkernes heran.

γ) Aeussere Augenmuskeln.

Selten kommt ein Tabeskranker vor, der während des langen Verlaufes seines Leidens nicht an Diplopie: Augenmuskellähmung gelitten hätte. Dass aber trotzdem die Ansichten über die Häufigkeit des Vorkommens von Augenmuskellähmungen so abweichend sind, liegt daran, dass wir zu anderen Resultaten gelangen, wenn wir bloss die Zeit der Untersuchung in Rechnung bringen, oder aber, wenn wir auch die Klagen des Kranken über vorübergehende Diplopie verwerten.

Natürlich könnten wir die verlässlichste Aufklärung in der Weise gewinnen, wenn wir den Kranken während der ganzen Dauer seiner

[1]) Ebenfalls häufig ist die Mydriasis im präatactischen Stadium (Kétli).

Krankheit unter Controle halten könnten. Wir wissen jedoch, dass dies nur selten möglich ist.

Daher rührt es, dass Erb in 7%, später in 27%, Uthoff in 20%, Berger in 38%, Moelli und Marie in 39%, Dillmann in 41%, Gowers aber geradezu in 80% Muskelstörungen fanden.

Unter den von mir untersuchten 103 Fällen hatten zur Zeit der Untersuchung bloss 14% äussere Muskelstörungen. Von den einzelnen Nerven fand ich am häufigsten den Abducens gelähmt, und zwar in zehn Fällen einseitig, in einem Falle beiderseitig; der Oculomotorius war einmal für sich allein, bei einem anderen Falle gemeinsam mit dem Abducens in Mitleidenschaft gezogen. Einmal bestand auf beiden Augen vollkommene Ophtalmoplegie. Zu diesen Lähmungen rechnete ich die geringgradigen Fälle von Ptosis nicht hinzu. Erb und Charcot halten die Oculomotoriuslähmungen für die häufigsten. Woinow die des Abducens, darüber jedoch herrscht kein Zweifel, dass die des Trochlearis die seltenste sei.

Wir müssen gestehen, dass wir die Ursache der vorübergehenden tabischen Muskellähmung noch nicht kennen; indes fand man nach lang andauernden Lähmungen eine Degeneration der betreffenden Nervenkerne.

Es scheint, dass der Boden des IV. Gehirnventrikels thatsächlich der Sitz der organischen Veränderungen ist.

Dass Kahler in einem Falle nach einer vorübergehenden Oculomotoriuslähmung gesund scheinende Nervenkerne gefunden hat, bildet noch keinen verlässlichen Gegenbeweis.

Die Rolle der basalen Meningitis ist schon deshalb unwahrscheinlich, weil zeitweilig bloss ein einzelner Nervenstamm betroffen ist. Schmeichler sucht die Ursache in der Sclerose im Verlaufe der Blutgefässe und sucht hiedurch die gemeinsame Entstehung der Veränderungen des Rücken- und verlängerten Markes zu erklären. Dass die Lähmung den Facialis scheinbar vermeidet, hat nach ihm darin seinen Grund, dass man an den vom Facialis innervierten Muskeln so feine Abweichungen, wie die Diplopie, eben nicht wahrnehmen kann. Indes mehren sich mehr und mehr auch solche Tabesfälle, wo es gelungen ist, die Facialisparese zu constatieren.

Berger sah sie unter seinen 109 Kranken sechsmal; auch unter meinen Fällen kam sie dreimal vor.

Nach dieser skizzenhaften Besprechung meiner Fälle und auf Grund der klinischen Erfahrungen komme ich zu folgenden Conclusionen:

Ein häufiges Frühsymptom der Tabes dorsalis ist die Degeneration des Opticus. Diese Veränderung erscheint im Beginne als charakteristische Graufärbung der Papilla nervi optici, später aber unter dem Bilde der Atrophia simplex nervi optici. Die functionelle

Störung äussert sich in der langsamen, aber fortschreitenden Verminderung des centralen Sehens, in der peripheren Einengung des Gesichtsfeldes, besonders nach oben und aussen, und oftmals in Farbenblindheit.

Ausser der Degeneration des Opticus bilden die reflectorische Pupillenstarre, die Anisocorie und recidivierende Muskelparesen häufige Symptome der Tabes. Sämmtliche Symptome sind *associiert.*

II.

Sehnerven-Atrophie bei Tabes.

(Resultat der mikroskopischen Untersuchungen.)

In der Sitzung des Budapester königl. Aerztevereins am 14. März 1896 gab ich meiner Ansicht Ausdruck, dass die Degeneration des Sehnerven eine ständige und dabei eine der frühesten Erscheinungen der Tabes dorsalis sei.[1]) Diese meine Ueberzeugung hatte ich dazumal mit dem Resultate meiner klinischen Untersuchungen begründet, aber auch gleichzeitig gesagt, dass nur die histologischen Untersuchungen eine vollkommene Sicherheit bieten können.

Seit dieser Zeit habe ich mich sowohl mit der Fortsetzung der klinischen Beobachtungen als mit der Durchführung dieser Untersuchungen beschäftigt; und obschon ich bestrebt war, eine strenge Kritik zu üben, so muss ich, nachdem ich bereits mehr als 200 Fälle untersucht habe, auch heute noch sagen, dass das charakteristische Bild des Augenhintergrundes, die periphere Einengung des Gesichtsfeldes, schon zu einer Zeit das Ergriffensein des Sehnerven erkennen lassen, da der Kranke selbst noch gar nicht oder nur sehr wenig über Herabsetzung des Sehvermögens klagt! Bei der präcisen Aufnahme der Gesichtsfelder und der sorgsamen Prüfung derselben haben wir unsere Aufmerksamkeit insbesondere dahin gerichtet, in welchem Theile des Sehnerven wir die anatomischen Veränderungen zu suchen haben? Denn heute haben wir über den Sehnerven, über die Kreuzung und die Anordnung der Tractusfasern bereits ziemlich sichere Vorstellungen. Dass beim Menschen die Sehnervenfasern eine Semidecussation erleiden, haben seit Newton bereits sehr viele klinische Erfahrungen (Graefe), anatomische Befunde (Müller) und classische Versuche (Gudden) bestätigt. Die Erkennung der Lage des papillomaculären Bündels bedeutet in der Kenntnis des Fasernverlaufes einen neueren und mächtigen Fortschritt. Während die Anatomen vergeblich den Verlauf der zu den einzelnen Theilen der Retina gehörigen Fasern zu verfolgen suchten, gelang es Samelsohn und nach ihm mehreren andern (Bunge,

[1]) Die Erscheinungen der Tabes dorsalis am Auge. Orvosi Hetilap-Szemészet 1896, Nr. 2—3.

Vossius, Uthoff, Thomsen), in pathologischen Fällen den Verlauf des papillomaculären Bündels mit Sicherheit festzustellen. Die Untersuchungen haben mit seltener Einmüthigkeit erwiesen, dass dieses Bündel in der Papille und unmittelbar hinter dem Auge sich in ventrolateraler Lage befindet, hier keilförmig ist, wobei die Basis des Keils gegen die Nervenscheide gerichtet ist, hinter dem Augapfel 20—30 Millimeter weit in der Achse des Sehnerven verläuft und ein senkrechtes Oval bildet, in der Gegend des Foramen opticum jedoch bereits in der Achse verläuft, aber wieder seine horizontal-ovale Form annimmt. Im Chiasma liegen die maculären Fasern im Centrum und etwas dorsal, sind biscuitförmig, im Tractus aber nehmen sie eine geschlossene centrale Lage ein.

Neuere Untersuchungen (Uthoff, Siemerling, Jatzow, Schmidt-Rimpler, Delbrück) und besonders die von Henschel geben auch über den Verlauf der gekreuzten und nicht gekreuzten Fasern Aufklärung. Aus denselben erhellt, dass die nicht gekreuzten Fasern sich hinter dem Auge in zwei Gruppen theilen, von denen die eine dorsal, die andere ventral liegt, und zwar an den randständigen Theilen des Sehnerven. In dem gefässlosen Theile des Sehnerven, also dort, wo die maculären Fasern schon im Centrum verlaufen, vereinigen sich diese zwei verschiedenen Gruppen am lateralen Theile. Die Stelle dieser Vereinigung ist nicht immer gleich. Die Stelle der gekreuzten Fasern bildet selbstredend im Sehnerven den dorso-medialen Theil. Im Tractus ist das nicht gekreuzte Bündel nicht scharf begrenzt und liegt dorso-central, während das gekreuzte sich in der Form eines geschlossenen Bündels an der ventralen Peripherie ausbreitet.

Ueber alle diese Verhältnisse bietet das Schema Henschels eine gute Orientierung.

Nach dem Gesagten ist es nun schon unzweifelhaft, wo man die anatomischen Veränderungen suchen muss. Der Umstand, dass die tabische Atrophie eine Zeitlang auch einseitig sein kann, dass zwischen der Sehschärfe der beiden Augen oft bedeutende Unterschiede vorkommen, dass die Gesichtsfelder niemals einen hemianopischen Charakter besitzen, weist darauf hin, dass wir die Hauptveränderung zwischen Chiasma und Bulbus suchen müssen; ja, die periphere Einengung der Gesichtsfelder und der Mangel eines centralen Scotoms weisen sogar darauf hin, dass die am Rande des Sehnerven verlaufenden Nervenfasern erkrankt seien.

Es ist in der That überraschend, dass wir trotz den Fingerzeigen, die uns schon die Untersuchungen am Lebenden bieten, so wenig anatomische Untersuchungen in der Literatur finden. Während die Angaben über den Zustand des Rückenmarkes bei den an Tabes dorsalis verstorbenen Kranken sehr zahlreich sind, wurden die Optici nur in sehr wenigen Fällen untersucht, und selbst diese sind grösstentheils wertlos, weil sie

sich beinahe ohne Ausnahme auf vollkommen erblindete Individuen beziehen.

Obschon auch Cruvelhier[1]) von den Läsionen des Opticus, die in Begleitung von Rückenmarkkrankheiten auftreten, Kenntnis hatte, so war doch Leber der erste, der die graue Degeneration des Sehnerven zum Gegenstande eingehenden Studiums machte. In seiner noch im Jahre 1868 erschienenen Arbeit theilt er drei solcher Fälle mit, in welchen er den tabischen Veränderungen des Rückenmarks analoge Befunde auch im Opticus fand. In allen drei Fällen waren auch im Gehirn pathologische Processe von grosser Ausbreitung da, deren Symptome schon bei Lebzeiten vorhanden waren. In dem Sehnerven des einen war auch nicht eine einzige gesunde Faser zu finden, die Ganglienzellen- und Fasernschichte der Retina waren hochgradig geschrumpft; in dem zweiten war die Degeneration von der Ganglienzellen- und Fasernschichte der Retina nach aufwärts, im Opticus, im Chiasma, ja selbst im Tractus nachweisbar; während im dritten die Retina normal schien, in den randständigen Fasern des Sehnerven aber die Degeneration gut zu erkennen war. Das Wesen der Veränderung war mit der des Rückenmarks indentisch.[2])

In den Fällen von Poncet,[3]) Westphal[4]) und Jendrássik[5]) war die Atrophie des Opticus eine vollständige.

Poncets Kranker war schon 10 Jahre vollkommen blind. Er fand die Ganglienzellen- und Fasernschichte der Retina, sowie den Opticus atrophisch. In Jendrássiks Fall war das Chiasma einer 61jährigen Frau vollkommen atrophisch, bloss die Fasern der Gudden'schen Commissur waren erhalten.

In dem Falle Westphals fand Uthoff einfache Sehnervendegeneration, welche auf dem Durchschnitt des Opticus gleichmässig vertheilt war.

Keine Faser zeigte sich normal; das bindegewebige Gerüst war nicht bedeutend verdickt, in den Hohlräumen waren die degenerierten Nervenelemente gleichmässig vertheilt. Dem Tode giengen Erscheinungen der Paralyse voraus.

Mehr Schlüsse gestattet der Fall Popows. Die Atrophie war zwar eine bedeutend vorgeschrittene, aber es war doch zu erkennen, dass die

---

[1]) Die Sehnerven einer blinden Frau, sowie deren Tractus, die äusseren Hälften der corpora geniculata und die unteren Stränge des Rückenmarkes zeigten gleichzeitig graue Degeneration.

[2]) Beiträge zur Kenntnis der atrophischen Veränderungen des Sehnerven nebst Bemerkungen über die normale Structur der Nerven. Archiv f. Ophtalmol. XIV. II. 164.

[3]) Societé de biologie 1882, 15 Février. Althaus: Ueber die Sclerose des Rückenmarkes. Leipzig 1884 und nach Popow citiert.

[4]) Ueber einen Fall von spinaler Erkrankung mit Erblindung und allgemeiner Paralyse. Archiv f. Psychiatrie u. Nervenkrankheiten XV. 84.

[5]) Ueber die Localisation der Tabes dorsalis. Orvosi Hetilap, 1888.

Degeneration von den dem Auge zunächst gelegenen Theilen des Opticus gegen das Gehirn zu vorgeschritten war. Auch an Popows Krankem zeigten sich schon zu Lebzeiten Symptome der Paralyse und der Kranke war an beiden Augen total blind.

Am Durchschnitte des Opticus liegen die noch erhaltenen markhaltigen Fasern am unteren medialen Rande, nehmen in der Richtung gegen das Auge ab und verschwinden schliesslich, während sie sich im hinteren Theile der Chiasma und in dem Tractus in wesentlich grösserer Anzahl vorfinden. Die erhaltenen Bündel entsprechen einem Theile der gekreuzten Fasern. Viel wichtiger und lehrreicher ist der von Uthoff mitgetheilte Befund. Im Gesichtsfelde des rechten Auges eines 43jährigen Mannes, der an den Erscheinungen einer ausgesprochenen Tabes dorsalis litt, war bei vollkommen erhaltenem centralen Sehen nach oben und innen eine sectorenförmige Einengung. Dementsprechend zeigte das untere äussere Viertel der Papille ausgesprochene atrophische Decoloration. Sehschärfe des rechten Auges vollkommen erhalten. Augengrund normal. Die anatomische Untersuchung ergab, dass der linke Nervus opticus und beide Tractus intact waren, ebenso das Chiasma, ausgenommen eine geringe Atrophie am vordersten Theile desselben. Im rechten Sehnerven jedoch war ein randständig gelegener Theil grau degeneriert. Die Hohlräume füllten fein gekörnte und faserige Massen aus, die Septa behielten die normale Anordnung. Der degenerierte Theil ist hinter dem Bulbus noch nahezu keilförmig, gestaltet sich gegen das Chiasma zu halbmondförmig, hält sich aber stets an den Rand. Im intracraniellen Theile nimmt er eine keilförmige Gestalt an und schiebt sich nach unten. Im vorderen Theile der rechten Hälfte des Chiasma ist er noch erkennbar, verschwindet aber sodann. Das Bündel beschreibt daher eine Spirale und besteht vorwiegend aus ungekreuzten Fasern.

Aus so wenigen Angaben ist es unmöglich, weitgehende Folgerungen abzuleiten. Ich musste daher eine Klärung der Frage auf Grund meiner eigenen Untersuchungen herbeizuführen suchen.

Das Material war in zwei Fällen Herr Prof. Genersich, in zweien aber Herr Privatdocent Karl Schaffer so freundlich, mir zu überlassen. Zwei Kranke starben im St. Stephan-Spital auf der Abtheilung des Herrn Primarius Dulácska, zwei auf der Nervenabtheilung des Elisabeth-Armenhauses, welche unter der Leitung des Privatdocenten Herrn Karl Schaffer steht.

Für die Ueberlassung des sehr wertvollen, und wie wir sahen, seltenen Materials, spreche ich den Herren Professoren auch an dieser Stelle meinen aufrichtigsten Dank aus.

Die Untersuchungen führte ich im Laboratorium der Augenklinik der Budapester Universität aus.

Die erhaltenen Nerventheile wurden in Müller'scher Flüssigkeit gehärtet und nach der gebräuchlichen Behandlung in Celloidin eingebettet, sodann geschnitten und nach der Methode Weigerts gefärbt.

Die untersuchten Fälle sind folgende: 1. K., ein 25jähriger Mann, acquirierte in seinem 24. Jahre Syphilis. Seit 8 Jahren hatte er asthmatische Anfälle, seit 5 Jahren Harnbeschwerden, Nasenbluten und Beschwerden beim Gehen. Bei seiner Aufnahme ins St. Stephan-Spital wurde ausser einer Endarteritis, Insufficienz der Aortenklappen und einer diffusen Bronchitis, enge und starre Pupillen, Mangel des patellaren Reflexes, verminderte Muskelempfindung, Ataxie, Romberg'sches Symptom und Harnbeschwerden constatiert, und auf Grund dessen auch die Diagnose auf Tabes dorsalis gestellt. Ueber Sehstörungen klagte er nicht, eine genaue Augenuntersuchung wurde nicht vorgenommen. Vor seinem Tode acquirierte er eine rechtseitige Pleuritis. Diese Angaben verdanke ich dem Secundararzte des Herrn Primararztes Dulácska, Herrn Collegen Dr. Körmöczi.

Die Sectionsdiagnose der am 15. December 1895 vorgenommenen Obduction lautet: „Tabes dorsalis. Degeneratio grisea funiculorum Burdachi et Golli, atrophia radicum posteriorum extensa, nervorum olfactoriorum et oculomotoriorum. Endarteritis chronica deformans cum accretione et insufficientia valvularum semilunariarum aortae cum hyperthrophia cordis sinistri. Hydrops, praecipue anasarca. Pleuritis serosoplastica dextra cum compressione pulmonum. Peribronchitis fibrosa partim caseosa in apicibus. Hyperthrophia cordis dextri. Oedema pulmonum. Atrophia universalis."

Herr Professor Genersich überliess mir aus Gefälligkeit die beiden Augen, den Nervus opticus, das Chiasma und den Tractus.

Wie Fig. 1 zeigt, ist die Atrophie der Randfasern des linken Nervus opticus eine keilförmige, wird gegen den Bulbus zu halbmondförmig, nimmt gegen das Chiasma zu ab und ist in dem Tractus nicht mehr zu erkennen. Im rechten Nervus opticus ist eine ausgesprochene Atrophie nicht vorhanden, nur sind die äussersten Bündel spärlicher als gewöhnlich.

2. Die Augen des M. F., eines 38jährigen Mannes, konnte ich noch bei Lebzeiten untersuchen. Lues war nicht nachzuweisen; lancinierende Schmerzen, ungleiche, starre Pupillen, patellare Reflexe fehlen, Romberg'sches Symptom, Harnbeschwerden.

Sehschärfe des rechten Auges $^{3}/_{70}$, des linken $^{5}/_{20}$, hat corneale Trübungen und ist astigmatisch. Seine Gesichtsfelder sind nach oben und aussen verengt, das Farbensehen ist gut. An den Bulbis ausgesprochene Decoloratio papillarum. Der Kranke lag im Jahre 1895 auch auf der Klinik des Professor Karl v. Kétly, später wurde er ins St. Stefan-Spital aufgenommen, wo er auch starb. Die Sectionsdiagnose der am 1. Februar

1896 vorgenommenen Obduction lautete: „Degeneratio grisea funiculorum posteriorum medullae spinalis. Tuberculosis chronica apicis utriusque pulmonis, cum cavernis chronicis. Pyelitis chronica haemorrhagica. Degeneratio parenchymatosa renis. Cystitis dyphteritica vesicae urinariae cum haemorrhagia recente in cavum vesicae urinariae. Endarteritis chronica deformans in stadio scleroseos. Tabes dorsalis.

Das Chiasma verdanke ich der Gefälligkeit des Herrn Professor Genersich.

Die Randfasern des Opticus atrophiert. Diese Atrophie ist sogar noch im Tractus erkennbar.

Fig. 1.

3. G. M., ein 67jähriger Mann, acquirierte im Alter von 20 Jahren Syphilis, im Alter von 40 Jahren traten lancinierende Schmerzen in den unteren Extremitäten auf. Er hörte schlecht, sah zeitweilig doppelt; Anisocorie, die rechte Pupille dilatiert, die linke sehr eng. Robertson'sches Symptom. Kniereflexe nicht auslösbar. Incontinentia urinae et alvi. Das rechte Knie kindskopfgross, schmerzlos, kaum bis zum rechten Winkel abzubiegen. In der Kreuzbeingegend handflächenbreiter Decubitus. Ueber Sehstörungen klagte er nicht. Eine präcise Augenuntersuchung wurde nicht vorgenommen.

Für die Angaben, sowie für das übermittelte Chiasma schulde ich

Herrn Privatdocenten Karl Schaffer Dank, auf dessen Nervenabtheilung im Armenhause der Kranke im Jahre 1896 starb. In dem Sehnerven, sowie in dem Tractus, ist eine auf die Randfasern beschränkte Atrophie zu sehen.

4. Im vierten Falle konnte ich nur das Chiasma erhalten.

Ueber den Kranken erfuhr ich soviel, dass sowohl zu Lebzeiten, als auch an der Leiche die ausgesprochenen Symptome der Tabes dorsalis zu constatieren waren.

Die präcise Untersuchung des Chiasma konnte wegen vorgeschrittener Fäulnis kaum erfolgen. Soviel ist jedoch unzweifelhaft, dass in dem einen Sehnerven nicht eine einzige gesunde Faser zu finden war, während in dem zweiten die Atrophie noch kaum begonnen hatte.

Die bisher untersuchten Fälle berechtigen bereits zu Folgerungen von hoher Wichtigkeit.

Vor allem muss ich betonen, dass ich in allen vier Fällen den anatomischen Beweis für die Degeneration des Sehnerven gefunden habe.

Am wertvollsten ist natürlich jener Befund, welcher sich auf einen noch zu Lebzeiten gründlich untersuchten tabischen Kranken bezieht. (2.) Ebenso wertvoll sind auch die Angaben des 1. und 3. Falles, welche davon Zeugnis ablegen, dass, obwohl die Kranken zu Lebzeiten nicht über Sehstörung klagten, die Randtheile des Sehnerven atrophisch waren. Eine überzeugende Analogie bietet die Mittheilung Uthoffs, dass unter den von ihm untersuchten an Gehirnsyphilis leidenden Kranken in drei Fällen gar keine Sehstörung vorhanden war und die anatomische Untersuchung dennoch in dem Opticus ausgeprägte krankhafte Veränderungen nachwies.

Ueber die Incongruenz dürfen wir uns nicht wundern. Resultiert doch aus der Atrophie eines Randtheiles des Opticus bloss eine kleine sectorförmige, periphere Gesichtsfeldeinengung; diese fällt aber dem Kranken nicht einmal auf! Das ist die Ursache, dass Neurologen, die sonst genau beobachten, aber in den Methoden der Augenuntersuchungen weniger bewandert sind, und dabei am häufigsten mit Tabeskranken zu thun haben, die Antheilnahme des Opticus so gering schätzen! Wenn nämlich der Kranke bestätigt, dass er gut sehe und wenn sie sich durch Leseproben vielleicht von der Güte des centralen Sehens auch überzeugen, so halten sie eine eingehendere Untersuchung nicht für nothwendig und so bleibt ein charakteristisches Symptom von entscheidender Wichtigkeit verborgen. Und doch kann man bereits zu dieser Zeit aus der peripheren Gesichtsfeldeinschränkung und aus der charakteristischen Decoloration des Sehnervenkopfes mit Recht den Beginn der Degeneration annehmen! Richtig bemerkt daher Panas,[1]) dass die Papille, die nur mehr aus

[1]) Traité des maladies des yeux, Paris 1894.

axialen Fasern besteht, sehr früh die Atrophie verrathen könne. Auf alle diese Beziehungen konnte ich bereits bei einer früheren Gelegenheit auf Grund meiner klinischen Untersuchungen hinweisen; aber die anatomischen Befunde haben trotz ihrer geringen Zahl dennoch eine grössere Beweiskraft als die unverhältnismässig grössere Zahl von Untersuchungen an Lebenden.

Zur Aufklärung der Frage, wo die Atrophie beginne, waren drei Fälle verwendbar; im vierten jedoch war, wie bereits erwähnt, auch nicht eine einzige Faser mehr gesund. Im Einklange mit den gefundenen Gesichtsfeldveränderungen erscheint die Degeneration in allen drei Fällen zuerst an den Randfasern des Nerven. Sowie der Alkohol, das Nicotin, das Blei, der Diabetes, die Atrophie des papillomaculären Bündels des Sehnerven zur Folge haben, ebenso beginnt im Gefolge der Tabes dorsalis die Erkrankung constant an den Randfasern. Meine sämmtlichen Fälle unterstützen die Annahme, dass die Degeneration vom Bulbus gegen das Gehirn fortschreitet. Obschon die descendierende Richtung auf den ersten Blick leichter verständlich erscheint, so müssen wir doch diese Voraussetzung fallen lassen. In meinem ersten Falle nämlich nimmt der atrophierte Theil gegen das Chiasma zu ab und ist im Tractus nicht mehr aufzufinden. Analoge Verhältnisse weisen die Fälle Lebers, Popows und zumal Uthoffs auf.

Unter solchen Umständen muss der Verdacht auftauchen, dass der Ausgangspunkt vielleicht die Ganglienzellenschichte sein könnte. Die Histogenese der Opticusfasern schliesst diese Möglichkeit nicht aus. Es ist zwar wahr, dass Mihalkovics[1]) und Kölliker eine centrifugale Entwickelung nachgewiesen haben, und auch nach Falchi[2]) die Fasern des Opticus nicht aus den Zellen der Retina wachsen; aber Müller und Keibel hinwiederum führen Gründe für die centripetale Entwickelung an. Unter solchen Umständen ist die Histogenese zur Entscheidung der Frage gar nicht zu benützen. Indes unterstützen die Befunde Lebers und Poncets, nach welchen die Ganglienzellen- und Fasernschichten der Retina atrophiert waren, diese Auffassung. Ebenso spricht für dieselbe der Fall Wagenmanns,[3]) dessen ich schon bei früherer Gelegenheit gedachte, in welchem die Markscheiden der Nervenfasern während der Beobachtung des tabischen Kranken zerfielen und nachträglich verschwanden.[4]) Leider

---

[1]) Die Morphologie des centralen Nervensystems und der Gesichtssinne, 1892.

[2]) Archiv f. Ophtalmologie XXXIV, II. Ueber die Histogenese der Retina und des N. Opticus.

[3]) Schwund markhaltiger Nervenfasern in der Retina infolge von genuinen Sehnervenatrophie bei Tabes dorsalis, Archiv f. Ophtalmologie XL, 4.

[4]) Neuestens verletzten Usher und Dean an den Augen von Thieren bezeichnete und mittelst Augenspiegel controlierte Stellen der Retina mit dem Graefe'schen

können meine Untersuchungen diese hochwichtige Frage schon deshalb nicht entscheiden, weil ich in drei Fällen bloss das Chiasma erhalten konnte und nur in einem einzigen auch den Bulbus. Und gerade in diesem war die Atrophie von sehr geringem Umfange und mit freiem Auge gar nicht erkennbar.

Auf diese Weise konnte ich die planmässige Untersuchung der Retina nachher nicht mehr bewerkstelligen. Eine Lösung dieser Frage werden wir erst dann erreichen, wenn wir die Degeneration vom Bulbus angefangen bis zum Gehirn werden verfolgt haben können.

Wahrscheinlich werden wir in den Ganglienzellen constant Veränderungen finden können, und gerade dadurch können wir in dem Verständnisse der Atrophie des Opticus um einen grossen Schritt weiter gelangen.

Demnach tragen die ausgeführten Untersuchungen hoffentlich zur Entscheidung jener Fragen, die auftauchen können, und besonders zur Rechtfertigung des von mir betonten Satzes: dass die Degeneration des Opticus ein frühzeitiges und eines der häufigsten Symptome der Tabes dorsalis sei, wesentlich bei; aber ich muss bekennen, dass noch eine ganze Reihe von Fragen der Lösung harrt. Auf diesen Umstand aber muss ich umsomehr hinweisen, um scharf jene Thatsachen auszuscheiden, welche die bisherigen Untersuchungen als unzweifelhaft erscheinen lassen, von jenen Annahmen, zu deren definitiven Klärung ich noch nicht über genügende Daten verfüge.

Unter diesen steht in erster Reihe die Beurtheilung jener Rolle, welche die Ganglienzellen der Retina bei der Degeneration des Sehnerven spielen. Eine weitere Frage ist, welche Fasern befällt die Degeneration zu allererst, und wie weit lässt sie sich verfolgen?

Auf diese Frage kann die Antwort voraussichtlich erst nach vielen Jahren erfolgen und dazu sind viele Arbeitskräfte nöthig, weil man nach der bei Lebzeiten vorgenommenen Untersuchung der Kranken auch die anatomische Untersuchung vom Bulbus bis zum Gehirn durchführen muss. Die Sammlung des Materials in dieser Richtung habe ich bereits begonnen, aber es wäre im Interesse der Sache gelegen, wenn sich auf diesem verlassenen Terrain, welches wichtige Resultate verspricht, zur Fortsetzung der Untersuchungen noch mehrere andere gesellen würden. Heute ist die inductive Methode die herrschende; mit dieser Methode jedoch lassen sich nur dann grosse Erfolge erreichen, wenn viele Arbeitskräfte zielbewusst die Lösung ein und derselben Frage anstreben.

Messer und dem Galvanocauter. In dem untersuchten Opticus fanden sie an den entsprechenden Stellen Degeneration. Ophtalmological Society of the United Kingdom. 1896. Centralblatt für Augenheilkunde 1896, Dec.

III.

Anhang.

Durch neuere klinische und anatomische Untersuchungen[1]) wird meine schon vor zwei Jahren geäusserte Ansicht unterstützt, welche dahin geht, dass eines der frühesten und constantesten Symptome der Tabes dorsalis die Sehnervenatrophie sei, dass der Sitz des Leidens im intraorbitalen Theile des Opticus zu suchen sei und dass die Atrophie einen aufsteigenden Charakter habe. Vieles spricht sogar dafür, dass der Ausgangspunkt der Affection in der Ganglienzellenschicht der Retina zu suchen ist. Hierüber spricht ein dem Falle Wagenmanns analoger Casus, bei welchem zunächst die als zufällige Anomalie vorhandenen Fibrae medullares binnen $1^1/_2$ Jahren zerfielen, sodann der Sehnervenkopf das charakteristische Bild der Atrophie bot und erst später eine Einschränkung des Gesichtsfeldes und Verschlechterung des Sehvermögens auftrat.

Fig. 2.

Die Untersuchungen Moxters unterstützen die Erfahrung, dass die Atrophie in aufsteigender Richtung fortschreitet.

Unter acht neueren Fällen fand ich, dass die Atrophie in sechs Fällen eine ausgesprochene war; in zweien fand ich dieselbe nicht, jedoch muss bemerkt werden, dass in einem dieser Fälle bloss ein Theil der Sehnervenbahn untersucht werden konnte. Die Atrophie war in zwei Fällen eine derart hochgradige, dass dieselbe $^2/_3$—$^3/_4$ des Querschnittes beträgt;

[1]) Adatok a látóideg pathologiájához. Irta Grósz Emil dr. egyetemi magántanár, a budapesti egytemi szemklinika adjunctusa. Orvosi Hetilap. Szemészet 1898, 2. szám.

in vier Fällen zeigte sich ein dreieckiges Bündel im Querschnitte — sämmtliche Fälle jedoch zeigten, dass die Atrophie nach aufwärts abnahm. Die Untersuchung der Retina war nur in einem Falle möglich (Fig. 2) und es scheint, dass Ganglienzellen und Nervenfasernschicht atrophisch waren.

Den Befund in vier älteren, früheren Fällen (s. Abtheilung II dieser Arbeit) hinzugerechnet, kann ich nunmehr auf Grund von 12 Fällen mit Bestimmtheit behaupten, dass die Atrophie stets an den randständigen Fasern beginnt, eine Thatsache, die mit der Gesichtsfeldaufnahme vollständig im Einklang steht.[1])

[1]) Eine zusammenfassende Arbeit über Atrophia nervi optici tabetica auf Grund neuerer Untersuchungen wird demnächst erscheinen. Der Verfasser.

Die Pathogenese und Bedeutung der im Gefolge von Hirntumoren entstehenden Papillitis.[1]

Von Dr. Emil von Grósz, Privatdocenten und Adjuncten der Universitäts-Augenklinik zu Budapest.

Wenige Jahre nach Erfindung des Augenspiegels wurde es klar, dass die im Gefolge von Hirntumoren auftretende Erblindung nicht aus dem unmittelbaren Druck auf den Sehnerven, oder sein Centrum entstehe — wie man früher glaubte — sondern, dass in der überwiegenden Mehrzahl der Fälle, die mit dem Spiegel gut erkennbare Neuritis intraocularis Ursache der Blindheit sei.

Und auch heute noch, wo die Diagnostik der Gehirnkrankheiten infolge der grossen Fortschritte der Physiologie über zahlreiche Untersuchungsmethoden verfügt: bildet die Papillitis das ständigste und sicherste Symptom der Gehirngeschwülste. Es gibt kaum eine Gehirngeschwulst, welche während der ganzen Zeit ihres Bestandes den Sehnerven intact liesse — und ich glaube, dass diejenigen nicht übertreiben, die das Vorkommen der Papillitis auf 95% und darüber schätzen. Der Umstand, dass sie trotz manifester, anderweitiger Symptome ab und zu fehlt, schliesst noch immer nicht aus, dass wir gelegentlich einer erneuerten Untersuchung dennoch eine hochgradige Papillitis finden. Dies müssen wir umsomehr vor Augen halten, als wir seit Jackson wissen, dass Sehstörung nnd Auftreten der Papillitis nicht gleichzeitig vorkommen müssen. Dass die Papillitis ein Allgemein-Symptom sei, ist heutzutage überflüssig zu beweisen. Aber leider müssen wir bekennen, dass bisher die Papillitis weder über den Sitz, noch über die Qualität der Geschwulst Aufklärung verschaffte. Darüber können wir uns auch nicht wundern, denn, solange über die Entstehungsweise der Papillitis die Ansichten so sehr auseinandergehen, ist ihre Verwertung als Herdsymptom unmöglich.

Und dennoch ist es heute mehr als je nöthig, dass wir den Sitz

[1] Az agydaganatok kiséretében keletkező papillitis pathogenesise és jelentősége. Grósz Emil egyetemi magántanár, szemklinikai tanársegédtől. Orvosi Hetilap Szemészet. 1897. 2. sz.

und die Qualität einer Geschwulst präcise bestimmen. Die Hirnchirurgie weist während der letzten zehn Jahre einen nahezu unglaublichen Fortschritt auf — und sie hat während dieser kurzen Zeit zum grossen Theil die Gehirngeschwülste aus dem Gebiete der internen Medicin für sich erobert. Ich weiss nur zu gut, dass wir uns heutzutage noch kein klares Bild über ihre Resultate machen können, aber wenn von verlässlicher Seite (Starr) behauptet wird, dass auf 97 Operationen 42 Genesungen, 38 erfolglose Eingriffe, und bloss 17 Todesfälle entfallen, so ist dies bereits ein Erfolg, welcher für die Therapie einer bisher unheilbaren Krankheit von sehr grosser Bedeutung ist. Die Hirnchirurgie verspricht aber auch noch andere Resultate. Die Indication zum Eingriff bildete bisher sozusagen ausschliesslich die Indicatio vitalis, aber seitdem die Erfahrung Horsleys, dass die Papillitis nach Entfernung des Hirntumors heile, ja sogar die Trepanation allein genüge, um dieselbe zurückzubilden, immer wieder durch neuere Fälle bestätigt wird, glaube ich ohne Uebertreibung behaupten zu dürfen, dass wir vor einer neuen Epoche stehen.

Unter solchen Umständen bildet die Erforschung der Pathogenese der Papillitis nicht nur ein sehr interessantes theoretisches Thema, sondern zugleich eines von hervorragend praktischem Werte.

Wenn es uns gelingt, auch nur mit einem Schritt der definitiven Lösung dieser Frage näher zu kommen, so können wir daraus bei der Aufstellung der Indicationen zu chirurgischen Eingriffen bedeutenden Nutzen ziehen. Ich hoffe durch die Discussion dieses Gegenstandes nicht nur die Mitwirkung der Augenärzte, sondern auch die der Neurologen und Chirurgen zu gewinnen.

Zu diesem Zwecke werde ich vor allem die Ansichten, die über die Pathogenese der Papillitis bisher auftauchten, kurz skizzieren; hierauf die Resultate der anatomischen Untersuchungen anführen und im Anschlusse daran über meine eigenen histologischen Untersuchungen berichten, um auf Grund dieser Daten eine Basis und Richtung für die Aufstellung der Indicationen zu chirurgischen Eingriffen gewinnen zu können.

Auf welche Weise die Papillitis im Gefolge von Gehirngeschwülsten zustande kommt, haben viele zu erklären versucht. Eine Menge pathologisch-histologischer Untersuchungen, Thierexperimenten und klinischen Beobachtungen diente diesem Zwecke; aber sie führten nur zu Begriffsverwirrungen und keineswegs zur Lösung der Frage. Dieselben Thatsachen gaben Anlass zu den verschiedensten Folgerungen; ja die Thatsachen selbst erschienen analog dem modernen Parlamentarismus je nach dem eingenommenen Standpunkte in immer anderer Färbung.

Im Folgenden will ich die bisher aufgetauchten Erklärungen gruppieren, und durch objective Beurtheilung der Thatschen dieselben auch verwerten.

v. Graefe, der das häufige Vorkommen der Papillitis in Begleitung von Gehirngeschwülsten erkannte, gab als Erklärung an, dass die Geschwulst direct oder indirect einen Druck auf den Sinus cavernosus ausübe, wodurch in der Vena centralis retinae eine Stauung entstehe. Diese Stauung macht sich auf der Papille umsomehr geltend, als das Foramen sclerae wie ein Multiplicator wirkt. Mit einem Worte: diese Auffassung stimmt mit der von Türck überein, der schon im Jahre 1853 die retinale Hämorrhagie in Begleitung von Gehirngeschwülsten, ebenfalls durch den Druck auf den Sinus cavernosus erklärte. Wenn dem so wäre, so würden die Gefässe der Papille ein wahres Gehirnmanometer vorstellen, und der Name der vielsagenden Cerebroskopie hätte dann seine Berechtigung. Doch hat Sesemann bereits im Jahre 1869 nachgewiesen, dass die Vena ophtalmica und facialis miteinander communicieren; somit könne der Druck auf den Sinus cavernosus keineswegs in der Vena centralis retinae eine Stauung hervorrufen. Diesen anatomischen Befund bestätigte der Fall von Hutchinson insofern, als in einem Falle von completem Verschluss des Sinus cavernosus durch ein Aneurysma, an der Papille keine Spur einer Stauung vorhanden war. Wenn aber auch der Druck auf den Sinus cavernosus keine Papillitis verursacht, so erscheint die Wirkung des Foramen sclerae als Multiplicator als eine Thatsache, die, wie wir sehen werden, über jeden Zweifel erhaben ist; ein neuer Beweis für den Scharfblick Graefes.

Gerade in das Ende der 60er Jahre fällt die Entdeckung Schwalbes, dass der intervaginale Raum des Sehnerven mit dem intermeningealen communiciere. Sofort wurde jener Befund Stellwags aus dem Jahre 1857 verständlich, demzufolge in Begleitung von Gehirnleiden Hydrops vaginae nervi optici entstehen kann. Der Nachweis dieser Communication gab Anlass zur Entstehung der sogenannten Transport-Theorie im Sinne von Schmidt-Rimpler und Manz. Durch Thierexperimente und Obductionsbefunde wurde bestätigt, dass der in der Schädelhöhle entstehende Druck zur Entstehung des Hydrops vaginae nervi optici Anlass gebe. Die so entstandene Ampulle, oder das Oedem, welches sich auf eben diesem Wege auf die Interstitien der lamina cribrosa ausbreitet, stranguliere die Gefässe der Sehnerven; es entsteht eine Stase und schliesslich infolge der arteriellen Anaemie eine Entzündung. Diese Erklärung für das Auftreten der Papillitis ist unstreitig plausibel. Die in der Orbita befindlichen Geschwülste bedingen durch Druck auf ähnliche Weise eine Papillitis, und die Entfernung der Geschwulst, ja sogar die Verkleinerung derselben mittelst Punction, kann in einigen Tagen an der Papille zur Restitution ad integrum führen.

In Tersons Falle stieg nach Punction einer orbitalen Cyste der Visus am Tage nach der Punction von $^1/_{20}$ auf $^1/_2$, in 6 Tagen auf 1 und es blieb keine Spur von der Papillitis zurück.

Schon die blosse Eröffnung der Schädelhöhle genügt, wie wir seit einigen Jahren wissen, um die Stauungspapille zum Schwinden zu bringen. Diese Umstände unterstützen wirksam die Transport-Theorie.

Aber mit der Vermehrung der Beobachtungen und Obductionsbefunde tauchten auch widersprechende Angaben auf. Auffallend ist, dass bei Hydrocephalus chronicus, welcher mit erhöhtem Druck in der Schädelhöhle einhergeht, die Papillitis relativ selten ist; manchmal können bei normalem Augenhintergrund (Bramwell, Gowers) faustgrosse Geschwülste bestehen; ein anderesmal rufen kleine Tumoren eine Papillitis höchsten Grades hervor (Benedict); Hydrops vaginae kann auch ohne Papillitis vorkommen (Broadbent) und umgekehrt. Krankheiten ohne das Symptom des Gehirndruckes können eine typische Papillitis hervorrufen (Chlorosis: Gowers, Dieballa); manchmal kann die Stauungspapille unter den übrigen Erscheinungen fehlen, und dann auf einmal sich entwickeln, ja sogar sich zurückbilden, während die intercranielle Drucksteigerung noch weiter besteht. In den Scheiden des Rückenmarks kann der Hydrops gänzlich fehlen (Ausher). An diesen widersprechenden Angaben kann selbst die Erklärung Parinauds (1879) nichts ändern; nach ihm kommt die Papillitis auf dem Wege des Hydrocephalus internus und des Hirnödems, welche die Hirngeschwülste begleiten, zustande. Der sclerale Ring ist das, was an den Extremitäten die Ligatur ist, während den Stamm des Sehnerven die Nervenscheide wie ein Verband unterstützt, daher ist das Oedem an der Papille und im Gehirn gross, während es an dem Nervenstamme, welcher diese beiden verbindet, geringer ist (1895). Der Theorie Parinauds entstand ein eifriger Vertheidiger in Rochon-Duvignaud, der ebenfalls aus dem Oedem die Congestion ableitet, aus dieser entstehe später die Infiltration und die bindegewebige Proliferation.

Diese Schwierigkeiten könnte die sogen. Reflex-Theorie Jacksons leicht lösen (1863). Brown-Séquard und Benedikt erklären die Entstehung der Papillitis auf dem Wege des Reflexes. Die Geschwulst wäre dann die erregende Quelle, die auf die Gefässe des Sehnerven wirkt. Neuerdings hat wohl Betz ein Centrum nachgewiesen, welches den vasomotorischen Mittelpunkt des Opticus bildet; aber Gowers bemerkt richtig, dass im Sinne dieser Auffassung, die an den verschiedensten Orten vorkommenden Geschwülste nur dann eine Papillitis verursachen könnten, wenn die Gefässe des Sehnerven mit all diesen Centren in ständiger Vebindung wären.

Eine solche Verbindung kennen wir nicht, und können auf Grund unserer bisherigen Kenntnisse eine solche nicht einmal voraussetzen.

Die gründliche Umgestaltung des Begriffes der Entzündung gab Anlass zu der Erklärung, welche sich an den Namen Leber knüpft. Nach Leber ist die Papillitis ein Resultat der Entzündung und die Stase

bloss Folge, nicht aber Ursache derselben. Er nimmt einen irritativen Einfluss an; denn der Hydrops nervi optici ist nicht nimmer vorhanden, die anatomischen Symptome der Compression der centralen Gefässe hat er nicht gesehen; auch in der Chorioidea gibt es Veränderungen, obschon deren Gefässe keinem Drucke ausgesetzt sind.

Diese schon im Jahre 1881 zuerst in London und zuletzt im Jahre 1894 geäusserte Meinung Lebers, suchte Deutschmann auf dem Wege des Thierexperimentes zu beweisen. Er fand, dass eine in die Schädelhöhle injicierte indifferente Flüssigkeit wohl in die Scheide des Sehnerven eindringe, aber keine Papillitis verursache, während einige Tropfen eines tuberculösen Eiters eine hochgradige Neuritis intraocularis hervorrufen. Die in die Schädelhöhle injicierten Staphylococcus-Culturen tödteten das Thier früher, bevor noch die Papillitis sich entwickeln konnte. Auf Grund dieser Versuche hält er die Papillitis für ein entzündliches Leiden, wozu die Gegenwart des Hydrops vaginae nervi optici gar nicht nöthig sei, höchstens, dass sie ein Hinabwandern der entzündungerregenden Keime befördere.

Diese Thierexperimente beweisen indes meiner Meinung nach nur, dass eine tuberculöse Meningitis Neuritis verursacht; sie beweisen aber nicht unbedingt, dass die Entstehung der Stauungspapille nicht auch eine andere Ursache haben könne.

Elschnig unterstützt durch anatomische Befunde die Ansicht Lebers. Die ständige Gegenwart der Neuritis interstitialis bildet seinen wichtigsten Beweis. Die heilende Wirkung der Trepanation vergleicht er mit der günstigen Wirkung der Punction der Cornea in den Fällen von Iridocyclitis chronica. Ebenso behaupten auf Grund pathologisch-histologischer Untersuchungen Edmunds und Lawford, dass die Entzündung auf dem Wege der nach abwärts weiterschreitenden basalen Meningitis entstehe, während Kuhnt die perivasculären Räume der Gefässe als Vermittler betrachtet.

Weshalb sich aber die Entzündung nicht auch längs des Verlaufes anderer Hirnnerven ausbreite, darauf ertheilt keiner von ihnen eine befriedigende Antwort.

* * *

Gowers betont mit gewohntem Scharfblick das Ungenügende dieser Erklärungen und meint, dass der Hydrops nervi optici nicht die alleinige Ursache sein könne; aber er erkennt an, dass er ein unterstützender Factor sei; die descendierende Perineuritis wird durch zahlreiche Fälle bewiesen, und er gibt auch zu, dass eine plötzlich entstehende intracranielle Drucksteigerung eine venöse Hyperämie verursachen könne.

Kniess ist bestrebt, die vielfachen Theorien zu vereinen, und behauptet, dass die verhinderte Lymphströmung zum Gehirn, der eindringende Liquor cerebrospinalis und die Entzündung erregenden Keime sammt und sonders Factoren für die Entstehung der Papillitis seien.

Die Ansichten von Gowers und Kniess charakterisieren die Sachlage am besten.

Wenn wir unbefangen die Angaben und die daraus abgeleiteten Folgerungen beurtheilen, so müssen wir zur Ueberzeugung gelangen, dass die Verwirrung aus dem Bestreben, sämmtliche Krankeitsprocesse unter einen Hut zu bringen, entstand. Nur so konnte es geschehen, dass die Resultate der von verlässlicher Seite angestellten Thierexperimente voneinander durchaus differieren (Schulten, Adamkievicz).

Die mit Hilfe der Trepanation und Lumbalpunction geheilten Fälle liefern einen classischen Beweis für die Transport-Theorie; ein andermal finden wir anatomisch unzweifelhafte Zeichen der descendierenden Entzündung, so dass wir kein Recht haben, die Richtigkeit der einen oder anderen Erklärung in Zweifel zu ziehen.

Dies ist auch nicht nöthig; denn im Gefolge von Hirntumoren kann ebenso ein reiner Stauungsprocess, wie auch eine von Hause aus entzündliche Veränderung zustande kommen.

Mit Recht sprach v. Graefe von einer Stauungspapille und einer Neuritis descendens. Nur, dass er erstere als Folge von Hirntumoren, letztere als Folge einer Hirnhautentzündung (Meningitis) betrachtete. Als man aber das Krankheitsbild der Neuritis descendens auch in Begleitung von Hirntumoren fand, ein andermal aber zu einer Meningitis sich eine Stauungspapille gesellte, führten diese widersprechenden anatomischen Befunde zur Verwerfung des Unterschiedes und die meisten Forscher wollten einen bloss graduellen Unterschied anerkennen.

Dem gegenüber muss ich sagen, dass die Classificierung Graefe's nach Krankheitsbildern eine richtige ist und auf einem qualitativen Unterschiede beruht; nur jene Behauptung von ihm, dass die eine Form für den Tumor, die andere für die Meningitis mehrminder charakteristisch wäre, ist unhaltbar.

Meine Ueberzeugung geht dahin, dass auch im Gefolge von Hirntumoren beide Formen vorkommen können — und fürderhin müssen wir es als unsere Aufgabe betrachten, diese dualistische Auffassung auch in der Diagnostik zu verwerten. Diese meine Auffassung werde ich mit meinen eigenen anatomischen Befunden und auch jenen anderer unterstützen.

Von den neueren Mittheilungen ziehen besonders die anatomischen Befunde von Rochon-Duvigneaud, Elschnig und Uthoff die Aufmerksamkeit auf sich. Der erstere liefert ein Paradigma für die Stauungs-

form, die letzteren bringen für den inflammatorischen Ursprung überzeugende Beispiele.

Obschon es Rochon-Duvigneaud nicht gelungen ist, die Strangulierung der Gefässe nachzuweisen, so fand er doch das ausgesprochene Bild des Oedems. Weder in der Nervenscheide noch im Stamme ist ein inflammatorisches Zeichen vorhanden; bloss an der Papille sieht man eine geringe Infiltration, Bindegewebsvermehrung und Perivasculitis; aber das sind bloss consecutive Veränderungen. Nach ihm besteht zuerst Oedem und Congestion, später Infiltration und Bindegewebsentzündung, und schliesslich Atrophie. Das stimmt alles mit der Auffassung Schmidt-Rimplers überein. Aehnliche Veränderungen beschreibt übrigens auch Gowers.

Elschnig's besonders aber Uthoff's Fälle liefern überzeugende Bilder von der Perineuritis und interstitiellen Neuritis. Nach Elschnig, der 26 Augen untersuchte, besteht das Wesen des Leidens in einer chronischen Entzündung. Die Lamina cribrosa wölbt sich vor und ein entzündliches Oedem tritt auf. Das Bindegewebe wird kleinzellig infiltriert, und die physiologische Excavation wird von neugebildetem Bindegewebe ausgefüllt; Compression der Gefässe fand er nicht. Von den 26 Augen war in 17 Fällen in der Nervenscheide eine Ampulle; ein reines Oedem ohne entzündliche Erscheinungen sah er nie, während eine chronische interstitielle Entzündung des Sehnerven, sowie eine Perineuritis jedesmal vorhanden war; oft wies sogar die Retina und Chorioidea entzündliche Erscheinungen auf. Er glaubt, dass die Entzündung sich vom hinteren Theile des Bulbus auf die Papille ausbreite.

Uthoff's Fälle liefern geradezu classische Beispiele für das Herabschreiten der Entzündung. Zwischen den auseinander gedrängten, varicös hypertrophierten Nervenfasern ist Infiltration mit Oedem vorhanden; die kleinen Gefässe sind vermehrt, die Gefässwandungen kleinzellig infiltriert, der intervaginale Raum von einem zelligen Exsudat ausgefüllt.

Bei objectiver Beurtheilung muss sich schon nach diesen Beispielen der Gedanke aufdrängen, dass beide Entstehungsarten möglich sind. Später führt sowohl die auf dem Wege der Stase, als auf dem Wege der Descendenz entstandene Papillitis zur secundären Degeneration — und in diesem Stadium können selbst die anatomischen Untersuchungen die Entstehungsweise nicht aufhellen.

Ein an Glaucom erblindetes Auge kann zahlreiche Entzündungserscheinungen aufweisen, aber die Entscheidung, ob diese Erscheinungen primäre oder consecutive sind, stösst auf nahezu unüberwindliche Schwierigkeiten und wir wissen, dass die Entstehungsweise des Glaucoms auch heute noch strittig ist. Die anatomischen Beweise der descendierenden Entzündung sind unzweifelhaft. Aber der anatomische Befund der Strangulation fehlt noch immer — obschon derselbe als entscheidendes Moment

für das Vorkommen der anderen Formen eine Rolle spielen könnte. Nun wollen wir sehen, inwiefern es durch unsere eigenen Untersuchungen gelungen ist, etwas zur Lösung der aufgeworfenen Frage beizutragen.

1. J. P., ein 19jähriger Mann, starb am 5. December 1895 auf der Klinik des Prof. Kétly. Die enucleierten Bulbi mit ihren 5 Millimeter langen Sehnervenstümpfen war Prof. Genersich so gütig mir behufs Untersuchung zu überlassen.

Die neuropathologischen Details des Falles hat unter dem Titel „Eine Erkrankung des Kleinhirns an der Hand eines Obductionsbefundes" Herr Julius Donath in Nr. 20 des „Orvosi Hetilap" vom Jahre 1896 ausführlich mitgetheilt.

Fig. 1.

Der Kranke datiert seine Erkrankung seit dem Jahre 1893. — Bei der am 22. Mai 1895 vom Collegen Michael Mohr vorgenommenen Untersuchung, war der Visus des Patienten $= {}^5/_7$, der Nahepunkt $= 120\,mm$. Pupillen mittelweit, auf Licht gut reagierend, Augenhintergrund beiderseits normal. Ebenso gesund war der Fundus bei der Aufnahme auf die Klinik des Prof. v. Kétly am 3. August; aber bereits am 26. October traten die Bilder einer „hämorrhagischen Papillitis" auf. Die zu Lebzeiten gestellte Diagnose rechtfertigte die von Prof. Genersich am 11. December vorgenommene Obduction insofern, als bei derselben eine Geschwulst im Kleinhirn constatiert wurde. Der Sectionsbefund lautet:

Sarcoma medullare in verme cum devastatione eiusdem fere totali et hydrocephalo chronico interno et compressione cerebri, corporis quadrigemini et absorptione laminae vitreae cranii, atrophia nervorum opticorum, oculomotoriorum, trochlearium. Hyperaemia renum et hepatis.

Die Augäpfel bekam ich nach Behandlung mit Formol in absolutem Alkohol; nach der gewöhnlichen Einbettung in Celloidin arbeitete ich sowohl diese, als auch die folgenden Fälle im Laboratorium der Universitäts-Augenklinik auf.

Wie die Präparate, sowie die durch meinen Freund, dem klinischen Assistenten Kornél Scholtz, angefertigten photographischen Aufnahmen zeigen, ragt die Papilla nervi optici 1 *mm* vor; die Retina ist gefaltet,

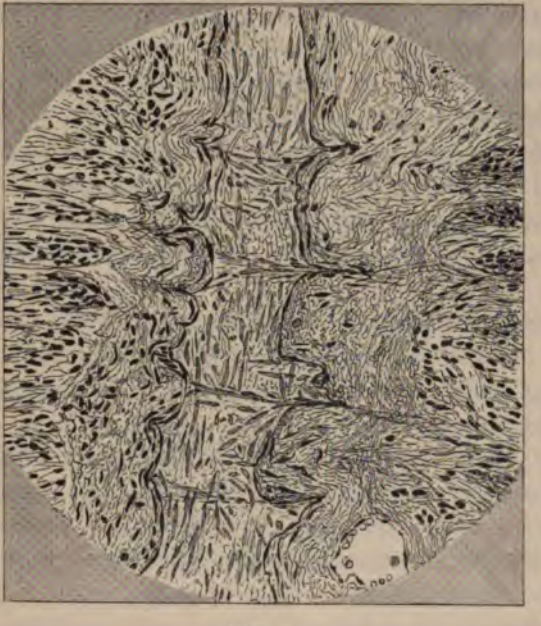

Fig. 2.

zwischen den auseinander gedrängten Nervenfasern ist im Verlaufe der, Gefässe eine geringgradige, kleinzellige Infiltration vorhanden; die physiologische Excavation wird von einem lockeren zellarmen Gewebe ausgefüllt, und weder im Sehnerven, noch in dessen Hüllen sind ausgeprägte Entzündungserscheinungen zu sehen; aber am Centralgefäss ist eine ausserordentlich charakteristische und bisher meines Wissens noch nicht beschriebene Veränderung sichtbar. Die Gefässwandung zeigt nämlich im Niveau der Lamina cribrosa 4—5 Hervorragungen, welche gegen die Gefässlichtung sich vorwölben und diese werden von den Einsenkungen, die den Fasern der Lamina cribrosa entsprechen, unterbrochen. (Fig. 1 und 2.)

Dieser Befund liefert den absoluten Beweis für die bisher gerade auf anatomischem Wege noch nicht bewiesene Thatsache, dass bei wohlausgeprägtem Oedem eine Gefässstrangulation zugegen ist.

Aus diesem Umstande, aus dem Mangel der Entzündungserscheinungen, sowie der Entstehung der Papillitis noch intra vitam können wir mit Recht folgern, dass wir es im gegebenen Falle mit einer infolge intracranieller Drucksteigerung entstandenen, einfachen Stauungspapille zu thun haben.

Der Sitz der Geschwulst im Kleinhirn, der Widerstand des Tentorium cerebelli, die Behinderung der Communication der Gehirnventrikel und der Druck auf die Vena magna Galeni trugen dazu bei, dass der intracranielle Druck einen solchen Grad erreichte, welcher genügte, um an der Sehnervenpapille eine Stauung hervorzurufen. Das in der Umgebung der Lamina cribrosa entstandene Oedem, deren strangulierende Wirkung gewissermassen als Multiplicator wirkt, ist nach dem anatomischen Befunde nicht weiter zweifelhaft. —

2. Die Augen von I. H., eines 16jährigen Knaben, konnte ich am 28. Juni 1897 untersuchen. Seine Sehschärfe betrug $^5/_{15}$, am Fundus beiderseits knopfartig hervorragende mit Exsudat und Hämorrhagien bedeckte Papillen. Patient starb am 27. Juli auf der Klinik des Prof. v. Korányi.

Die Section bestätigte die Diagnose auf „Tumor cerebelli“ insofern, als im Vermis superior ein nussgrosser, solitärer Tuberkel vorhanden war.

Herr Prof. Pertik war so freundlich, mir ein Auge zur Untersuchung zu überlassen.

Der gute Visus, das Bild der Papillitis, sprachen für einen kurzen Bestand der Veränderung; und in der That sind die Fasern des Opticus, wie dies die nach Weigert gefärbten Präparate zeigen, vollkommen normal; aber die Perineuritis sprach für den inflammatorischen Ursprung der Papillitis.

Der tuberculöse Charakter der Geschwulst motiviert einerseits den inflammatorischen Ursprung der Papillitis, ihr Sitz im Cerebellum anderseits die frühe Entwickelung derselben.

3. A. Z., 41jähriger Mann, wurde am 10. April 1894 auf die interne Klinik des Prof. v. Kétly aufgenommen. Sein Visus begann an beiden Augen im Jahre 1891 sich zu verschlechtern. Mit dem rechten Auge vermuthet er Handbewegungen, mit dem linken zählt er vorgehaltene Finger. An beiden Seiten bestand eine zur Atrophie neigende Papillitis. Die Section ergab einen hühnereigrossen Tumor cerebelli, welcher den grössten Theil des Kleinhirns zerstört hatte. Diese Angaben verdanke ich Herrn Prof. Jendrássik; die Ueberlassung der Augen Herrn Prof. Pertik.

Die Papillen prominieren beiläufig auf 1 *mm* und bestehen aus einem

dicht infiltrierten, bindegewebigen Gerüst, die Wandung der centralen Gefässe ist in hohem Grade verdickt; die Scheiden des Sehnerven mit einem Exsudate gefüllt, dickwandig; das bindegewebige Gerüst des Nerven bedeutend hypertrophiert; der Nerv selbst enthält, wie dies aus den Präparaten und Photographien ersichtlich ist, nicht eine einzige gesunde Nervenfaser.

Im gegebenen Falle prävaliert daher die Perineuritis, Neuritis interstitialis und die secundäre Atrophie.

Ob aber die Entzündungserscheinungen primäre waren, oder aber nur aus dem Oedem erstanden, kann im gegebenen Falle, da die Papillitis schon drei Jahre oder noch länger bestanden hat, niemand entscheiden. Dieser Fall illustriert zur Genüge, dass man nicht gewaltsam generalisieren darf! Liegt es doch in der Natur der Sache, dass in den meisten Fällen die Sehnerven erst in einem so vorgerückten Stadium zur anatomischen Untersuchung gelangen.

In dem ersten dieser drei Fälle prävaliert demnach das Oedem mit Gefässtrangulation, die Infiltration ist gering und erstreckt sich nicht auf die Retina und Chorioidea.

Im zweiten Falle spielt das Oedem eine geringere Rolle; die Entzündungserscheinungen treten in den Vordergrund, aber die Nervenfasern scheinen noch intact zu sein.

Im dritten Falle sehen wir die Erscheinungen der Perineuritis und Neuritis interstitialis mit secundärer Atrophie.

Diese Befunde unterstützen hinlänglich meine Auffassung, dass man die Papillitiden im Gefolge von Gehirntumoren in zwei Gruppen theilen muss, und zwar in die Stauungsformen und in die entzündlichen Formen.

Wenn wir nun diese dualistische Erklärung der Pathogenese der Papillitis verwerten wollen, so ist die erste Frage, welche wir beantworten müssen immer die, im gegebenen Falle, welche Form liegt vor?

Der Natur der Sache nach scheint es von vorneherein wahrscheinlich, dass die Stauungsform das Resultat der eigentlichen Neoplasmen ist; während die inflammatorische eher im Gefolge von Tuberkeln und Gummen vorkommt; denn Rochon-Duvigneaud hat Recht, wenn er sich auf die Analogie der intraocularen Geschwülste beruft. Das Sarcom der Uvea z. B. kann sich ohne Irritation entwickeln und auf der Iris können sogar die Spuren der Entzündung fehlen, während beim Tuberkel und Gumma ausgeprägte Erscheinungen von Iritis und Chorioiditis zum Vorschein kommen. Das nämliche könnte auch von den intracraniellen Tumoren gelten. Aber damit wir den Vergleich noch weiter spinnen, dürfen wir nicht vergessen, dass mit der Zeit das Sarcom zu secundärem Glaucom und in Verbindung damit gewiss zu inflammatorischen Veränderungen führt.

Ebenso ist es mit den Fällen von Hirntumoren bestellt. Wenn man alles in Betracht zieht, wird es verständlich, warum in dem Falle Benedikts, der im Pons sitzende kleine Tuberkel zu einer riesigen Papillitis führte, während Gliome, wie ich dies aus der Krankengeschichte eines auf der Klinik des Prof. v. Korányi verstorbenen Kranken, und auch aus meiner eigenen Erfahrung weiss, sogar bis zu Faustgrösse heranwachsen können und erst einige Tage vor dem Tode die Erscheinungen der Stauungspapille hervorrufen.

Wenn man bedenkt, dass der Tuberkel 32% der Hirntumoren beträgt (Star), so können wir uns nicht wundern, dass man die Erscheinungen der Perineuritis und Neuritis in der Leiche so oft fand.

Es handelt sich nun darum, zu entscheiden, inwiefern das Bild des Augenhintergrundes dieser beiden Formen sich voneinander unterscheidet? Und da muss ich nun sagen, dass die durchscheinende Papille, ihr leichtes Hervorragen, die überaus erweiterten Venen für die ödematöse Form sprechen, während das Eingebettetsein der Gefässe in ein opaques Exsudat und das Uebergreifen der Veränderung über den Bereich der Papille hinaus Characteristica der entzündlichen Form sind. Nur sind diese Differenzen ausschliesslich im Initialstadium zu unterscheiden, wie ja auch die anatomischen Befunde nur im Beginne charakteristische Unterschiede zeigen. Bei dieser Gelegenheit kommt uns auch die functionelle Untersuchung insofern zu Hilfe, als ein guter Visus für die ödematöse Form, ein sehr früh gesunkener Visus mehr für die inflammatorische Form spricht.

In Fällen, wo schon seit Monaten Papillitis besteht, kann, wenn sie bereits zur Atrophie neigt, die ursprüngliche Form nicht mehr mit Sicherheit erkannt werden.

Schliesslich bildet eine nicht weniger wichtige Frage, inwiefern die Papillitis auf den Sitz einer Geschwulst oder einer sonstigen Affection hinweist? In dieser Beziehung müssen wir gestehen, dass wir heutzutage noch nahezu ganz auf die Begleiterscheinungen angewiesen sind, weil Geschwülste an den verschiedensten Stellen der Schädelhöhle eine Papillitis verursachen können. Soviel ist indes sicher, dass die Geschwülste des Cerebellums überaus oft Veränderungen an der Sehnervenpapille verursachen. Ich habe bereits früher erwähnt, dass dem Widerstande des Tentorium cerebelli und der früheren Entwickelung des Hydrocephalus acutus in dieser Beziehung eine bedeutende Rolle zukommt. In den Gehirnhemisphären ist nämlich mehr Raum zur Ausbreitung vorhanden; an der Gehirnbasis aber kann ein frühzeitiger Verschluss der Nervenscheiden, sowie der Communication des intermeningealen Raumes erfolgen. Edmunds und Lewfords Statistik unterstützt thatsächlich diese Voraussetzung.

Wenn wir nun auf Grund dessen fragen, ob eine Trepanation im Interesse der Papillitis berechtigt sei, und wenn ja, in welchem Falle dieselbe indiciert sei, so muss ich darauf antworten, dass die soeben skizzierten Formen der Pathogenese der Papillitis ganz bestimmt die Indication für einen chirurgischen Eingriff ergeben.

Dass die Herabsetzung des intracraniellen Druckes die Stauungsform zum Stillstand bringen kann, braucht nicht besonders erwähnt zu werden; aber sie kann auch auf jene inflammatorischen Ursprungs von guter Wirkung sein; so wie die vorgenommene Laparatomie in Fällen von tuberculöser Peritonitis auch günstig wirkt.

Aber noch lauter sprechen die bereits bisher erreichten Erfolge für die Trepanation.

Hat doch schon auch das grosses Aufsehen erregt, dass die Papillitis nach Entfernung der Gehirngeschwulst heilte; seitdem wir aber auch von solchen Fällen Kenntnis haben, in welchen die Gehirngeschwulst nicht entfernt oder aufgefunden werden konnte, und die Papillitis doch heilte: ist die Vermehrung der Indicationen für die palliative Trepanation sehr begründet.

Je gefahrloser sich mit dem Fortschritte der Gehirnchirurgie dieser Eingriff gestaltet, je mehr wir uns überzeugen, dass die palliative Trepanation die späteren, curativen Eingriffe erleichtert, umso berechtigter ist die im Interesse der Papillitis vorgenommene Frühtrepanation. Selbstverständlich können wir, wenn die Papillitis bereits zur Degeneration der Nervenfasern geführt hat, von der Operation keinen Erfolg mehr erwarten. Ausser den Fällen von Horsley, Hahn, Albertoni und Brigatti, Bruns, Thilling und Seydel, in welchen die Papillitis, nach der Trepanation, die aus verschiedenen Ursachen vorgenommen wurde, heilte, sind besonders die von James Taylor mittgetheilten 9 Operationen lehrreich. Dreimal heilte die Papillitis nach Entfernung der Gehirngeschwulst, dreimal entfernte man die Geschwulst nicht und trotzdem bildete sich die Stauungspapille zweimal vollständig, einmal zum grössten Theil zurück. Unter den erwähnten drei Fällen recidivierte die operativ entfernte Geschwulst zweimal, die geheilte Papillitis kehrte aber nicht wieder; in einem andern Fall führte die Drainierung einer Cyste zur Heilung der Papillitis. Diese Thatsachen muntern unstreitig auf und wenn wir ausserdem wissen, dass von den sechs palliativen Trepanationen Horsleys kein einziger mit Tod endete, so genügen diese Angaben vollkommen, um in Fällen von ausgesprochener Papillitis nach zwei bis dreimonatlicher erfolgloser medicamentöser Behandlung den operativen Eingriff anzurathen.

Wer würde noch vor 10 Jahren geglaubt haben, dass die ophthalmoskopische Untersuchung eine Indication zur Trepanierung des Schädels

liefern könnte? Heute können wir bereits auf Grund von Thatsachen deren Berechtigung discutieren.

Dieses Resultat ist zweifellos die Frucht der intensiven Thätigkeit

Fig. 3.

Fig. 4.

in einzelnen Zweigen der ärztlichen Wissenschaft; vor allem aber der Zusammenwirkung der Vertreter dieser Fächer zu verdanken. Denn die Wissenschaft ist einzig und untheilbar; diese Einheit birgt den Keim des Fortschrittes in sich und beschützt uns vor unbedachten Schritten. — Eine Disciplin eröffnet der anderen einen neuen Wirkungskreis und eine setzt allzukühnen Unternehmen der anderen einen Damm entgegen.

* * *

Anhang.*)

Seitdem habe ich meine Untersuchungen fortgesetzt und halte meine vor Jahren ausgesprochene Ansicht aufrecht, dass die echten Neoplasmen durch Strangulation, dass Gumma und der Tuberkel aber durch Weiter-

Fig. 5.

greifen der Entzündung die Papillitis verursachen. Fig. 3 und 4 beziehen sich auf Fälle von Papillitis im Gefolge von Cholesteatoma thal. optic. d. und Glioma subst. alb. lob. front d. Aehnliches Bild zeigt Fig. 5: Papillitis im Gefolge von Sarcom der Orbita.

*) Adatok a látóideg pathologiájához. Orvosi Hetilap. Szemészet. 1898. 2. sz.



Die Geschwülste der Hornhaut.[1])

Von *Dr. Fridolin von Blaskovics*, Assistenten der Universitäts-Augenklinik zu Budapest.

Unsere Kenntnisse über die Neubildungen der Hornhaut sind noch sehr lückenhaft. Die einzelnen Beobachtungen finden wir in der Literatur zerstreut, während die grösseren zusammenfassenden Werke denselben bloss kurze Abschnitte widmen. Die alten Handbücher können uns begreiflicherweise kein erschöpfendes Bild dieses Gegenstandes bieten, weil die meisten einschlägigen Beobachtungen der neueren Zeit entstammen, entsprechend der Würdigung, die die Kliniker der Histologie in immer wachsendem Maasse angedeihen lassen. Auch in den neueren Monographien über die Geschwülste des Auges wird dieser Theil am meisten vernachlässigt. In den modernen Handbüchern hingegen vermissen wir sowohl die vollständige Aufarbeitung der Literatur, als auch die nöthige Kritik bei der Gruppierung der Fälle. Als Beispiel will ich nur das ausgezeichnete Handbuch von Panas[2]) erwähnen, wo wir eine beträchtliche Anzahl von Beobachtungen finden, jedoch ohne jedes System einfach aneinander gereiht; dann das grosse Sammelwerk von Lubarsch und Ostertag,[3]) in welchem Axenfeld die Histologie der Geschwülste des Auges zusammenstellte. In dieser Arbeit finden wir mehr, aber gerade über die Neubildungen der Hornhaut wieder nur wenig und dieses Wenige ist mit den Geschwülsten der Bindehaut und der Augenlider gemeinsam behandelt, so dass eine klare Uebersicht über unseren Gegenstand kaum zu gewinnen ist.

Ich hielt es daher nicht für überflüssig, im Anschlusse an die detaillierte Beschreibung eines an der Universitäts-Augenklinik beobachteten Falles von Granuloma corneae und nach Durchforschung der gesammten, mir zur Verfügung stehenden Literatur, alle auf die Neubildungen der

---

[1]) A cornea daganatai. Irta Blaskovics Fridolin dr. szemklinikai tanársegéd. Orvosi Hetilap. Szemészet. 1897. Jubilaeumi szám.

[2]) Panas. Traité des maladies des yeux. 1894.

[3]) Ergebnisse der spec. path. Morphologie und Physiologie der Sinnesorgane. Herausgeber: Lubarsch und Ostertag. 1896.

Hornhaut bezüglichen Publicationen zu sammeln und eine möglichst vollständige Zusammenfassung unserer Kenntnisse über diesen Gegenstand zu geben.

Bei der grossen Seltenheit des Hornhautgranuloms (wir finden im ganzen bei zwei Fällen ausführlichere Notizen) kann jeder Fall zur Klärung unserer Kenntnisse beitragen.

* * *

Der an der Augenklinik beobachtete Fall.

Frau Z. R., 25 Jahre alt, die am 4. December 1894 auf unserer Klinik erschien, gibt an, dass sie schon seit ihrer Kindheit an recidivierenden, mit starker Lichtscheu einhergehenden Augenentzündungen gelitten habe. Im Alter von 8 Jahren erlitt sie eine Verletzung des rechten Auges, wonach ein grosser weisser Fleck in der Mitte der Hornhaut zurückblieb. Vor vier Jahren bemerkte sie im Centrum des letzteren einen rothen Fleck von der Ausdehnung einer kleinen Linse, der seither continuierlich wächst.

Status präsens. Das rechte obere Augenlid ist vorgewölbt, der Lidschluss ist etwas erschwert. Die Lidbindehaut ist geschwellt, injiciert; in der Bindehaut des Augapfels ziehen dicke, geschlängelte Gefässe zum Hornhautrande. Den grössten Theil der Hornhaut nimmt eine Geschwulst ein, deren Durchmesser 10—11 *mm* beträgt. Dieselbe ist auf 1 *mm* prominent, blass gelblichroth, convex, glatt, leicht höckerig, gegen die Basis etwas abfallend, gut begrenzt und von weicher Consistenz; ihre Ränder sind ringsum mindestens 1 *mm* vom limbus entfernt. Die erwähnten Bindehautgefässe kann man bis zur Basis der Geschwulst verfolgen. Durch die Randpartien der Hornhaut scheint die Iris durch. Die übrigen, tieferen Theile des Auges sind unsichtbar. Quantitative Lichtempfindung auf 3 *m*, Projection eingeengt. — Die Bindehaut des linken Auges ist blass, an der Hornhaut mehrere oberflächliche, glänzende Trübungen. M. 5·0 D. v = $^5/_{15}$.

Nach diesem Befunde stellen wir die Wahrscheinlichkeitsdiagnose auf einen Tumor der Hornhaut, da das Vorhandensein der Lichtempfindung die Existenz einer durchgebrochenen intraoculären Geschwulst auszuschliessen gestattete. Eine aus einem grösseren Iris prolaps hervoreggangene Granulationswucherung war zwar nicht ausgeschlossen, jedoch in Anbetracht der Anamnese weniger wahrscheinlich. Um uns über die Natur der Geschwulst Gewissheit zu verschaffen, empfahlen wir behufs histologischer Untersuchung die Excision eines kleinen Theiles derselben. Die Kranke bat jedoch aus kosmetischen Gründen um Entfernung des Augapfels, die wir am 8. December unter Cocain-Anästhesie auch aus-

führten. Der Heilungsverlauf war normal, so dass die Kranke die Klinik am 14. December mit blasser Conjunctiva verliess.

Anatomischer Befund. Der sagittale Durchmesser des enucleierten Augapfels sammt der Geschwulst beträgt 26 *mm*, wovon 1 *mm* auf die letztere entfällt; senkrechter und Querdurchmesser $23^1/_2$ *mm*. Der Augapfel wurde der histologischen Untersuchung unterzogen. An demselben sind, abgesehen von dem Befunde an der Bindehaut und Cornea, bloss die der geringgradigen Myopie entsprechenden Veränderungen zu sehen. Die Untersuchung der Geschwulst auf Tuberkelbacillen und Coccen wurde an zahlreichen Schnitten wiederholt, ergab jedoch ein negatives Resultat.

Fig. 1. Granuloma corneae.
Schnitt aus der temporalen Hälfte der Geschwulst. (Reich. Obj. I. A. Oc. 1.)

Das Epithel der Conjunctiva bulbi ist verdickt, besonders in der Nähe des Limbus. Die oberflächlichen Epithelzellen zeigen hydropische Degeneration. Im subconjunctivalen Bindegewebe ziehen zahlreiche erweiterte und dickwandige Blutgefässe gegen den Hornhautrand; dabei sind viele ausgewanderte weisse Blutkörperchen zu sehen, besonders rings um die Blutgefässe.

Die oberflächlichen Schichten der Hornhaut fehlen insbesondere im mittleren Drittel der Cornea, wo der Dickendurchmesser derselben auf die Hälfte reduciert ist. Die tieferen Schichten der Hornhaut zeigen keine andere Veränderung, als höchstens einen lockeren Zusammenhang der Lamellen untereinander. Die Descemet'sche Membran sowie das En-

dothel sind vollkommen erhalten. Der gegen die Geschwulst gerichtete Theil der Hornhaut ist reichlich mit Rundzellen infiltriert. Zahlreiche Blutgefässe ziehen von der Bindehaut auf die Oberfläche der Hornhaut, in deren Wänden und um dieselben herum die zellige Infiltration am dichtesten ist. Die Bowmann'sche Membran fehlt in der ganzen Ausdehnung der Geschwulst. Von der Bindehaut zieht das verdickte Epithel über die Cornea bis zur Basis der Geschwulst. Hier verdünnt sich das Epithel plötzlich und es ziehen bloss 1—2 Epithelschichten über die Geschwulst und auch diese sind an mehreren Stellen unterbrochen; die Epithelzellen sind hier platt.

Fig. 2. Granuloma corneae.
Schnitt aus der nasalen Hälfte der Geschwulst. (Reich. Obj. I. A. Oc. 1.)

Die Geschwulst ist an allen Schnitten von einem mindestens 1 *mm* breiten Cornealrand umgeben; die Blutgefässe, die unter dessen Epithel und in den oberflächlichen Schichten verlaufen, dringen in die Geschwulst ein und bilden da ein reiches Gefässnetz. In den Wandungen der verdickten Gefässe sowie in deren Umgebung sehen wir zahlreiche, dicht gruppierte Rundzellen. Die Geschwulst wird, hauptsächlich in der Richtung von der Basis gegen die Peripherie, von einzelnen Bindegewebszügen und Capillaren durchsetzt, die ein ziemlich weitmaschiges Netz bilden. In den Zwischenräumen dieses Netzes finden wir in eine homogene Grundsubstanz eingebettete kleine Rundzellen, deren Kerne stellenweise in Theilung begriffen sind. Die Anordnung der Rundzellen ist keine gleich-

mässige. In der Umgebung der Blutgefässe, sowie an der Oberfläche der Geschwulst sind sie am zahlreichsten.

Aus dem Geschilderten ist zu ersehen, dass in unserem Falle ein typisches, auf die Hornhaut beschränktes Granulom vorlag, welches sich an der Oberfläche der Hornhaut, die an einzelnen Stellen bis zur halben Dicke zerstört war, entwickelt hatte.

Die Erklärung der Entstehung dieses Neugebildes ist nicht ganz leicht. Die Anamnese sowie der Zustand des anderen Auges deuten darauf hin, dass bei der Kranken phlyctaenulöse Affectionen vorangegangen waren. Die Kranke erwähnt auch ein Trauma, welches ein Hornhaut-

Fig. 3. Granuloma corneae.
Theil aus dem Rande der Geschwulst. (Reich. Obj. III. Oc. 1.)

geschwür verursacht haben konnte. Dass ein solches thatsächlich vorhanden war, beweist das Fehlen der Bowmann'schen Membran, sowie der vorderen Cornealschichten. Die Lösung der Frage nach der Aetiologie dieses Granuloms wäre leicht, wenn wir annehmen könnten, dass es im Reparationsstadium des Geschwürs entstanden sei, sowie die Wundgranulationen im allgemeinen, welche keine Tendenz zur Vernarbung zeigen. Dies geht jedoch nicht an, da die Geschwulstbildung 13 Jahre nach der Entstehung des Geschwüres begann.

Die bakteriologische Untersuchung bot keinen Anhaltspunkt für die Erklärung des Falles. Es bleibt daher keine andere Annahme übrig, als dass das Granulom aus einer nachträglichen pannösen Eruption hervor-

gegangen ist. Ob es aus dem Pannus selbst entstanden ist, etwa durch eine circumscripte übermässige Anhäufung von Rundzellen oder aus einem eventuellen pannösen Geschwüre, können wir unter den gegebenen Verhältnissen nicht entscheiden.

* * *

In der Literatur finden wir nur wenige Beobachtungen über corneale Geschwülste verzeichnet. Wir verstehen darunter Mittheilungen über Neubildungen, die von der Hornhaut selbst ihren Ausgang nehmen, da die Geschwülste, die sich von den Nachbargeweben auf die Hornhaut aus-

Fig. 4. Granuloma corneae.
Theil aus der Mitte der Geschwulst. (Reich. Obj. III. Oc. 1.)

breiten, nicht zu den grossen Seltenheiten gehören und darüber viele ausführliche Publicationen erschienen sind.

Es ist klar, dass wir unter „Geschwülsten der Hornhaut" im engeren Sinne bloss die ersteren — die sogenannten primären — verstehen können und meine Mittheilung wird sich hauptsächlich auf diese beschränken. Auf die Neubildungen, welche auf die Hornhaut übergreifen, werde ich nicht näher eingehen, sondern nur dieselben der Vollständigkeit halber erwähnen.

Am häufigsten breiten sich die Geschwülste der Bindehaut auf die Cornea aus. Hierher gehören das Papillom, das Sarkom, das Epitheliom und das Dermoid. Diese Geschwülste gehen meistens vom Limbus Con-

junctivae aus, nicht selten jedoch nehmen sie in der bulbären Bindehaut, in einiger Entfernung vom Limbus, ihren Ursprung. Es scheint, dass diese Geschwülste sich auf der Hornhaut leichter ausbreiten als auf der Bindehaut, so dass sie sehr häufig auf der ersteren einen grösseren Flächenraum einnehmen. Diesem Umstande ist es zuzuschreiben, dass so viele Geschwülste conjunctivalen Ursprunges als corneale Neubildungen beschrieben werden.

Auch die intraoculären Geschwülste können sich auf die Cornea ausbreiten, wenn sie die Hüllen des Augapfels durchbrechen, z. B. das Netzhautgliom und das Sarcoma uveae. Die Durchbruchstelle ist selten die Hornhaut selbst, sondern regelmässig ein Blutgefäss oder Nerv, der durch die Sclera hindurch verläuft. Die längs diesen durchdringende Geschwulst gelangt am ehesten dann auf die Hornhaut, wenn die Durchbruchstelle sich in der Nähe derselben, in der Gegend des Limbus befindet. Die an der Oberfläche rasch wuchernde Neubildung kann einen beträchtlichen Theil der Hornhaut und Sclera bedecken, ohne dass diese Häute selbst eine merkliche Veränderung zeigen müssen, so dass uns eine Geschwulst epibulbären Ursprungs, die sich von der Bindehaut auf die Cornea ausbreitete, vorgetäuscht werden kann.[1])

Während die auf die Hornhaut übergreifenden Neubildungen ziemlich häufig zur Beobachtung gelangen, gehören die primären Neubildungen der Hornhaut zu den grössten Seltenheiten. Und auch von diesen ist der grösste Theil offenbar entzündlichen Ursprungs, so dass viele Autoren die Existenz cornealer Neubildungen im engeren Sinne überhaupt leugnen.

Die im Folgenden angeführten Beobachtungen umfassen nicht bloss die eigentlichen Neubildungen, sondern auch die Geschwülste im weiteren Sinne, beziehungsweise die Hyperplasien entzündlichen Ursprungs. Natürlich habe ich bloss jene Fälle aufgenommen, bei welchen die Geschwulst keinen Zusammenhang mit dem Limbus Conjunctivae aufwies. Es ist wohl wahr, dass auch die Ausbreitung einer Geschwulst von der Hornhaut auf die Bindehaut möglich ist (wofür wir übrigens ein Beispiel anführen werden); aber bei der unverhältnismässig grösseren Häufigkeit des entgegengesetzten Verhaltens, können wir diese Fälle nicht als corneale Geschwülste verwerten, wenn sie auch von den bezüglichen Autoren dafür gehalten wurden.

---

[1]) Ein schönes Beispiel hiefür ist der an unserer Klinik beobachtete und von Emil von Grósz beschriebene Fall (Szemészet 1895, Nr. 5), in welchem eine nussgrosse Geschwulst der Conjunctiva und zwei Drittheilen der Hornhaut aufsass. Den intraoculären Ursprung verrieth bloss der vollständige Mangel der Lichtempfindung. Bei Durchschneidung des Augapfels sah man eine Geschwulst, welche den Bulbus ganz ausfüllte; die Sclera zeigte makroskopisch keine Veränderung. Bei der mikroskopischen Untersuchung war die Durchbruchstelle längs der vorderen ciliaren Gefässe zu erkennen.

I. Granuloma.

Ein auf der Cornea sitzendes Granulom finden wir im Atlas von Pagenstecher und Gent.[1]) Aus dem kurzen erklärenden Texte erfahren wir bloss, dass die Geschwulst linsengross war und in der Mitte der Hornhaut sass. Dieselbe besteht aus radial verlaufenden, an der Peripherie anastomisierenden Blutgefässen, der Hauptmasse nach aber aus kleinen, Rundzellen. Das Gerüst der Geschwulst ist nicht zu sehen.

E. Bock[2]) beschreibt 92 Fälle von Keratitis parenchymatosa, bei welchen er zweimal eine Granulombildung auf der Hornhaut beobachtete. Diese Granulome bildeten sich langsam zurück und hinterliessen eine dichte Trübung. Derselbe Autor gibt in einem späteren Artikel[3]) die ausführlichere Beschreibung eines neueren, von ihm beobachteten Falles. Der 13jährige Kranke überstand an seinem rechten Auge eine parenchymatöse Keratitis, sein linkes Auge ist seit zwei Monaten entzündet, die Geschwulst entwickelt sich seit vier Wochen. Lues congenita; in der Mitte der trüben, oberflächlich gestichelten, parenchymatös injicierten Hornhaut sass eine Geschwulst von 3 *mm* Durchmesser, die im Laufe von zwei Wochen bis zu Erbsengrösse wuchs und sich an ihrer Basis einschnürte. Die abgetragene Geschwulst zeigte unter dem Mikroskope das Bild einer Wundgranulation, rothe Blutkörperchen waren jedoch nicht vorhanden (?). Der Stiel der Geschwulst war mit einschichtigem Epithel bedeckt; in demselben waren auch vereinzelte Spindelzellen zu sehen. Nach der Ansicht des Autors entstand die Geschwulst durch übermässige Anhäufung von Lymphzellen an einer umschriebenen Stelle und konnte nach Durchbrechung der davor liegenden Lamellen ungehindert weiter wachsen.

Raabe[4]) beschreibt die Entstehung eines Granuloms nach Hypopionkeratitis, die sehr energisch mittelst Chlorwasser und Pyoktanineinstäubungen behandelt worden war. An der Stelle des Geschwüres entwickelte sich auf der Hornhaut eine pilztörmige, rosenfarbige Geschwulst.

Die pilzförmige Geschwulst erwies sich unter dem Mikroskope als gewöhnlicher, gefässreicher Granulationsknopf.

Auf Grund der angeführten Fälle und des an unserer Klinik beobachteten Falles, können wir sagen, dass die Granulome, welche auf der Bindehaut so häufig sind, auf der Hornhaut sich nur ausnahmsweise entwickeln.

---

[1]) Atlas der pathologischen Anatomie des Augapfels 1875. XII., 1., 2.

[2]) Ueber Uveitis anterior. Allg. Wiener medic. Zeitung 1883. Nr. 40—43.

[3]) E. Bock. Allgemeine Wiener medic. Zeitung 1892. Nr. 22.

[4]) Beiträge z. path. Anatomie d. äusseren Augenerkrankungen. Inaug. Dissert. Marburg 1893.

Ihre Entstehung kann nach Art der gewöhnlichen Wundgranulationen vor sich gehen; sie können sich jedoch auch zu solchen Entzündungen der Cornea gesellen, wo bei Vascularisierung der Hornhaut an einer umschriebenen Stelle eine sehr reichliche Auswanderung von weissen Blutkörperchen stattfindet. Eine spontane Rückbildung ist möglich; nach operativer Entfernung heilten die bisherigen Fälle anstandslos.

II. Fibrom, Fibromyxom, Fibroma lipomatodes.

Die meisten Mittheilungen über Geschwülste der Hornhaut (8) beziehen sich auf das Fibrom. In zwei Fällen gieng der Geschwulstbildung keine Entzündung voran.

1. Im Falle Falchis[1]) entwickelte sich am linken Auge eines 28jährigen Mannes innerhalb 9—10 Jahren eine Geschwulst, über linsengross, senkrecht oval, blassrosafärbig, dabei von glatter Oberfläche, zu der von der Bindehaut zahlreiche Gefässe zogen. Die Geschwulst sass excentrisch auf der etwas trüben und ectatischen Cornea, doch blieb zwischen ihr und der Conjunctiva ein Hornhautstreifen. Unter dem Mikroskope sah man mehrschichtiges, schleimig entartetes Epithel, darunter Bindegewebsfasern, die in der Nähe der Oberfläche horizontal, in der Tiefe hingegen radial angeordnet waren; zwischen denselben spindelförmige Zellen und wenig Blutgefässe.

2. Benson[2]) beschreibt eine im Laufe von drei Jahren ohne jede entzündliche Reizung entstandene Geschwulst. Dieselbe betraf ein 19jähr. Mädchen, sass in der Mitte der Cornea, war linsengross, weiss, von glatter Oberfläche und leukomartigem Aussehen. Unter dem Mikroskope fand er ein Gewebe, ähnlich den Fasern und Zellen der Hornhaut. Nach der operativen Entfernung recidivierte die Geschwulst.

In den folgenden drei Fällen gieng der Entwicklung des Fibroms eine Entzündung voran.

3. Quaglino und Guaita[3]) fanden bei einem 48jährigen marantischen Individuum im äusseren unteren Quadranten der Cornea eine maiskorngrosse, runde, glatte, feste, perlmutterweisse Geschwulst. Drei Monate nach der Abtragung war dieselbe recidiviert und hatte ihre frühere Grösse erreicht.

Die beiden abgetragenen Geschwülste besassen keine Blutgefässe und bestanden aus Bindegewebsfasern, ähnlich den Hornhautfibrillen, die sich einander kreuzten und aus spindelförmigen Zellen. An der Oberfläche

---

[1]) Fibroma della cornea. Atti della R. Acad. di medic. di Torino. VI. Band, Seite 99.

[2]) Fibroma of cornea. The Ophthalmic Review. 1887. Jan.

[3]) Annali di Ottalmologia. 1879. Heft 2.

mehrschichtiges Epithel; die Bowmann'sche Membran fehlte ganz. Wahrscheinlich war, dass die Geschwulst aus einem Hornhautgeschwür entstanden.

4. Im Falle von Story und Scott[1]) sass an der Hornhaut eines 20jährigen Mannes eine Geschwulst von 4 und 6 *mm* Durchmesser, gelblich-weisser Farbe und dem Aussehen einer Fettgeschwulst. Am Auge war Trachom vorhanden, mit Pannus am Hornhautrande combiniert. Unter dem Mikroskope erwies sich die Geschwulst aus unregelmässigen Fasern zusammengesetzt.

5. Silex[2]) gibt die ausführliche Beschreibung eines aus Narbengewebe entstandenen Fibroms.

Am linken Auge eines 13jährigen Knaben war in dessen viertem Lebensjahre eine langwierige Entzündung abgelaufen, die zu Leukombildung führte. Bald darauf entstand eine kleine Geschwulst, die sehr langsam wuchs. In der Mitte der narbigen Hornhaut sass eine blasse, röthliche, glatte, nicht verschiebbare Geschwulst, deren Höhe 4 *mm* und deren Ausdehnung 8, beziehungsweise 4—5 *mm* beträgt. Unterhalb der Geschwulst befand sich eine adhärente Narbe; das Hornhautepithel war ringsum normal, die Bowmann'sche Membran erhalten. Das die Geschwulst deckende Epithel war schichtenreicher als gewöhnlich, sogar Epithelzapfen waren vorhanden. Die Geschwulst selbst bestand aus unregelmässig verlaufenden Bindegewebsbündeln mit dazwischenliegenden, als Leukocyten kenntlichen kleinen Rundzellen. In der Geschwulst waren wenig Blutgefässe zu finden. Der Bulbus wurde enucleiert.

Es folgen nun zwei Fälle, bei welchen das Gewebe des Fibroms eine myxomatöse Degeneration zeigte; auch diese waren entzündlichen Ursprungs.

6. Benson[3]) schreibt über eine Geschwulst, welche an einem schon lange glaucomatösen Auge eines Mannes in der Hornhautmitte entstand, und welche der Kranke auf eine Verletzung zurückführte. Die Geschwulst bestand aus Bindegewebselementen und wenig Blutgefässen.

7. Aus dem sehr detailliert mitgetheilten Falle Simons[4]) ist Folgendes hervorzuheben. In das rechte Auge des männlichen Kranken war vor $3^1/_2$ Jahren Kalk gespritzt, worauf ein schweres Hornhautgeschwür entstand, welches dreimal cauterisiert wurde; ausserdem wurde auf dem Auge eine Keratotomie vorgenommen. Beinahe die ganze Hornhaut vereiterte und vernarbte sodann, wegen den Schmerzen musste jedoch enucleiert werden.

[1]) The Ophthalmic Review. 1888. Juli.

[2]) Narbenfibrom der Cornea. Klin. Monatbl. für Augenhk. 1888. Seite 321.

[3]) Trans. of the Ophthalm. Soc. 1890. X. Seite 80.

[4]) Ein Fall von cornealen Neubildungen. Centralblatt für praktische Augenheilk. 1892. Juli.

Das Auge ist etwas gereizt, an der Cornea eine Geschwulst mit einem Durchmesser von 9 *mm*, weiss, dicht, an der Oberfläche glatt, die sich kegelförmig vordrängte und aussen beinahe bis an den Limbus reichte. Der obere Theil der Geschwulst war vascularisiert. Die histologische Untersuchung ergab eine normale Bindehaut und Sclera, die äusseren Schichten der Hornhaut waren infiltriert, die Bowmann'sche Membran zum Theile erhalten.

Die Geschwulst war von hypertrophiertem Epithel bedeckt, auch einzelne Epithelzapfen waren zu finden. Die Geschwulst bestand ihrer Hauptmasse nach aus Bindegewebsfasern; ausser zahlreichen spindelförmigen Zellen waren auch besonders um die Gefässe herum Rundzellen vorhanden. In der Mitte der Geschwulst sah man dichte Bindegewebsbündel; in ihrem äusseren Theile einzelne mit einer durchsichtigen Masse ausgefüllte Hohlräume, dagegen nur wenige Zellen und gar keine Blutgefässe. Im inneren Theile der Geschwulst waren Bindegewebsfibrillen kaum zu finden; hier fanden sich in einer homogenen Grundsubstanz spindel- und sternförmige Zellen, die zahlreiche Fortsätze aussendeten. Dieser Theil der Geschwulst war vascularisiert. Der Uebergang zwischen den beiden Theilen war ein allmählicher. An den übrigen Theilen der Hornhaut keine auffallendere Veränderung. An einer Stelle zeigte auch die Descemet'sche Membran einen Defect. Occlusio pupillae. — Es handelt sich daher um ein aus einer Narbenhyperplasie entstandenes Fibrom mit myxomatöser Degeneration. Der Autor erklärt die Degeneration durch Circulationsstörungen.

Nur nebenbei wollen wir den Fall Zirms[1]) erwähnen, in welchem sich an der Hornhaut eines sonst gesunden Mädchens eine entzündliche Zellwucherung zeigte, die auch der Autor für keine Neubildung hielt. Das abgetragene, linsengrosse, auf 1 *mm* prominente Gebilde bestand aus hyperplastischem Epithel mit hyaliner Degeneration und darunter liegendem Bindegewebe. Nach dem Autor war wahrscheinlich ein durch hyaline Degeneration verursachtes Oedem der Gewebe vorhanden; er hält also das Gebilde für das Resultat einer chronischen Entzündung.

8. Besondere Beachtung verdient hingegen der von Hirschberg[2]) unter dem Namen fibroma lipomatodes beschriebene Fall, weil wir es hier zweifellos mit einem wirklichen cornealen Neugebilde zu thun haben.

Zuerst hatte v. Graefe denselben Kranken in der Berliner medicinischen Gesellschaft vorgestellt. Der 30jährige Kranke litt seit seinem

[1]) Eine eigenthümliche oberflächliche Neubildung der Cornea. Archiv f. Ophthalm. 1891. III.

[2]) Ein Fall von Hornhauttumor nebst multiplen Hornhautgeschwülsten von gleicher Structur. Archiv f. Augen- u. Ohrenheilk. 1874. I.

achten Lebensjahre an Geschwülsten der Haut und der Augen, die seit der Demonstration durch v. Graefe an Zahl und Ausdehnung zugenommen haben. Die rechtseitige Geschwulst, welche sich rein auf die Hornhaut beschränkte, wurde von v. Graefe exstirpiert, recidivierte jedoch seither.

Bei der zweiten durch Hirschberg erfolgten Vorstellung sah man an der Haut, besonders in den Gelenksbeugen, zahlreiche Höcker, im Durchmesser von 8—12 *mm*, rothbraun, stellenweise confluierend, flach und von weicher Consistenz. Am rechten Auge sass eine höckrige, gelbe Geschwulst von Nussgrösse, welche die Hornhaut und einen Theil der Sclera bedeckte; an der linken Cornea oben zwei gelblichweisse, confluierende, unten mehrere kleine Geschwülstchen. Auf Grund der seinerzeit von Virchow vorgenommenen histologischen Untersuchung erwies sich das Hautleiden als Xanthelasma multiplex. Die zuerst exstirpierte Geschwulst bestand nach der Untersuchung v. Graefes aus wenigen Granulationszellen und vielen grosskernigen, verzweigten Zellen; an der Basis der Geschwulst waren Nester von Fettzellen vorhanden. An dem später durch Hirschberg enucleierten rechten Auge war die Hornhaut in den Tumor aufgegangen, nur innen war noch ein kleiner Theil derselben erhalten. Die Geschwulst war mit der infiltrierten Iris verwachsen, daher occlusio pupillae. Der Tumor, der von einer dünnen, fibrösen Membran begrenzt war, erwies sich als sehr zellenreich und bot ein dem Sarkom ähnliches Bild dar: Zellen verschiedener Form und Grösse in eine faserige Zwischensubstanz eingebettet. An der Oberfläche eine diffuse, fettige Infiltration, die nach innen zu spärlicher wird. Die Fettröpfchen waren derb und stellenweise zu Fettkugeln zusammengeflossen. Die Geschwulst zeigte daher ähnliche Structur wie die Hautgeschwülste.

Aus den dargestellten Fällen, deren verschiedene Formen an je einem Typus ausführlicher besprochen wurden, geht hervor, dass der grösste Theil der cornealen Fibrome in die Gruppe der sogenannten Narbenkeloide gehört. In 3 Fällen waren ausgebreitete Narben an der Hornhaut vorhanden; in einem Falle bestand vor der Entwicklung der Geschwulst ein altes Glaukom, in einem anderen ein trachomatöser Pannus. In drei Fällen entstand die Geschwulst ohne jede entzündliche Reizung, aber auch unter diesen können wir nur den v. Graefe-Hirschberg'schen mit unbedingter Sicherheit für ein wirkliches Neoplasma halten. In dem Falle Falchis muss nämlich die trübe und ectatische Beschaffenheit der Hornhaut, im Falle Bensons (Nr. 2) hingegen das leukomartige Aussehen der Geschwulst den Verdacht auf eine vorangegangene Entzündung erwecken, obwohl dies aus der Anamnese nicht hervorgeht.

Die Entwicklungsdauer der Fibrome zählt in den einzelnen Fällen nach Jahren, was wir uns aus der Blutarmut der Geschwülste erklären können. Das Lebensalter der Individuen war zwar verschieden, doch

wurde das Leiden meistens an jungen Kranken beobachtet. Die Grösse der Fibrome war in der Mehrzahl linsen- bis erbsengross, dieselben sassen regelmässig flach auf der Hornhaut, waren von glatter Oberfläche, compact, weiss oder röthlich gefärbt .Ihrer histologischen Zusammensetzung nach bestanden sie in der Regel aus viel Bindegewebsfasern und wenig Zellen, mit hyperplastischem Epithel an der Oberfläche. In den Fällen von Silex und v. Graefe-Hirschberg waren die Geschwülste zellenreich und sehr sarkomähnlich. Bemerkenswert ist die von Simon erwähnte myxomatöse Degeneration. Nach der Auffassung Kösters[1]) ist nämlich das sogenannte Schleimgewebe nichts anderes als ödematöses Bindegewebe. Zur Entstehung des Oedems genügt schon allein die polypöse Form der Geschwulst, bei ungestielten Geschwülsten kann die Lage und Spannung der umgebenden Gewebe ein Stauungs-Oedem verursachen.

In der überwiegenden Mehrzahl der Fälle wurde die Geschwulst abgetragen, in drei Fällen traten Recidive ein. In zwei Fällen wurde wegen der Schmerzen enucleiert. Interessant ist der v. Graefe-Hirschberg'sche Fall, in welchem das recidivierte Fibrom fast die ganze Hornhaut zerstörte und sich auch auf die Conjunctiva ausbreitete. Da in diesem Falle die Geschwulst anfänglich bloss auf der Hornhaut sass, ist in Bezug auf deren Ursprung kein Zweifel möglich.

III. Myxom.

Unter diesem Namen finden wir bloss zwei Fälle in der Literatur.

Die Mittheilung Adlers[2]) betrifft einen 19jährigen Mann, an dessen rechtem Auge die Geschwulst seit angeblich 12 Jahren unverändert bestand; das Auge war nie entzündet oder schmerzhaft gewesen. Das Auge war blass; in der Mitte der Hornhaut sah man eine dichte, hyalinartige, grauweisse, vascularisierte Geschwulst im Durchmesser von zwei Linien, rundlich, in drei Lappen getheilt, deren Basis sich allmählich verschmälerte und die ihre Gefässe von der Bindehaut erhält. Die histologische Untersuchung wurde von Wedl vorgenommen, der an der exstirpierten Geschwulst Folgendes fand: Aus der Hornhaut ziehen erweiterte Gefässe in die Geschwulst, wo sie sich weiterverzweigen. Das Parenchym der Geschwulst war bindegewebiger Natur und von reichlichem Epithel bedeckt. In dem Bindegewebe waren kleine cystenartige Hohlräume. „Das ganze imponierte daher als eine (stark vascularisierte) bindegewebige Wucherung, die auf einer mehr embryonalen Stufe stehen geblieben war und ihren Ausgangs-

[1]) Ueber Myxom. Sitzungsberichte d. niederrheinischen Gesellschaft für Natur- und Heilkunde in Bonn. 1881, 17. Jänn. (im Artikel Simons citiert).

[2]) Myxom mit cystenartigen Hohlräumen auf d. Cornea. Wiener Medic. Wochenschrift, 1871, Nr. 11.

punkt von der dünnen Coriumschicht der Conjunctiva bulbi hatte (?!), in welche dann die Gefässe hineingewuchert sind."

Eingehender müssen wir uns mit dem Falle Mitvalskys[1]) befassen, in welchem die 26jährige Kranke im Kindesalter eine scrophulöse Hornhautentzündung des linken Auges überstanden hatte, die zu partieller Staphylombildung führte. Vor zehn Jahren wurde eine Staphylomabtragung und Cauterisierung vorgenommen. Seit drei Monaten wuchs die anfangs erbsengrosse Geschwulst. Der Augapfel war abgeflacht, der durchscheinende, Hornhautrand vascularisiert. In der Mitte befand sich eine kirschengrosse, röthliche, auf einem 4 *mm* dicken Stiel sitzende, sehr weiche, elastische, reichlich vascularisierte, birnförmige, lappenartig herabhängende Geschwulst die bei stärkerem Lidschluss anschwoll. Eine solche Anschwellung trat manchmal auch spontan auf, wobei die Geschwulst dunkelroth wurde. Dieser Zustand dauerte einige Tage, bis an einer Stelle einer der cystenartigen Hohlräume der Geschwulst platzte, der flüssige Inhalt sich entleerte und die Geschwulst wieder ihre frühere weiche, herabhängende Form annahm. Die histologische Untersuchung des enucleierten Bulbus ergab eine chronische, hyperplastische Entzündung der Retina, Chorioidea und Sclera.

Die Linse war geschrumpft, die Iris an die Hornhaut angewachsen; die Descemet'sche Membran fehlte an einer Stelle, über welcher ein Theil der Geschwulst sass, während unter einem anderen Theile derselbem sogar die Bowmann'sche Membran erhalten war. Die Geschwulst war mit hyperplastischem Epithel bedeckt und zeigte mehrere, zum Theil communicierende Hohlräume, von denen zwei geplatzt waren. Die Geschwulst bestand aus schleimigem Gewebe, elastische Fasern waren darin nicht zu finden. Die Hauptmasse bestand aus Stern-, Spindel-, bi- und multipolaren Zellen in einer feingranulierten Grundsubstanz. Zahlreiche Blutgefässe mit infiltrierten Wandungen und ausgetretene, in Theilung begriffene Lymphzellen waren überall zu sehen. Die Blutgefässe durchsetzten nicht die einzelnen Hohlräume, sondern gruppierten sich um dieselben. Die Hohlräume besassen keine eigenen Wandungen, sondern waren entweder von hydropisch degeneriertem Gewebe begrenzt oder sind ihre Wände durch Compression der Nachbartheile entstanden und waren aus Fibrinexsudat gebildet oder zeigten faserige Structur, je nach dem die Höhlen frischer oder älter waren. Der Inhalt der Hohlräume war coaguliertes Eiweiss. Der Autor bezeichnet die Geschwulst mit dem Namen „myxome polypeux kystique" und hält sie für ein primäres Neugebilde, da die an der Cornea befindliche Narbe excentrisch an der Basis der Geschwulst lag.

Die in den Atlas von Gent und Pagenstecher[1]) unter dem Namen

[1]) Sur les myxomes de la cornée. Archives d'ophthalm. 1894. August.

[1]) L. c. XII. Figur 3—5.

„multiple Tumoren auf der Cornea" aufgenommene Geschwulst scheint auch zu dieser Gruppe zu gehören. Aus dem kurzen erklärenden Texte erfahren wir, dass auf der Hornhaut des an Glaukom zugrunde gegangenen staphylomatösen Augapfels mehrere hirsekorn- bis leinsamengrosse Geschwülste sassen, welche die oberflächlichen Schichten der Cornea einnahmen.

In der granulierten Grundsubstanz sieht man sternförmige mit einander anastomisierende Zellen, die in einzelnen Höhlen liegen. Das Epithel der Hornhaut setzt sich ein Stück weit auf die Geschwulst fort.

Auch bei dieser geringen Zahl von Publicationen können wir den Fall Adlers nicht zur Entscheidung der Frage heranziehen, ob an der Hornhaut Myxome im engeren Sinne vorkommen. Es ist zwar wahr, dass der Anamnese zufolge der Geschwulstbildung keine Entzündung vorangieng, aber die sehr kurze Beschreibung — oder richtiger gesagt, das Gutachten — das uns von Wedl geboten wird, gestattet uns nicht, die Structur der Geschwulst genauer zu erkennen und darüber unser Urtheil zu äussern. Es ist daher fraglich, ob wir eine „als bindegewebige Wucherung imponierende, auf einer mehr embryonalen Stufe stehen gebliebene" Geschwulst mit Recht als Myxom bezeichnen können, wie dies Adler thut.

Leider besitzen wir keine genauere Beschreibung dieses Falles, und anderseits ist in dem Falle Mitvalskys der nicht entzündliche Ursprung der Geschwulst zweifelhaft. Wir können nämlich den Umstand, dass die nach der Staphylomabtragung entstandene Narbe nicht im Centrum der Geschwulst lag, nicht als genügend triftige Begründung hiefür ansehen, und doch ist dies das Hauptargument des Autors für den nicht entzündlichen Ursprung der Geschwulst, weil er daraus folgert, dass der Ausgangspunkt der Geschwulst nur der daneben liegende verhältnismässig gesunde Cornealtheil sein konnte, wie er auch unter der Mitte der Geschwulst zu finden ist. Seiner Ansicht nach hat die Narbe, auf welcher die Geschwulst sich später ausbreitete, bloss das Wachsthum derselben beeinflusst. Immerhin ist es naheliegend, den Ursprung einer Geschwulst an einem Auge, welches ein Staphylom und auch sonstige schwere Veränderungen zeigt, von diesen entzündlichen Veränderungen abzuleiten, wenn sie auch nur an einer Stelle mit der dort befindlichen Narbe zusammenhängt. Denn wenn die Geschwulst von da ausgegangen ist, konnte sie sich ja auch über dem relativ gesunden Theil der Hornhaut ausbreiten und vielleicht sogar schneller entwickeln, als in der Richtung der narbigen Partie.

Wenn man den Fall Simons kennt, in welchem sogar in einer breit aufsitzenden Geschwulst eine, nach der Auffassung Kösters von Stauungsvorgängen herrührende, myxomatöse Degeneration in einem Theile des evident entzündlichen Narbenkeloids zustande kommen konnte: wie viel eher konnte dies im Falle Mitvalskys eintreten, wo wir viel aus-

gesprochenere Symptome der Circulationsbehinderung finden (cystenartige Hohlräume, zeitweiliges Anschwellen und Rothwerden der Geschwulst), und auch der Grund der Stauung in dem dünnen Stiel der Geschwulst und deren Einzwängung in die Lidspalte handgreiflich nachzuweisen ist.

Die Abbildung im Pagenstecher-Gent'schen Atlas genügt nicht, um uns daraus über die Natur der Geschwulst ein richtiges Urtheil zu bilden, besonders da die Autoren selbst keine histologische Diagnose machen.

Wir müssen daher die Existenz von Hornhautgeschwülsten, die das Bild eines Myxoms darbieten, zwar zugestehen, ob aber darunter Neubildungen im engeren Sinne sind, können wir vorläufig nicht als erwiesen betrachten.

IV. Sarkom.

Unter dieser Diagnose wurden die folgenden drei primären Hornhautgeschwülste beschrieben:

J. Panas[1]) berichtet über eine 60jährige Kranke, die vor 20 Jahren einen kleinen röthlichen Fleck in der Mitte ihrer linken Hornhaut bemerkte. Dieser Fleck blieb durch elf Jahre unverändert und wuchs dann allmählich zu einer erbsengrossen Geschwulst an. Weder früher noch während der Entwicklung der Geschwulst zeigten sich Entzündung oder Schmerzen am Auge. Die erbsengrosse Geschwulst ist regelmässig rund, verschmälert sich gegen die Basis, ist von schiefergrauer Farbe und resistent anzufühlen. Der Rand der Geschwulst ist allseits reichlich 1 *mm* vom Limbus entfernt. Die nach Entfernung der Geschwulst von Malassez ausgeführte histologische Untersuchung ergab, dass die Oberfläche des Tumors von hyperplastischem Epithel bedeckt ist, worauf eine dünne bindegewebige Membran folgt. Die Geschwulst selbst besteht aus spindelförmigen Zellen, die in einzelne Bündel geordnet nach verschiedenen Richtungen verlaufen. In der lappenartig gebauten Geschwulst sind auch pigmenthältige, runde Zellen zu finden, die nur selten kernhaltig sind. Diese sind hauptsächlich in dem Bindegewebe um die Blutgefässe zu sehen, stellenweise bilden sie Gruppen. In der Geschwulst sind keine Blutungen vorhanden, die Blutgefässe sind wenig entwickelt. Diagnose: Melanosarcoma corneae. Nach 13 Monaten war die Geschwulst nicht recidiviert.

Die zwei anderen Fälle stammen von Rumschewitsch. Der erste[2]) betrifft das rechte Auge eines 61jährigen Mannes, der vor $1^1/_2$ und 1 Jahre Schläge auf den Kopf erlitt, wodurch eine Blutung aus dem Auge entstand und das Augenlicht verloren gieng. Seit dem zweiten Trauma entwickelt

---

[1]) Contribution à l'étude des tumeurs primitives de la cornée. Thèse de Paris 1887.

[2]) Ein Fall von einem Hornhautsarkom. Archiv für Augenheilk. 1891. Seite 52.

sich die Geschwulst, wobei er häufig ausstrahlende Schmerzen spürte. Die gelblichrothe, sehr glatte, gefurchte, ziemlich weiche Geschwulst nimmt fast die ganze Cornea ein, gegen den Limbus ist jedoch allseits ein mindestens 1 *mm* breiter Hornhautrand erhalten. Oben innen ziehen zahlreiche dicke Blutgefässe von der Bindehaut zur Geschwulst. Der Tumor ist sammt der Cornea 7·5 *mm* dick. Die Bindehaut, die um die Hornhaut herum verdicktes Epithel besitzt (Epithelzapfen), ist zellig infiltriert. Das verdickte Epithel der Cornea setzt sich auf die Geschwulst fort und bildet hier zahlreiche und tiefgehende Zapfen; die Bowmann'sche Membran fehlt an der von der Geschwulst eingenommenen Fläche. Die Geschwulst selbst hat ein bindegewebiges Gerüst, welches dieselbe in einzelne Segmente theilt. In den Lücken des Netzes liegen in der spärlichen intercellulären Masse sehr verschieden gestaltete Zellen. In der sich verjüngenden Basis sind die Zellen klein und spindelförmig. In der Hauptmasse finden wir in der Regel folgende Anordnung; um je eine Capillare circulär gelagert 1—2 Schichten Rundzellen (Leukocyten), nach aussen spindelförmige Zellen. zwischen den beiden Zellformen sind zahlreiche Uebergangsformen. An der Basis sind mehr lymphoide Zellen. Kerntheilung ist nirgends zu sehen. Die Geschwulst ist reich an Blutgefässen, an mehreren Stellen — auch an der Oberfläche — sind Blutungen vorhanden. Enucleation; nach zwei Jahren lebte der Kranke noch.

Im zweiten Falle[1]) von Rumschewitsch bildete sich die Geschwulst an der linken Hornhaut eines 14jährigen Mädchens. Die Kranke hatte an beiden Augen Trachom, am rechten Auge intensiver, jedoch war hier die Hornhaut nicht afficiert; an der linken Cornea bestand ein sehr dicker (sarkomatöser) Pannus. Nach zweimonatlicher Behandlung heilte das Trachom, hingegen nahm der Pannus des linken Auges den Charakter einer Geschwulst an. Enucleation. Die Geschwulst ist sammt der Cornea 3 *mm* dick und hängt nirgends mit der Bindehaut zusammen. Die Bindehaut zeigt unter dem Mikroskope in der Umgebung der Cornea die Zeichen einer chronischen Entzündung. Die Hornhaut ist an der Oberfläche vascularisiert, die Gefässe stammen hauptsächlich aus der Sclera. Das Gerüst der Geschwulst wird von Bindegewebsbündeln gebildet, die zum Theile von der Bindehaut herrühren und keine alveoläre Structur zeigen. In der Geschwulst findet man wenige, feine Blutgefässe. „Die Geschwulstmasse bestand aus runden, nicht sehr kleinen Zellen, die mitten in sehr spärlicher Zwischensubstanz gelagert waren, ergo gehörte unsere Geschwulst den rundzelligen Sarcomen an."

Unter den drei Sarcomen können wir an dem von J. Panas nicht

---

[1]) Zur Casuistik der cornealen Neubildungen. Klin. Monatsbl. f. Augenheilk. 1893, Seite 50.

zweifeln. Ausser der typischen Gewebsstructur macht die Entwicklung ohne Entzündung, sowie die Gegenwart von Pigmentzellen in der Geschwulst, die Diagnose zweifellos.

Bezüglich der Fälle von Rumschewitsch ist hingegen einiger Zweifel zulässig. Wenn wir in Betracht ziehen, wie sehr in einzelnen Fällen Hyperplasien unzweifelhaft entzündlichen Ursprungs dem Bilde des Sarcoms gleichen können, wie wir dies bei dem Keloide von Silex,[1]) dem Fibroma lipomatodes von v. Graefe und Hirschberg und noch auffallender bei dem von Mayer und Berger[2]) beschriebenen Lepratumor sehen, dann müssen wir uns gegen jeden Fall skeptisch verhalten, in welchem der Entwicklung der Geschwulst eine Entzündung vorangieng, und dies um so eher, wenn nicht einmal die histologische Structur dem typischen Sarcom entspricht. Entzündliche Antecedentien waren aber in beiden Fällen Rumschewitschs vorhanden, in dem einen ein zweifaches Trauma mit Blutung und Verlust der Sehkraft, in dem anderen Trachom mit dickem Pannus. Was hingegen den histologischen Bau betrifft, so lesen wir über den ersten Fall, dass circulär um die Blutgefässe Leukocyten vorhanden waren, ausserdem spindelförmige Zellen mit zahlreichen Uebergangsformen. Der Autor folgert daraus, dass die Sarcomzellen wahrscheinlich aus der Umwandlung der Leukocyten und nicht aus der Vermehrung der vorhandenen Zellen hervorgegangen sind, da nirgends in Theilung begriffene Zellen zu sehen waren. Bei Berücksichtigung der gegenwärtig herrschenden Auffassung über die Entstehung der Neubildungen dürfen wir vielleicht eher annehmen, dass kein wirkliches Neoplasma, sondern eine Hyperplasie infolge von Entzündung vorlag.

Im zweiten Falle hinwiederum können wir uns, besonders bei den erwähnten Antecedentien, nicht damit begnügen, dass der Autor, nach einer ausführlichen Beschreibung der Blutgefässe und des Epithels der Geschwulst, über die Zellen, die die Hauptmasse der letzteren bilden, nur so viel sagt, dass dieselben nicht sehr klein und rund waren. Pigmentierte

---

[1]) L. c. Der Autor erwähnt dies selbst und vergleicht in seinem Falle die histologische Structur mit der Abbildung XIII. Nr. 5 des Atlas von Pagenstecher und Gent, die ein Sarcom darstellt.

[2]) Archiv f. Ophthalm. 1888. IV. — Die Limbusgeschwulst, die sich seit mehr als einem Jahre langsam, ohne entzündliche Erscheinungen entwickelte, bestand aus einem bindegewebigen Gerüste, in demselben grosse, epitheloide Zellen mit rundem Kern, daneben spindelförmige Zellen. Die Gefässwände waren infiltriert. Die Diagnose wurde auf Leukosarcom gestellt und keiner von den am Heidelberger Congresse versammelten Augenärzten zweifelte an derselben; bloss Leber empfahl in diesem Falle die Färbung auf Tuberkel- und Leprabacillen. Später wurden die Autoren durch zweifellose Lepraknoten, welche an der Haut auftraten, veranlasst, in der letzteren Richtung nachzuforschen, und sie fanden thatsächlich in der Geschwulst, die man für ein Sarcom gehalten hatte, zahlreiche Leprabacillen.

Zellen, wie in dem Sarcome von J. Panas, waren in keinem der beiden Fälle vorhanden, Leukosarcome sind aber auch an anderen Theilen des Auges selten.

Nach alledem lassen die beiden Geschwülste Rumschewitschs sowohl bezüglich ihres nichtentzündlichen Ursprungs, als auch bezüglich der Diagnose auf Sarcom einigen Zweifel zu, so dass diese Fälle die Frage, ob ein primäres Sarcom der Hornhaut existiert, nicht entscheiden können. Die Antwort auf diese Frage liegt bloss in der Arbeit von J. Panas.[1])

V. Carcinom. Papillom.

In der gesammten Literatur, die ich bezüglich des primären Carcinoms und Papilloms durchforschte, fand ich keine zweifellos beweisende Publication und beschränke mich infolge dessen darauf, über die von den einzelnen Autoren gelegentlich erwähnten und dafür gehaltenen Fälle kurz zu referieren:

Adams[2]) beschreibt ein Epitheliom, das die Hornhaut bedeckte, jedoch innen-unten auch auf die ciliare Region sich ausbreitete. v. Wecker[3]) setzt auseinander, dass sich aus dem Gewebe der Cornea keine Geschwülste zu entwickeln pflegen, und fügt einfach hinzu, dass ihm bloss ein solcher Fall unterkam, den er auch operierte. Stellwag[4]) erwähnt in seinem Lehrbuche nur, dass das primäre corneale Carcinom sehr selten sei; es tritt in Form eines Infiltrates auf, bricht an der Oberfläche der Hornhaut in Gestalt rothgeäderter Knoten durch, welche rasch wachsen und zu einer grösseren Geschwulst zusammenfliessen, die sich über die ganze Cornea ausbreiteten. Galezowsky[5]) theilt in seinem Handbuche ganz kurz folgenden Fall mit: An der Hornhaut war eine Geschwulst, die sich nirgends auf die Conjunctiva ausbreitete. Er trug die vordere Hemisphäre des Augapfels ab und erwies durch die vorgenommene histologische Untersuchung „die Anwesenheit sämmtlicher Elemente des Carcinoms.“ Das Gewebe der Hornhaut selbst war intact. Dolschenkow[6]) beschreibt ein Carcinom, welches ausserhalb des temporalen Hornhautrandes entstanden

---

[1]) Ich bemerke hier, dass J. Panas in seiner Abhandlung die Figuren XII. 1, 2 des Pagenstecher- und Gent'schen Atlas als ein schon vor ihm beschriebenes Sarcom citiert. Diese Abbildungen beziehen sich indessen auf das früher besprochene Granulom und nicht auf ein Sarcom.

[2]) Ophthalm. Soc. of the Unit. Kingdom. 1882. Jänner. Annales d'Oculist. Band 87, Seite 245.

[3]) De Wecker et Landolt. Traité d'ophthalmologie. II. S. 209.

[4]) Lehrbuch der praktischen Augenheilkunde 1864. Seite 543.

[5]) Traité des maladies des yeux. 1875. Seite 324.

[6]) Wjestn. Ophth. 1885. Seite 23. Russisch.

war. Die Cornea war von einer carfiolartigen Geschwulst bedeckt, die sich stellenweise über den Limbus hinaus erstreckte.

Das von Gayet[1]) beschriebene Papillom wird auch von Anderen nicht als primäres Hornhautcarcinom anerkannt.

Wie aus dem Gesagten zu ersehen ist, erstreckten sich die von Anderen citierten und als primäre Carcinome der Cornea bezeichneten Geschwülste entweder über den Limbus hinaus und sind demnach im Sinne des oben Gesagten hier nicht verwertbar oder die betreffenden Autoren theilen ihre Fälle nur nebenbei, mit ungenügender oder ohne jede Beschreibung mit, so dass wir sie nicht zum Gegenstand einer ausführlichen Besprechung machen können. Dasselbe gilt auch von den Papillomen.

VI. Dermoid.

Während diese Geschwulst am Limbus so häufig vorkommt, ist sie rein auf die Cornea beschränkt bloss einmal beobachtet worden und zwar von Fuchs[2]). Wir geben hier bloss den Auszug des Artikels:

Die Mutter des 12jährigen Knaben gibt an, dass man nach der Geburt des Kindes an dessen Hornhaut einen stecknadelkopfgrossen weissen Fleck bemerkte, der erst langsam, in den letzten zwei Jahren hingegen schneller wuchs. Gegenwärtig befindet sich an der äusseren Hälfte der Hornhaut eine den vierten Theil der Cornealoberfläche einnehmende, etwas prominente Geschwulst, welche nicht verschiebbar ist und sich nicht über den Limbus hinaus erstreckt. Mehr als die Hälfte der Cornea ist getrübt. An der Oberfläche der Geschwulst befindet sich ein feines Blut- und Lymphgefässnetz. Ein nach der Exstirpation zurückgelassener kleiner Rest begann neuerdings zu wachsen. — Die Geschwulst selbst bestand zum grossen Theil aus Bindegewebe und besass sehr zahlreiche und weite Lymphgefässe und eine ziemlich grosse Drüse. Haare waren nicht zu finden. Das Corneaepithel setzte sich auf die Oberfläche der Geschwulst fort. Das Bindegewebe war derb und zellenarm; an den Schnitten sind besonders Venendurchschnitte zu sehen. Die Drüse war aus einzelnen Schläuchen zusammengesetzt. Diese Schläuche waren mit Cylinderepithel ausgekleidet und durch spärliches Bindegewebe zusammengehalten. Der Ausführungsgang war mit cubischem Epithel ausgekleidet und besass zahlreiche Ausweitungen.

Das Zustandekommen der einzelnen Drüsenschläuche erklärt der Autor auf Grund des mikroskopischen Bildes so, dass die tieferen Schichten

---

[1]) Lyon médical. 1879. XXXII. Seite 79. Die beiden letzteren Publicationen citiert Rumschewitsch in seinem erwähnten ersten Artikel.

[2]) Dermoid der Cornea. Klin. Monatsb. f. Augenheilkunde. 1880. Seite 131.

des Epithels in Form von Zapfen in das Bindegewebe hineinwucherten, wo die Epithelzellen eine radiale Anordnung annahmen und die einzelnen Schläuche bildeten.

Die Entstehung ist demnach analog der Hautdrüsen. Nach Fuchs war die gefundene Drüse einer Schweissdrüse oder noch eher einer Krause'schen Drüse ähnlich.

* * *

Die Existenz von Hornhautgeschwülsten nach Entzündungen wurde von niemand in Zweifel gezogen. Es frägt sich daher nur, ob wir auf Grund des geschilderten Materials die gestellte Frage, ob an der Cornea Neubildungen im engeren Sinne vorkommen oder nicht, bestimmt beantworten können.

Im Obigen bemühte ich mich, jeden Fall einer strengen Kritik zu unterziehen und jene Diagnosen auf ein wirkliches Neoplasma, welche auch nicht den geringsten Einwurf gestatten, hervorzuheben.

Wenn wir nun die Fälle ausschliessen, in welchen die vom Autor gelieferte Beschreibung auch nur den Verdacht einer vorausgegangenen Entzündung gestattet, ferner diejenigen, in welchen die Ausbreitung von den Nachbartheilen her nicht zweifellos ausgeschlossen ist, und endlich auch die Fälle, deren unzulängliche Mittheilung uns keine eingehende Kritik erlaubt: so bleiben doch drei vollkommen einwandfreie Beobachtungen übrig. Diese drei Geschwülste sind: das von v. Graefe und Hirschberg beobachtete Fibroma lipomatodes, das von J. Panas mitgetheilte Melanosarcom und das Dermoid von Fuchs.

Von diesen drei Fällen gehören zwei zu den Bindegewebsgeschwülsten, während der dritte der Gruppe der angeborenen Geschwülste angehört. Also bloss aus der dritten Hauptgruppe, den epithelialen Neubildungen, wurde keine primäre Geschwulst beschrieben, welche jeden Zweifel vollkommen ausschliesst. Es ist aber a priori nicht wahrscheinlich, dass gerade die Neoplasmen dieser Gruppe an der Cornea nicht vorkommen könnten.

Auf Grund der gesammten in der Literatur gefundenen Fälle, sowie des an unserer Klinik beobachteten, können wir sagen, dass bis jetzt an der Hornhaut folgende Geschwulstformen mit voller Sicherheit beobachtet wurden:

1. Granulome, die im Reparationsstadium von Geschwüren oder durch eine Anhäufung von Lymphzellen an einer umschriebenen Stelle des Hornhautgewebes entstehen.

2. Keloide und bindegewebige Hyperplasien, zum Theil von myxomatöser Structur.

3. Fibroma lipomatodes neben ähnlich gebauten Hautgeschwülsten am Körper.

4. Melanosarcom und

5. Dermoid.

Jedenfalls müssen wir gestehen, dass alle diese Formen ausserordentlich selten sind; der Grund dafür ist nicht bekannt und wäre vielleicht in dem besonderen Bau der Hornhaut und in ihrem Mangel an Gefässen zu suchen.

Vorfall des ganzen Bulbusinhaltes nach intraocularer Blutung.[1])

Von *Dr. Fridolin von Blaskovics,* Assistenten der Universitäts-Augenklinik zu Budapest.

Intraoculare Blutungen an glaucomatösen Augen können entweder spontan auftreten (glaucoma hämorrhagicum) oder dadurch, dass die Tension plötzlich herabgesetzt wird. Die momentane Verringerung des intraocularen Druckes kann durch einen operativen Eingriff (Iridectomie, Sclerotomie etc.) oder durch das Perforieren eines Hornhautgeschwürs verursacht werden. In beiden Fällen kann die Blutung entweder aus der Netzhaut oder aus der Chorioidea stammen.

Die ersteren sind in der Regel von geringer Ausdehnung und resorbieren sich spurlos in 6—8 Wochen, weshalb sie auch keine grössere Bedeutung besitzen. Nach v. Graefe entstehen solche kleine Blutungen fast immer nach der Iridectomie, wenn es sich um ein acutes Glaucom mit hochgradiger Trübung der Medien und Drucksteigerung handelte. Von grösserer Wichtigkeit sind die aus der Chorioidea stammenden Blutungen, weil diese häufig sehr beträchtlich sind, das Auge zugrunde richten und sogar Verblutung herbeiführen können.

Die Enstehung der Blutungen kann man folgendermaassen erklären[2]): Durch den gesteigerten intraocularen Druck werden die Gefässe der Retina und Chorioidea comprimiert und man kann annehmen, dass in die feineren Gefässe (vasa vasorum) überhaupt kein Blut gelangt. Wenn der Druck längere Zeit einwirkt, werden infolge mangelhafter oder ganz eingestellter Ernährung die Blutgefässwandungen brüchig. Sinkt nun plötzlich der intraoculare Druck, so füllen sich die Gefässe mit Blut und die alterierte Gefässwand lässt die Blutzellen austreten oder platzt sogar infolge ihrer Brüchigkeit. Die Blutung kann somit per diapedesim und per rhexim zustande kommen.

---

[1]) A szemteke egész tartalmának előesése intraocularis vérzés következtében. Blaskovics Fridolin dr. tanársegédtől. Orvosi Hetilap. Szemészet 1896. 2.—3. sz.

[2]) Burmester. Inaug. Dissert. Kiel. 1886.

Es ist also klar, dass die Situation für das Auftreten der Blutung günstig sein wird: 1. Wenn die Tension hochgradig war (glaucoma acutum), 2. wenn dieselbe lange Zeit andauerte (glaucoma absolutum), 3. wenn die Gefässwände schon früher nicht gesund waren (Arteriosclerosis). Das letztere müssen wir besonders in jenen Fällen annehmen, wo die beiden ersten Bedingungen fehlten.

Die grossen Blutungen, die das Auge zugrunde richten, kommen — im Gegensatze zu den kleinen — glücklicherweise nur selten zur Beobachtung. Wenn wir auch ihren Ursprung nicht immer anatomisch constatieren, müssen wir doch ihren Ursprung hauptsächlich in die Chorioidea verlegen.

Eine Folge hochgradiger, chorioidealer Blutungen kann das rasche Austreten der Linse und des Glaskörpers sein — besonders, wenn er verflüssigt ist. — Dadurch steigert sich die Blutung noch mehr und kann mehrere Stunden anhalten. Die starke Blutung löst häufig die Chorioidea und Retina ab. In einzelnen Fällen fällt durch die Hornhautwunde ein Theil der Netz- und Aderhaut vor. Ueber ähnliche, mehr oder minder hochgradige Fälle finden wir in der Literatur zahlreiche Aufzeichnungen. In diesen Fällen trat die Blutung meistens infolge operativer Eingriffe auf. Hieher gehören die Fälle von Liebreich,[1]) Nagel,[1]) Rydel,[1]) Webster,[2]) Salamé,[3]) Burmester,[4]) Hosch[5]) und Goldzieher[6]).

Weit geringer ist die Zahl der Publicationen, wo Zerfall oder die Ulceration der Hornhaut den Anlass zur Blutung gab. Die Entstehungsart der Blutung kann auch hier bei diesen nur die gleiche sein, wie bei den Blutungen infolge von Operationen. Ueber Prolapse, welche auf diese Weise entstanden sind, fand ich bloss vier Aufzeichnungen in der Literatur.

Im Falle Bowmanns[7]) fiel infolge der intraocularen Blutung Netzhaut vor.

Hosch[8]) beschreibt in seiner Mittheilung einen Fall, wo Durchbruch der Hornhaut an einem absolut glaucomatösen Auge auftrat. Die intraoculare Blutung war so bedeutend, dass sie Anämie und Bewusstlosigkeit verursachte. In die corneale Oeffnung war eine erdbeergrosse, bräunlich-schwarze Blase vorgefallen, die aus Iris und wahrscheinlich aus Chorioidea bestand. Eine histologische Untersuchung wurde nicht vorgenommen.

---

[1]) Sitzungsbericht der Opthalm. Gesellchaft 1869.
[2]) Transact. of the Americ. opth. soc. 1879, Seite 544.
[3]) Thèse. 1883/84. Paris.
[4]) L. c.
[5]) Archiv f. Augenhk. XVIII. Seite 329.
[6]) Verhandl. d. Gesellsch. deutsch. Naturforsch. u. Aerzte 1894. 24.—28. Sept.
[7]) „Lectures .... etc.“ 1849. (Im Handbuche von Graefe-Saemisch citiert.)
[8]) L. c.

Einen ähnlichen Fall beobachtete Mellinger.[1]) Der aus dem Cornealgeschwür sich vorwölbende Knollen machte den Eindruck eines Tumors. Er stellte die Diagnose auf „tumor in oculo glaucomatoso“ wegen der erhöhten Tension und des Mangels einer Blutung in der Anamnese. Das scheinbare Neugebilde erwies sich bei der histologischen Untersuchung als Irisgewebe.

Diese Fälle werden bei weitem durch denjenigen Purtschers[2]) übertroffen, wo aus der Perforationsöffnung des Hornhautgeschwürs eine kastaniengrosse Geschwulst heraushieng. Das Geschwür entstand an einem an Leucoma adhaerens und Glaucoma secundarium leidenden Auge. Die Untersuchung ergab, dass die Geschwulst die ganze Retina, Chorioidea und einen guten Theil des Ciliarkörpers enthielt. Es ist bedauerlich, dass über diesen Fall keine ausführlichere Beschreibung zu finden ist.

Frau M. G., 66 Jahre alt, erschien am 27. Juli an unserer Klinik und gab an, dass sie schon in ihrer Kindheit schlecht gesehen habe und dass ihre Sehkraft sich continuierlich verschlechtere. Schmerzen waren bis vor 10 Jahren nicht vorhanden, in der letzten Zeit waren jedoch ihre Augen wiederholt schmerzhaft und das Augenlicht gieng an beiden Augen vollständig verloren. Am vorhergehenden Tage, d. i. am 26. Juli, traten abends kolossale, reissende Schmerzen in ihrem linken Auge auf, aus welchem gleichzeitig Blut rann. Plötzlich hatte sie die Empfindung eines Risses im Auge, worauf an demselben eine Art Vorwölbung entstand. Die Blutung hörte nun auf, die unerträglichen, in die linke Gesichtshälfte ausstrahlenden Schmerzen bestehen jedoch fort, weshalb die Kranke um die Entfernung des Auges bittet.

Status praesens: Das rechte Auge ist mässig irritiert. Man sieht einige weite, geschlängelte, episclerale Gefässe. Die Hornhaut ist trüb, ihre Oberfläche gestichelt. Die vordere Kammer sehr seicht. Die Iris ist fahl, ihr Gewebe atrophisch. Die Pupille sehr weit und starr. Die Linse grau und nicht durchzuleuchten. Quantitative Lichtempfindung fehlt. T + 2.

Die linkseitigen Augenlider sind mässig geschwellt, öffnen sich activ nicht; in der Mitte, eingekeilt zwischen die Lidränder, sitzt eine Geschwulst von der Grösse einer kleinen Nuss. Bei näherer Besichtigung ergibt sich, dass die Geschwulst von der Mitte der Hornhaut ausgeht, scharf begrenzt ist und einen gegen die Cornea sich verschmälernden Hals besitzt. Die Geschwulst ist bräunlich-schwarz, ziemlich glatt und zeigt eine leicht blutende Oberfläche. An derselben zieht von oben nach unten eine Furche, die die Geschwulst in eine grössere innere und eine kleinere äussere Hälfte theilt. Die Geschwulst fühlt sich ziemlich fest an.

[1]) Klin. Monatsbl. f. Aug. XXXI. Seite 369.

[2]) Verhandl. d. Gesellsch. deutsch. Naturforscher u. Aezte 1894. 24.—28. Sept.

Ringsum ist bloss ein 1—2 *mm* breiter undurchsichtiger Hornhautrand zu sehen. Die Spannung des Auges, soweit dies durch die geschwellten Lider zu constatieren war, erwies sich mässig erhöht. Keine Lichtempfindung.

Dieser Befund gestattete keine sichere Diagnose. Soviel war gewiss, dass an beiden Augen absolutes Glaucom vorhanden war, auf der rechten Seite combiniert mit glaucomatöser Cataracta. Die am linken Auge sichtbare Volumsvergrösserung machte entschieden den Eindruck einer pigmentierten Geschwulst, damit stand jedoch die plötzliche Entstehung, sowie die Thatsache, dass die intraocularen Geschwülste in der Regel die Sclera — und nicht die Hornhaut — durchbrechen, im Widerspruch. Gegen die von der Kranken gewünschte Therapie konnten wir keine Einwendung erheben.

Am 28. Juli wurde in der Chloroformnarcose die Enucleation vorgenommen, welcher die Incision des äusseren Lidwinkels vorausgeschickt wurde. Nach der Entfernung des Augapfels vereinigten wir den äusseren Winkel mittelst Naht. Während der Operation zeigte sich keine auffallende Blutung, nach Beendigung derselben hörten die Schmerzen auf. Bei gewöhnlicher Nachbehandlung verliess Patientin am 3. August mit blasser Conjunctiva unsere Klinik.

Der Augapfel wurde in Müller'sche Flüssigkeit gelegt und nach dem üblichen Verfahren der mikroskopischen Untersuchung unterzogen. Der Befund war folgender:

An der Cornea, deren ganze Dicke durchsetzend, befindet sich ein in der Mitte 6—7 *mm* breiter Substanzverlust, dessen Ränder zellig infiltriert sind. Die erhaltenen Theile der Hornhaut sind gerunzelt und erscheinen dicker, als ob das Gewebe der Cornea durch starken Druck von der Stelle des Substanzverlustes aus seitlich gedrängt worden wäre.

Vor diesem Loche in der Hornhaut ist auf dem Schnitte ein grosser Knollen zu sehen, der aus einem nasalen grösseren, und einem temporalen kleineren Theile besteht. Die grössere Vorwölbung ist 12 *mm* hoch und 8 *mm* breit, während die kleinere 7—7 *mm* misst.

Die Hauptmasse beider Knollen besteht aus Haufen weisser und rother Blutkörperchen, die in einem weitmaschigen (Fibrin-) Netze liegen. Dieses Blutgerinsel wird nach aussen von der Chorioidea begrenzt.

Das Gewebe der Aderhaut ist sehr verändert und färbt sich schlecht. Die Gefässe sind ausserordentlich weit und prall mit Blut gefüllt. Die Schichten der Chorioidea sind stellenweise durch mehr weniger grosse Blutungen auseinandergedrängt, so dass die Aderhaut stellenweise 4—5 mal verdickt erscheint. Das Stromapigment ist verhältnismässig spärlich und zeigt eine unregelmässige Anordnung. Die Chorioidea umgibt beide Knollen vollständig und lässt sich gegen die Basis derselben bis zum Corpus ciliare verfolgen, welches symmetrisch zu beiden Seiten der Hornhautlücke

placiert ist. Hier befindet sich auch die gerunzelte und über das Corpus ciliare geschlagene Iris. Die Ciliarfortsätze sind überall gut zu erkennen und sind gegen die Spitze des Knollens gerichtet.

Nach aussen ist die Aderhaut von einer stellenweise unterbrochenen Reihe unregelmässig angeordneter, pigmentierter Zellen umgeben, die nichts anderes sind als die Pigmentepithelzellen. Die äusserste Schichte der Geschwulst wird von einer scheinbar aus Bindegewebsfasern zusammengesetzten Membran gebildet, zwischen deren Elementen verschieden grosse Blutungen zu erkennen sind. Diese äusserste Schichte, welche eben die veränderte Retina ist, zeigt an vielen Stellen Defecte. So fehlt sie fast an der ganzen Oberfläche des kleineren Knollens, während sie an anderen Stellen, wie zwischen den beiden Knollen sehr verdickt erscheint. Der Grund hiefür ist in der schiefen Lage der Schnittfläche zu suchen. Anderwärts, so an der Basis der Geschwulst, bildet sie eine mehrfach gerunzelte Membran. Die einzelnen Schichten der Netzhaut sind — mit Ausnahme des Pigmentepithels — vollkommen unkenntlich geworden. Die eben beschriebene äusserste Schichte ist bloss deshalb als Netzhaut anzusprechen, weil an jenen Stellen, welche das Corpus ciliare überziehen, einzelne Cylinderzellen der pars ciliaris retinae sehr gut zu erkennen sind, ferner weil zwischen dieser Schichte und der Chorioidea die sicher erkennbaren Zellen des Pigmentepithels zu finden sind.

Der Stiel der Geschwulst besteht in seiner Hauptmasse ebenfalls aus Blutgerinsel, welches sich unmittelbar in das Innere des Augapfels fortsetzt. Der Zusammenhang zwischen den vorgefallenen Theilen und den Hüllen des Augapfels (Sclera) ist auf keinem einzigen Schnitte vollständig zu sehen. Im Innern des Augapfels finden wir an der Anheftungsstelle des corpus ciliare auf mehreren Schnitten kleine, nur unter dem Mikroskope erkennbare Partien des Strahlenkörpers. An anderen Präparaten ziehen von da einzelne Fäden längs der hinteren Oberfläche der Cornea und dann weiter zum Geschwulstknollen. Der Zusammenhang zwischen der Sclera und den vorgefallenen Theilen wird daher bloss durch einige feine Fäden aufrechterhalten.

Im Substanzverlust der Hornhaut und im Innern des Augapfels sind Blutgerinsel zu finden, welche den letzteren gänzlich ausfüllen. An der inneren Oberfläche der Sclera sind an mehreren Stellen einige Fäden des suprachorioidealen Bindegewebes zu erkennen. Von dem Inhalte des Augapfels fehlen die Linse, der Glaskörper, die ganze Chorioidea, der Ciliarkörper und die Iris, endlich die ganze Netzhaut.

An der Papille ist eine seichte, aber doch winklig abfallende Excavation vorhanden. Am Rande der Papille finden wir einen sehr kurzen, nur mikroskopisch sichtbaren Stumpf der Retina. Der Sehnerv ist atrophisch.

Die Grösse des Augapfels ist normal.

Es ergibt sich demnach, dass in unserem Falle Glaucom vorhanden war, ferner ein grosser Theil der Hornhaut durch Exulceration zugrunde gieng und dass die dadurch entstandene intraoculare Blutung den gesammten Inhalt des Augapfels herausdrängte.

Der Zerfall der Hornhaut ist aus dem Degenerationsstadium des Glaucoms leicht zu erklären. Die durch den Abfluss des Kammerwassers herbeigeführte plötzliche Tensionsherabsetzung verursachte eine grosse Blutung im Augeninnern, die zunächst offenbar die Linse hinausschleuderte, worauf der wahrscheinlich verflüssigte Glaskörper rasch ausfloss. Weil hiedurch die Spannung des Auges noch mehr verringert wurde, musste eine weitere Steigerung der Blutung eintreten, so dass die ganze Uvea und Retina prolabierten. Wir können uns den Verlauf dieser Ausstossung folgendermassen vorstellen. Die Blutung war jedenfalls retrochorioidealen Ursprungs und löste in erster Linie die Aderhaut von der Sclera ab, indem sie zugleich die Retina in der Nähe des Sehnerven abriss, worauf die ganze, von hinten vorgedrängte Masse durch die Pupille und die Hornhautlücke durchschlüpfte.

Dass eine solche Umstülpung der Uvea und Retina thatsächlich stattfand, können wir daraus ersehen, dass wir auf dem Prolapse zuäusserst die Netzhaut mit nach einwärts sehendem Pigmentepithel, als innerste Schichte hingegen die Chorioidea finden. Die Netzhaut platzte dabei an mehreren Stellen, so dass sie an einzelnen Stellen des Prolapses fehlt, während sie an anderen reichlich gefaltet ist. Dass das Corpus ciliare und die Iris zuletzt ihren Platz verliessen, können wir aus dem Umstande folgern, dass sie sich nahe der Cornealöffnung, an der Basis des Prolapses befinden; dass endlich die ganze Masse sich durch die Pupille hindurchzwängte, können wir daraus schliessen, dass an allen Schnitten der entsprechende Theil des Strahlenkörpers und der Iris symmetrisch zu beiden Seiten des Hornhautgeschwürs sich befindet.

Der Ausgangspunkt der Blutung ist an den Präparaten nicht zu erkennen. Die Möglichkeit einer retinalen Blutung ist zwar nicht auszuschliessen, doch könnten wir einer solchen keine Bedeutung beimessen. Soviel ist sicher, dass dieser Fall — und im allgemeinen ede zu Chorioidealablösung führende Blutung — nur so zu erklären ist, wenn wir einen retrochorioidealen Ursprung der Blutung annehmen. Der Ausgangspunkt einer Blutung hinter die Chorioidea kann die Schichte der grossen Gefässe sein, vorausgesetzt, dass das Blut nach rückwärts, gegen die Sclera strömt, es ist aber auch möglich, dass ja ein retrochorioideal verlaufendes Blutgefäss gerissen ist. Für die erstere Möglichkeit spricht

der Fall von Hosch,[1]) in welchem in der Schichte der grossen Gefässe mehrere geplatzte Blutgefässe gefunden wurden. Der anderen Auffassung huldigt Goldzieher,[2]) der im Anschlusse an einen Fall die Blutung aus den a. a. ciliares post. longae ableitet.

Unser Fall widerspricht keiner dieser Auffassungen, immerhin ist es aber wahrscheinlich, dass die Blutung nicht von einem oder zweien, sondern gleichzeitig von zahlreichen Gefässen ausgieng, sonst könnten wir uns einen so hochgradigen und heftig wirkenden Blutsturz kaum vorstellen.

Die meisten Beobachter halten die durch Druck entstandenen Veränderungen der Gefässwände für die Erklärung solcher Blutungen nicht für genügend, sondern nehmen eine frühere Erkrankung derselben (Arteriosclerose) an. Man fand auch in mehreren Fällen Arteriosclerose, meist wird jedoch davon keine Erwähnung gemacht.

Auch in unserem Falle war keine Veränderung älteren Datums an den Gefässwänden nachzuweisen, schon aus dem Grunde nicht, weil die ganze prolabierte Chorioidea und ihre Gefässe eben infolge des Vorfalles viel mehr verändert waren, als dass weniger auffallende, ältere Erkrankungen an ihnen erkennbar geblieben wären.

Auffallend ist, dass eine Blutung einer solchen Kraftentwicklung fähig ist, um einen Prolaps von ähnlicher Grösse, wie in unserem oder Purtschers Falle herbeizuführen. Bei Erklärung dieses Vorganges können wir vielleicht auch den Augenlidern eine kleine Rolle zuschreiben. Und zwar derart, dass einerseits der Kranke infolge des plötzlichen Schmerzes und der Blutung reflectorisch die Lider zusammenpresst, was auf den Bulbus einen Druck ausüben kann; andererseits kann, wie auch in unserem Falle, die bereits vorgefallene Masse sich in die Lidspalte einzwängen, wodurch eine gewisse Zugwirkung eintreten muss.

Was endlich das Sistieren der Blutung betrifft, so können wir uns in unserem Falle vorstellen, das die prolabierten Theile die Hornhautlücke sozusagen tamponierten. Dafür spricht wenigstens der Umstand, dass die Tension gesteigert war.

[1]) L. c.
[2]) L. c.

Ueber Retinitis leukaemica.[1]

Von *Dr. Cornel Scholtz*, Assistenten der Universitäts-Augenklinik zu Budapest.

Unter den Erkrankungen der Retina, die sich zu constitutionellen Leiden gesellen, ist die leukämische Retinitis eine der seltensten. Die Leukämie, welche an und für sich kein alltägliches Leiden ist, verursacht nur ausnahmsweise Veränderungen an der Retina. Ueber die Häufigkeit dieser letzteren äussern sich die Autoren sehr verschieden; denn während von den 5 leukämischen Kranken Gowers, 4 Retinitis hatten, forschten andere an einer grösseren Anzahl Kranken, welche an vorgerückterer Leukämie litten, vergebens nach Veränderungen am Augenhintergrunde. Liebreich war der Erste, der die leukämische Retinitis als besondere Krankheitsform beschrieb. Er beobachtete mehrere Fälle, und seine Beschreibungen liefern ein typisches Bild des grössten Theiles der leukämischen Retinitiden. Nach ihm theilte Becker einen interessanten Fall mit, bei welchem er ein am Augenhintergrunde sichtbares tumorartiges Neugebilde beschreibt; diese Mittheilung stiess an und für sich schon die Ansicht jener um, die das Bestehen einer speciellen leukämischen Retinitis bezweifelten, indem sie behaupteten, dass die durch Leukämie verursachten retinalen Veränderungen sich durch nichts von einer Retinitis, die aus irgend einer andern Ursache auftrete, unterscheiden. Seither sind verschiedene Fälle mitgetheilt worden; solche, bei denen nur geringgradige Veränderungen zugegen waren, die jedes specifischen Charakters entbehrten; solche, welche das Bild einer gewöhlichen Retinitis haemorrhagica darboten, und schliesslich auch solche Fälle, die der in der Mittheilung Lebers enthaltenen, sozusagen classischen Beschreibung entsprachen. Neuestens beschäftigte sich mit diesem Gegenstande Deutschmann, der allein 4 lehrreiche Fälle sammt den pathologisch-anatomischen Untersuchungen mittheilte; letztere sind besonders bezüglich der Beurtheilung des Wesens der Veränderungen sehr wertvoll. In meiner gegenwärtigen Arbeit will ich den histologischen Befund an den Augäpfeln zweier an Leukämie verstorbenen Individuen darlegen und auf

[1]) A retinitis leukaemicáról. Irta Scholtz Kornél dr. szemklinikai tanársegéd. Orvosi Hetilap. Szemészet. 1897. Jubilaeumi szám.

Grund der zahlreichen bisherigen Beobachtungen, sowie der meinigen versuchen, die Symptome der Erkrankungen der Retina, die infolge von Leukämie entstehen und die histologischen Veränderungen zu schildern, die denselben zugrunde liegen. Eine derartige Zusammenstellung scheint mir nicht überflüssig, denn die älteren allgemeinen Besprechungen sind wegen der spärlichen Anzahl der mitgetheilten Fälle, die neueren vielleicht infolge der mangelhaften Sammlung der vorhandenen Casuistik zumeist lückenhaft, — in vielen Fällen sogar einander widersprechend.

Die bisherigen Mittheilungen über diesen Gegenstand können ihrer ausserordentlichen Mannigfaltigkeit wegen in mehrere Gruppen eingetheilt werden. Bei der Augenspiegel-Untersuchung vieler an Leukämie leidender Individuen fiel die blassrothe, ein anderesmal die orange oder weisslichgelbe Farbe des Augenhintergrundes auf, die nach der übereinstimmenden Ansicht der Autoren von der Blässe des in den chorioidealen Gefässen circulierenden, an weissen Blutzellen reichen Blutes herrührt; diese Färbung hat daher keine andere Bedeutung, als z. B. die Blässe der Haut oder der Schleimhäute. Gowers beschreibt bei jedem seiner leukämischen Kranken diese blasse Farbe des Augenhintergrundes, während andere Beobachter bloss in der Hälfte der Fälle davon sprechen. In Ermanglung anderer Zeichen ist der diagnostische Wert dieser Erscheinung nicht gross; denn die Farbennuance des Augenhintergrundes wird bekanntlich durch die dichtere oder zartere Beschaffenheit des Pigmentepithels wesentlich beeinflusst, so dass man sie bloss als unterstützendes diagnostisches Zeichen in solchen Fällen benützte, in welchen die retinalen Veränderungen hinsichtlich des Ursprungs des Leidens nicht charakteristisch waren.

Wie bei jeder Erkrankung der Retina, so bildet auch bei der Retinitis leukaemica der Zustand der retinalen Gefässe, zumal der Venen, sozusagen den empfindlichsten Index. In kaum einem Fünftel der mitgetheilten Fälle fehlten die Veränderungen der Gefässe und in 5 Fällen — bei ausgesprochen leukämischen Individuen — bildeten die Veränderungen der Gefässe das einzige Zeichen der retinalen Erkrankung. Die Venen sind bald erweitert, zeigen geschlängelten Verlauf, ihre Farbe spielt ins bläulichrothe, ein andermal ist sie rosenfärbig oder bräunlich, bald werden sie von ihrer Austrittsstelle angefangen auf kleinere oder grössere Strecken von weissen, bandartigen Streifen eingesäumt. Die Arterien erscheinen entweder normal, oder sie sind etwas verengt. Diesen ophthalmoskopischen Befund zeigten unter den Fällen Beckers 3 Augen. Michel (19) beobachtete neben einem gelblichen Augenhintergrund eine starke venöse Stauung an der Retina eines leukämischen Individuums ohne jedes andere Symptom. Michel sucht die Ursache dieser Stauung in einem bei der Section entdeckten Thrombus der Vena ophtalmica

superior. Aehnlich war das Bild des Augenhintergrundes auch in dem vor kurzem mitgetheilten Falle von Kerschbaumer (22), in welchem beide Orbitahöhlen, die Thränendrüsen und Augenlider von lymphomartigen Neubildungen eingenommen und ausserdem auf dem einen Augenhintergrunde nur einige mehr als normal geschlängelte Venen zu sehen waren, während das zweite Auge das Bild einer Stauungspapille darbot. Aus den Krankengeschichten konnte man darauf schliessen, dass diese Veränderungen der Gefässe sozusagen die initialen Symptome der Retinitis bilden, zu denen sich später die übrigen hinzugesellen.

In die zweite Gruppe der Beobachtungen können jene Fälle eingereiht werden, bei denen sich die Laesion zumeist in retinalen, rothen Blutungen äusserte, welche weder in der Farbe und Grösse, noch in der Anordnung oder Gestalt einen besonderen Typus aufwiesen; bei diesen Fällen ergab daher nicht der ophthalmoskopische Befund, sondern die allgemeine klinische Untersuchung die Diagnose, so das Einzelne den specifischen Charakter der Retinitis leukaemica aus diesem Grunde sogar in Zweifel zogen. Ich fand 7 solche Fälle in der Literatur. Bei Tillauxs (14) Kranken waren ausser den retinalen Blutungen sehr weite, mit weissen Streifen umsäumte Venen zu sehen, während Perrin (12) ausser zahlreichen Hämmorrhagien und geschlängelten, pulsierenden Venen auch eine milchförmige Trübung der Retina erwähnt. Sehr interessant ist ein zweiter Fall Michels, in welchem die Ursache der Retinablutungen ein in der Vena centralis vorgefundener Thrombus war. Die Leukämie hat daher hier, sowie auch in dem früher erwähnten Falle nicht direct, sondern indirect die Veränderungen zustande gebracht. Die Mittheilungen Immermanns und Galaschs bieten das Bild einer gewöhnlichen Retinitis haemorrhagica dar. Die Rückbildungsfähigkeit der Retinalblutungen leukämischen Ursprungs bestätigen die Fälle von Deutschmann (10) und Heinzel (24). Deutschmanns Kranke war ein 14jähriges Mädchen, das wiederholt zur Beobachtung gelangte. Bei der ersten Untersuchung sah der Autor am blassrothen Augenhintergrund längliche rothe Blutungen; nach 3 Wochen war die Farbe des Augenhintergrundes gelb, die Blutungen waren schon theilweise verschwunden, und neue waren nicht entstanden. Heinzel fand bei einem an lymphogener Leukämie leidenden $4^1/_2$jährigen Kinde eine geschwellte, undeutlich begrenzte Papille und geschlängelte, weiss umsäumte Venen. Während der 4wöchentlichen Beobachtung entstanden beiderseits am Augenhintergrunde zahlreiche Blutungen, die sich wieder gänzlich resorbierten, so dass die vorgenommene histologische Untersuchung an den Augen gar nichts Pathologisches nachweisen konnte. Der Verfasser sieht diese Erscheinungen als Stauungsvorgänge an.

Das grösste Contingent der leukämischen Erkrankungen der Retina

bilden jene Fälle, bei welchen das ophthalmoskopische Bild an und für sich die Diagnose ergibt. Diese Fälle zeigen, ausser den mit den übrigen Retinitiden gemeinsamen Zügen solche Symptome, welche den leukämischen Ursprung zweifellos machen, und von welchen ein Theil bei anderen retinalen Läsionen entweder überhaupt nicht vorkommt, oder wenn ja, auf wesentlich abweichenden histologischen Veränderungen beruht. 60% der gefundenen Fälle können in diese Gruppe eingereiht werden. Nach Liebreich (1) und Leber (7) sind die charakteristischen Erscheinungen dieser Retinitis: runde Flecke mit einem weissen Centrum und einem rothen Hofe; ferner ebenfalls runde, aber einfärbige, gelblich-weisse, mehr oder minder prominente Flecke; beide Varietäten treten besonders an der Peripherie des Augenhintergrundes, in zweiter Reihe in der Gegend der Macula lutea mit Vorliebe auf. Die späteren Beobachtungen zeigen, dass diese Erscheinungen nicht immer gemeinsam auftreten; hingegen combiniert sich meist die eine oder andere Form mit einem der allgemeinen Symptomen. Es sind überhaupt nur an 3 Augen die erwähnten weissen Flecke gleichzeitig mit den roth umsäumten Flecken beschrieben worden, während die übrigen Beobachtungen zu gleichen Theilen auf die beiden Formen entfallen. Den prägnantesten specifischen Charakter zeigt ein Kranker Beckers, an dessen rechtem Auge ausser geschlängelten, erweiterten Venen keine andere Veränderung bestand; während auf seinem linken Auge in der Gegend der Macula lutea ein glänzender, gelblichweisser Fleck von dem Durchmesser einer $^1/_4$ Papille zu sehen war, den ein schmaler rother Saum umgab. Becker hielt diesen kleinen Tumor für ein lymphomartiges Neugebilde ähnlich denen, wie sie in anderen Organen vorkommen. Dasselbe hatte, seiner Ansicht nach, hinter der Retina und theilweise in der Chorioidea seinen Sitz. Nach Verlauf einer gewissen Zeit verschwand der rothe Saum; der Knoten selbst verflachte, resorbierte sich, und an seiner Stelle blieb ein aus mehreren Flecken bestehender graulicher Plaque zurück. Inzwischen bildeten sich neben einzelnen Venen neue, kleinere weisse Flecke, welche sich ebenfalls zurückbildeten. Deutschmann beobachtete rothe Flecke von der Grösse einer $^1/_6$ Papille, mit oder ohne Saum, gleichzeitig mit gewöhnlichen gestreiften und reinen Blutungen. Die Abbildung eines solchen Falles ist auch im Atlas Liebreichs zu sehen. Hier kann auch ein Fall Lebers eingereiht werden, bei welchem sich in der Mitte vieler Blutungen weisse Flecke befanden, während in einer grösseren Blutung 2 weisse Flecke zu sehen waren.

Flecke ohne Saum, gemischt mit Blutungen beschreibt Saemisch (5) Sowohl die Flecke, als die Blutungen folgten dem Verlauf der Venen. In den Fällen Roths (9) waren die Blutungen ebenfalls in der Nähe der Venen, während die weissen Flecke eine concentrische Anordnung

um den gelben Fleck aufwiesen. Ein gleiches, der Retinitis albuminurica sehr ähnliches Bild beschreibt auch Kramsztyk (18) mit dem Unterschiede, dass in seinem Falle nur wenige punktförmige Blutungen in der Gegend des Aequators waren. Deutschmann und Gowers (23) sahen an den peripheren Theilen des Augenhintergrundes kleinere und grössere weisse Flecke, während in einem Falle Perrins (11) keine bestimmte Anordnung erwähnt ist.

Roth umsäumte weisse Flecke mit Blutungen gemischt fand Leber (6) in der oben beschriebenen Anordnung; in den Fällen von Poncet (13) und Quincke (20) lagen die Flecke um die Papille herum in radialen Richtungen. In einem Falle Kramsztyks spricht derselbe von Blutungen mit „hellerem Centrum". Hierher gehört noch die Beobachtung Littens (21), bei welcher die chocolade-braune Farbe der Venen auffallend war.

Auf der Universitätsklinik wurden die folgenden 2 Fälle beobachtet:

I. Fall.

L. S., ein 14jähriger Knabe, gelangte in nahezu moribundem Zustande zur Beobachtung. Visus auf beiden Augen = 0. Gelegentlich der in Eile vorgenommenen opthalmoskopischen Untersuchung waren bloss am rechten Augenhintergrunde grosse weisse Flecke und zerstreute rothe Blutungen zu sehen; das Innere des linken Auges schien von einer bräunlichen Masse erfüllt zu sein. Sowohl die interne Untersuchung, als der pathologisch-anatomische Befund ergaben hochgradige Leukämie.

Obductionsbefund: Die Augen zeigen bei äusserer Besichtigung nichts Pathologisches. Bei der Durchschneidung des rechten Augapfels fällt auf, dass der Querschnitt der Retina ausserordentlich dick ist und diese von der Chorioidea überall abgelöst und in Falten gelegt ist. Unter dem Mikroskope gemessen, beträgt die Dicke der Retina um die Papille herum 0·52 *mm*, in der Gegend des Aequators 0·40 *mm*, in der Nähe der Ora serrata 0·12 *mm*. Die Papille ragt 1·8 *mm* über die innere Oberfläche der Chorioidea vor und fällt 2 *mm* entfernt von der scleralen Oeffnung steil zur Ebene der Retina ab. (Fig. 1.) Diese hochgradige Prominenz der Papille wird durch zahlreiche, zwischen die Nervenfasern ausgewanderte weisse Blutkörperchen verursacht; diese Infiltration erreicht ihren höchsten Grad an der Oberfläche der Papille, wo die Zellen dicht nebeneinander liegen, die Nervenfasern vollkommen bedecken, so dass deren Verlauf nicht kenntlich ist. Gegen die Lamina cribrosa werden die Zellen immer seltener, und füllen bloss die Zwischenräume der Nervenbündel aus; in schütterer Anordnung sind sie auch zwischen den Fasern des Sehnerven sichtbar. An der Papille sind die weissen Blutzellen besonders um die Gefässe herum dichter angeordnet und bilden sie ausserdem

neben der chorioidealen Oeffnung eine grössere, unregelmässig geformte, compactere Gruppe.

Um die Papille herum sind sämmtliche Schichten der Retina, besonders aber die Faser- und die innere Körnerschicht verdickt. In der letzteren ist die Infiltration so bedeutend, dass die Grenzlinien der Schichten nicht zu erkennen sind.

Von hier angefangen bis zum Aequator ist die Retina gleichmässig dick. Die Fasern- und Ganglienschichte füllen dicht neben einander liegende Leukocyten aus, welche sich auch hier hauptsächlich um die Gefässe gruppieren. Um einzelne grössere Gefässe herum ist die Infiltration so bedeutend, dass die Faserschichte $^{9}/_{10}$ der ganzen Dicke der Retina ausmacht. Die innere moleculäre Schichte zeigt keine Infiltration, ihre Dicke ist normal. Die Dicke der inneren Körner-

Fig. 1.

schichte beträgt das 4fache des Normalen, die Vertheilung der Blutzellen in derselben ist gleichmässig, nicht gruppenweise. Die äussere moleculare und Körnerschichte sind unverändert, die Stäbchen- und Zapfenschichte, sowie das Pigmentepithel zum Theil postmortal verändert; zwischen den Trümmern des zerfallenen Epithels, den Stäbchen und Zapfen liegen auch zerstreut weisse Blutzellen. An der dem Glaskörper zugewendeten Oberfläche der Retina liegen, stellenweise in flacher Ausbreitung, Haufen rother und weisser Blutzellen mit einer Membran aus Fibringerinsel bedeckt.

Nach vorne vom Aequator vermindert sich die Dicke der Retina immer mehr. Die Extravasation beschränkt sich in der Faser- und Ganglienschichte hauptsächlich um die Gefässe, in den von Gefässen freien Gebieten sind nur einzelne Zellen zu sehen. Die Blutgefässe liegen in der Mitte der gruppierten Blutzellenhaufen (Fig. 2); die Blutzellen

umgeben das Gefäss circulär und nur manche Extravasate von grösserem Umfange breiten sich mehr in der Ebene der Retina aus. Dieselben erstrecken sich dann in der Regel auch auf die übrigen Schichten, und unterbrechen dieselben gelegentlich, stellenweise kann man sogar hinter der Retina weisse Blutzellen finden.

In der Gegend der Ora serrata ist die Retina nur etwas dicker als normal; eine spärliche rundzellige Infiltration ist nur um die Gefässe herum sichtbar. Die Retina ist in dieser Gegend in weite geschlängelte Falten gelegt, der dahinter befindliche Zwischenraum ist mit Detritus und zerstreuten weissen Blutzellen erfüllt.

Fig. 2.

Die retinalen Gefässe sind überall wesentlich erweitert und überwiegend mit weissen Blutzellen gefüllt. Die Gefässwände weisen eine hochgradige Degeneration auf, welche in den Theilen vor dem Aequator am prägnantesten ist. Die Wände der Gefässe sind ausserordentlich dick, bestehen aus einer homogenen hyalinartigen Masse; in dieser Substanz sind Bindegewebszellen nur vereinzelt sichtbar, aber umso reichlicher in Auswanderung begriffene weisse Blutzellen.

Das Stützgewebe der Retina ist hypertrophisch. Die Müller'schen Fasern sind breit, scheinen geschwellt zu sein und sind durch einzelne grössere Extravasate auseinander gedrängt.

Die Dicke der Chorioidea ist beiläufig normal. Ihre grösseren Gefässe sind überall reichlich mit weissen Blutzellen gefüllt. Die Gefässe der choriocapillaren Schichte sind mit weissen Blutzellen vollgepfropft, einzelne stark erweitert. Im Stroma sind überall einzelne zerstreute Rundzellen zu sehen, nirgends aber bilden sie umschriebene Haufen.

Aus dem ganzen Befunde ist hervorzuheben: die riesige Schwellung der Papille und die hochgradige Infiltration der Retina, der gegenüber die Blutungen auf der Oberfläche der Retina eine bedeutend kleinere Rolle spielen.

Die auf dem linken Auge makroskopisch sichtbaren Veränderungen zeigt Figur 3. Die Retina ist nahezu in ihrer ganzen Ausdehnung von der Chorioidea abgelöst. Die abgelöste Retina zieht, wie dies bei totaler Ablation gewöhnlich der Fall ist, in Form eines dicken Stranges von der Papille nach vorne, aber nur etwa bis zur Mitte des Augenapfels; von

Fig. 3.

dort zieht ein Theil zum Corpus ciliare, indes sich der andere Theil in der Gegend des Aequator bulbi zur Chorioidea begibt und mit dieser in einer Ausdehnung von ungefähr $1 - 1^1/_2$ *cm* Durchmesser verwachsen ist; der von der Anwachsungsstelle nach vorn gelegene Theil der Retina ist ebenfalls abgelöst. Den Raum hinter der Retina neben der Papille, sowie zwischen den vorderen Schenkeln der abgelösten Retina, nimmt eine bräunlich schwarze, cohärente, schlecht schneidbare Masse ein, die sich bei der mikroskopischen Untersuchung als Blutung erwies. (Fig. 3). Das Auge zeigt daher das Bild einer Ablatio retinae, die infolge einer früher entstandenen Verwachsung keine vollkommene werden konnte. Unter dem Mikroskope sind in dem hinteren Strange der abgelösten Retina die Schichten noch erkennbar, obschon sie zum guten Theil eine bindegewebige Metamorphose eingiengen. Zerstreute weisse Blutzellen sind in grosser Anzahl auf dem ganzen Querschnitte zu sehen, besonders um die Gefässe, deren Wände analog dem zweiten Auge

hyalinartig degeneriert sind. Jenen Theil der Retina, der von seiner Unterlage nicht abgelöst ist, verbindet ein pathologisches Gewebe mit der Chorioidea. Dieses Gewebe ist ungefähr zweimal so dick wie die Chorioidea, mit der es fest zusammenhängt. Seine Grundsubstanz wird durch faseriges Bindegewebe gebildet, in welches spärliche Bindegewebs- und Rundzellen eingebettet sind. Das Gewebe enthält keine grösseren Gefässe und ist auch arm an Capillaren; längs eines schief ziehenden Gefässes sind zahlreiche, zum Theil formlose, zum Theil die Form der Pigmentzellen bewahrende Pigmentschollen gelegen, die dem Laufe des Gefässes folgen. Dieses narbenähnliche Gewebe ist sowohl gegen die ihrer Structur vollständig beraubte Retina, als auch gegen die Chorioidea ziemlich scharf begrenzt, hängt aber mit beiden fest und ohne Unterbrechung zusammen.

Die Structur der abgelösten Retina ist am Orte der Anwachsung überhaupt nicht zu erkennen; zum grössten Theil besteht sie aus gegen die Mitte des Bulbus hinziehenden, stark gedehnten, sozusagen ange-

Fig. 4.

spannten Bindegewebsfasern, welche stellenweise an die Gestalt der Müller'schen Fasern erinnern; ihre Zwischenräume sind mit zahlreichen zerstreuten Rundzellen ausgefüllt. Die Wände der in ziemlicher Anzahl vorhandenen Gefässe sind stark verdickt und im hohen Grade degeneriert.

Die zweite Falte der Retina zieht zum Corpus ciliare, ist geschrumpft, an Nervenelementen verarmt, die Structur ist aber im allgemeinen noch vorhanden. In einer Entfernung von 1 *cm* vom Corpus ciliare enthält diese Falte eine 1 *mm* breite und 2 *mm* lange Blutung (Fig. 4), welche sämmtliche Schichten durchdringt und durch Vorwölbung der Membrana limitans externa und interna die Dicke der Retina verdreifacht.

In ihrer Nachbarschaft befindet sich auch das oben erwähnte grosse Blutextravasat des Glaskörpers; einen directen Zusammenhang zwischen den beiden gelang es an keinem Präparat zu finden, aber es ist überaus wahrscheinlich, dass auch letzteres aus diesem atrophischen Theile der Retina hervorgieng.

Die Chorioidea behielt an der Stelle der Anwachsung im grossen und ganzen ihre normale Gestaltung; die Lage der grossen Gefässe ist normal, die Zahl der im Stroma befindlichen Pigmentzellen ist etwas

vermindert, das Pigmentepithel aber ist gänzlich verschwunden, nur hie nnd da ist eine Pigmentepithelzelle zu sehen, weshalb auch die chorio-capillare Schicht unmittelbar mit den oben beschriebenen neugebildeten Geweben in Berührung steht und mit denselben sozusagen verschmolzen ist; die Anordnung der kleineren Gefässe ist unregelmässiger, die Capillargefässe sind durch dazwischen hineingewucherte Bindegewebsfasern von einander getrennt. Die übrigen Theile der Chorioidea sind ebenfalls in beträchtlichem Maasse pathologisch verändert. Um die ausnahmslos in ihren Wänden degenerierten und mit Blutzellen überfüllten Gefässe herum liegen in mehr minder umschriebenen Haufen die ausgetretenen Lymphocyten, welche besonders in den vorderen Theilen das ganze Stroma ausfüllen. Die Dicke der Chorioidea beträgt am Orte der Anwachsung das doppelte, in der Umgebung derselben das 4—5fache des Normalen nach rückwärts wird die Dicke der Chorioidea immer geringer und ist um die Papille herum normal. Neben der Papille liegt das bereits erwähnte Blutextravasat in der Ausdehnung von 8 und der Dicke von 2 *mm*. In der Umgebung dieser Stelle sind die Gefässe der Choriocapillaris ausserordentlich dilatiert, ragen kegelförmig vor, sind beinahe ausschliesslich mit weissen Blutzellen gefüllt und einzelne unter ihnen sind geborsten.

Im Corpus ciliare, noch mehr aber in der Iris, ist eine bedeutende rundzellige Infiltration zu finden, die besonders um die Gefässe herum dicht ist.

Das Extravasat im Kelche der abgelösten Retina und die zwei Extravasate hinten auf der Chorioidea enthalten weisse Blutzellen in sehr grosser Anzahl, bestehen aber doch überwiegend aus zerfallenen rothen Blutzellen. Der Durchmesser der vor der Retina befindlichen Blutung beträgt ungefähr 7—8 *mm*.

Das Zustandekommen dieser anatomischen Veränderungen kann auf folgende Weise erklärt werden. Zufolge der Leukämie ist in der Chorioidea eine hochgradige Infiltration mit weissen Blutzellen entstanden, die sich auch auf die hinteren Schichten der Retina erstreckte, sich innerhalb einer gewissen Zeit organisierte und zu Bindegewebe umgestaltete; auf diese Weise kam zwischen der Chorioidea und Retina eine organische Verwachsung zustande.

Die Ursache der später erfolgten Retinaablösung mochte die aus der Chorioidea entstandene subretinale Blutung sein; die Blutung vor der Retina gieng von den stark degenerierten retinalen Gefässen aus, vielleicht erst nach erfolgter Ablösung.

II. Fall.

J. K., ein 32jähriger, an linealer Leukämie leidender, männlicher Kranker zeigt an beiden Augen eine prominierende Papille mit verwaschenen Grenzen; die Retina getrübt, die Arterien etwas verengt, die Venen erweitert und geschlängelt; am linken Auge, nach aussen und unten von der Papille eine längliche Blutung vom Durchmesser einer $^1/_2$ Papille. Untersuchung der Sehschärfe wurde nicht vorgenommen.

An den der Leiche entnommenen Augäpfeln sind makroskopisch keine krankhaften Veränderungen wahrzunehmen. Die Papille prominiert an beiden Augen 0·60 *mm* über die Ebene der Chorioidea, die Dicke der Retina beträgt in der Nähe der Papille 0·30 *mm*, in der Peripherie schwankt sie zwischen 0·28 und 0·32 *mm*. An den Papillen und den sie umgebenden Retinatheilen ist ein bedeutendes Oedem sichtbar, welches eine Auseinanderschiebung der Nervenfasern verursacht. Ausserdem liegen auch weisse Blutzellen zwischen den Fasern zerstreut, während sie zwischen den Fasern des Opticus sowohl diesseits als jenseits vom scleralen Ringe in dichteren Reihen gelagert sind. Neben der Papille des linken Anges sind die Nervenfasern auf einem Gebiete von $^1/_2$ *mm* an der Oberfläche der Fasernschichte ampullenförmig verdickt, uud in homogene, mit Eosin färbbare Gebilde umgewandelt. In der Nähe dieses Gebietes, in der Ganglienschichte, ist ein Blutextravasat von 0·60 *mm* im Durchmesser zu sehen, welches überwiegend aus rothen und auch zahlreichen weissen Blutzellen besteht, die indes keine bestimmte Anordnung aufweisen. Die übrigen Theile der Retina sind an beiden Augen gleich; die oedematöse Verdickung der Fasernschichte wird mit der Entfernung von der Papille immer geringer.

Einzelne zerstreute Lymphocyten sind in der ganzen Ausdehnung der Retina zu finden, besonders in der Faser- und auch in der Ganglienschichte, während die übrigen Schichten davon frei sind. Die Gefässe sind überall stark erweitert, wölben die äusseren Schichten der Retina kegelförmig nach rückwärts vor, enthalten reichlich weisse Blutkörperchen, besitzen aber normale Wandungen. Die Dicke der Chorioideen ist normal; sämmtliche Gefässe derselben sind erweitert und mit zumeist weissen Blutzellen vollgepfropft, welche einzeln zerstreut auch im Stroma zu sehen sind.

Wenn wir die Daten der ganzen Casuistik kurz zusammenfassen, so sehen wir, dass 60% der Erkrankungen der Retina, welche die Leukämie begleiten, die für die Leukämie charakteristischen und specifischen Veränderungen des Augenhintergrundes zeigen, 17% gehen bloss mit allgemeinen Erscheinungen, wie sie auch den anderen Retinitiden zukommen, einher, und in 23% der Fälle endlich ist am Augenhintergrunde das Bild der einfachen haemorrhagischen Retinitis zu sehen.

Bei den beiden letzteren Varietäten können Erscheinungen, die den Verdacht auf Leukämie erregen (Blässe des Augenhintergrundes, eigenthümliche Farbe der retinalen Gefässe), vorkommen, aber auch fehlen. Bei der Gruppierung der einzelnen Erscheinungen scheint es am zweckmässigsten nach der anatomischen Reihenfolge vorzugehen.

Retina.

Eine Trübung, welche sich auf die ganze Retina erstreckt, oder sich bloss auf die Umgebung der Papille beschränkt, wird ungefähr in der Hälfte der Fälle beschrieben. Die Trübung stimmt in ihrem Aussehen mit der bei anderen Retinitiden überein. Die Ursache derselben kann ein einfaches Stauungs-Oedem, oder ein solches entzündlichen Ursprungs sein, welches einen ziemlich beträchtlichen Grad erreichen kann, besonders wenn auch eine Papillitis zugegen ist. In solchen Fällen werden in der Umgebung der Papille die Nervenfasern der Fasernschichte auseinandergedrängt und es entstehen zwischen denselben grosse, mit Serum gefüllte Hohlräume. (II. Fall.) Deutschmann fand solche aus einem Oedem entstandene Hohlräume in der Ganglienschichte, während Roth an den peripheren Theilen der Retina „eine cystenartige Degeneration" beschreibt, welche einzelne Autoren ebenfalls für nichts anderes als für ein einfaches Oedem halten. Die Trübung der Retina kann auf diffusen rundzelligen Infiltrationen basieren, welche zumeist und hauptsächlich die Fasernschichte betreffen, und sich nur selten auf die übrigen Schichten erstrecken.

Umschriebene Herde, welche entweder einfärbig gelblichweiss, oder aber von einem rothen Hofe eingesäumt sind, wurden in 60% der leukämischen Retinitis beschrieben. Die Grösse dieser Flecke ist sehr verschieden; sie können nur mohnkorngross sein, aber auch den Durchmesser mehrerer Papillen erreichen; sie liegen manchmal in der Ebene der Retina, regelmässig prominieren sie aber mehr oder weniger. (Nach Reincke manchmal bis auf 2 *mm*.) In ihrer Anordnung zeigen sie keinen bestimmten Typus; manchmal nehmen sie in grösserer Zahl die Peripherie der Retina ein, seltener die Umgebung der Macula lutea. Ihre Lage verräth zumeist gar keine Regelmässigkeit, erwähnenswert ist indes, dass sie ziemlich häufig in der Nähe der grösseren Gefässe, besonders der Venen, zu sehen sind.

Die einfärbigen weissen Flecke können nach Leber auf dreifache Weise zustandekommen: 1. durch sclerotische Hypertrophie der Nervenfasern, 2. durch fettige Degeneration des Gewebes der Retina, und 3. durch Infiltration mit weissen Blutkörperchen. Sclerotische Nervenfasern wurden in 5 Fällen beschrieben (Roth, Deutschmann, Kram-

sztyk); solche sind auch in dem mitgetheilten II. Fall zu sehen. Der Sitz eines solchen sclerotischen Herdes ist regelmässig in der Nähe der Papille, an der Oberfläche der Nervenfasernschichte; für das Wesen desselben ist die durch Ernährungsstörung verursachte Degeneration charakteristisch. Eine fettige Degeneration von solchem Umfange, dass dieselbe einen mit dem Augenspiegel wahrnehmbaren Fleck gebildet hätte, erwähnt kein einziger Autor, und Leber selbst fand keine Spur von fettiger Degeneration in den von ihm beobachteten Fällen; im ganzen wird bloss in einigen Beobachtungen eine unbedeutende fettige Degeneration in der Adventitia einzelner peripherer Retinalgefässe erwähnt. Diese Entstehungsart der weissen Flecke ist daher bloss eine aus den histologischen Veränderungen bei anderen Retinitiden abgeleitete Hypothese, die durch die Erfahrung nicht gerechtfertigt wurde. Auffallend ist dieser Umstand gerade bei den retinalen Erkrankungen, bei denen doch die Degeneratio adiposa im allgemeinen eine grosse Rolle spielt. Hierin unterscheidet sich hauptsächlich die leukämische Retinitis von anderen Retinitiden, zumal von der Retinitis albuminurica, bei welcher die weissen Flecke überwiegend von der Degeneration des Retinagewebes herrühren; während die weissen Flecke der leukämischen Retinitis (einige aus sclerotischen Fasern bestehende Herde ausgenommen) aus mehr oder minder umschriebenen Anhäufungen von ausgewanderten weissen Blutzellen bestehen. Demnach ist das, was wir mit dem Augenspiegel in beiden Fällen gleichmässig als weissen Fleck sehen, bei der Retinitis albuminurica eine Degeneration, bei der Retinitis leukaemica eine Infiltration.

Dass dem thatsächlich so ist, bestätigen die mikroskopischen Befunde, in welchen die Infiltrationen mit weissen Blutkörperchen niemals fehlen, wenn die Krankengeschichten von weissen Flecken Erwähnung thun. Die Infiltration kann diffus (siehe oben) und circumscript sein. Die diffuse Infiltration kann die gleichmässige Verdickung einer oder mehrerer Retinaschichten verursachen; so verdickte sich in dem Falle Oellers die Retina auf's doppelte, ebenso auch in dem von uns mitgetheilten I. Fall. Die Verdickung betraf hauptsächlich die Fasernschichte, in Saemischs und meinem eigenen Falle auch die innere Körnerschichte, während Roth und Deutschmann eine Verdickung der Ganglienschichte beschrieben. Eine solche gleichmässige Infiltration ist am intensivsten um die Papille herum, von da vermindert sie sich nach vorne immer mehr. Mit dem Augenspiegel erscheint in solchen Fällen die Retina getrübt. Der Ursprung der Infiltration ist in einer durch längere Zeit stattfindenden, langsamen Diapedesis zu suchen.

Leber, Poncet, Deutschmann und Kerschbaumer beschrieben an umschriebenen Stellen angehäufte, nur aus Lymphocyten bestehende Herde; solche sind auch in meinem I. Falle zu sehen. Ihr Sitz ist nahezu

immer die Fasern- und Ganglienschichte, nur die grösseren erstrecken sich auf sämmtliche Schichten; diese drängen dann das retinale Bindegewebe auch in seitlicher Richtung auseinander. Im Centrum der meisten Herde ist ein Gefäss zu sehen, und um dieses herum zusammengedrängt liegen die weissen Blutzellen; am dichtesten unmittelbar neben der Gefässwand. Die Annahme scheint daher berechtigt, dass diese Rundzellen ebenfalls durch Auswanderung und nicht durch Zerreissung der Gefässwand nach aussen gelangt sind; dafür spricht die concentrische Anordnung, ferner der Umstand, dass darunter keine rothen Blutzellen vorhanden sind, und schliesslich, dass in den Gefässwänden in Auswanderung begriffene Lymphocyten in grosser Zahl zu finden sind.

Nicht so leicht ist die Frage der Entstehung der roth umsäumten Flecke zu lösen. Die einzelnen Autoren erwähnen ihrer schon in den Beschreibungen mit verschiedenen Namen: manche sprechen von Infiltraten mit rothem Hofe, während andere sie als Blutungen mit weissem Centrum bezeichnen. Erstere Benennung scheint die richtigere zu sein. Nach Leber entstehen diese Herde durch Diapedesis und nicht durch Blutung, denn ihre Gestalt ist regelmässig rund, während doch die in der Fasernschichte vorkommenden Blutungen streifenartig zu sein pflegen. Die Diapedesis geht nach dem letztgenannten Autor so vor sich, dass zuerst die rothen Blutzellen auswandern und sich an der Peripherie ablagern; erst nach ihnen treten die weissen aus, um in der Mitte zu bleiben. Die mikroskopischen Befunde sprechen meiner Ansicht nach für die Diapedesis. In den meisten Fällen waren nämlich auch gewöhnliche Blutungen in der Retina zu finden; man sah dann unter dem Mikroskope theils aus rothen und weissen Blutzellen bestehende unregelmässig geformte Haufen, welche gar keine bestimmte Anordnung zeigten, andererseits kreisförmige Blutzellenhaufen, in deren Mitte die weissen, an deren Rändern die rothen Blutzellen gelagert waren. Man kann sich schwer vorstellen, warum das durch die geborstenen Gefässwände ausströmende Blut sich ceteris paribus, an einer Stelle nach Art der gewöhnlichen Hämorrhagie unregelmässig ausbreiten, an einer anderen hingegen die Kreisform annehmen und nach der Qualität der Blutzellen sich ordnen sollte. Die allmähliche Entstehung ist daher auch hier wahrscheinlich, aber die Ansicht Lebers, dass die rothen Blutzellen vor den weissen auswandern, entspricht nicht den allgemeinen pathologischen Gesetzen. Vielleicht verhält sich die Sache derart, dass infolge Erkrankung der Gefässwand eine reichliche Diapedesis auftritt, und ebenso, wie bei einer hämorrhagischen Exsudation, nach den weissen auch ein Theil der rothen Blutzellen auswandert, welche dann, wie Oeller sich vorstellt, durch die gegenseitige Anziehung und active Bewegung der Leukocyten an den Rand des Herdes gleichsam hinausgedrängt werden.

Blutungen fehlen bei der leukämischen Retinitis selten, und sind, sowie andere retinale Blutungen, regelmässig streifenförmig, wenn sie in der Fasernschichte, rund, wenn sie in den tieferen Schichten liegen; manchmal ergiesst sich das ausströmende Blut auf die Oberfläche der Retina. Das Verhältnis der Blutzellen ist sehr wechselnd, bald besteht die Blutung nahezu ausschliesslich aus rothen, bald in überwiegender Zahl aus weissen Blutzellen, aber ohne jegliche Anordnung. Manchen fiel die ungewöhnlich blasse Farbe der Blutungen auf, was wahrscheinlich von der grossen Zahl der weissen Blutzellen herrührte.

Die Gefässe der Retina erleiden, wie wir dies oben sahen, zumeist Veränderungen. Die Arterien sind manchmal verengert, die Venen regelmässig erweitert, stark geschlängelt, ihre Farbe ist bald eigenthümlich blau, bald rosenfarbig oder chocoladebraun, in einem Drittel der Fälle begleitet sie ein weisser Saum. Unter dem Mikroskope ist die Erweiterung der Venen regelmässig zu beobachten. Die Venen sind mitunter so stark erweitert, dass sie die Schichten der Retina kegelförmig nach rückwärts vorwölben. Oeller beobachtete spindelförmige Gefässerweiterungen. Sämmtliche Gefässe sind mitunter mit zahlreichen weissen Blutzellen gefüllt, aber niemals in einem solchen Maasse, wie die Gefässe der Chorioidea. Pathologische Veränderungen der Gefässwände, wie Verdickung, Infiltration der Adventitia, seltener fettige Degeration derselben wurden mehrmals beobachtet. Einen sehr hohen Grad von Erkrankung der Gefässe sehen wir im Falle I., in welchem eine mehrfach verdickte Gefässwand, stellenweise in eine nahezu homogene, hyalinartige Substanz umgewandelt war. Der weisse Saum, welcher einzelne Venen begleitet, findet seine Erklärung zum Theil in der Verdickung der Gefässwand, zum Theil in der Auswanderung der weissen Blutzellen, die in erster Reihe die perivasculären Räume mit Leucocyten erfüllt. (Kerschbaumer.)

Die Veränderungen des retinalen Bindegewebes sind theils mechanischen, theils entzündlichen Ursprungs. Grössere Blutungen und Infiltrate bewirken manchmal ein kolossales Auseinanderdrängen und eine Dehnung der Müller'schen Fasern. Ausserdem ist häufig eine Hypertrophie des ganzen Stützgewebes vorhanden; an den verdickten und ausgedehnten Bindegewebsfasern ist mitunter sogar eine zellige Infiltration zu sehen. (Deutschmann.)

Von Lageveränderungen der ganzen Retina sind die Faltenbildungen um die Papille herum wiederholt beschrieben worden (Oeller), im Falle I aber erfolgte auf Grund der oben entwickelten Ursachen eine Ablatio fere totalis.

Die Papille,

und manchmal auch der Sehnerv selbst, nehmen ebenfalls an den Veränderungen der Retina theil. Die Grenzen der Papille sind oft verwaschen, zeigen eine radiäre Streifung; die Papille prominiert manchmal in sehr bedeutendem Maasse, mitunter knopfförmig (Oeller, Poncet und mein I. Fall), so dass wir mit Recht von einer Papilloretinitis sprechen könnten. Die Schwellung der Papille könnte von den darin verlaufenden, stark gefüllten und erweiterten Gefässen herrühren (Deutschmann), zumeist indes beruht die Papillitis auf einem Oedem, oder auf einer zelligen Infiltration grösseren oder geringeren Grades. Infiltrationen wurden auch in dem Bindegewebe und den Scheiden des Sehnerven beobachtet. (Kerschbaumer.) Leber und Deutschmann fanden im Gewebe der Papille kleinere Blutungen, Oeller hingegen entdeckte in derselben zahlreiche, nach seiner Ansicht vielleicht neugebildete Capillaren.

Chorioidea.

Die blasse Farbe des Augenhintergrundes, wie sie oft zur Beobachtung gelangt, können wir aus der weissen Farbe des in den Gefässen der Chorioidea circulierenden Blutes erklären; wir müssen jedoch auch die Qualität des Pigmentepithels in Betracht ziehen, und deshalb bleibt es bei der Leukämie immer fraglich, ob nicht der Augenhintergrund auch schon vorher blässer war, oder wenn er normal gefärbt erscheint, ob er nicht vorher dunkler war? Zur präciseren Beurtheilung der Farbennuance empfiehlt Becker das Ophtalmoskopieren bei Tageslicht. —

In mehr als $^2/_3$ der Fälle der mikroskopisch untersuchten leukämischen Augen wies die Chorioidea eine sehr bedeutende Hyperämie auf. Diese Hyperämie war in den Fällen von Deutschmann und Oeller so gross, dass sie eine beträchtliche Verdickung der ganzen Chorioidea verursachte. Mehrere Autoren beobachteten eine kuppelförmige Vorwölbung der Gefässe, sozusagen eine maximale Anspannung derselben, ohne dass sie im Stroma auch nur ein einziges freiliegendes weisses Blutkörperchen gefunden hätten. Die Extravasation kommt auch ziemlich oft vor, und zwar in Form der Infiltration. Die aus den Gefässen ausgetretenen weissen Blutzellen liegen gewöhnlich gleichmässig vertheilt im Stroma, aber sie bilden auch schärfer umschriebene Herde. Den höchsten bekannten Grad der diffusen chorioidealen Infiltration zeigt Kerschbaumers Fall, in welchem die Chorioidea des einen Auges auf das dreifache, die des anderen auf das vierfache verdickt war und nebst dem auch das Corpus ciliare und die Iris von Leukocyten erfüllt waren. Eine ähnliche Veränderung, aber in geringerem Grade, zeigt auch der oben beschriebene

I. Fall, mit dem Unterschiede, dass während bei diesem die Infiltration an der Stelle der pathologischen Verwachsung mit der Retina (in der Gegend des Aequators) am grössten war, sie sonst in den meisten Fällen an den hinteren Theilen des Bulbus ihren Höhepunkt erreichte. Roth erwähnt einen umschriebenen Herd aus weissen Blutzellen; in einem Falle Deutschmanns waren zwischen den zerstreut liegenden Zellen spindelförmige, schärfer umschriebene Gruppen zu erkennen. Die Vertheilung der Blutzellen in den Gefässen ist sehr verschieden. In den grossen Gefässen sind neben vielen weissen Blutzellen immer auch rothe in ansehnlichen Massen vorhanden, aber in den Capillaren ist sehr oft überhaupt kein rothes Blutkörperchen zu sehen; das ganze Lumen ist von dicht an einender gedrängten weissen Blutzellen ausgefüllt. Das in dem mitgetheilten II. Falle beschriebene Bild der Verwachsung erinnert lebhaft an die Folgezustände der gewöhnlichen exsudativen Entzündungen.

Blutungen aus den Adern der Chorioidea sind nicht häufig. Das Blut ergiesst sich nicht in das Gewebe der Chorioidea, sondern unter die Retina (I. Fall), oder mit Durchreissung der Retina in den Glaskörper (Saemisch).

Aus den mitgetheilten Fällen erhellt, dass die Veränderungen des Augenhintergrundes bei Leukämie sehr verschiedener Natur sind. Ein Theil derselben scheint die Kennzeichen der entzündlichen Processe an sich zu tragen, während ein anderer Theil sich in einfachen Blutungen äussert; eine dritte, besonders unter dem Mikroskope wahrnehmbare Gruppe der Veränderungen hingegen hat einen degenerativen Charakter. Diese 3 Factoren begründen das so abwechslungsreiche Bild der Retinitis leukaemica. Bald tritt die eine, bald die andere Symptomengruppe in den Vordergrund: hochgradige entzündliche Producte mit geringer Blutung, andererseits zahlreiche Blutungen mit minimalen Entzündungserscheinungen kommen gleichmässig vor.

Bei der Erzeugung der leukämischen Krankheitserscheinungen wirken 2 Factoren mit: in erster Linie die hochgradig vermehrten weissen Blutzellen und deren Tendenz, aus den Gefässen auszuwandern, in zweiter Linie die durch die allgemeine Ernährungsstörung bedingte Erkrankung der Gefässwände. Der erstgenannte Factor bringt in den verschiedenen Organen die specifischen Producte der Leukämie: die lymphoiden Neubildungen zustande; der zweite Factor verursacht besonders in dem subcutanen Bindegewebe und in der, zufolge ihrer Endarterien dazu praedisponierten Retina, die Blutungen ebenso, wie das bei anderen krankhaften Veränderungen der Blutmischung, z. B. bei der Anaemia perniciosa, oder bei der Albuminurie der Fall ist. Auf diese Weise können wir die Polymorphie der leukämischen Retinitis erklären. Zu bemerken ist noch, dass

die Erkrankungen der Retina bei allen drei Formen der Leukämie auftreten können und durch den Ursprung und Grad der Erkrankung nicht beeinflusst werden.

Die Art der Sehstörungen wird durch die anatomischen Veränderungen bestimmt. Einzelne fanden, entsprechend den grösseren Blutungen und Flecken, Scotome, während Bäcker in seinem Falle an der Stelle des Gesichtsfeldes, welche dem retroretinalen Herde entsprach, Metamorphopsie beobachtete.

Ueber den Verlauf und die Prognose der Retinitis leukaemica ist wenig zu bemerken. Sowohl die Blutungen, als die Infiltrationen sind rückbildungsfähig (zumal bei Kindern), was wir in mehreren Fällen gesehen haben, aber gewöhnlich persistieren sie entweder unverändert, oder in erhöhtem Maasse bis zum Eintritte des Exitus.

Literatur.

1. Liebreich: Deutsche Klinik 1861, Nr. 50. (Graefe-Saemisch: Handbuch der Augenheilkunde.)
2. Liebreich: Atlas der Ophthalmoskopie.
3. Th. Simon: Med. Centralblatt 1868, Nr. 53. (Graefe-Saemisch: Handbuch der Augenheilkunde.)
4. O. Becker: Archiv für Ohren- und Augenheilkunde, I. 1. S. 94.
5. Saemisch: Zehenders Monatsblätter, VIII. S. 305.
6. Th. Leber: Zehenders Monatsblätter, VII. S. 312.
7. Th. Leber: Graefe-Saemisch: Handbuch der Augenheilkunde.
8. Th. Leber: Graefes Archiv für Ophthalmologie, 24. I. S. 295.
9. Roth: Virchows Archiv, XVIX. S. 441. (Jahresbericht über die Ophth. 1870, S. 341.)
10. Reincke: Virchows Archiv L. 1. S. 399. (Graefe-Saemisch: Handbuch der Augenheilkunde.)
11. Perrin: Gazette des Hôpitaux, Nr. 48. 1870. (Jahresbericht über die Ophth. 1870.)
12. Perrin: Gazette des Hôpitaux, Nr. 53, 1874. (Jahresbericht über die Ophth. 1874, S. 418.)
13. Poncet: Archiv de phys. norm. et path., S. 496. (Jahresbericht über die Ophth. 1874, S. 418.)
14. Tillaux: Jahresbericht über die Ophth. 1874, S. 418.
15. Deutschmann: Klinische Monatsblätter. XVI. S. 321.
16. Deutschmann: Beiträge zur Augenheilkunde, Heft IX.
17. Oeller: Graefes Archiv, 24. III.
18. Kramsztyk: Jahresbericht über die Ophth. 1878, S. 226.
19. Michel: Deutsches Archiv für Klin. Med., XXII. 5, 6. (Jahresbericht über die Ophth. 1878, S. 226).
20. Quincke: Deutsches Archiv für klin. Med., XXVII. 4. (Jahresbericht über die Ophth. 1880, S. 236).
21. Litten: Jahresbericht über die Ophth. 1889.
22. Kerschbaumer: Graefes Archiv. 41. III.
23. Gowers: Ophthalmosk. in d. inn. Medicin.
24. Knies: Grundriss d. Augenheilkunde, II. Band.

Ueber Sphincterolysis anterior auf Grund von 47 neueren Fällen.[1])

Von *Dr. Cornel Scholz*, Assistent an der Universitäts-Augenklinik zu Budapest.

Vor vier Jahren theilte Prof. Schulek in einem Vortrag in der ungarischen Akademie der Wissenschaften ein eigenes operatives Verfahren mit, welches er Sphincterolysis anterior benannte.[2]) Diese Operation hat seither unter den an der Universitätsklinik vorgenommenen Operationen immer mehr Terrain erobert, so dass es möglich wurde, die Indicationen für die Operation präcise zu umschreiben und ihre Wirkung nach jeder Richtung zu erproben. Zur statistischen Zusammenstellung und zur Ableitung der Folgerungen benützte ich ausser den im Jahre 1892 mitgetheilten 29 Fällen noch 47 neue.

Die Sphincterolysis anterior ist, wie dies Prof. Schulek in seiner Arbeit entwickelte, eine Operation präventiver Natur; ihr Zweck ist, den in die Narbe der Cornea eingewachsenen Sphincter iridis von dort abzulösen und hiedurch den secundären Läsionen, welche das Auge bedrohen (Glaucom, Iridochorioiditis) vorzubeugen, ohne dass hiebei die vorhandene Sehschärfe beeinträchtigt wird. Die Operation ist bei solchen seitlich gelegenen, nicht übermässig grossen, adhärenten Narben indiciert, wo die Pupille noch accommodationsfähig ist. Ihr Verlauf ist in Kürze folgender: der Operateur sticht mit einem schmalen Graefe'schen Messer am Rande der Narbe in die Cornea ein, umkreist, das Messer dabei flach haltand, mit dessen Spitze den angewachsenen Iristheil, sticht auf der anderen Seite der Narbe aus, und indem er mit sägenden Bewegungen die angewachsenen Irisschenkel abtrennt, schneidet er den peripheren Theil der Narbe in Form eines Lappens durch.

Die Operation hat ihrem Zwecke vollkommen entsprochen, wenn die Zerrung der Pupille und die zum Corpus ciliare führende Brücke

[1]) A sphincterolysis anteriorról. Scholtz Kornél dr. szemklinikai gyakornoktól. Orvosi Hetilap. Szemészet. 1896. 2—3 sz.

[2]) Orvosi Hetilap: Szemészet. 1892, Nr. 1, 2, 3.

aufgehoben wird; d. h. wenn die beiden Schenkel des Sphincters aus der Narbe befreit werden, und der Visus sich nicht verschlimmert. Befriedigend ist indes auch das vollkommene Freiwerden des einen Sphincterschenkels, denn die Zerrung wird im Verhältnisse zur früheren so geringgradig sein, dass das Auftreten eines secundären Glaucoms unwahrscheinlich wird. Das flächenhafte Ankleben peripherer Iristheile ist in dieser Hinsicht nahezu vollkommen indifferent.

Die Zahl der an der Universitätsaugenklinik bisher mittelst Sphincterolysis anterior operierten Fälle ist 76. Von diesen ergaben 36 ein ideales Resultat, d. h. beide Schenkel des Sphincters wurden befreit und der Visus blieb entweder derselbe, oder er besserte sich. In 5 Fällen war die Operation erfolglos, während in den übrigen 35 Fällen entweder nur der eine Schenkel des Sphincters befreit wurde, oder beide zwar befreit wurden, aber ein dünner Faden der Iris an die Cornea angeheftet blieb.

Ich theilte die Fälle nach der Zeit und Ursache der Entstehung der adhärenten Narbe, sowie nach dem jeweiligen Zustande des Auges zur Zeit der Operation in mehrere Gruppen ein. Bei mehr als der Hälfte der operierten Fälle verursachte ein längst (vor mehr als einem Jahr) abgelaufener Entzündungsprocess das Anwachsen der Iris und das Auge war zur Zeit der Operation vollkommen reizlos. Diese Fälle weisen die besten Resultate auf, insofern als unter 38 Operationen nur 2 erfolglos waren, und bei 20 ein vollkommenes Resultat erzielt wurde.

Vom Standpunkte des Erfolges reihen sich hieran die Operationen, welche zur Ablösung von adhärenten Narben nach Verletzungen ausgeführt wurden. Unter 10 Fällen lieferten 4 ein vollkommenes und 6 ein befriedigendes Resultat.

Die schlechtesten Resultate gaben Irisanwachsungen, die von erst kürzlich innerhalb des letzten Jahres abgelaufenen Entzündungen herrührten, insofern als unter 8 Operationen 2 erfolglos blieben; hiezu gehört auch jener einzige Fall, in welchem die Operation einen Schaden verursachte, indem sich am Tage nach der Operation ein plastisches Exsudat in der vorderen Kammer bildete. Bemerkenswert ist, dass an allen diesen Augen zur Zeit der Operation keine entzündlichen Erscheinungen vorhanden waren.

Demgegenüber ist es auffallend, dass [illegible] bei einer Irisein-wachsung älteren Datums irgend eine [illegible] der reflektorierende Entzündung am Auge vorhanden war [illegible] Keratitis phlyctaenulosa oder chronische Konjunktivitis [illegible] der Operation keinerlei Reizung zeigt. Die Operation [illegible] nach 1- bis 2-wöchentlicher Behandlung [illegible] vorgenommen wurde, betrafen unter 8 Fällen [illegible] während in 3 Fällen ein Schenkel adhärent [illegible] in 2 Fällen

der früheren Gruppe der noch entzündliche, daher weiche und unelastische Zustand der adhärenten Iris das Wiederankleben der durchschnittenen Schenkel erleichtert, während die später auftretende Entzündung die Qualität der Consistenz der bereits consolidierten und straff angespannten Iris in dieser Hinsicht nicht mehr ändert. Die Kranken, welche mit einer consecutiven Iritis zur Operation kamen, verliessen geheilt oder bedeutend gebessert die Klinik und keiner von ihnen hat sich später mit einem Recidiv gemeldet.

Vielleicht die wichtigsten und für den Wert der Operation am ehesten maassgebend waren jene Fälle, bei welchen schon secundäres Glaucom zugegen war. Ihre Zahl beträgt 7. Unter diesen heilten 5 nach der Operation ohne jede Störung und die Drucksteigerung verschwand. In zwei Fällen traten am 4. Tage nach der Operation Reizerscheinungen und Drucksteigerung auf, welche in dem einen Falle auf Pilocarpineinträufelung zurückgiengen, während in dem anderen Falle die Iridektomie nothwendig wurde. In diesen 2 Fällen war das Glaucom ein absolutes; in beiden Fällen wurde der Sphincter vollständig aus der Narbe befreit. Wir können daher auf das Aufhören der Drucksteigerung bei absolutem Glaucom nicht mit Bestimmtheit rechnen, da eine vollständige Verödung der Kammerbucht durch Abtrennung der Irisschenkel nicht behoben werden kann. Die Wirksamkeit der Operation gegen nicht absolutes Glaucom zeigt besonders ein anderer Fall, wo nämlich die Drucksteigerung trotz einer Iridectomie noch fortbestand und erst nach der später vorgenommenen Sphincterolysis verschwand.

In den übrigen 4 Fällen war ein durch Ulceration der Hornhaut oder Trauma entstandener Irisprolaps vorhanden, welcher in 2 Fällen vor der Operation abgetragen wurde. Erfolglos blieb die Operation einmal.

Unter den 5 erfolglosen Operationen war die Irisanwachsung in 3 Fällen frisch, in 2 Fällen alt. In diesen Fällen wuchsen die durchschnittenen Schenkel nach der Operation (in einem Falle am 9ten Tage) wieder an. In Procenten ausgedrückt blieb die Operation in kaum 3% der alten und in 33% der frischen Anwachsungen erfolglos.

Ein Zweck der Sphincterolysis ist die Erhaltung der vorhandenen Sehkraft. In dieser Hinsicht haben die Resultate den Erwartungen nicht nur entsprochen, sondern sie sogar übertroffen, insofern, als in 16 Fällen die Sehkraft schon bei der Entlassung der Kranken gebessert war, bei 32 unverändert blieb. Die Kranken wurden am 7.—10. Tage nach der Operation entlassen, ein Zeitpunkt, wo noch Lichtscheu und Wundastigmatismus die Sehschärfe ungünstig beeinflussen; wir können daher mit Recht annehmen, dass die Sehschärfe auch in den wenigen (6) Fällen, in welchen sie eine geringe Verschlechterung zeigte, später mindestens auf

ihre ursprüngliche Höhe zurückkehrte. Dass die Sehschärfe durch die Sphincterolysis nicht leidet, ist leicht verständlich: das in der Iris entstandene Colobom wird nämlich durch die Narbe der Cornea so gedeckt, dass es keine Blendung verursachen kann. Dies ist einer der Hauptvortheile der Operation gegenüber der Iridectomie, die in Fällen, bei denen die Sphincterolyse eben indiciert ist, — die vorhandene Sehschärfe regelmässig vermindert. Denn wo immer wir die Irisexcision auch vornehmen, die Augenlider werden das Colobom niemals so vollständig bedecken, wie dies die corneale Narbe thut. Die so häufige Verbesserung der Sehschärfe nach Sphincterolysis können wir daraus erklären, dass die früher spaltförmige oder birnförmig verzogene, sehr oft kaum reagierende Pupille durch die Operation eine mehr runde Gestalt annimmt, in ihre normale Lage zurückkehrt und zur Reaction befähigt wird.

Die Sphincterolysis macht es auch möglich die Cornealnarbe ohne Gefahr zu färben, da ja die Iris bereits abgelöst wurde. Dieser Umstand ist wieder — abgesehen vom cosmetischen Gesichtspunkte — ein neuer Vortheil für die Sehschärfe, nachdem durch die Tinction die grosse Zerstreuung des Lichtes, — die bei einer zarten Hornhauttrübung stattfindet — behoben werden kann. Bei adhärenten Narben war dieser Vorgang wegen der Möglichkeit einer Irisreizung contraindiciert und es ist ein Verdienst der Sphincterolysis, dass sie diese zweckmässige Correction, die oft so dringend gewünscht wird, auch hier ermöglicht hat. Auf Grund dessen glaube ich unter die Intentionen der Operation in gewissen Fällen auch die Correctur der Sehschärfe aufnehmen zu dürfen.

Die Einfachheit der Operation und die Geringfügigkeit des erlittenen Traumas führten auf die Idee, nach einer erfolglosen oder nur mit halbem Erfolg ausgeführten Sphincterolysis die wieder angeklebten Schenkel durch eine neuerliche Operation wieder abzulösen. Unter 5 solchen wiederholten Operationen waren 3 vollkommen erfolglos: in einem Falle retrahierten sich die abgelösten Schenkel neuerdings nach einigen Tagen und in dem 3ten Falle musste man einen feinen Irisfaden, der sich nach der zweiten Operation wieder zurückgezogen hatte, mit dem Sphincter neuerdings durchschneiden. Es scheint also, dass manche Colobome die Tendenz haben, in ihre frühere Stellung zurückzukehren, in welche sie infolge der [illegible] waren, und dass sie diese ihre

alten (vor Jahren abgelaufenen) Entzündungsprocessen oder von ngen herrühren.

Bei Iriseinheilungen, die durch Entzündungen jüngeren Ursprungs naten abgelaufen) entstanden sind, sind die Erfolge am wenigsten gend.

Ein nicht absolutes Glaucom geht zurück, wenn auch nur ein l des Sphincters befreit wurde. Das Aufhören der Druckstei- bei absolutem Glaucom ist selbst nach Befreiung beider Schenkel it Sicherheit zu erwarten.

Eine acute oder chronische Entzündung am Auge beeinflusst sultat nicht, wenn die Narbe älteren Ursprunges ist.

as die Ophtalmologen zu ähnlichen Operationen angeeifert hat, r Gedanke, bei der Bekämpfung der secundären Leiden, die ge bedrohen, der Indicatio causalis zu entsprechen, da das bisherige souveraine Verfahren, — die Iridektomie — dem Auge so zu sagen nur auf Umwegen einen leidlichen Zustand verschafft, während sie die Quelle der secundären Leiden, die Iriseinheilung, unberührt lässt. Das Ziel dieser Operationen ist ein ideales: die Ursache verschwinden zu machen, welche dem Auge Verderben bringen kann, oder auch schon gebracht hat; solche Verhältnisse zu schaffen, welche die Möglichkeit eines secundären Leidens ausschliessen. Die Iridektomie bekämpft zwar in vielen Fällen erfolgreich die secundären Leiden, aber oft auf Kosten der Sehschärfe, da die localen Verhältnisse nicht immer gestatten, die Operationen an einer solchen Stelle auszuführen, wo das Colobom von den Augenlidern gedeckt bleibt; die Sehschärfe leidet daher sehr oft infolge von Blendungserscheinungen. Das Entstehen eines secundären Leidens ist nach der Iridektomie nicht mit Sicherheit ausgeschlossen. Das Entstehen eines secundären Glaucoms ist zwar in den meisten Fällen ausgeschlossen; aber bietet die Iridektomie auch nur einige Sicherheit dafür, dass keine Iridochorioiditis entsteht? Bleibt doch die angewachsene Iris an ihrer Stelle, und der Weg der Infection ist damit gegeben. Dafür gibt uns einer der Fälle ein Beispiel, in welchem trotz der früher vorgenommenen Iridektomie eine chronische Iridochorioiditis auftrat, die sich später nach der Sphincterolysis wesentlich besserte. Dass die Iridektomie auch gegen secundäres Glaucom nicht immer Schutz bietet, beweist der oben erwähnte Fall.

All dies bezieht sich auf die vollkommen gelungene Sphincterolyse. Wenn die Operation nur einen der Schenkel befreit, besitzt sie noch sozusagen den Wert einer Iridektomie, ohne deren Nachtheile, da sie die Sehschärfe nicht verschlechtert. Wenn optische Zwecke es erheischen, kann dabei auch eine Iridektomie vorgenommen werden, entweder zur

ihre ursprüngliche Höhe zurückkehrte. Dass die Sehschärfe durch die Sphincterolysis nicht leidet, ist leicht verständlich: das in der Iris entstandene Colobom wird nämlich durch die Narbe der Cornea so gedeckt, dass es keine Blendung verursachen kann. Dies ist einer der Hauptvortheile der Operation gegenüber der Iridectomie, die in Fällen, bei denen die Sphincterolyse eben indiciert ist, — die vorhandene Sehschärfe regelmässig vermindert. Denn wo immer wir die Irisexcision auch vornehmen, die Augenlider werden das Colobom niemals so vollständig bedecken, wie dies die corneale Narbe thut. Die so häufige Verbesserung der Sehschärfe nach Sphincterolysis können wir daraus erklären, dass die früher spaltförmige oder birnförmig verzogene, sehr oft kaum reagierende Pupille durch die Operation eine mehr runde Gestalt annimmt, in ihre normale Lage zurückkehrt und zur Reaction befähigt wird.

Die Sphincterolysis macht es auch möglich die Cornealnarbe ohne Gefahr zu färben, da ja die Iris bereits abgelöst wurde. Dieser Umstand ist wieder — abgesehen vom cosmetischen Gesichtspunkte — ein neuer Vortheil für die Sehsehärfe, nachdem durch die Tinction die grosse Zerstreuung des Lichtes, — die bei einer zarten Hornhauttrübung stattfindet — behoben werden kann. Bei adhärenten Narben war dieser Vorgang wegen der Möglichkeit einer Irisreizung contraindiciert und es ist ein Verdienst der Sphincterolysis, dass sie diese zweckmässige Correction, die oft so dringend gewünscht wird, auch hier ermöglicht hat. Auf Grund dessen glaube ich unter die Intentionen der Operation in gewissen Fällen auch die Correctur der Sehschärfe aufnehmen zu dürfen.

Die Einfachheit der Operation und die Geringfügigkeit des erlittenen Traumas führten auf die Idee, nach einer erfolglosen oder nur mit halbem Erfolg ausgeführten Sphincterolysis die wieder angeklebten Schenkel durch eine neuerliche Operation wieder abzulösen. Unter 5 solchen wiederholten Operationen waren 3 vollkommen erfolglos; in einem Falle retrahierten sich die abgelösten Schenkel neuerdings nach einigen Tagen und in dem 5ten Falle musste man einen feinen Irisfaden, der sich nach der zweiten Operation wieder zurückzog, mit dem Sphincterotom zum drittenmale durchschneiden. Es scheint daher, dass manche Adhäsionen die Tendenz haben, in jene Stellung zurückzukehren, in welcher sie längere Zeit hindurch fixiert waren, und dass sie diese ihre Lage selbst nach wiederholter Ablösung nicht verlassen.

In 2 Fällen wurde die Operation mit Starextraction combiniert, die Iridektomie zu optischen Zwecken war 5mal, zur Bekämpfung des Glaucoms einmal nothwendig.

Auf Grund der bisher operierten 76 Fälle ist bezüglich der Prognose folgendes zu beachten:

1. Der beste Erfolg ist bei solchen adhärenten Narben zu erwarten,

die von alten (vor Jahren abgelaufenen) Entzündungsprocessen oder von Verletzungen herrühren.

2. Bei Iriseinheilungen, die durch Entzündungen jüngeren Ursprungs (vor Monaten abgelaufen) entstanden sind, sind die Erfolge am wenigsten befriedigend.

3. Ein nicht absolutes Glaucom geht zurück, wenn auch nur ein Schenkel des Sphincters befreit wurde. Das Aufhören der Drucksteigerung bei absolutem Glaucom ist selbst nach Befreiung beider Schenkel nicht mit Sicherheit zu erwarten.

4. Eine acute oder chronische Entzündung am Auge beeinflusst das Resultat nicht, wenn die Narbe älteren Ursprunges ist.

Was die Ophtalmologen zu ähnlichen Operationen angeeifert hat, war der Gedanke, bei der Bekämpfung der secundären Leiden, die das Auge bedrohen, der Indicatio causalis zu entsprechen, da das bisherige souveraine Verfahren, — die Iridektomie — dem Auge so zu sagen nur auf Umwegen einen leidlichen Zustand verschafft, während sie die Quelle der secundären Leiden, die Iriseinheilung, unberührt lässt. Das Ziel dieser Operationen ist ein ideales: die Ursache verschwinden zu machen, welche dem Auge Verderben bringen kann, oder auch schon gebracht hat; solche Verhältnisse zu schaffen, welche die Möglichkeit eines secundären Leidens ausschliessen. Die Iridektomie bekämpft zwar in vielen Fällen erfolgreich die secundären Leiden, aber oft auf Kosten der Sehschärfe, da die localen Verhältnisse nicht immer gestatten, die Operationen an einer solchen Stelle auszuführen, wo das Colobom von den Augenlidern gedeckt bleibt; die Sehschärfe leidet daher sehr oft infolge von Blendungserscheinungen. Das Entstehen eines secundären Leidens ist nach der Iridektomie nicht mit Sicherheit ausgeschlossen. Das Entstehen eines secundären Glaucoms ist zwar in den meisten Fällen ausgeschlossen; aber bietet die Iridektomie auch nur einige Sicherheit dafür, dass keine Iridochorioiditis entsteht? Bleibt doch die angewachsene Iris an ihrer Stelle, und der Weg der Infection ist damit gegeben. Dafür gibt uns einer der Fälle ein Beispiel, in welchem trotz der früher vorgenommenen Iridektomie eine chronische Iridochorioiditis auftrat, die sich später nach der Sphincterolysis wesentlich besserte. Dass die Iridektomie auch gegen secundäres Glaucom nicht immer Schutz bietet, beweist der oben erwähnte Fall.

All dies bezieht sich auf die vollkommen gelungene Sphincterolyse. Wenn die Operation nur einen der Schenkel befreit, besitzt sie noch sozusagen den Wert einer Iridektomie, ohne deren Nachtheile, da sie die Sehschärfe nicht verschlechtert. Wenn optische Zwecke es erheischen, kann dabei auch eine Iridektomie vorgenommen werden, entweder zur

selben Zeit durch die selbe Wunde hindurch, oder später an einer anderen Stelle.

Die bisherigen Operationen zur Befreiung der eingeheilten Iris fanden keine allgemeine Verbreitung theils wegen der Schwierigkeit der Ausführung, theils deshalb, weil sie nur in wenigen, besonders geeigneten Fällen ausführbar waren. Die Ausführung der Sphincterolysis anterior ist — obschon sie Geschicklichkeit erfordert — einfach; sie wird mit einem einzigen Instrument ausgeführt und bildet für das Auge ein geringfügiges Trauma. Ihre Anwendbarkeit ist gross: sind doch nur adhärente Narben von sehr grossem Umfange (welche die Hälfte der Hornhaut umfassen), oder solche, die die ganze Pupille verschliessen, von der Operation ausgeschlossen! Aus der obigen Statistik erhellt, dass ihre Resultate ausgezeichnet sind und dass sie die an sie geknüpften Erwartungen in mehr als einem Punkte übertrifft.

Der Einfluss der Iridektomie auf die Prognose des Glaucoms, auf Grund von 99 durch längere Zeit beobachteten Fällen.[1)]

Von *Dr. Béla Waldmann*, Assistenzarzten an der Universitäts-Augenklinik zu Budapest.

Es ist heute schon allgemein bekannt, dass unter den Operationsmethoden, welche gegen das Glaucom empfohlen werden, sich die Iridektomie allein in der Behandlung dieser Krankheit wirklich bewährt hat. In der ausländischen Literatur finden wir in dieser Richtung erschöpfende Statistiken von v. Graefe, Hirschberg, Logetschnikow, Wagner, Sulzer, Nettelship, Stedman Bull, Gruening, Laska u. s. w., während in der ungarischen Literatur bloss Emil v. Grósz die unmittelbaren Resultate der auf der Budapester Universitäts-Augenklinik ausgeführten, antiglaucomatösen Iridektomie mittheilte. Dabei erklärte derselbe auch, dass man über die Wirksamkeit der Iridektomie bloss nach längerer Beobachtung ein sicheres Urtheil gewinnen könne. Darüber gibt es zwar keine Meinungsverschiedenheit, dass die Iridektomie das Glaucoma inflammatorium selbst für längere Zeit heilen könne; auch ist unzweifelhaft, dass sie in den seltenen Fällen von Glaucoma haemorrhagicum auch Schaden verursachen kann: aber über das Schicksal der operierten Fälle von Glaucoma simplex haben wir keine sicheren Kenntnisse.

Zum Zwecke der Entscheidung dieser Frage habe ich an diejenigen unter den auf der Universitäts-Augenklinik in den letzten 23 Jahren mittelst Iridektomie operierten Glaucomatösen (insgesammt 690) geschrieben, von denen eine verlässliche Wohnungsadresse vorlag (275), und sie über ihren dermaligen Visus befragt, die hiesigen aber ersuchte ich, sich persönlich vorzustellen. Von den Frageblättern hatten bloss 86 einen Erfolg, während die übrigen theils wegen Domicilwechsels, theils wegen des inzwischen eingetretenen Todes unbeantwortet blieben.

Ich habe meine Fälle in 3 Tabellen vertheilt, weil ich mich des

[1)] Az iridektomia befolyása a glaucoma prognozisára 99 hosszabb ideig észlelt eset alapján. Irta Waldmann Béla dr. szemklinikai gyakornok.

Vergleiches halber ausser mit dem Glaucoma simplex auch mit dem Glaucoma inflammatorium befasste. Der Kürze halber habe ich die Beschreibung der für die Diagnose entscheidenden cardinalen Symptome bei dem Auszug über den vor der Operation bestandenen Zustand vermieden, und mich bloss auf die Erwähnung der absoluten Sehschärfe, in den Fällen von Glaucoma simplex ausserdem auf Angaben über das Gesichtsfeld beschränkt; aus der gleichen Ursache skizziere ich bei der Mittheilung des unmittelbaren Operationserfolges nur die Abweichungen vom ungestörten Heilungsverlaufe unter Beifügung der Zahl der Verpflegstage und des absoluten Visus. In der Rubrik der eingelaufenen Antworten ist bei Einzelnen der absolute Visus zu finden, da die betreffenden sich persönlich vorstellten; es wäre wünschenswert gewesen, diese Prüfung in sämmtlichen Fällen vorzunehmen, aber die sociale Stellung und das Domicil der Patienten machten dies unmöglich.

In sämmtlichen 99 Fällen wurde die Iridektomie mit breitem Ausschnitte ausgeführt.

Unter den einschlägigen Arbeiten verdient diejenige von **Laska** das meiste Interesse, der auf Grund von 39 Fällen von Glaucoma simplex die durchschnittlich 5 Jahre nach der Operation angestellten Beobachtungen mittheilt; demgegenüber besitzt die weiter unten folgende Statistik den Vortheil, dass die nach der Operation verstrichene Zeit durchschnittlich 7 Jahre beträgt. Ich halte auch den Umstand nur für einen Vortheil, dass sie sich auf ein gleichmässiges Material bezieht; denn es handelt sich durchwegs um Fälle, die während der Zeit nahezu eines Vierteljahrhunderts, während der Prof. Wilhelm Schulek Director der Budapester Universitäts-Augenklinik ist, operiert wurden.

Aus diesen Tabellen erhellt folgendes:

Die Zahl meiner Fälle umfasst 99 primäre Glaucome an 86 Individuen; auf dem anderen Auge war bei 42 Individuen absolutes Glaucom vorhanden. Die seit der Operation verstrichene Zeit betrug im Durchschnitte 7 Jahre. Die kürzeste war 1 Jahr, die längste 20 Jahre.

A. Glaucoma in stad. prodr. 17 Fälle. Von diesen konnten:

a) lesen und schreiben, zeigten also ein Resultat I. Classe = 14 } 94%
b) Visus bloss zum Umhergehen hinreichend, also ein Resultat . . . . . II. Classe = 2 }
c) gar kein Sehen, Resultat . . . . . III. Classe = 1 — 6%

Somit war in den Fällen von Glauc. prodr. die Iridektomie in 94% von Erfolg begleitet, in 6% ohne Erfolg.

B. Glaucoma inflammatorium 35 Fälle (der grösste Theil derselben chronisch). Von diesen konnten:

a) lesen und schreiben, Resultat	I. Classe = 21	94%
b) Visus bloss zum Umhergehen hinreichend, Resultat	II. Classe = 12	
c) gar nichts sehen, Resultat	III. Classe = 2	— 6%

Von diesen 2 Fällen mit Erfolg III. Classe war der eine noch 10 Jahre nach der Operation arbeitsfähig. Somit war in den Fällen von Glaucom inflam. die Iridektomie in 94% von Erfolg begleitet, in 6% ohne Erfolg.

Die in diesen Angaben veranschaulichten Heilerfolge bedürfen keines Commentars; denn schon in den Zahlen allein gelangt jene allbekannte Thatsache genügend zum Ausdrucke, dass die Iridektomie bei den inflammatorischen Formen des Glaucoms ausgezeichnete Dienste leistet.

C. Glaucoma simplex 47 Fälle. Von diesen konnten:

a) schreiben und lesen, Resultat	I. Classe = 20	70%
b) Visus bloss zum Umhergehen hinreichend, Resultat	II. Classe = 13	
c) gar nicht sehen, Resultat	III. Classe = 14	— 30%

Von diesen letzteren Fällen mit Resultat III. Classe waren 2 noch mehr als 10 Jahre nach der Operation arbeitsfähig. Bei den Fällen I. Classe betrug die seit der Operation verstrichene Zeit durchschnittlich 7 Jahre, bei denen II. Classe 6 Jahre. Demnach war in den Fällen von Glaucoma simplex die Iridektomie in 70% von Erfolg begleitet, in 30% ohne Erfolg. Dieses günstige Procentverhältnis übertrifft bei weitem das Laska'sche, weil er unter 39 Fällen bloss bei 19, d. h. in kaum 50% ein günstiges Resultat aufweist, während bei den übrigen 20 trotz der Iridektomie das Sehvermögen verloren gieng.

Schliesslich erwähne ich, dass mehrere Autoren, wie v. Graefe, Schweigger, Hirschberg, der Meinung sind, dass wir bei Glaucoma simpl., selbst bei noch nicht sehr herabgesetzter Sehschärfe nur in dem Falle ein günstiges Resultat von der Iridektomie erwarten dürfen, wenn die engste Stelle des verkleinerten Gesichtsfeldes vom Centrum weiter als 10° entfernt ist; während im entgegengesetzten Falle das Auge trotz der Iridektomie das Sehvermögen rapid verliert. Diese Ansicht fand durch unsere Fälle keine Bestätigung. Es sehen nämlich von 7 Fällen mit mehr oder weniger nahe zum Centrum eingeengten Gesichtsfelde nur 2 nicht, während bei 5 ein Sehvermögen erhalten ist und bei diesen letzteren beträgt die seit der Operation verstrichene Zeit durchschnittlich 5 Jahre.

Daraus folgt, dass die Iridektomie auch beim Glaucoma simplex

eine sehr segensreiche Wirkung ausübt; denn sie verhindert in der Mehrzahl der Fälle auf Jahre hinaus die Erblindung des Auges; ja, wir können selbst bei sehr eingeengtem Gesichtsfelde noch Fälle mit gutem Resultate aufweisen.

Literatur.

1. A. v. Graefe: Ueber die Wirkung der Iridektomie bei Glaucom. (Archiv f. Opht!., III. B. 2. Abtheil. 456.)
2. J. Hirschberg: Zur Prognose der Glaucomoperation. Archiv f. Ophth. XXIV. 1, 161.
3. Logetschnikow: Ueber die Indicationen zur Iridektomie und Sclerotomie bei Glaucom. (Jahresbericht 1889.)
4. W. Wagner: Einiges über Glaucom im Anschluss an einen Bericht über meine Erkrankung an Glaucom. Archiv f. Ophth. XXIX. 2, 280.
5. E. Fuchs: Lehrbuch der Augenheilkunde 1889.
6. Emil v. Grósz: Ueber die Behandlung des Glaucoms. Szemészet 1891, Nr. 5.
7. A. v. Graefe: Beiträge zur Pathologie und Therapie des Glaucoms. Archiv für Ophth. XV. 3. B.

Die Operation der Cataracta luxata.[1])

Von *Dr. Béla Waldmann*, Assistenzarzten an der Universitäts-Augenklinik zu Budapest.

In der 3. Nummer des Jahrganges 1894 der „Szemészet" berichtete Emil v. Grósz über 7 Fälle von luxierter Cataracta, die im Schuljahre 1893/94 an der Budapester Universitäts-Augenklinik zur Operation gelangten. Nach kritischer Behandlung der einschlägigen, abweichenden Ansichten, sah er auf Grund seiner Fälle die Berechtigung seiner Ansicht bestätigt, dass die möglichst frühe Entfernung der luxierten Linse jedem anderen Verfahren vorzuziehen sei. Seither hatten wir bis zum Schlusse des Jahres 1896 11 solche Fälle, in denen wir ausnahmslos der Extraction vor der Iridektomie und Iridotomie den Vorzug gaben. Mit welchem Erfolge und auf welche Weise dies geschah, wird aus Folgendem ersichtlich sein:

1. Die Sehkraft des rechten Auges des 62jährigen Mannes A. D. schwindet seit 7 Jahren aus unbekannter Ursache. Am 19. August 1894 nahmen wir ihn auf die Universitäts-Augenklinik auf. Im äusseren unteren Viertel der vorderen Kammer des mässig injicierten rechten Auges liegt die getrübte Linse. Operation am 22. August 1894. Da die Linse geschrumpft war, wurde die Wunde nach unten angelegt; hierauf Auslöffelung ohne Glaskörper-Verlust. Nach 12 Tagen wurde der Kranke entlassen; das Auge reizlos, Visus mit $+ 10{\cdot}0\text{D} = {}^{4}/_{70}$.

2. B. Z., ein 19jähriger Mann. Das rechte Auge ist seit 13 Jahren blind. Ursache unbekannt. Auf die Universitäts-Augenklinik wurde er am 19. November 1894 aufgenommen. Die geschrumpfte Cataracta ist nach unten dislociert und die Iris haftet unten an der Linsenkapsel. Keine Lichtempfindung. Operation am 20. November 1894. Durch die am oberen Theile der Cornea gesetzte Wunde hindurch Auslöffelung mit geringem Glaskörperverlust. Nach 17 Tagen entfernt sich der Kranke. Das Auge ist reizlos, die Pupille rund, schwarz. Visus unverändert.

3. An beiden Augen des Z. Cs., eines 20jährigen Mannes, wechselt die Linse schon seit seiner Geburt sehr oft ihren Platz. Sein rechtes Auge erlitt im Kindesalter einen stumpfen Schlag; seit 7 Jahren ist es

[1]) A luxált cataracta operálásáról. Orvosi Hetitlap Szemészet 1897. 2, sz.

blind und derzeit sehr schmerzhaft. Am linken Auge besteht Ectopia lentis. Visus = $^5/_{10}$. Aufnahme auf die Universitäts-Augenklinik am 26. Jänner 1896. Rechtes Auge lebhaft injiciert, schmerzhaft, die getrübte Linse befindet sich zwischen den Rändern der erweiterten Pupille. Tension erhöht. Lichtempfindung nicht vorhanden. Operation am 27. Jänner 1896. Nachdem die Linse inzwischen in die vordere Kammer gerathen war, entfernte sie sich durch die nach oben gesetzte Wunde spontan; geringer Glaskörperverlust. Nach 18 Tagen wurde der Kranke entlassen. Das Auge war beruhigt, und die Iris der Fläche nach an die Wunde gelagert. Visus unverändert.

4. M. S., ein 21jähriger Mann, wurde am 11. November 1895 mit einem Messer ins rechte Auge gestochen. — Aufnahme in die Universitäts-Augenklinik am 2. März 1896. Die getrübte Linse des rechten Auges ist nach oben luxiert. Qualitatives Sehen nicht vorhanden; Lichtempfindung und Projection: gut. Operation am 3. März 1896. Iris-Excision durch die oben angelegte Wunde mit Hilfe eines Hakens, hernach Auslöffelung mit geringem Glaskörperverlust. Nach 17 Tagen Entlassung. Das Auge ist reizlos. Colobomschenkel frei. Visus mit 11·0 D. = $^2/_{70}$.

5. M. E., ein 69jähriger Mann, sieht mit seinem rechten Auge seit 3 Jahren nicht. Ursache unbekannt. Aufnahme auf die Universitäts-Augenklinik am 4. Mai 1896. Die getrübte Linse des rechten Auges ist nach unten dislociert; Visus beschränkt sich bloss auf Fingerzählen. Operation am 5. Mai 1896. Durch die nach oben angelegte Wunde hindurch Excision der Iris und Auslöffelung mit geringem Verlust von Glaskörper. Entlassung nach 10 Tagen. Durch inzwischen erfolgte Wundsprengung war in der Kammer noch Blut vorhanden; Colobomschenkel frei. Visus = Fingerzählen.

6. Frau P. K., 64 Jahre alt. Mit ihrem rechten Auge sieht sie aus unbekannter Ursache seit 7 Jahren nicht. Aufnahme auf die Universitäts-Augenklinik am 18. Mai 1896. Die getrübte Linse des rechten Auges ist nach unten und rückwärts dislociert. Qualitatives Sehen ist nicht vorhanden. Lichtempfindung und Projection: gut. Operation am 19. Mai 1896. Durch die oben angelegte Wunde löffelten wir mit Hilfe der Iridektomie ohne Glaskörperverlust die Linse heraus. Nach 11 Tagen entfernte sich die Kranke. Das Auge reizlos. Colobomschenkel frei. Visus mit 19·0 D. = $^5/_{70}$.

7. Das linke Auge J. H.'s, eines 48jährigen Mannes, wurde vor einem Monate durch ein Holzstück verletzt. Aufnahme auf die Universitäts-Augenklinik am 20. Juni 1896. Das linke Auge ist lebhaft injiciert, schmerzhaft, lichtempfindlich; die getrübte Linse in den unteren Theil der weiten Pupille gezwängt. Tension erhöht. Qualitatives Sehen ist nicht vorhanden. Lichtempfindung gut, aber die Projection eingeengt. Operation

am 23. Juni 1896. Durch die oben angelegte Wunde entfernte sich die Linse spontan. Nach 9 Tagen wurde der Kranke entlassen. Das Auge ist reizlos, Pupille rund, Visus unverändert.

8. K. S., 51 Jahre alter Mann. Das Sehvermögen des rechten Auges nimmt aus unbekannter Ursache seit 3 Jahren ab. Aufnahme auf die Universitäts-Augenklinik am 22. Juni 1896. Das rechte Auge ist blass, die getrübte Linse flottiert in grossen Schwingungen innerhalb des Gebietes der Pupille. Tension normal. qualitatives Sehen nicht vorhanden. Lichtempfindung und Projection gut. Operation am 23. Juni 1896. Durch die oben angelegte Wunde entfernten wir nach erfolgter Iridektomie die Linse sammt ihrer Kapsel ohne Glaskörperverlust. Entlassung nach 10 Tagen. Das Auge ist blass, Colobom freischenklig, Visus mit + 10·0 D. = $^5/_{70}$.

9. Das rechte Auge des J. L., eines 65jährigen Mannes, ist angeblich erst seit 5 Tagen schmerzhaft. Aufnahme auf die Universitäts-Augenklinik am 11. August 1896. Das rechte Auge ist lebhaft injiciert, schmerzhaft, die getrübte Linse füllt die vordere Kammer aus. Qualitatives Sehen ist nicht vorhanden. Lichtemfindung gut, Projection oben eingeengt. Operation am 11. August 1896. Die nach oben angelegte Wunde mussten wir noch mit der Schere erweitern und löffelten dann mit geringem Glaskörperverluste die Linse heraus. Entlassung nach 16 Tagen. Das Auge ist reizlos, am Boden der Kammer ist Blut, die Iris nach oben ein wenig dialysiert, Visus = Fingerzählen.

10. Das Auge der M. G., eines 15jährigen Mädchens, ist aus unbekannter Ursache seit 10 Jahren blind und in letzterer Zeit auch schmerzhaft. Aufnahme auf die Universitäts-Augenklinik am 19. August 1896. Die getrübte und geschrumpfte Linse ist nach unten dislociert und ihr oberer Theil nach rückwärts gesunken. Keine Lichtempfindung. Operation am 20. August 1896. Nach oben angelegter Lappenwunde und Iris-Excision, hoben wir mit der quer geführten Liebreich'schen Pincette die Linse sammt der Kapsel heraus. Nach 11 Tagen Entfernung. Das Auge ist vollkommen blass, Colobom freischenklig, schwarz. Visus unverändert.

11. Frau E. T., 48 Jahre alt. Die Sehkraft ihres rechten Auges verschlechterte sich aus unbekannter Ursache seit $1^1/_2$ Jahren. Im Feber 1896 nahmen wir an diesem Auge eine präparatorische Iridektomie vor, und damals schon entleerte sich flüssiger Glaskörper durch die zerrissene Zonula Zinnii hindurch. Dasselbe Auge operierten wir neuerdings am 24. October 1896, bei welcher Gelegenheit wir auch ihren, in der Zwischenzeit reif gewordenen grauen Star durch eine nach oben gesetzte Lappenwunde hindurch mit sehr geringem Glaskörperverlust auslöffelten. Nach

13 Tagen Entlassung. Das Auge ist blass, Colobom freischenklig, Visus mit + 7·0 D = $^5/_{30}$.

In der folgenden Tabelle sind die von Emil v. Grósz im Jahre 1894 mitgetheilten 7 Fälle, die ebenfalls an der Budapester Universitäts-Augenklinik operirt wurden, sammt den beschriebenen 11 Fällen gemeinsam zusammengestellt, um über die Qualität unserer Fälle, die von uns angewandte Operationsmethode und die damit erzielten Resultate eine bessere Uebersicht zu geben.

Anzahl der Fälle	Aetiologie		Ort der Luxation		Wundanlegung		Mittelst Iridektomie	Auslöffelung	Entfernung mit der Pincette	Spontan ausgetreten	Glaskörper-Verlust	Sehschärfe nach der Operation	
	Verletzung	spontan	vordere Kammer	Glaskörper	nach oben	nach unten						gebessert	unverändert
18	5	13	4	14	16	2	9	13	3	2	6	13	5[1]

Demnach wurden von December 1893 bis December 1896: 18 luxierte Cataracten der Operation unterzogen und in jedem Falle so früh als möglich die Entfernung der Linse vorgenommen.

Bezüglich der Aetiologie überwiegen die spontan entstandenen gegen jene, die von einem Trauma herrühren. Die allgemeine Giltigkeit dieser Thatsache bestätigt auch Mooren's Ausweis, demzufolge von seinen 133 luxierten Cataracten nur 57 von einer Verletzung herrührten, während die übrigen (76) spontan zustande kamen. Seltener ist die Aetiologie des 3. Falles, in welchem nämlich die ektopische Linse durch einen Schlag luxiert wurde.

Was den Ort der Luxation betrifft, so gelangte die Linse 4mal in die Kammer und füllte dieselbe entweder ganz aus, oder nahm, wenn sie geschrumpft war, den Boden derselben ein. Jeder Fall geht mit gesteigerter Reizung und Schmerzhaftigkeit des Auges einher und erfordert sorgsame Behandlung. Selten ist die Dislocation nach oben, überwiegend die nach unten; das ist leicht verständlich, da ja die Linse, zufolge ihrer Schwere, womöglich die tiefste Stelle einzunehmen sucht.

Die Anlegung der Wunde geschah, mit Ausnahme zweier Fälle jedesmal nach oben und zwar mit dem Graefe'schen Messer; wir setzten uns mit der herrschenden Auffassung nur insofern in Widerspruch, als wir auch die in die Vorderkammer gerathene Linse in zwei Fällen ebenfalls durch die nach oben angelegte Wunde entfernten, weil die Linse zufolge ihrer Lage der correcten Führung des Messers nach unten

[1] Bei diesen war die Lichtempfindung [illegible] zweifelhaft.

im Wege stand; andererseits, weil ein Hauptziel, nämlich die möglichste Schonung des Glaskörpers, leichter mit einer nach oben angelegten Wunde zu erreichen ist; was aber die spontane Entfernung der Linse betrifft, welchen Umstand Arlt als den Hauptvortheil der nach unten angelegten Wunde bezeichnet, so hängt das nicht immer von dem Orte der Wunde ab; verursacht doch die in die vordere Kammer gerathene Linse zumeist eine solche Spannung im Innern des Auges, dass sie durch jede, wie immer gerichtete Wunde rasch herausschlüpft. Aber auch der kosmetische Standpunkt ist bei der Wundanlegung in Betracht zu ziehen, weil manche Fälle gerade aus diesem Grunde zur Operation gelangen; nun kann aber bei der Wundanlegung nach unten die heraustretende Linse leicht die Iris vor sich herschieben, und wenn diese an die Wunde anwächst, kann sie dem Auge ein auffälliges und unangenehmes Aussehen verleihen. Schliesslich ist es allgemein bekannt, dass eine oben angelegte Wunde leichter heilt und der Gefahr der Infection daher weniger ausgesetzt ist.

Die Iridektomie wandten wir in 9 Fällen an, obschon man dieselbe nach Galezowski, schon um den Glaskörper zurückzuhalten, vermeiden sollte. Da wir aber in 6 Fällen nur geringen, in 3 Fällen gar keinen Glaskörperverlust hatten, können wir deren Anwendung in jedem Falle dreist anempfehlen, wo man durch dieselbe die Zugänglichkeit der Linse, ihre rasche und sichere Entfernung befördern kann; nur erheischt die Wahl der Irispincette einige Umsicht, weil die Iris in Ermanglung einer Stütze oft vor der Pincette zurückweicht, so dass wir in manchen Fällen nur mit einem Haken zum Ziele gelangen können.

Die Auslöffelung der Linse führten wir mit dem Pagenstecherschen Löffel aus, 3mal hoben wir sie mit der quergehaltenen Liebreichschen Pincette heraus, 2mal aber wurde sie durch den gesteigerten intraoculären Druck herausbefördert.

Glaskörperverlust kam in einem Drittel der Fälle vor, und zwar jedesmal nur in geringem Grade.

Die Resultate des operativen Verfahrens sind vollkommen zufriedenstellend, weil nur in solchen Fällen der Visus unverändert blieb, in welchen die Lichtempfindung oder die Projection einen Defect aufgewiesen hatten. Nichtsdestoweniger ergab sich ein Nutzen durch die Beruhigung des Auges. In 13 Fällen erzielten wir eine wesentliche Besserung, in keinem einzigen der 18 aufeinander folgenden Fälle aber eine Verschlimmerung. Die Operationen wurden ohne Narkose ausgeführt, bloss mit Zuhilfenahme von Cocain-Einträufelungen, und bei strenger Einhaltung der Regeln der Asepsis. Der operierte Kranke verblieb zwei Tage liegend; durch 6 Tage wechselten wir alle 24 Stunden den Verband, und nach

durchschnittlich 13 Tagen entfernte sich der Patient aus der Behandlung. Auf Grund dieser Thatsachen ist es also unzweifelhaft, dass die möglichst frühe Entfernung der luxierten Linse, von einem günstigen Resultate gefolgt ist; dieselbe ist vorzunehmen: 1. womöglich jedesmal durch eine nach oben angelegte Wunde; 2. unter Zuhilfenahme der Iridektomie, wenn man dadurch die Entbindung der Linse erleichtern kann; 3. die Auslöffelung geschehe mit einem hochrandigen grossen Löffel, damit nicht durch Zurücksinken der Linse eine noch schwierigere Situation entstehe.

Neuritis retrobulbaris acuta.[1]

Von *Dr. Wilhelm Leitner,* Assistenzarzten an der Universitäts-Augenklinik zu Budapest.

Es sind bereits 30 Jahre, dass Graefe[2]) die Neuritis retrobulbaris acuta zur Kenntnis brachte; seither weist die Literatur mehrere ähnliche Fälle auf, wir verfügen auch über zahlreiche erläuternde Erklärungen, und dennoch gibt es auch heute noch viele Details, welche nicht hinreichend erörtert sind. Indes kann man sich darüber bei einer Krankheit, deren anatomisches Wesen man selten zu erforschen Gelegenheit hat, nicht wundern. Wir sind ja hauptsächlich darauf angewiesen, die Symptome möglichst präcise und so oft als möglich zu beobachten, um bezüglich ihres Zusammenhanges die richtige Erklärung zu finden. Die Ursache der Erkrankung und ihren Sitz muss man auf dem Wege rationeller Folgerung festzustellen versuchen.

Meine Absicht geht dahin, im Folgenden mit Benützung der Literaturangaben an der Hand von 4 an der Budapester Universitäts-Augenklinik beobachteten Fällen unsere Kenntnisse über die Symptomatologie der Laesion zusammenzufassen.

In Fällen von plötzlich entstandenen Herabsetzungen der Sehkraft, wo der Augenspiegel über die Beschaffenheit des Leidens keine Aufklärung gibt, ist es das centrale Scotom, welches unsere diagnostischen Erwägungen sofort in enge Grenzen bannt. Der Ausfall eines so begrenzten Theiles des Gesichtsfeldes kann nur auf die Erkrankung eines umschriebenen Bündels zurückgeführt werden. Bezüglich der chronischen Neuritiden kennen wir dieses Bündel seit Samelsohns[3]) Untersuchungen sehr gut. Nachdem das centrale Scotom ein gemeinsames Symptom der acuten und chronischen Neuritis retrobulbaris ist, so muss auch die Localisation der Erkrankung ein und dieselbe sein.

Während sich jedoch die Entzündung bei der chronischen Form

---

[1]) Neuritis retrobulbaris acuta, irta Leitner Vilmos dr. szemklinikai gyakornok. Orvosi Hetilap. Szemészet. 1897. Jubilaeumi szám.

[2]) Archiv für Ophthalm., XII. 2.

[3]) Archiv für Ophthalm., XXVIII. 2.

constant bloss auf die papillomaculären Fasern wenigstens im Beginne beschränkt, kommt es bei der acuten Form vor, dass der Entzündungsprocess sich auch auf die benachbarten Fasern ausdehnt, und nicht bloss das centrale, sondern auch das qualitative Sehen überhaupt zum Schwinden bringt.

Bezüglich der Ursachen des centralen Scotoms, wodurch diese Fälle von den übrigen Amblyopien mit negativem Spiegelbefund gut abgegrenzt sind, gehen die Ansichten auseinander. Selbst darüber herrscht keine Uebereinstimmung, ob die chronische und acute Neuritis retrobulbaris auf eine gemeinsame Ursache zurückzuführen sei, oder aber ob beide das Resultat ganz verschiedener Einflüsse darstellen.

Samelsohn, der die Erkrankungen, welche die Symptomengruppe der Neuritis retrobulbaris aufweisen ohne Rücksicht auf die Aetiologie, auf die Art ihres Auftretens und Verlaufes, auf eine einheitliche, anatomische Grundlage zurückführt, erklärt dieselbe in seiner Statistik als relativ häufige Erscheinung (37%) unter den Krankheiten des Nervus opticus; während Wilbrand[1]) von der Neuritis axialis als einer seteneren Krankheitsform spricht. Der Widerspruch stammt wahrscheinlich daher, dass Wilbrand mit Neuritis axialis bloss jene Neuritis retrobulbaris bezeichnet, die nicht toxischen Ursprungs ist, und auf beiden Augen plötzlich entsteht. Nach der von ihm gelieferten Beschreibung können wir seine Fälle als Neuritis retrobulbaris acuta ansehen. Er schildert das Bild der Neuritis axialis in folgender Weise: Die Verminderung der Sehkraft entsteht auf beiden Augen plötzlich, wenn auch nicht mit gleicher Vehemenz. Der fixierte Punkt wird auf einmal verschwommen und die Gegenstände erscheinen so, als wenn sie in warmer Luft vibrieren würden. Bei freier Peripherie des Gesichtsfeldes, wo auch die Farben gut erkannt werden, ist im Beginne des Leidens ein senkrechtes, centrales Scotom von ovaler Gestalt nachweisbar, dessen grösster Durchmesser auf einer die Fovea ovalis und den blinden Fleck verbindenden Geraden senkrecht steht und den fixierten Punkt nach aussen hin überschreitet. Später nimmt das Scotom die Form eines Dreieckes an, dessen Spitze gegen den Mariotte'schen Fleck blickt. Das Scotom ist immer negativ, und dies sowie der Mangel von Metamorphopsien, schliesst das retinale, positive Scotom aus. Im Gebiete des Scotoms fehlt auch das Erkennen der weissen Farbe, im Gegensetze zu den Scotomen der toxischen Amblyopien, die sich bloss auf Farben beziehen, daher relativ sind. Am Augenhintergrunde ist im Beginne keine Veränderung zu finden, später zeigt sich ein Abblassen der Papille. An einem Auge allein hatte er noch keine Gelegenheit das Leiden zu beobachten.

---

[1]) C. Fig. 3, 27, 38, 38, 43, 44, 47.

Demnach suchte Wilbrand die Neuritis axialis von den Amblyopien toxischen Ursprungs möglichst zu differenzieren, als zwei Krankheitsformen, die sich in ihren Symptomen mehrfach berühren. Das centrale Scotom, der negative opthalmoskopische Befund, das gleichzeitige Erkranken beider Augen ist beiden gemeinsam; während sich aber infolge von Intoxicationen mit Tabak und Alkohol das schlechte Sehen zumeist bei Personen vorgerückten Alters, die auch physisch herabgekommen, appetitlos und schlaflos sind, allmählich und stufenweise entwickelt, entsteht die Neuritis axalis eher bei jungen, starken Individuen, plötzlich und zumeist aus unbekannten Ursachen. Wenn jedoch die toxische Wirkung ausgeschlossen ist, ist er geneigt einen rheumatischen Einfluss anzunehmen.

Im Jahre 1870 nahm zuerst Schiess-Gemuseus[1]) die Erkältung als aetiologisches Moment in einem Falle von plötzlich erfolgter Erblindung an, welche das Auge einer Frau betraf. Die Papille schien etwas geröthet, die Venen etwas erweitert. Schmerzen in der Orbita und längs der Orbitalränder. Die in Begleitung relativ unbedeutender Veränderungen gefundene hochgradige Sehstörung, welche mit vollkommener Heilung endete, schrieb er der Entzündung, welche im Bindegewebe des Nervus opticus auf rheumatischer Basis entstanden war, zu. Nicht viel später führte auch schon Schweigger[2]) einen Fall, der unter dem Bilde einer Embolia arteriae centr. retinae verlief, aber rasch sich besserte, auf eine Erkältung zurück. Die Erblindung trat auf dem einen Auge plötzlich auf; nach Wiederkehr des Sehens war neben einem Gesichtsfeld von normalem Umfang ein centrales Scotom und später die Atrophie der Papille nachweisbar. Später äusserte er sich an der Hand mehrerer analoger Fälle dahin, dass die Fälle mit negativen ophthalmoskopischen Symptomen und einseitigen, plötzlichen Herabsetzungen der Sehkraft aus einer acuten retrobulbären Entzündung des Sehnerven zu erklären seien. Schmidt-Rimpler[3]) dehnt diese Auffassung auch auf ähnliche Erkrankungen aus, die auf beiden Augen auftreten, während Schweigger[4]) den Sitz derselben wegen des geringen Heilungstriebes eher über das Chiasma hinaus näher dem Centrum supponiert.

Die rheumatische Basis wurde seitdem in zahlreichen Fällen und nahezu von sämmtlichen Beobachtern [Leber,[5]) Deutschmann,[6]) Vos-

---

[1]) Klin. Monatsbl. 1878.
[2]) Jahresbericht 1871.
[3]) Klin. Monatsbl. 1877.
[4]) Lehrb. der spec. Augenheilkunde 1873.
[5]) Archiv für Ophthalm., XV. 3.
[6]) Beiträge zur Augenheilkunde, VI.

sius,[1]) Händel,[2]) Perlia,[3]) Landesberg[4])] acceptiert. Michel hält es für wahrscheinlich, dass neben dem vorausgesetzten rheumatischen Einfluss gewöhnlich auch noch ein anderer Factor eine Rolle spielt; namentlich eine tuberculöse, nephritische oder cerebrospinale Erkrankung.

Ueber Art und Ort der Einwirkung des rheumatischen Einflusses begegnen wir auch sehr verschiedenen Auffassungen. Graefe[5]) hält die Neuritis retrobulbaris acuta entsprechend anderen analogen Nervenleiden für eine rheumatische Exsudation in das Neurilemma. In dem Nerven verläuft vielleicht bloss eine Entzündung geringen Grades, die sich bloss in einzelnen Herden präsentiert; die gröbere histologische Veränderung verbreitet sich nicht in der Continuität des Nerven weiter, wie bei der descendierenden Neuritis, und daher können wir auch an der Papille, wenigstens im Beginne, keine auffallenden Abweichungen finden. Die diffuse Trübung und geringe Schwellung der Papille könnten ihrer transitorischen Natur nach als interstitielles Oedem erklärt werden. Die Enge der Arterien und die geringe Erweiterung der Venen könnte auch durch den Entzündungsprocess um das Foramen opticum verständlich gemacht werden, welcher seinen Anfang in der Nervenscheide nehmen würde, u. zw. dort, wo die Arterien und Venen noch gesondert verlaufen, wodurch dann das Entzündungsproduct einerseits durch die Compression der Arterie in der duralen Nervenscheide die Verengung der retinalen Gefässe verursacht, anderseits zufolge der Compression der Nervenelemente die Störung hervorruft.

Die durch v. Graefe auf rein theoretischem Wege erfolgte Localisation des Sitzes der Laesion finden wir durch die Untersuchungen Samelsohns auch praktisch bestätigt. Es ergab sich, dass die partielle Affection des Sehnerven durch einen Entzündungsprocess bedingt ist, der in der Höhe des Foramen opticum beginnt.

An dieser Stelle fand er zumeist jene Factoren vereint, welche die isolierte Erkrankung der im Centrum des Nervus opticus verlaufenden Fasern hervorrufen können. Der Nerv geräth zwischen knöcherne Wände, nimmt hier seine zweite Scheide auf, und wird dadurch von einem besonderen Lymphraum, dem subduralen Raum, umgeben. Im Innern des Nerven ist ein reiches Capillargefässnetz, während es an der Peripherie spärlicher ist. Hieraus folgt, dass sich die Schädlichkeit gelegentlich einer Circulationsstörung in erster Reihe in den mittleren Theilen, wo die Exsudation am lebhaftesten ist, äussern muss; an der Peripherie,

---

[1]) Klin. Monatsbl., XXI.
[2]) Inangur. Diss. Berlin. Jahresber. 1885.
[3]) Klin. Monatsbl., XXIV.
[4]) Klin. Monatsbl., XXIV.
[5]) L. c.

wo die Lymphcirculation ganz frei ist, wird die Störung in geringem Grade, oder überhaupt gar nicht erfolgen. Es ist auch verständlich, dass bei gegebener Ursache früher an einer solchen Stelle eine Schädigung erfolgt, wo die Lymphcirculation sich den veränderten Circulationsverhältnissen wegen der starren knöchernen Wand nicht accomodieren kann, als anderwärts, wo dieser Factor keine Rolle spielt.

So wie jene Ansicht acceptabel und mit den Symptomen in Einklang zu bringen ist, nach welcher die im Blute circulierenden Toxine den mit Blut am reichsten versorgten Theil des Sehnerven: nämlich das in der Mitte verlaufende Bündel, zu allererst und hauptsächlich angreifen; so kann mutatis mutandis diese Auffassung auch bei anderen heftiger wirkenden Ursachen auf Berechtigung zählen.

Die locale Wirkungsweise der Schädlichkeit, welche aber eine intensivere Wirkung als die Toxine äussert, kann auch derart erklärt werden, dass man als Vermittler der Laesion der papillomaculären Fasern eine plötzlich entstehende Perineuritis annimmt, die je nach der Vehemenz der einwirkenden Ursache verschieden schwer sein kann. Die Exsudation in die Scheide des Sehnerven gibt zu einer Circulationsstörung im Innern des Nerven Anlass; und obschon wir voraussetzen können, dass auch die Peripherie des Sehnervenquerschnittes unter der vermehrten subduralen Flüssigkeit leidet, so geschieht dies doch erfahrungsgemäss nicht in dem Grade, dass die Nervenfasern dadurch ihre Leitungsfähigkeit verlieren. Hingegen erleiden die in der Mitte des Nerven verlaufenden papillomaculären Bündel, die den krankhaft veränderten Circulationsverhältnissen gegenüber scheinbar empfindlicher sind, in ihrer Wirkung eine Störung, und so entsteht bei normaler Peripherie des Gesichtsfeldes das centrale Scotom, das Charakteristicon der Neuritis retrobulbaris acuta genannten Symptomengruppe. Bei der Diagnose, die sich nebst der plötzlich entstandenen Sehstörung auf dieses nachweisbare centrale Scotom stützt, dürfen wir auch die begleitenden Symptome nicht ausser Acht lassen. Diese sind bei der Neuritis retrobulbaris acuta je nach der Vehemenz der Entzündung verschieden. Ein häufiges Symptom ist die Schmerzhaftigkeit, die bei der Bewegung des erkrankten Auges auftritt, aber auch im Zustande der Ruhe fortbesteht, und sich in der Tiefe der Orbita localisiert. Mitunter strahlt sie auch auf die Umgebung aus und kann sogar den Charakter der Hemicranie annehmen; ein anderesmal wieder bezeichnet der Kranke nur das Zurückdrängen des Auges als schmerzhaft. Hock[1]) glaubt aus jener Richtung, in welcher die Bewegung des Auges die grössten, oder ganz besondere Schmerzen verursacht, auch den Sitz der Laesion bestimmen zu können. Wenn sich z. B. beim

[1]) Wiener Med. Blätter 1883.

Hinaufsehen der grösste Schmerz zeigt, so ist der Sitz der Entzündung unten, in der Vagina nervi optici. Die Schmerzhaftigkeit können wir thatsächlich in einem guten Theil der mitgetheilten einschlägigen Fälle auffinden. Wenn sie zugegen ist, so können wir sie als werthvolles Symptom gegenüber der Neuritis retrobulbaris toxica verwerten, bei der sie niemals vorkommt (Uthoff).[1]) Indes erscheint sie in Begleitung der rheumatischen, acuten Neuritiden, auch nicht constant; nach Leber[2]) begegnen wir ihr besonders bei den einseitigen Fällen.

Als Theilerscheinungen der acuten Entzündung treten manchmal Anschwellen der Augenlider, Oedem derselben und eine Protrusio bulbi in geringerem oder höherem Grade als Zeichen eines collateralen Oedems, bedingt durch den orbitalen Entzündungsprocess, auf. Diese acuten Erscheinungen fand ich bloss in einzelnen Fällen von einseitigen Laesionen erwähnt.

Die in der Literatur mitgetheilten Fälle von Neuritis retrobulbaris acuta, auf welche ich mich bisher berief, sprechen von einer Erkrankung, die bloss im Sehnerve localisiert ist. Schon Graefe[3]) äusserte sich dahin, dass diese Krankheit sich nicht mit intracraniellen Processen zu complicieren pflege. Und wenn in dem Falle Landesbergs neben der einseitig entstandenen acuten Neuritis retrobulbaris auch der Nervus facialis erkrankte, so beweist das nur, dass auch der Nervus opticus keine Ausnahme unter den rheumatischen Nervenerkrankungen bildet. Ebenso wie das Arbeiten an einem feuchten, zugigen Orte eine Parese des Facialis verursachen konnte, kann eine gleichzeitige Laesion des Opticus die Annahme einer Neuritis retrobulbaris acuta auf rheumatischer Grundlage nur unterstützen. Wir finden indess auch einige Beobachtungen, bei welchen man das in Rede stehende Nervenleiden mit anderen Erkrankungen des Nervensystems in Zusammenhang zu bringen sucht. So erwähnen Achard,[4]) Guinon,[4]) Fitzgerald,[4]) dass nach Neuritis retrobulbaris acuta Rückenmarks- respective Gehirnkrankheiten aufgetreten wären.

Neuerdings beschrieb Elschnig[5]) 4 Fälle, mit welchen sich Myelitis acuta combinierte. Im I. Falle trat nach einer heftigen Erkältung im III. nach Influenza an beiden Augen plötzliche Erblindung auf; während im II. und IV. Falle aus unbekannter Ursache ebenfalls an beiden Augen eine rasch verlaufende Amaurosis entstand. Bei allen 4 Individuen waren bei den Bewegungen des Auges, resp. bei Druck

[1]) Archiv für Ophthalm. 1887.
[2]) L. c.
[3]) L. c.
[4]) Archiv für Augenheilkunde 1893, S. 7—58.
[5]) Ibidem.

auf den Bulbus heftige Schmerzen vorhanden. Die Symptome am Augenhintergrunde waren bedeutend. Beim I. Fall war die Papille roth, verschleiert, die Retina in der Umgebung trüb; am oberen Rande der rechten Papille mehrere streifenförmige Blutungen; der Foveareflex kaum wahrnehmbar; von der Fovea nach aussen und oben zahlreiche kleine, unregelmässig situirte gelbe Fleckchen. Lichtempfindung war auf keinem Auge vorhanden. Nach 5 Monaten war die Sehschärfe am rechten Auge $^1/_4$ ($^6/_{24}$) des Normalen, am linken $^1/_3$ ($^6/_{18}$); Gesichtsfelder frei (!); die Erkennung von Grün und Roth unbestimmt.

Die äussere Hälfte der scharf begrenzten Papillen war stark, die innere Hälfte weniger blass. Gefässe eng. Im Falle II. waren die Papillen hyperämisch, im geringen Grade getrübt. Lichtempfindung erloschen. Nach Verlauf von 5 Wochen war die Sehschärfe an beiden Augen vollkommen. Gesichtsfelder frei, Farbensinn normal, Augenhintergrund gesund. Bei dem unter III. mitgetheilten Kranken waren beide Papillen getrübt, stark hyperämisch geschwellt; die Retina normal. Lichtempfindung war bloss am rechten Auge vorhanden. Nach 2 Monaten kehrte am rechten Auge die Sehschärfe auf $^1/_{10}$ des Normalen zurück, auf dem linken zählte er bloss auf 3 M. Finger. Papillen gelblich, weiss gefärbt, Gefässe verengt. Perivasculitis nicht vorhanden. Gesichtsfelder frei (!), die rothen und grünen Farben werden überhaupt nicht erkannt. Sämmtliche 3 Kranke erkrankten während der Besserung ihres Augenleidens unter den Erscheinungen der Myelitis acuta, und wurden auf die neuropathologische Abtheilung transferirt; ihre Myelitis heilte. Nicht so günstig endete der Fall IV. Die vollkommene Erblindung bei dieser Frau trat auch in Begleitung heftiger Kopfschmerzen aus unbekannter Ursache und in kurzer Zeit ein. Der Augenhintergrund zeigte beiderseits ungefähr dieselben Erscheinungen: Papillen geröthet, getrübt, geschwellt; diese Veränderungen erstreckten sich auch weit auf die Retina. Um die Papillen herum war ein concentrischer, gelber Streifen zu sehen. Retinale Venen erweitert, geschlängelt. Reflex der Fovea blass, um die Fovea herum mehrere grau-gelbe Flecke. Die Kranke wurde nach 6 Wochen, Myelitis halber, auf die neuropathologische Abtheilung transferirt, woselbst sie nach 13 Tagen, unter Steigerung der cerebralen und bulbären Symptome starb.

Die anatomische Untersuchung der der Leiche entnommenen Sehnerven ergab für beide einen analogen Befund. Der Nervus opticus zeigte sich vom Bulbus an bis zum Chiasma, und über dies hinaus bis zum Tractus opticus, in seinem ganzen Querschnitte degeneriert, ja selbst der, der Capsula interna entnommene Gehirntheil zeigte ganz ähnliche Veränderungen. Die Papille und die innere Hälfte der Retina brachte, nebst den Resten der abgelaufenen Entzündung, die Degeneration der Nervenelemente zur Ansicht. In den Sehnerven selbst waren die Veränderungen in den dem Gehirn näher liegenden Theilen ausgeprägter.

Der Fall ist insoferne lehrreich, als er die Combination der Erkrankung der Sehnerven mit acuten Processen des Gehirns, resp. Rückenmarks demonstriert. Der in dem centralen Nervensystem und in dem N. opticus abgelaufene Process ist der nämliche und wahrscheinlich auch die Folge der nämlichen Ursache. Ob diese Ursache das supponierte Gift des Rheumatismus, oder aber irgend ein infectiöses Agens oder sonst etwas Anderes ist, lässt sich nicht entscheiden. Darüber dürfen wir uns nicht wundern, wenn wir die Sehnerven gleichzeitig mit dem centralen Nervensystem erkranken sehen; ist es doch eine allgemein angenommene Auffassung, dass auch der Sehnerv eigentlich ein Antheil des Gehirns sei! Uebrigens beweist den engen Zusammenhang des Sehnerven und dessen Verwandtschaft mit dem centralen Nervensystem zur Genüge jene Häufigkeit, mit welcher wir thatsächlich Erkrankungen beider gleichzeitig finden. Als Beispiel genügt der Hinweis auf die Tabes dorsalis. Der mit Atrophie der Nervenelemente einhergehende sclerosierende Process, welcher sich im Rückenmark abspielt, tritt im Nerv. opticus oft schon zu einer Zeit auf, da noch gar keine Laesion anderer Gehirnnerven nachzuweisen ist. Und es ist eine bekannte Thatsache, dass der degenerative Process im Sehnerven oft früher zu constatieren ist, als im Rückenmark. Ist es demnach unwahrscheinlich, dass sich nicht nur solche regressive, sondern auch productive Processe im Sehnerven und im centralen Nervensystem zu einander gesellen? In dem Falle Elschnigs verstrich zwischen der Erblindung und dem Auftreten der Rückenmarks-Erscheinungen kaum ein Monat; somit spricht die Chronologie für die Zusammengehörigkeit der beiden; analoge anatomische Erscheinungen aber sind geradezu beweisend in dieser Beziehung.

Von diesem Standpunkte ist dieser Fall interessant und unserer Aufmerksamkeit wert.

Der Augenhintergrund zeigte entschieden sämmtliche Zeichen der Papillo-retinitis, obschon der Grad derselben zu der schweren Sehstörung in keinem Verhältnis stand. Ausserdem waren Schmerzhaftigkeit bei Berührung der Bulbi, und die rasche Entwickelung der Laesion die einzigen Symptome, die dem Beobachter zur Verfügung standen. Als Ursache dieser unbestimmten Erscheinungen können wir a posteriori ohne Zweifel auf die im Sehnerven abgelaufene Entzündung hinweisen, welche in der ganzen Länge und am Querschnitte des Nerven ihren Sitz hatte; diese Veränderung können wir nahezu bis zu den Gehirnganglien verfolgen. Die krankhaften Erscheinungen spielen sich also zumeist nicht intraocular, sondern hinter dem Bulbus ab. Wie weit sollen wir aber die Grenzen der Bezeichnung „retrobulbaris“ ausdehnen? Die intracraniellen Veränderungen auch einfach als hinter dem Bulbus gelegen zu erklären, scheint doch eine zu weit gefasste Definition zu

sein. Wenn andererseits wieder die Veränderung der dem Gehirn näher liegenden Theile praevaliert, warum dann die Benennung „Neuritis retrobulbaris“? Unserer Ansicht nach würde auch a posteriori in diesem Falle die Diagnose „Neuritis acuta nervi optici“ richtiger sein, da sie eher die Laesion des Sehnerven in seinem ganzen Verlaufe ausdrücken würde.

Wenn wir bei den drei zuerst erwähnten, mit spinalen Erkrankungen complicierten Amaurosen, auch eine ähnliche pathologisch-anatomische Basis annehmen, so müssen wir zu dem Schlusse gelangen, dass man beim Auftreten bilateraler plötzlicher Erblindungen, die mit orbitalen Schmerzen einhergehen, wenn unsere Diagnose durch die Erscheinungen des Augenhintergrundes keine bestimmte Richtung erhält, auch an die Entzündung des ganzen Opticus-Stammes denken, für deren centralen Ursprung die gleichzeitige Erkrankung des Central-Nervensystems sprechen würde, so wie der Umstand, dass sogar bei Rückkehr der Sehkraft kein Scotom nachzuweisen ist. Solche Fälle sollte man zur Vermeidung von Begriffsverwirrungen von jenen trennen, welche den Charakter einer rein localen Erkrankung tragen und sich auf den orbitalen Theil des N. opticus beschränken; diese unterscheiden sich von dem erwähnten darin, dass bei ihnen selbst nach Rückkehr des Sehvermögens der Nachweis eines centralen Scotoms gelingt.

Im Nachfolgenden möchte ich über derartige Fälle, die an der Budapester Universitäts-Augenklinik zur Beobachtung gelangten, referieren.

I. R. N., ein 19jähriger junger Mann, präsentierte sich am 22. October 1896 zum erstenmale mit der Klage, dass sich vor 7 Wochen sein Sehvermögen auf beiden Augen plötzlich verschlechtert habe. Gleichzeitig empfand er bei Bewegung des Auges, wie bei Berührung desselben in den Augenhöhlen und in der Stirngegend Schmerzen. Seither verschlechterte sich auch seine Sehschärfe. Der ziemlich gut entwickelte, etwas anaemische Jüngling erzählte ferner, dass seine Eltern und Geschwister leben, gesund seien, und dass in seiner Familie niemand ein Augenleiden habe, resp. auch nicht hatte. Er selbst hatte, bis zur Entstehung seines Leidens sowohl in die Ferne als in die Nähe gut gesehen. Die Ursache seines Augenleidens kennt er nicht. Bisher hat er nicht geraucht, auch mit Spirituosen keinen Missbrauch getrieben. Bei seinem Erscheinen war die Sehschärfe an beiden Augen $= {}^{5}/_{70}$. Die Gesichtsfelder hatten normale Ausdehnung; die Farben wurden innerhalb beschränkten Grenzen gut erkannt; im Centrum waren beiderseits unregelmässig gestaltete absolute Scotome von circa 10° zu finden. An den Augen war äusserlich gar keine nachweisbare Veränderung vorhanden; brechende Medien rein. Die innere Hälfte der Papille prominiert bei verschwommenen Grenzen ein wenig; die äusseren Hälften waren scharf begrenzt und etwas blässer

als normal, die Venen stärker gefüllt, an den Arterien war keine Anomalie zu constatieren. Retina gesund. Bei Druck auf den Bulbus war eine Empfindlichkeit geringen Grades vorhanden. Die Untersuchung des Nervensystems ergab ein negatives Resultat.

Nach erfolgter Aufnahme des Kranken auf die Klinik wurde ihm ein finsteres Zimmer angewiesen. Nach 2 Tagen hatte sich die Sehschärfe auf dem rechten Auge spontan auf $^5/_{50}$ gebessert, mit dem linken Auge konnte er indess nur auf $^3/_4$ M. Finger zählen. Während der Einreibung mit 3 Gramm Quecksilber blieb der Zustand des rechten Auges unverändert, das linke Auge verschlimmerte sich progressiv bis auf Fingerzählen auf $^1/_5$ M. Nach 20 Einreibungen trat Salivation auf, worauf die Quecksilber-Cur abgebrochen wurde. Dem Kranken wurde hierauf die Anwendung von Jodkali ordiniert und wir entliessen denselben am 23. November. Er sah damals mit dem rechten Auge $^5/_{50}$, mit dem linken in $^3/_4$ M. Finger. Gesichtsfelder unverändert. Innere Grenzen der Papillen etwas verschwommen, die äusseren Hälften decoloriert.

Am 21. December stellte er sich neuerdings vor. Am rechten Auge ist Visus $= ^5/_{30}$, am linken V. $= ^5/_{70}$. Gesichtsfeld rechts nach aussen um 15°, links nach oben und aussen um 10° verengt; Gesichtsfelder für Farben von normaler Ausdehnung. Im Centrum ein absolutes Scotom von 6°, welches von einem gürtelförmigen Gebiet umgeben wird, in welchem die Farben in dünklerer Nuance erscheinen. Papillen scharf begrenzt, ausgesprochen blass, besonders die äussere Hälfte. Venen gefüllt, Retina gesund.

II. A. G., ein 37jähriger Mann suchte am 9. Jänner 1896 unsere Klinik auf, mit der Angabe, dass das Sehvermögen auf seinem linken Auge seit einem Monate sich rapid verschlechtere. Den Verfall seines Visus nahm er eines Abends wahr, als er aus der Kirche heimgekehrt, in erhitztem Zustande von einem Luftzuge getroffen wurde; kurz darauf empfand er hinter dem linken Auge stechende, brennende Schmerzen. Die Schmerzen steigerten sich beim Blicken nach der Seite, und bald nachher schwand auch sein Sehvermögen. Er hatte den Eindruck, als ob die Luft vor ihm vibrieren würde, später erschienen ihm die fixierten Objecte dunkler, als ihre Umgebung, zumal wenn er dieselben bei stärkerer Beleuchtung oder aus der Nähe betrachtete.

Gelegentlich der Untersuchung bei der Aufnahme fanden wir die Sehschärfe am rechten Auge $= ^5/_5$, am linken $= ^5/_{30}$. Linkes Auge äusserlich gesund; die Papille mässig verschleiert, Venen etwas weiter als normal, sonst aber keine auffallende Veränderung wahrzunehmen. Rechtes Auge vollkommen gesund. Bei normalem Umfange des Gesichtsfeldes am linken Auge ein centrales relatives Scotom ungefähr von 8°, welches sich hauptsächlich auf Roth und Grün bezog. (Fig. 1.) An der Peripherie werden die Farben gut erkannt.

Nach localer Blutentziehung hinter dem Processus mastoideus und insgesammt fünf Pilocarpin-Injectionen in zweitägigen Intervallen besserte sich sein Zustand rasch, so dass er am 28. Jänner die Klinik verlassen konnte. Visus um linken Auge nahezu vollkommen ($^5/_7$); das centrale Scotom besteht noch, wenngleich in geringerem Umfange. Augenhintergrund unverändert.

Am 22. Februar stellte er sich uns neuerdings mit der Angabe vor, dass sein Sehvermögen seit dem Verlassen der Klinik gut gewesen sei und dass er unserer Anordnung gemäss, einigemale 1·5 *gr* Natr. salyc. täglich genommen habe. Vor einigen Tagen verschlimmerte sich

S

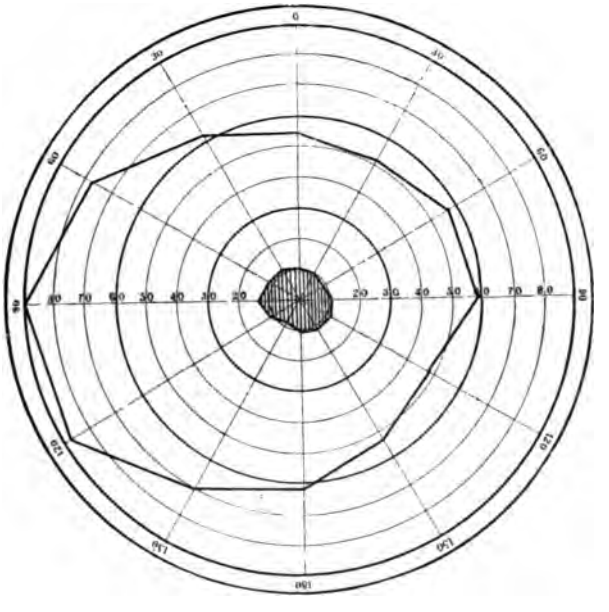

Fig. 1.

nach einer, bei schlechtem, kalten und windigen Wetter gemachten Reise der Zustand seines rechten Auges neuerdings; auch die Schmerzen stellten sich wieder ein, wenn auch in geringerem Grade, als zur Zeit seiner ersten Erkrankung. Bei der Untersuchung stellte es sich heraus, dass er am linken Auge nur in $1^1/_2$ *m* Finger zählen konnte; die Sehschärfe des rechten Auges war vollkommen. Linkes Gesichtsfeld normal; Farben werden bis zur normalen Grenze gut erkannt; centrales relatives Scotom, welches sich auch jetzt besonders auf Grün und Roth bezieht, aber einen weiteren Umfang besitzt, als zum ersten Male. Der Augenhintergrund weicht nur insofern von dem Aussehen bei der ersten Untersuchung

ab, als die Venen etwas stärker geschlängelt erscheinen; im Uebrigen ist der Befund negativ.

Nach 2 Tagen besserte sich die Sehschärfe spontan auf $^5/_{20}$; nach 10 Inunctionen aber auf $^5/_7$; nach 15 Inunctionen wurde er mit nahezu normaler ($^5/_5$?) Sehschärfe entlassen. Centrales Scotom verkleinert; objectiv kann bloss eine geringgradige Verschleierung der Papille neben Erweiterung der Venen nachgewiesen werden; es wurde die Fortsetzung der Inunctionen empfohlen.

Am 30. März war das Resultat der Untersuchung nach 30 Inunctionen folgendes: Visus am rechten Auge = $^5/_5$, am linken Auge = $^5/_5$ (?)

S

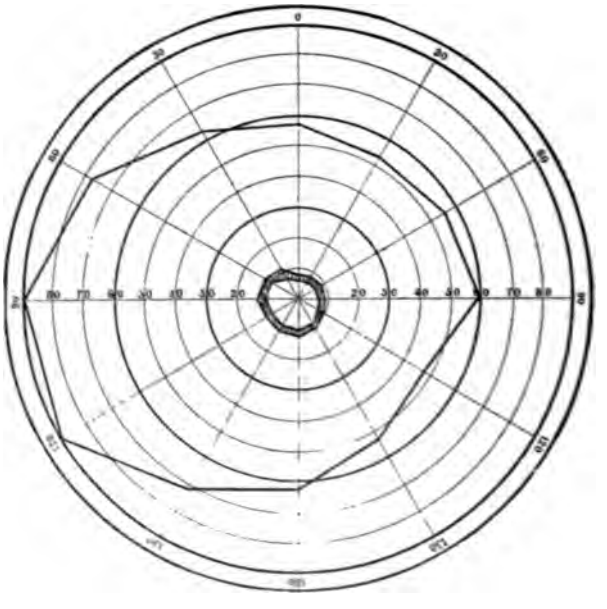

Fig. 2.

Gesichtsfeld des linken Auges normal. Farben werden sowohl an der Peripherie als im Centrum gut erkannt. Um den fixierten Punkt befindet sich ein ungefähr 2° breites Gebiet in Form eines Ringes, innerhalb dessen Roth und Grün undeutlich werden; ersteres nennt der Kranke bräunlich, letzteres grau. (Fig. 2.) Nach aussen und centralwärts von diesem Gebiet ist der Farbensinn intact. Augenhintergrund vollkommen gesund.

Nach 2 Wochen wich der Befund von dem Resultat der ersten Untersuchung nur insoweit ab, als die untere Hälfte des ringförmigen, pericentralen relativen Scotoms verschwand, und nur oben in Form eines schmalen Streifens nachgewiesen werden konnte.

Zuletzt wurde der Kranke am 29. December 1886 untersucht. Seine Sehschärfe war auf beiden Augen volkommen normal ($^5/_5$); Gesichtsfeld normal, Scotom nicht nachweisbar. Am Augenhintergrund nichts Abnormes.

Unser III. Fall betrifft S. F., einen 31jährigen Mann, der am 16. November 1896 auf der Klinik mit der Klage erschien, dass er vor 2 Wochen nach einer Erkältung linksseitiges Ohrensausen und Flimmern vor den Augen bekommen habe. Seit einer Woche nahm das Sehvermögen seines linken Auges unter Kopfreissen in hohem Grade ab. Er hatte bisher kein Augenleiden. Kein Symptom von Lues, Urinoskopie negativ.

S

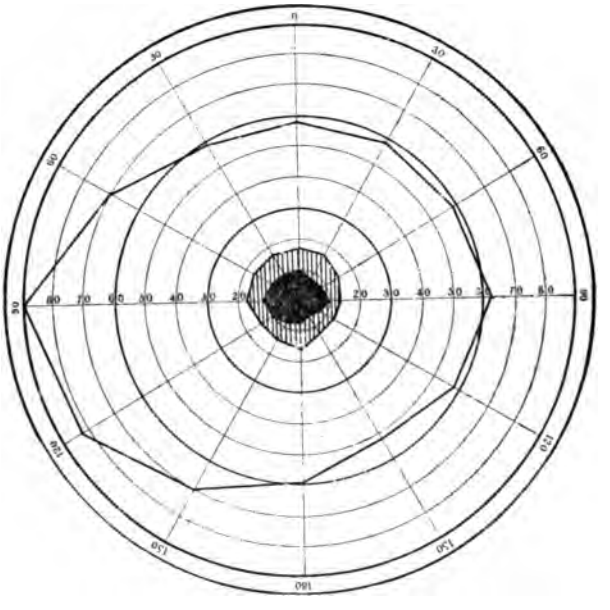

Fig. 3.

Sehschärfe am rechten Auge $^5/_5$, mit dem linken zählte er bloss in 5 *m* Finger. Linke Pupille erweitert, reagiert auf directe Beleuchtung träge, consensuell gut. Grenzen des Gesichtsfeldes normal; das farbige Gesichtsfeld in geringem Grade verengt. Centrales, absolutes Scotom von 10°, welches in einem Umfange von ungefähr 5° eine Zone umgibt, die gegen Farben verminderte Empfindlichkeit zeigt. (Fig. 3.)

Befund am Augenhintergrunde negativ. Das Zurückdrängen des linken Auges in die Orbita bereitet Schmerzen; gleichzeitig besteht eine minimale Protrusion des Bulbus.

Da wir den Kranken äusserer Umständen wegen bloss ambulatorisch behandeln konnten, wurde demselben ein graues Schutzglas und

Jodkali anempfohlen. Bei der am 22. November vorgenommenen neuerlichen Untersuchung fanden wir den Visus gebessert ($^5/_{70}$); die Bewegungen des Auges sind frei, der Druck auf den Bulbus verursacht bloss geringe Schmerzen. Protrusion ist nicht nachweisbar. Opthalmoskopischer Befund ganz negativ. Im Gesichtsfelde trat keine wesentliche Veränderung ein. Rechtes Auge vollkommen gesund. Es wurde ihm weiterhin der Gebrauch von Jodkali ordiniert.

Seither hatten wir keine Gelegenheit den Kranken abermals zu untersuchen.

IV. A. F., ein 25jähriger Mann, präsentierte sich zum erstenmale am 24. December 1894, mit der Angabe, das Sehvermögen seines linken Auges sei unter dumpfen Schmerzen in der Orbita plötzlich zugrunde gegangen.

Die Sehschärfe am rechten Auge ist normal ($^5/_5$), am linken zählt er bloss Fingerdicht vor dem Auge. Gesichtsfeld am linken Auge zumal nach innen und aussen verengt, centrales, relatives Farbenscotom von grosser Ausdehnung. Innere Hälfte der linken Papille bei verschwommenen Grenzen prominierend, geschwellt, getrübt; die temporale Hälfte scharf begrenzt. Venen erweitert, etwas geschlängelt. Die Retina zeigt keine auffallende Abweichung von der Norm. Das Zurückdrängen des Bulbus verursacht heftigen Schmerz. Keine Spur von Lues; die Untersuchung seines Nervensystems ergab nichts Pathologisches (Prof. Alex. v. Korányi).

Nach localer Blutentziehung hinter dem linken Processus mastoideus und Verabreichung von Natr. salicyl. zählte er am 3. Jänner 1896 mit dem linken Auge in $1^1/_2\,m$ Finger. Zur weiteren Behandlung wurden Einreibungen mit Quecksilbersalbe zu 3 g angeordnet, worauf die Heilung rascher vorwärts schritt.

Am 8. Jänner ist Visus am rechten Auge $= ^5/_5$, am linken: Fingerzählen in $2^1/_2$ M., am 26. Jänner am rechten Auge V. $= ^5/_5$, am linken V. $= ^5/_{20}$. Es wurde Jodkali ordiniert.

Die letzte Untersuchung erfolgte am 15. März 1896, bei welcher die Sehschärfe rechts vollkommen ($^5/_5$), links nahezu normal ($^5/_7$) war. Die Untersuchung des Gesichtsfeldes konnte nicht vorgenommen werden. Aeussere Hälfte der linken Papille ausgesprochen decoloriert, Retina gesund. Dieser Fall wurde mir vom Herrn Privatdocenten Dr. Emil von Grósz aus seinen Privatnotitzen zur Veröffentlichung überlassen.

Wir standen somit im ersten Falle einer an beiden Augen rasch entstandenen Verschlechterung des Sehvermögens gegenüber, deren Schwere aus dem ophthalmoscopischen Befunde nicht zu erklären war. Das gefundene centrale Scotom neben peripheren normalen Grenzen des Gesichtsfeldes führte nach Ausschliessung der hereditären Verhältnisse und der toxischen Einflüsse, und unter Berücksichtigung der subjectiven Schmerz-

haftigkeit zur Diagnose einer Neuritis retrobulbaris acuta, welche Annahme durch den Verlauf des Falles auch rechtfertigt wurde.

Allgemeine Störungen des Nervensystems fanden sich nicht vor.

Nach Ablauf des im Sehnerven localisierten acuten Processes trat partielle Atrophie der Papille ein. Dass indes die Entzündung nicht allein auf die papillo-maculären Fasern beschränkt blieb, zeigt ausser dem centralen Scotom die später gefundene periphere Gesichtsfeldeinschränkung, sowie auch das Abblassen der inneren Hälfte der Papille wenn auch im geringen Grade. Der Fall gehört schon wegen seiner geringen Heilungstendenz zu den schwereren Formen.

Dem zweiten Krankheitsfalle verleiht der besondere Verlauf, das Verhalten des Scotoms, sowie auch der Umstand, dass diese Krankheit sich bei einem starken Raucher entwickelte, ein besonderes Interesse.

Die plötzlich entstandene hochgradige Sehstörung sank, nachdem sie sich rasch gebessert, von der erreichten, nahezu vollkommenen Sehschärfe wieder auf Fingerzählen in $1^1/_2\,m$ herab. Dieses heftige Recidiv, das vom Kranken auf eine neuerliche Erkältung zurückgeführt wurde, müssen wir bei der Neuritis retrobulbaris acuta als Seltenheit bezeichnen. In der Literatur fand ich es nur einmal von Perlia,[1]) der sie bei einem Locomotivführer beobachtete, erwähnt. Andere erwähnen darüber überhaupt nichts, während Schweigger[1]) an der Hand mehrerer Fälle erklärt, dass er nie einem Recidiv begegnete. Insofern aber, als solche Recidive bei chronischen Formen nicht zu den Seltenheiten gehören, und bei neuerlichem Missbrauch mit toxischen Stoffen auch regelmässig aufzutreten pflegen, so ist dasselbe in unserem Falle einer umso höheren Beachtung würdig, da es demonstriert, dass bei einem starken Tabakraucher eine Neuritis retrobulbaris entstehen kann, die auch das typische Bild des Recidivs darbietet, ohne dass die Laesion toxischen Ursprungs wäre. Denn, wenn auch in der Beziehung die Ansichten differieren können, ob eine Neuritis retrobulbaris acuta bloss an einem Auge oder auch auf beiden entstehen kann, oder ob die toxische Neuritis auch acut auftreten kann, wie dies Galezowsky,[2]) Hirschler[3]) und Kosminski[4]) behaupteten, oder nur chronisch: darin stimmen sämmtliche Forscher überein, dass die toxische Neuritis immer beide Augen und zwar zumeist gleichmässig befällt.

Mit Rücksicht darauf, dass unser Kranker seine Sehstörung sowohl zum erstenmale, als auch bei Gelegenheit des Recidivs ganz bestimmt von einer Erkältung herleitete; aber insbesondere weil das plötzliche

[1]) L. c.

[2]) Jahresbericht 1871, S. 342.

[3]) In der ung. wiss. Akademie abgeh. Vortrag.

[4]) Warschauer „Klinika" Jähresb. 1871, S. 345.

ab, als die Venen etwas stärker geschlängelt erscheinen; im Uebrigen ist der Befund negativ.

Nach 2 Tagen besserte sich die Sehschärfe spontan auf $^5/_{20}$; nach 10 Inunctionen aber auf $^5/_7$; nach 15 Inunctionen wurde er mit nahezu normaler ($^5/_5$?) Sehschärfe entlassen. Centrales Scotom verkleinert; objectiv kann bloss eine geringgradige Verschleierung der Papille neben Erweiterung der Venen nachgewiesen werden; es wurde die Fortsetzung der Inunctionen empfohlen.

Am 30. März war das Resultat der Untersuchung nach 30 Inunctionen folgendes: Visus am rechten Auge $= ^5/_5$, am linken Auge $= ^5/_5$ (?)

Fig. 2.

Gesichtsfeld des linken Auges normal. Farben werden sowohl an der Peripherie als im Centrum gut erkannt. Um den fixierten Punkt befindet sich ein ungefähr 2° breites Gebiet in Form eines Ringes, innerhalb dessen Roth und Grün undeutlich werden; ersteres nennt der Kranke bräunlich, letzteres grau. (Fig. 2.) Nach aussen und centralwärts von diesem Gebiet ist der Farbensinn intact. Augenhintergrund vollkommen gesund.

Nach 2 Wochen wich der Befund von dem Resultat der ersten Untersuchung nur insoweit ab, als die untere Hälfte des ringförmigen, pericentralen relativen Scotoms verschwand, und nur oben in Form eines schmalen Streifens nachgewiesen werden konnte.

Krankheit können wir die verschiedensten Arten von Scotom finden, und seine Form kann sogar bei ein und demselben Kranken wechseln.

Die Scotome der Neuritis retrobulbaris acuta sind absolute, d. h. in ihrem Bereiche fehlt auch das quantitative Sehen; oder sie sind relative, wenn sich das Sehen bloss qualitativ, und zwar bezüglich der Farben änderte.

Diese veränderte Empfindlichkeit gegen Farben kann in zwei Richtungen zum Ausdruck kommen; entweder erkennt der Kranke die gezeigte Farbe überhaupt nicht, und gibt eine ganz andere Farbe an; oder aber er sieht zwar die fragliche Farbe, aber in einer anderen, gewöhnlich dünkleren Nuance.

Wir könnten daher im ersten Falle sagen, dass sich der Tonus der Farbe verändert hat, wenn der Kranke z. B. das Rothe braun, das Blaue grün, das Weisse blau sieht; während im zweiten Falle die Farbenempfindung bloss bezüglich der Nuance gelitten hat, indem dieselben dünkler erscheinen. Natürlich können wir die erste Gattung der veränderten Farbenerkennung nur dann als krankhaft bezeichnen, wenn wir an der Peripherie des Gesichtsfeldes, eventuell auch am anderen gesunden Auge den Farbensinn normal gefunden haben.

Gewöhnlich stehen die Verhältnisse so, dass das centrale absolute Scotom von einem gürtelförmigen relativen Scotom umgeben wird, dessen Nachweis von der Geduld des Untersuchers, aber nicht weniger von der Intelligenz des Kranken abhängt.

Die Besserung der Krankheit pflegt mit der Verkleinerung des Scotoms zu beginnen. Dies geschieht entweder so, dass der absolute Theil von der Peripherie her relativ zu werden beginnt, oder, dass das schon vom Beginne an relative Scotom von der Peripherie her sich verkleinert — bis es schliesslich nur mehr auf einem kleinen centralen Gebiete mit einem entsprechend kleinen Objecte nachweisbar ist.

Samelsohn betrachtet dies als eine Regel, von welcher er in seinen zahlreichen Fällen keine einzige Ausnahme beobachtete. Uthoff[1]) indes gibt zu, dass in seltenen Fällen auch das Gegentheil zu beobachten ist, dass sich nämlich das Scotom nicht von den Rändern, sondern von der Mitte her aufzuklären beginnt. So gestaltete sich die Veränderung des Scotoms auch in unserem zweiten Falle. Zuerst verschwand der centrale Theil, später die untere Hälfte des zurückgebliebenen ringförmigen Gebietes, bis sich schliesslich auch die rückständige obere Hälfte aufklärte. Ohne aus diesem einen Fall eine Folgerung ableiten zu wollen, finde ich es doch auffallend, dass von den 37 toxischen Neuritiden Samelsohns auch nicht eine einzige diese Erscheinung zeigte;

[1]) L. c.

Jodkali anempfohlen. Bei der am 22. November vorgenommenen neuerlichen Untersuchung fanden wir den Visus gebessert ($^5/_{70}$); die Bewegungen des Auges sind frei, der Druck auf den Bulbus verursacht bloss geringe Schmerzen. Protrusion ist nicht nachweisbar. Opthalmoskopischer Befund ganz negativ. Im Gesichtsfelde trat keine wesentliche Veränderung ein. Rechtes Auge vollkommen gesund. Es wurde ihm weiterhin der Gebrauch von Jodkali ordiniert.

Seither hatten wir keine Gelegenheit den Kranken abermals zu untersuchen.

IV. A. F., ein 25jähriger Mann, präsentierte sich zum erstenmale am 24. December 1894, mit der Angabe, das Sehvermögen seines linken Auges sei unter dumpfen Schmerzen in der Orbita plötzlich zugrunde gegangen.

Die Sehschärfe am rechten Auge ist normal ($^5/_5$), am linken zählt er bloss Fingerdicht vor dem Auge. Gesichtsfeld am linken Auge zumal nach innen und aussen verengt, centrales, relatives Farbenscotom von grosser Ausdehnung. Innere Hälfte der linken Papille bei verschwommenen Grenzen prominierend, geschwellt, getrübt; die temporale Hälfte scharf begrenzt. Venen erweitert, etwas geschlängelt. Die Retina zeigt keine auffallende Abweichung von der Norm. Das Zurückdrängen des Bulbus verursacht heftigen Schmerz. Keine Spur von Lues; die Untersuchung seines Nervensystems ergab nichts Pathologisches (Prof. Alex. v. Korányi).

Nach localer Blutentziehung hinter dem linken Processus mastoideus und Verabreichung von Natr. salicyl. zählte er am 3. Jänner 1896 mit dem linken Auge in $1^1/_2$ *m* Finger. Zur weiteren Behandlung wurden Einreibungen mit Quecksilbersalbe zu 3 *g* angeordnet, worauf die Heilung rascher vorwärts schritt.

Am 8. Jänner ist Visus am rechten Auge $= ^5/_5$, am linken: Fingerzählen in $2^1/_2$ M., am 26. Jänner am rechten Auge V. $= ^5/_5$, am linken V. $= ^5/_{20}$. Es wurde Jodkali ordiniert.

Die letzte Untersuchung erfolgte am 15. März 1896, bei welcher die Sehschärfe rechts vollkommen ($^5/_5$), links nahezu normal ($^5/_7$) war. Die Untersuchung des Gesichtsfeldes konnte nicht vorgenommen werden. Aeussere Hälfte der linken Papille ausgesprochen decoloriert, Retina gesund. Dieser Fall wurde mir vom Herrn Privatdocenten Dr. Emil von Grósz aus seinen Privatnotitzen zur Veröffentlichung überlassen.

Wir standen somit im ersten Falle einer an beiden Augen rasch entstandenen Verschlechterung des Sehvermögens gegenüber, deren Schwere aus dem ophthalmoscopischen Befunde nicht zu erklären war. Das gefundene centrale Scotom neben peripheren normalen Grenzen des Gesichtsfeldes führte nach Ausschliessung der hereditären Verhältnisse und der toxischen Einflüsse, und unter Berücksichtigung der subjectiven Schmerz-

haftigkeit zur Diagnose einer Neuritis retrobulbaris acuta, welche Annahme durch den Verlauf des Falles auch rechtfertigt wurde.

Allgemeine Störungen des Nervensystems fanden sich nicht vor.

Nach Ablauf des im Sehnerven localisierten acuten Processes trat partielle Atrophie der Papille ein. Dass indes die Entzündung nicht allein auf die papillo-maculären Fasern beschränkt blieb, zeigt ausser dem centralen Scotom die später gefundene periphere Gesichtsfeldeinschränkung, sowie auch das Abblassen der inneren Hälfte der Papille wenn auch im geringen Grade. Der Fall gehört schon wegen seiner geringen Heilungstendenz zu den schwereren Formen.

Dem zweiten Krankheitsfalle verleiht der besondere Verlauf, das Verhalten des Scotoms, sowie auch der Umstand, dass diese Krankheit sich bei einem starken Raucher entwickelte, ein besonderes Interesse.

Die plötzlich entstandene hochgradige Sehstörung sank, nachdem sie sich rasch gebessert, von der erreichten, nahezu vollkommenen Sehschärfe wieder auf Fingerzählen in $1^1/_2\,m$ herab. Dieses heftige Recidiv, das vom Kranken auf eine neuerliche Erkältung zurückgeführt wurde, müssen wir bei der Neuritis retrobulbaris acuta als Seltenheit bezeichnen. In der Literatur fand ich es nur einmal von Perlia,[1]) der sie bei einem Locomotivführer beobachtete, erwähnt. Andere erwähnen darüber überhaupt nichts, während Schweigger[1]) an der Hand mehrerer Fälle erklärt, dass er nie einem Recidiv begegnete. Insofern aber, als solche Recidive bei chronischen Formen nicht zu den Seltenheiten gehören, und bei neuerlichem Missbrauch mit toxischen Stoffen auch regelmässig aufzutreten pflegen, so ist dasselbe in unserem Falle einer umso höheren Beachtung würdig, da es demonstriert, dass bei einem starken Tabakraucher eine Neuritis retrobulbaris entstehen kann, die auch das typische Bild des Recidivs darbietet, ohne dass die Laesion toxischen Ursprungs wäre. Denn, wenn auch in der Beziehung die Ansichten differieren können, ob eine Neuritis retrobulbaris acuta bloss an einem Auge oder auch auf beiden entstehen kann, oder ob die toxische Neuritis auch acut auftreten kann, wie dies Galezowsky,[2]) Hirschler[3]) und Kosminski[4]) behaupteten, oder nur chronisch: darin stimmen sämmtliche Forscher überein, dass die toxische Neuritis immer beide Augen und zwar zumeist gleichmässig befällt.

Mit Rücksicht darauf, dass unser Kranker seine Sehstörung sowohl zum erstenmale, als auch bei Gelegenheit des Recidivs ganz bestimmt von einer Erkältung herleitete; aber insbesondere weil das plötzliche

[1]) L. c.

[2]) Jahresbericht 1871, S. 342.

[3]) In der ung. wiss. Akademie abgeh. Vortrag.

[4]) Warschauer „Klinika" Jahresb. 1871, S. 345.

Entstehen der Laesion nur auf einem Auge stattfand: kann kein Zweifel darüber entstehen, dass wir es nicht mit einer toxischen, sondern mit einer anderen, sagen wir rheumatischen Neuritis retrobulbaris zu thun haben. Dafür spricht auch der Umstand, dass während der einjährigen Beobachtung — obschon der Betreffende unserem Rathe zuwider weiter rauchte — doch kein neues Recidiv auftrat, sowie dass sein rechtes Auge gesund blieb.

In den zwei letzteren Fällen finden wir in den Erscheinungen am Augenhintergrund einen extremen Gegensatz. Während beim dritten neben einem vollkommen negativen ophthalmoskopischen Befunde der Visus rapid bis auf Fingerzählen in $^1/_2$ *m* sank, zeigten sich im vierten Falle die Symptome einer wirklichen Papillitis mit fast erloschenem quantitativen Sehen. Die Diagnose wurde in beiden Fällen durch die Untersuchung des Gesichtsfeldes ermöglicht, bei welcher Gelegenheit das typische centrale Scotom aufzufinden war.

* * *

Bei der Umschreibung des Krankheitsbildes der Neuritis retrobulbaris acuta müssen wir auf die Aufstellung eines einheitlichen Bildes verzichten, da wir sowohl bezüglich der Symptome als auch der Entstehungsursachen des Leidens und der Art ihrer Wirkung zahlreiche Abweichungen fanden. Allen gemeinsame Symptome sind: plötzliches Entstehen, centrales Scotom und ein mit der Schwere der Sehstörung unvereinbarer ophthalmoskopischer Befund, wozu sich zumeist auch subjective Schmerzhaftigkeit hinzugesellt.

Die Sehstörung kann verschiedene Grade erreichen, ist aber zumeist sehr bedeutend und pflegt schnell ihren Höhepunkt zu erreichen. Wenn das quantitative Sehen nicht ganz verloren gieng, und auch nur ein geringer Theil desselben erhalten ist, gelingt es durch perimetrische Untersuchung das Scotom zu finden. Dasselbe pflegt sich gewöhnlich bis zur Macula lutea zu erstrecken, indem es den fixierenden Punkt concentrisch umgibt. Ist es grösser, so erstreckt es sich auch darüber hinaus. Jenes Scotom, welches nicht den fixierenden Punkt einnimmt, sondern sich bloss neben ihm befindet, belegt man mit dem Namen paracentral, im Gegensatz zu dem centralen. Hinsichtlich der Gestalt ist es bald quer, bald senkrecht oval; ein andermal entspricht es einem Dreiecke, dessen Spitze nach dem Mariotte'schen Fleck liegt. Diese verschieden gestalteten Scotome suchte man auch mit den einzelnen Krankheitsformen in ein bestimmtes Verhältnis zu bringen. Es ist aber, wie ich glaube, bis jetzt noch nicht gelungen, das speciell charakteristische Scotom weder für die chronische, noch für die acute Form zu finden. Bei ein und derselben

Krankheit können wir die verschiedensten Arten von Scotom finden, und seine Form kann sogar bei ein und demselben Kranken wechseln.

Die Scotome der Neuritis retrobulbaris acuta sind absolute, d. h. in ihrem Bereiche fehlt auch das quantitative Sehen; oder sie sind relative, wenn sich das Sehen bloss qualitativ, und zwar bezüglich der Farben änderte.

Diese veränderte Empfindlichkeit gegen Farben kann in zwei Richtungen zum Ausdruck kommen; entweder erkennt der Kranke die gezeigte Farbe überhaupt nicht, und gibt eine ganz andere Farbe an; oder aber er sieht zwar die fragliche Farbe, aber in einer anderen, gewöhnlich dünkleren Nuance.

Wir könnten daher im ersten Falle sagen, dass sich der Tonus der Farbe verändert hat, wenn der Kranke z. B. das Rothe braun, das Blaue grün, das Weisse blau sieht; während im zweiten Falle die Farbenempfindung bloss bezüglich der Nuance gelitten hat, indem dieselben dünkler erscheinen. Natürlich können wir die erste Gattung der veränderten Farbenerkennung nur dann als krankhaft bezeichnen, wenn wir an der Peripherie des Gesichtsfeldes, eventuell auch am anderen gesunden Auge den Farbensinn normal gefunden haben.

Gewöhnlich stehen die Verhältnisse so, dass das centrale absolute Scotom von einem gürtelförmigen relativen Scotom umgeben wird, dessen Nachweis von der Geduld des Untersuchers, aber nicht weniger von der Intelligenz des Kranken abhängt.

Die Besserung der Krankheit pflegt mit der Verkleinerung des Scotoms zu beginnen. Dies geschieht entweder so, dass der absolute Theil von der Peripherie her relativ zu werden beginnt, oder, dass das schon vom Beginne an relative Scotom von der Peripherie her sich verkleinert — bis es schliesslich nur mehr auf einem kleinen centralen Gebiete mit einem entsprechend kleinen Objecte nachweisbar ist.

Samelsohn betrachtet dies als eine Regel, von welcher er in seinen zahlreichen Fällen keine einzige Ausnahme beobachtete. Uthoff[1]) indes gibt zu, dass in seltenen Fällen auch das Gegentheil zu beobachten ist, dass sich nämlich das Scotom nicht von den Rändern, sondern von der Mitte her aufzuklären beginnt. So gestaltete sich die Veränderung des Scotoms auch in unserem zweiten Falle. Zuerst verschwand der centrale Theil, später die untere Hälfte des zurückgebliebenen ringförmigen Gebietes, bis sich schliesslich auch die rückständige obere Hälfte aufklärte. Ohne aus diesem einen Fall eine Folgerung ableiten zu wollen, finde ich es doch auffallend, dass von den 37 toxischen Neuritiden Samelsohns auch nicht eine einzige diese Erscheinung zeigte;

[1]) L. c.

während ich dieselbe unter den vier acuten Fällen meiner Mittheilung bereits in einem Falle fand. Ich bemerke noch, dass in den zwei letzteren Fällen die Wiederholung der Gesichtsfelduntersuchung nicht möglich war; so dass ich bloss von dem Scotom zu Beginn des Leidens Kenntnis habe.

Die Laesion ist unverhältnismässig öfter auf einem Auge als auf beiden zu beobachten, insbesondere bei jungen Männern.

In der Diagnose der Neuritis retrobulbaris acuta spielt der Augenspiegelbefund bloss eine negative Rolle. Der Mangel an Veränderungen gestattet eben so wenig einen Schluss auf das Wesen der Laesion, wie excessiv entzündliche Erscheinungen, welche eher die Annahme eines ernsteren Leidens gerechtfertigt erscheinen liessen.

Eine positiv beweisende Kraft besitzt dagegen das centrale Scotom, welches, wenn überhaupt eine perimetrische Untersuchung möglich, in jedem Falle von Neuritis retrobulbaris acuta nachweisbar ist. Dabei sind die Grenzen des Gesichtsfeldes normal, oder sie zeigen in seltenen Fällen eine periphere Einengung.

Für den Fall einer completen Amaurose können natürlich nur die anderen begleitenden Erscheinungen unsere Diagnose unterstützen. Unter diesen Erscheinungen ist die wertvollste die plötzliche Entstehung, welcher oftmals Schmerzen vorangehen, die neben der schon eingetretenen Sehstörung noch längere Zeit fort bestehen können. Gewöhnlich werden diese Schmerzen in die Tiefe der Orbita localisiert, und werden durch die Bewegungen des Auges oder durch Zurückdrängen des Bulbus noch gesteigert. Ein besonderes Gewicht soll auf diese Schmerzhaftigkeit nur dann gelegt werden, wenn eine gleichzeitige Erkrankung beider Augen vorhanden ist, und der Anfang, wie bei derartigen Fällen gewöhnlich, nicht stürmisch ist. In solchen Fällen kann der toxischen Neuritis retrobulbaris gegenüber die vorhandene Schmerzhaftigkeit bei der Differentialdiagnose gute Dienste leisten. Die Schmerzhaftigkeit rührt aller Wahrscheinlichkeit nach von der gleichzeitigen Laesion der Nervenscheide und nicht von der Erkrankung des Sehnerven selbst her, wie dies Elsching[1]) anzunehmen geneigt ist. Wenigstens lässt hierauf jener Umstand schliessen, dass sie nicht in sämmtlichen Fällen auftritt. Auch nach unseren physiologischen Kenntnissen ist eher anzunehmen, dass die Entzündung des Sehnerven als eines rein sensorischen Nerven bloss eine Sehstörung und keine Schmerzhaftigkeit verursacht.

Unserer Therapie ist diese Krankheit gut zugänglich. Die Fälle kommen uns zumeist frisch zu Gesicht, da offenbar hauptsächlich die Schmerzen, nicht weniger aber auch das plötzliche Auftreten der Seh-

[1]) L. c.

störung auch den weniger intelligenten und indolenten Kranken erschreckt, und ihn zur raschen Einholung unseres Rathes nöthigt. Ein rasches Eingreifen ist, da es sich um eine acute Entzündung handelt, auch im Interesse des Erfolges wichtig. Unser Vorgehen ist ein allgemein diaetätisches und ein medicamentöses; namentlich ein antiphlogistisches und resorbierendes. Wünschenswert ist, dass sich der Kranke in einem verdunkelten Zimmer aufhalte und überhaupt keine Augenarbeit leiste. Dabei ist für ausgiebige Stuhlentleerungen Sorge zu tragen, eventuell kann man auch eine locale Blutentziehung vornehmen.

Bewährte Mittel sind: Pilocarpin, subcutan angewendet; Quecksilbereinreibungen, Jodkalium, Natr. salic. u. s. w., womit oft auffallend schnell eine Resorption der Entzündungsproducte zu erreichen ist.

Die Prognose der Neuritis retrobulbaris acuta ist im allgemeinen günstig. Aus den objectiven Erscheinungen am Augenhintergrunde lässt sich kaum ein Schluss auf die Art des Verlaufes ziehen; denn trotz bedeutender Veränderungen kann die Heilung eine vollkommene sein; während wenn die Laesion beide Augen betrifft, selbst bei milderen Erscheinungen ein schlechter Ausgang zu erwarten ist. Ebenso erschwert das absolute Scotom die Prognose, da dessen vollkommene Aufhellung kaum zu erwarten ist, und zumeist eine partielle Atrophie eintritt. Die Verengung der Peripherie des Gesichtsfeldes verschlechtert an und für sich noch nicht die Prognose; indes sind erstere Folgen zu befürchten, wenn diese Einschränkung hemianopischen Charakter annimmt, wie dies ein einschlägiger Fall Vossius'[1]) bestätigt.

Ueber die Natur der Schädlichkeiten, welche die Krankheit verursachen, befinden wir uns in ziemlichem Dunkel. Bei einem grossen Theil der Fälle lassen sich zwar Erkältungen nachweisen und am unmittelbarsten beschuldigen; bei den übrigen Fällen hingegen kann weder der Kranke, noch wir selbst eine plausible Ursache finden.

Inwiefern acute infectiöse Krankheiten, Menstruations-Anomalien, oder überhaupt sogenannte schwächende Einflüsse verantwortlich gemacht werden können, ist unentschieden. Möglich, dass diese schwächenden Factoren in einer noch nicht näher bekannten Weise einen nachtheiligen Einfluss ausüben; oder wie Deutschmann[2]) glaubt, dass das circulierende Virus des Rheumatismus, die zu einem locus minoris resistentiae gewordene Nervenscheide laediert.

Indes hat dies bloss hypothetischen Wert; ein entscheidender Beweis steht uns weder nach der einen, noch nach der anderen Richtung zu

---

[1]) Klin. Monatsbl., XXI.
[2]) L. c.

Entstehen der Laesion nur auf einem Auge stattfand: kann kein Zweifel darüber entstehen, dass wir es nicht mit einer toxischen, sondern mit einer anderen, sagen wir rheumatischen Neuritis retrobulbaris zu thun haben. Dafür spricht auch der Umstand, dass während der einjährigen Beobachtung — obschon der Betreffende unserem Rathe zuwider weiter rauchte — doch kein neues Recidiv auftrat, sowie dass sein rechtes Auge gesund blieb.

In den zwei letzteren Fällen finden wir in den Erscheinungen am Augenhintergrund einen extremen Gegensatz. Während beim dritten neben einem vollkommen negativen ophthalmoskopischen Befunde der Visus rapid bis auf Fingerzählen in $^1/_2\,m$ sank, zeigten sich im vierten Falle die Symptome einer wirklichen Papillitis mit fast erloschenem quantitativen Sehen. Die Diagnose wurde in beiden Fällen durch die Untersuchung des Gesichtsfeldes ermöglicht, bei welcher Gelegenheit das typische centrale Scotom aufzufinden war.

* * *

Bei der Umschreibung des Krankheitsbildes der Neuritis retrobulbaris acuta müssen wir auf die Aufstellung eines einheitlichen Bildes verzichten, da wir sowohl bezüglich der Symptome als auch der Entstehungsursachen des Leidens und der Art ihrer Wirkung zahlreiche Abweichungen fanden. Allen gemeinsame Symptome sind: plötzliches Entstehen, centrales Scotom und ein mit der Schwere der Sehstörung unvereinbarer ophthalmoskopischer Befund, wozu sich zumeist auch subjective Schmerzhaftigkeit hinzugesellt.

Die Sehstörung kann verschiedene Grade erreichen, ist aber zumeist sehr bedeutend und pflegt schnell ihren Höhepunkt zu erreichen. Wenn das quantitative Sehen nicht ganz verloren gieng, und auch nur ein geringer Theil desselben erhalten ist, gelingt es durch perimetrische Untersuchung das Scotom zu finden. Dasselbe pflegt sich gewöhnlich bis zur Macula lutea zu erstrecken, indem es den fixierenden Punkt concentrisch umgibt. Ist es grösser, so erstreckt es sich auch darüber hinaus. Jenes Scotom, welches nicht den fixierenden Punkt einnimmt, sondern sich bloss neben ihm befindet, belegt man mit dem Namen paracentral, im Gegensatz zu dem centralen. Hinsichtlich der Gestalt ist es bald quer, bald senkrecht oval; ein andermal entspricht es einem Dreiecke, dessen Spitze nach dem Mariotte'schen Fleck liegt. Diese verschieden gestalteten Scotome suchte man auch mit den einzelnen Krankheitsformen in ein bestimmtes Verhältnis zu bringen. Es ist aber, wie ich glaube, bis jetzt noch nicht gelungen, das speciell charakteristische Scotom weder für die chronische, noch für die acute Form zu finden. Bei ein und derselben

Krankheit können wir die verschiedensten Arten von Scotom finden, und seine Form kann sogar bei ein und demselben Kranken wechseln.

Die Scotome der Neuritis retrobulbaris acuta sind absolute, d. h. in ihrem Bereiche fehlt auch das quantitative Sehen; oder sie sind relative, wenn sich das Sehen bloss qualitativ, und zwar bezüglich der Farben änderte.

Diese veränderte Empfindlichkeit gegen Farben kann in zwei Richtungen zum Ausdruck kommen; entweder erkennt der Kranke die gezeigte Farbe überhaupt nicht, und gibt eine ganz andere Farbe an; oder aber er sieht zwar die fragliche Farbe, aber in einer anderen, gewöhnlich dünkleren Nuance.

Wir könnten daher im ersten Falle sagen, dass sich der Tonus der Farbe verändert hat, wenn der Kranke z. B. das Rothe braun, das Blaue grün, das Weisse blau sieht; während im zweiten Falle die Farbenempfindung bloss bezüglich der Nuance gelitten hat, indem dieselben dünkler erscheinen. Natürlich können wir die erste Gattung der veränderten Farbenerkennung nur dann als krankhaft bezeichnen, wenn wir an der Peripherie des Gesichtsfeldes, eventuell auch am anderen gesunden Auge den Farbensinn normal gefunden haben.

Gewöhnlich stehen die Verhältnisse so, dass das centrale absolute Scotom von einem gürtelförmigen relativen Scotom umgeben wird, dessen Nachweis von der Geduld des Untersuchers, aber nicht weniger von der Intelligenz des Kranken abhängt.

Die Besserung der Krankheit pflegt mit der Verkleinerung des Scotoms zu beginnen. Dies geschieht entweder so, dass der absolute Theil von der Peripherie her relativ zu werden beginnt, oder, dass das schon vom Beginne an relative Scotom von der Peripherie her sich verkleinert — bis es schliesslich nur mehr auf einem kleinen centralen Gebiete mit einem entsprechend kleinen Objecte nachweisbar ist.

Samelsohn betrachtet dies als eine Regel, von welcher er in seinen zahlreichen Fällen keine einzige Ausnahme beobachtete. Uthoff[1]) indes gibt zu, dass in seltenen Fällen auch das Gegentheil zu beobachten ist, dass sich nämlich das Scotom nicht von den Rändern, sondern von der Mitte her aufzuklären beginnt. So gestaltete sich die Veränderung des Scotoms auch in unserem zweiten Falle. Zuerst verschwand der centrale Theil, später die untere Hälfte des zurückgebliebenen ringförmigen Gebietes, bis sich schliesslich auch die rückständige obere Hälfte aufklärte. Ohne aus diesem einen Fall eine Folgerung ableiten zu wollen, finde ich es doch auffallend, dass von den 37 toxischen Neuritiden Samelsohns auch nicht eine einzige diese Erscheinung zeigte;

[1]) L. c.

während ich dieselbe unter den vier acuten Fällen meiner Mittheilung bereits in einem Falle fand. Ich bemerke noch, dass in den zwei letzteren Fällen die Wiederholung der Gesichtsfelduntersuchung nicht möglich war; so dass ich bloss von dem Scotom zu Beginn des Leidens Kenntnis habe.

Die Laesion ist unverhältnismässig öfter auf einem Auge als auf beiden zu beobachten, insbesondere bei jungen Männern.

In der Diagnose der Neuritis retrobulbaris acuta spielt der Augenspiegelbefund bloss eine negative Rolle. Der Mangel an Veränderungen gestattet eben so wenig einen Schluss auf das Wesen der Laesion, wie excessiv entzündliche Erscheinungen, welche eher die Annahme eines ernsteren Leidens gerechtfertigt erscheinen liessen.

Eine positiv beweisende Kraft besitzt dagegen das centrale Scotom, welches, wenn überhaupt eine perimetrische Untersuchung möglich, in jedem Falle von Neuritis retrobulbaris acuta nachweisbar ist. Dabei sind die Grenzen des Gesichtsfeldes normal, oder sie zeigen in seltenen Fällen eine periphere Einengung.

Für den Fall einer completen Amaurose können natürlich nur die anderen begleitenden Erscheinungen unsere Diagnose unterstützen. Unter diesen Erscheinungen ist die wertvollste die plötzliche Entstehung, welcher oftmals Schmerzen vorangehen, die neben der schon eingetretenen Sehstörung noch längere Zeit fort bestehen können. Gewöhnlich werden diese Schmerzen in die Tiefe der Orbita localisiert, und werden durch die Bewegungen des Auges oder durch Zurückdrängen des Bulbus noch gesteigert. Ein besonderes Gewicht soll auf diese Schmerzhaftigkeit nur dann gelegt werden, wenn eine gleichzeitige Erkrankung beider Augen vorhanden ist, und der Anfang, wie bei derartigen Fällen gewöhnlich, nicht stürmisch ist. In solchen Fällen kann der toxischen Neuritis retrobulbaris gegenüber die vorhandene Schmerzhaftigkeit bei der Differentialdiagnose gute Dienste leisten. Die Schmerzhaftigkeit rührt aller Wahrscheinlichkeit nach von der gleichzeitigen Laesion der Nervenscheide und nicht von der Erkrankung des Sehnerven selbst her, wie dies Elsching[1]) anzunehmen geneigt ist. Wenigstens lässt hierauf jener Umstand schliessen, dass sie nicht in sämmtlichen Fällen auftritt. Auch nach unseren physiologischen Kenntnissen ist eher anzunehmen, dass die Entzündung des Sehnerven als eines rein sensorischen Nerven bloss eine Sehstörung und keine Schmerzhaftigkeit verursacht.

Unserer Therapie ist diese Krankheit gut zugänglich. Die Fälle kommen uns zumeist frisch zu Gesicht, da offenbar hauptsächlich die Schmerzen, nicht weniger aber auch das plötzliche Auftreten der Seh-

[1]) L. c.

störung auch den weniger intelligenten und indolenten Kranken erschreckt, und ihn zur raschen Einholung unseres Rathes nöthigt. Ein rasches Eingreifen ist, da es sich um eine acute Entzündung handelt, auch im Interesse des Erfolges wichtig. Unser Vorgehen ist ein allgemein diaetätisches und ein medicamentöses; namentlich ein antiphlogistisches und resorbierendes. Wünschenswert ist, dass sich der Kranke in einem verdunkelten Zimmer aufhalte und überhaupt keine Augenarbeit leiste. Dabei ist für ausgiebige Stuhlentleerungen Sorge zu tragen, eventuell kann man auch eine locale Blutentziehung vornehmen.

Bewährte Mittel sind: Pilocarpin, subcutan angewendet; Quecksilbereinreibungen, Jodkalium, Natr. salic. u. s. w., womit oft auffallend schnell eine Resorption der Entzündungsproducte zu erreichen ist.

Die Prognose der Neuritis retrobulbaris acuta ist im allgemeinen günstig. Aus den objectiven Erscheinungen am Augenhintergrunde lässt sich kaum ein Schluss auf die Art des Verlaufes ziehen; denn trotz bedeutender Veränderungen kann die Heilung eine vollkommene sein; während wenn die Laesion beide Augen betrifft, selbst bei milderen Erscheinungen ein schlechter Ausgang zu erwarten ist. Ebenso erschwert das absolute Scotom die Prognose, da dessen vollkommene Aufhellung kaum zu erwarten ist, und zumeist eine partielle Atrophie eintritt. Die Verengung der Peripherie des Gesichtsfeldes verschlechtert an und für sich noch nicht die Prognose; indes sind ernstere Folgen zu befürchten, wenn diese Einschränkung hemianopischen Charakter annimmt, wie dies ein einschlägiger Fall Vossius'[1]) bestätigt.

Ueber die Natur der Schädlichkeiten, welche die Krankheit verursachen, befinden wir uns in ziemlichem Dunkel. Bei einem grossen Theil der Fälle lassen sich zwar Erkältungen nachweisen und am unmittelbarsten beschuldigen; bei den übrigen Fällen hingegen kann weder der Kranke, noch wir selbst eine plausible Ursache finden.

Inwiefern acute infectiöse Krankheiten, Menstruations-Anomalien, oder überhaupt sogenannte schwächende Einflüsse verantwortlich gemacht werden können, ist unentschieden. Möglich, dass diese schwächenden Factoren in einer noch nicht näher bekannten Weise einen nachtheiligen Einfluss ausüben; oder wie Deutschmann[2]) glaubt, dass das circulierende Virus des Rheumatismus, die zu einem locus minoris resistentiae gewordene Nervenscheide laediert.

Indes hat dies bloss hypothetischen Wert; ein entscheidender Beweis steht uns weder nach der einen, noch nach der anderen Richtung zu

---

[1]) Klin. Monatsbl., XXI.
[2]) L. c.

Gebote. Nach unseren bisherigen Kenntnissen kann man bloss so viel sagen, dass die Aetiologie der Neuritis retrobulbaris acuta, wie die der entzündlichen Nervenlaesionen im allgemeinen keine einheitliche ist. Mehrere Umstände können bei der Erzeugung ein und derselben Symptomengruppe zusammenspielen; und wenn einer von diesen öfter eine Rolle spielt, wie in unserem Falle die sogenannten Erkältungsmomente, so lenkt dies jedenfalls unsere Aufmerksamkeit auf sich; obschon dies möglicherweise nur ein Zufall, und dahinter die eigentliche Ursache ist. Die Erforschung dieser letzteren muss daher die Aufgabe weiterer Beobachtungen und Forschungen bilden.

Ueber hereditäre Opticusatrophie.[1]

Von *Dr. Wilhelm Leitner*, Assistenzarzten an der Universitäts-Augenklinik zu Budapest.

Seit Leber[2] im Jahre 1871 in einer grundlegenden Arbeit seine Beobachtungen über den auf Grund einer hereditären und angeborenen Disposition sich entwickelnden Opticuserkrankungen veröffentlichte, begegnen wir in der Literatur mehreren, auf ähnliche Fälle bezughabenden Mittheilungen. Es zeugt für den grossen Scharfblick des ersten Schilderers dieser Krankheitsform, dass seine Ansichten sich seitdem in den meisten Fällen bewährt haben, so dass nur einige Fragen strittig blieben und bis heute noch unerledigt sind. Dieser Umstand findet seine Erklärung darin, dass es sich hier um eine Krankheit handelt, welche eine Beobachtung von längerer Dauer beansprucht; dass sich andererseits die auf die Familie des Patienten bezüglichen Daten über die Hereditätsverhältnisse nur selten leicht und mit entsprechender Glaubwürdigkeit ermitteln lassen. Geschieht es doch häufig genug, dass wir den Patienten bloss einmal zu Gesicht bekommen und über sein späteres Schicksal nichts erfahren können, während es uns in anderen Fällen die gesellschaftliche Stellung des Patienten erschwert, Erhebungen über die Familienmitglieder einzuholen. Zudem betrifft dieses Augenleiden meistens junge Leute, welche sich, wenn auch nur mit einem geringen Bruchtheile ihres Sehvermögens, aber immerhin lange Zeit hindurchfristen können, so dass wir kaum Gelegenheit finden, die anatomische Grundlage der Krankheit zu ergründen.

Ein Ausgleich der Meinungsdifferenzen kann daher nur durch eine genaue Aufzeichnung der Beobachtungen angebahnt werden. Jede neue Beobachtung kann für das Verständniss des Wesens dieser Affection wertvoll werden, und es dürfte daher nicht überflüssig sein, wenn ich durch die Mittheilung von einigen, insgesammt aus 5 Familien herstammenden Fällen, die auf der Budapester Universitäts-Augenklinik

[1] Az öröklött látóidegsorvadásról. Irta Leitner Vilmos dr. szemklinikai gyakornok. Orvosi Hetilap Szemészet 1897. 3.—4. sz. és 1898. 3. sz.

[2] Arch f. Ophth. 17 II. 1871.

beobachtet, bezw. der Eine vom Herrn Docenten Dr. E. v. Grósz gütigst überlassen wurden, etwas zur bisherigen Casuistik dieser Krankheit beitrage.

I. Der 25jährige Landmann J. H. gab an, als er unsere Klinik besuchte, sein Sehvermögen habe sich vor einem halben Jahre jählings verschlechtert und nehme seitdem — wenn auch nur langsam — stetig ab; seit seiner Erkrankung sehe er in der Dämmerung etwas besser, als bei hellem Tage. Die Ursache seines Augenleidens ist ihm unbekannt; er gibt an, ausser an zeitweiligen Kopfschmerzen nie an irgend einer Krankheit gelitten zu haben. Er raucht wenig und geniesst geistige Getränke überhaupt nicht.

Bei dem körperlich gut entwickelten Manne sind keine organischen Veränderungen nachweisbar, ein constitutionelles Leiden liegt nicht vor; die Formverhältnisse des Schädels sind regelmässig. Seine Antworten sind verständig.

Die functionelle Untersuchung des Auges ergibt, dass Patient auf $^1/_2$ *m* Finger zählt, Gläser bewirken keine Correction. Von den Farben erkennt er bloss blau, die anderen sieht er für grau an. In den Gesichtsfeldern ist bei regelmässiger peripherer Ausdehnung ein grosses, circa 20° betragendes, im ganzen quer ovales, absolutes, centrales Scotom zu finden. An den Augäpfeln fällt äusserlich nichts Abnormes auf. Beide Pupillen reagiren träge, die linke Pupille ist etwas weiter als die rechte. Die brechenden Medien sind rein. Beide Papillen sind gleichmässig grauweiss, die grauen Tüpfchen der Lamina cribrosa sind nicht zu sehen. Die Venen sind erweitert, die Arterien verengt; die Gefässe der Netzhaut werden von weissen Streifen begleitet, die sich weithin verfolgen lassen. Sämmtliche Symptome zeigen daher das typische Bild einer Opticusatrophie auf entzündlicher Basis, wie wir solche in den Endstadien der Neuritis retrobulbaris auf toxischer Grundlage (Nicotin, Blei) oder im Gefolge des Diabetes mellitus beobachten können.

Im gegenwärtigen Falle liegt aber keine dieser Ursachen vor; ebenso fehlen die Symptome einer intracraniellen oder spinalen Erkrankung, während das beiderseitige Auftreten der Affection den Verdacht einer localen, intraorbitalen Ursache nicht aufkommen liess.

Unter solchen Umständen mussten wir an ein erbliches Familienübel denken. Unsere Erhebungen haben in dieser Beziehung folgende Anamnese festgestellt. Eltern und Grosseltern haben gut gesehen, aber drei Onkel mütterlicherseits verloren in ihrem 23—25. Jahre innerhalb kurzer Zeit fast ihr ganzes Sehvermögen. Von seinen Brüdern sind zwei bei der Assentierung wegen Schwachsichtigkeit für den Militärdienst untauglich erklärt worden; der eine von ihnen hatte mit 23, der andere mit 24 Jahren ebenso schlecht gesehen, wie Patient. Sein älterer Bruder sieht gut.

Diese Daten machen es unzweifelhaft, dass wir es hier mit einer erblichen Affection auf Grund einer angeborenen Disposition zu thun haben. Die Opticuserkrankung kann, wie sich aus folgendem Familienausweise I. klar herausstellt, durch zwei Generationen nachgewiesen werden.

Familienausweis I. Eltern angeblich gesund

Mann, erblindete mit 23 Jahren	Frau gesund	Mann, erblindete mit 24 Jahren	Mann, erblindete mit 25 Jahren

Mann, erblindete mit 25 Jahren	Mann, erblindete mit 24 Jahren	Mann, erblindete mit 24 Jahren	Mann, gesund

In den zwei Generationen kommen insgesammt sechs kranke Individuen vor und zwar lauter Männer. In der ersten Generation kam nur die Frau davon, während von ihren vier Kindern drei der Krankheit anheimfielen. Die Erkrankungen der zweiten Generation wurden daher durch eine gesunde Frau vermittelt.

II. Unter ganz ähnlichen Symptomen verloren jene Individuen ihr Sehvermögen, deren Familienverhältnisse ich durch die Güte des Herrn Docenten Dr. E. v. Grósz im Familienausweise II (siehe S. 218) mittheilen kann.

Von den sechs Mitgliedern der ersten Generation sind daher ein Bruder und eine Schwester erkrankt, bei der zweiten Generation beziehen sich alle drei Erkrankungsfälle auf Männer, so dass unter den fünf Augenkranken beider Generationen bloss eine Frau vorkommt. Die Erkrankungen der zweiten Generation werden auch hier durch Frauen vermittelt.

III. G. J., 24 Jahre alt, männliches Mitglied einer anderen Familie gibt an, sein Sehvermögen habe sich vor 4 Monaten plötzlich, und seither allmählich verschlechtert. Derselbe ist seit 5 Jahren starker Raucher, jedoch im Genusse des Alkohols niemals unmässig gewesen. An überstandene Krankheiten erinnert er sich nicht.

Die Untersuchung ergab: mit dem rechten Auge Fingerzählen in $^1/_2$ *m*; am linken Auge nur Erkennen der Handbewegungen. In den Gesichtsfeldern wurde nebst einer geringgradigen, concentrischen Einengung ein erhebliches centrales Scotom — am rechten Auge von 10°, am linken von 20° — gefunden. Farbensinn nur für Blau vorhanden. Pupillen gleich weit, etwas weiter als normal, reagieren prompt auf Licht und Accomodation. Am Augenhintergrund beiderseits das Bild einer in Atrophie übergehenden Neuritis, nebst Spuren von Perivasculitis.

Familienausweis II.

Familienausweis III.

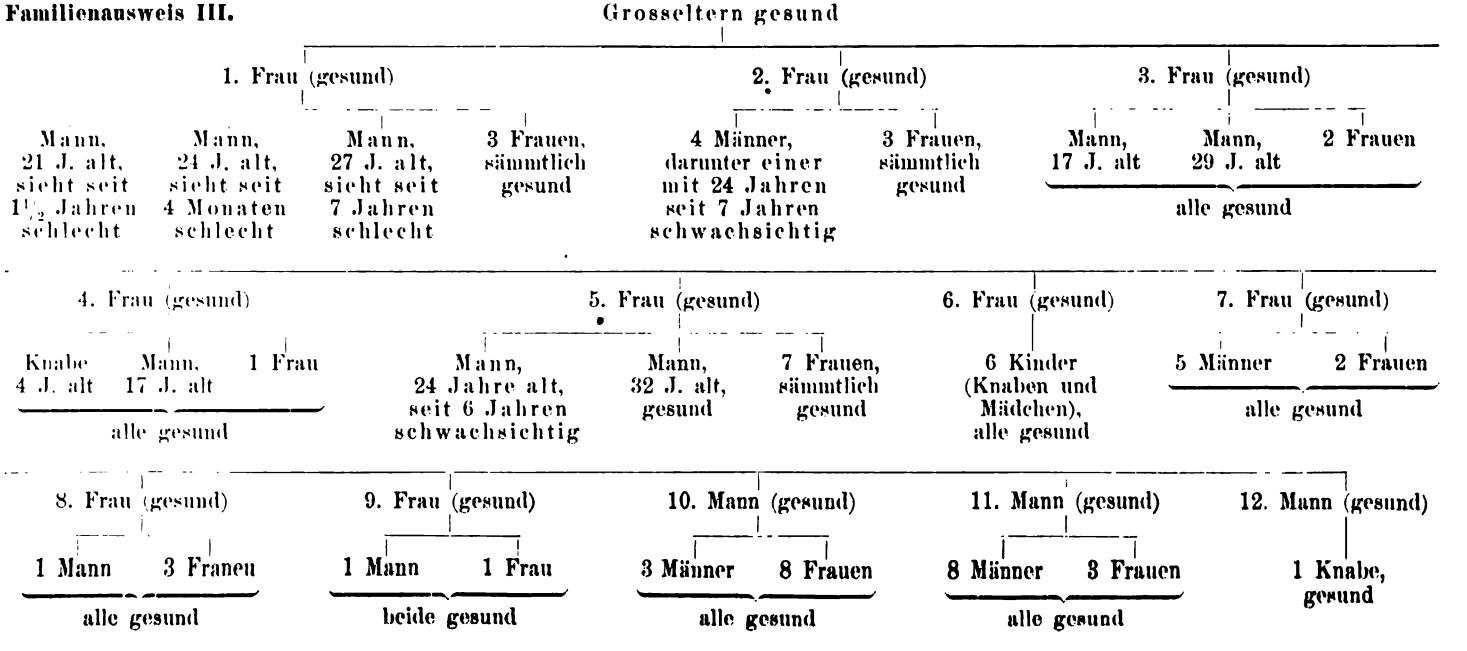

Der Patient, über ähnliche Augenerkrankungen in seiner Familie befragt, lieferte folgende, aus der Tabelle III ersichtliche Daten.

Von 83 Abkömmlingen dieser Familie haben 5 im annähernd gleichen Alter und auf ähnliche Weise ihre Sehkraft verloren, wie der Patient selbst. Es erkrankten ausschliesslich Männer, und das Leiden wurde in allen Fällen durch ein weibliches Mitglied der ersten Generation übertragen. Auffallend ist, dass von 6 Kindern der ersten Frau nur die Knaben (3) erblindeten, hingegen von den Söhnen der übrigen Frauen nur je einer erkrankte, und dass sämmtliche männliche Sprossen einzelner Frauen von dem Leiden befreit blieben. Niemals wurden aber von diesem Leiden die Töchter, und die Abkömmlinge der Männer befallen. Die Erkrankungen fielen auf das 21.—27. Lebensjahr.

IV. Sch. J. 19 Jahre, und Sch. M. 16 Jahre alt. Das Sehvermögen der beiden Brüder hat vor 4 Jahren rapid abgenommen; sie haben keine Krankheiten überstanden. Beide Patienten fühlen sich sonst wohl; in ihrem Organismus sind keine Veränderungen nachweisbar.

Das Sehvermögen Beider beschränkt sich auf Fingerzählen in kaum 2 *m* Entfernung. Farbensinn fehlt gänzlich. Die Gesichtsfelder zeigen eine beträchtliche concentrische Einengung und centrale absolute Scotome. Reaction der mittel- und gleichweiten Pupillen träge. Bei beiden Patienten wurde eine Atrophie des Sehnerven nach Neuritis gefunden.

In der Familie ist kein ähnliches Augenleiden vorgekommen; 3 Schwestern, sowie der Bruder ihrer Mutter, ferner die Söhne und 2 Töchter des letzteren sind vollkommen gesund.

V. T. J., ein 17jähriger Knabe suchte mit der Klage die Klinik auf, dass sein Sehvermögen vor einem Jahre plötzlich und schmerzlos abgenommen habe. Derselbe hat bisher nur mässig geraucht und getrunken, und erinnert sich an keine überstandenen Krankheiten.

Die Sehschärfe reduciert sich auf beiden Augen auf Fingerzählen in 2 *m*, Farbensinn fehlt. Nebst concentrischer Einengung des Gesichtsfeldes besteht centrales, absolutes Scotom. Am Augenhintergrunde wurde Atroph. nerv. optic. e neuritide constatiert. Im Nervensystem keine krankhaften Veränderungen. Die Eltern, sowie seine 2 Schwestern sehen gut, ebenso sind auch die übrigen Verwandten mit keiner ähnlichen Augenerkrankung behaftet.

Wenn wir sämmtliche in den 5 Familienstammbäumen vorkommenden Erkrankungen betrachten, so finden wir, dass unter 19 ausgewiesenen Fällen achtzehnmal Männer und nur einmal eine Frau betroffen wurde. Diese Thatsache bestätigt die alte Erfahrung, dass die hereditäre Opticuserkrankung mit Vorliebe Männer und nur ausnahmsweise Frauen befällt. Von den Kindern derselben Eltern erkranken daher die Söhne unver-

hältnismässig häufiger an hereditärer Opticusatrophie, als die Töchter. In unserem Ausweise finden sich bereits in den zweiten Generationen nur Erkrankungen von Söhnen vor, und es fällt auf, dass auch in der Literatur kein Fall erwähnt wird, in welchem unter den Mitgliedern der zweiten Generation auch eine Tochter an dieser Krankheit gelitten hätte.

Und doch finden wir, dass der Keim der Krankheit von einer Familie auf die andere durch die Frau fortgepflanzt wird. Diese Erscheinung lässt sich wahrscheinlich durch die socialen Verhältnisse erklären. Die Verschlechterung des Sehvermögens infolge dieser Krankheit fällt nämlich gewöhnlich in die Zeit des 18.—25. Lebensjahres; das Mädchen kann sonach noch im Besitze gesunder Augen heiraten, zu einer Zeit wo die ersten Zeichen der Erkrankung sich noch nicht offenbaren. Aber da sie ein Kind einer belasteten Familie ist, besteht immerhin die Möglichkeit, dass sich auch bei ihren Kindern die Krankheit ihrer Eltern entwickelt; der Mann hingegen erblindet gewöhnlich bevor er noch an die Gründung einer Familie hätte denken können. So wird die Frau in erster Reihe zur Vermittlerin der Krankheit.

Warum aber bei der Frau eine so geringe Disposition für Neuritis retrobulbaris hereditaria vorhanden ist, darüber sind wir absolut im Unklaren.

Die Anfänge der Affection fallen gewöhnlich in die Zeit der Pubertät, seltener in die früheren, und nur ausnahmsweise in die späteren Jahre jenseits der 30. Taylor[1]) erwähnt in seinen Beobachtungen das 6., Norris[2]) das 8. Jahr als früheste Zeit; Haskell[3]) sah die Erkrankung bei einem 48jährigen Manne, Somya[4]) bei einer 34jährigen Frau sich entwickeln. In unseren Fällen erscheint das 13. Jahr als das früheste Alter, während das späteste durch die 39jährige Frau vertreten wird. Es scheint, dass die Erkrankung im vorgeschritteneren Alter, welches mit dem Ausfall der Geschlechtsfunctionen einhergeht, häufiger bei Frauen als bei Männern vorkommt.

Die hereditäre Neuritis besteht, sowie die toxische, in einer Entzündung des orbitalen Theiles des Sehnerven, und in der, auch an der Papille erkennbaren consecutiven Atrophie der Nervenelemente. Die Unterscheidungsmerkmale zwischen toxischer und hereditärer Neuritis bilden einerseits der Mangel einer Intoxication, andererseits das Alter; die Neuritis retrobulb. toxica entwickelt sich gewönhlich nur bei älteren Individuen. Diese Unterschiede machen die Aufstellung einer Diagnose

[1]) Ophthalm. Rev. 1892. Jahresb. 1892.
[2]) Transact. of the american ophth. soc. Boston 1885. Jahrb. 1885.
[3]) Brit. med. Journ. II. Jahrb. 1888.
[4]) Klin. Monatsbl. 1882.

meistens sehr leicht. Im übrigen stimmen die klinischen Symptome beider Affectionen fast ganz überein.

Bei der hereditären Opticuserkrankung schwindet das centrale Sehen allmählich, aber doch schnell genug; es entsteht Nyctalopie, sowie Dyschromatopsie, ferner bei anfänglich freien Gesichtsfeldern centrales, relatives oder absolutes Scotom. Später erfolgt auch eine periphere Einengung der Gesichtsfelder. Der Patient sieht alles für grau an, und nur für Blau scheint der Farbensinn, wie auch in unseren Fällen, längere Zeit hindurch erhalten zu bleiben (Alexander[1]), Keersmaecker[2]). Der Augenhintergrund ergibt am Anfange der Krankheit einen negativen Befund; später werden die inneren Grenzen der Papille verschwommen, und es tritt eine Decoloration der äusseren Hälfte, bei gleichzeitiger Erweiterung der Venen und Verengerung der Arterien auf; manchmal kommen längs der Gefässe auch weisse Streifen vor (Perivasculitis). Schliesslich zeigt die Papille das vollkommene Bild der Atrophie nach Neuritis und das Sehvermögen des Patienten schwindet auf ein Minimum.

Bei den von der hereditären Opticusatrophie betroffenen Familien sind auch andere nervöse Störungen, welche in unseren Fällen fehlten, beobachtet worden. So erwähnt Habersohn[3]) Epilepsie, Vesanie, spinale Erkrankungen, besonders Ataxie, Brown[4]) hingegen Sprachstörungen und Ptose. Der Zusammenhang dieser nervösen Erscheinungen mit der Erkrankung des Sehnerven ist nicht ganz klar. Wahrscheinlich bildet die nervöse Degeneration, die erbliche Belastung, die gemeinsame Ursache, als deren Folgen in einem Falle die erwähnten Störungen des Centralnervensystems, in einem anderen die entzündliche Atrophie, und wieder in anderen Fällen endlich beide zugleich vorgefunden werden.

Die Prognose der Affection ist immer eine ungünstige, da wir die Atrophie, die sich aus einer Entzündung des Opticus entwickelt, nicht aufzuhalten vermögen. Das centrale Sehvermögen geht immer verloren und im besten Falle bleibt ein geringes excentrisches Sehvermögen erhalten.

Von Medicamenten können wir nur dann irgendwelche Wirkung erwarten, wenn die Atrophie noch keine totale ist. Inunctionscuren, Jodkali, subcutane Injection von Strychnin. nitr. können — zwar meistens ohne Erfolg — versucht werden.

---

[1]) Klin. Monatsbl. 1874.

[2]) Recueil d' ophth. 1882. Jahrb. 1883.

[3]) Ophthalm. Rewiew. 1886. Jahrb. 1887.

[4]) Medic. Magazin 1892. I. Jahrb. 1892.

Klinisch-experimentelle Studien über die sogenannte Atropinconjunctivitis.[1]

Von *Dr. J. Mark*, k. u. k. Regimentsarzt, derzeit commandiert auf die Augenklinik der kön. ung. Universität zu Budapest.

Mehrere im Monate April und Mai d. J. in unmittelbrer Aufeinanderfolge auftretende Fälle von Follicularkatarrh bei längerem Atropingebrauch veranlassten den ersten klinischen Assistenten obiger Klinik, Dr. E. v. Grósz, mich zur Untersuchung dieser Fälle aufzufordern, mit dem Ersuchen, dem aetiologischen Moment ein besonderes Augenmerk zu widmen und die Frage gleichzeitig im allgemeinen zu prüfen und zu studieren.

Der erste Weg, den ich einschlug, war der, dass ich daran gieng die betreffenden Kranken der Klinik betreffs Anamnese und weiteren Krankheitsverlauf zu beobachten, weiters die verabreichten Atropinlösungen auf chemische und bacterielle Verunreinigungen zu untersuchen. All dies durchzuführen war aber viel schwerer, als es den Anschein hatte. Bezüglich der Anamnese konnte ich wohl feststellen, dass es sich grösstentheils um Patienten handelte, die schon vor ihrer dermaligen Aufnahme auf die Klinik längere Zeit — Wochen und Monate — hindurch Atropin erhalten hatten, zum geringen Theil um solche, bei denen seit kurzer Zeit Atropineinträufelungen in Anwendung kamen. Trotzdem war das Bild der Atropinconjunctivitis bei nahezu allen das gleiche: Lichtscheu, Thränenträufeln, starke Injection der Conjunctiva tarsi et bulbi, stellenweise Follikelbildung auf der unteren Uebergangsfalte, ziemlich intensive schleimige Absonderung, vereinzelt Röthung und Excoriation der Lidhaut. Zu einer intensiveren Ausbildung der Affection kam es bei Keinem, wohl aus dem Grunde, weil das Atropin alsbald ausgesetzt und eventuell ein anderes Mydriaticum — Scopolamin — in Anwendung gezogen wurde. Aber es war mir unmöglich des angewendeten Atropins habhaft zu werden. Bei der starken Krankenfluctuation nämlich, die damals auf der Klinik

[1]) Az Atropin Conjunctivitisröl, irta Mark Jakab dr. ez idöszerint a budapesti egyetem szemklinikájára vezényelt. cs. és k. ezredorvos. Orvosi Hetilap. Szemészet. 1897. 3—4.

herrschte, war es nicht selten vorgekommen, dass Kranke auf verschiedene Zimmer verlegt wurden, somit denselben nicht immer das nämliche Atropin verabreicht wurde, sondern Atropinlösungen verschiedener Herkunft. Zum Theil war das Atropin schon gänzlich verbraucht, also eine Untersuchung überhaupt nicht ausführbar.

Eine einheitliche Beurtheilung dieser Fälle war daher undurchführbar. Vorderhand konnte ich nicht mehr erheben, als dass

1. kein einziger Fall von Follicularkatarrh auf der Klinik vorgekommen war, bei dem nicht Atropin in Anwendung gekommen wäre, dass es sich somit um keine Endemie von echtem, idiopathischen Follicularkatarrh handelte;

2. dementsprechend das Aussetzen des Atropins in wenigen Tagen (5—8) das gänzliche Verschwinden der Conjunctivitis zufolge hatte;

3. Impfversuche durch directe Uebertragung des schleimigen Secretes in die normale Bindehaut von Menschen und Thieren fehlschlugen, insofern es mir nie gelang, auf diese Weise eine Conjunctivitis zu erzeugen.

Ein weiteres Studium dieser Fälle war mir damals auch aus dem Grunde unmöglich, weil mit Rücksicht auf den grossen Krankenstand Kranke, sobald es ihr Zustand gestattete, reconvalesciert wurden, um anderen Aufnahmsbedürftigen Platz zu machen.

So musste ich denn einen anderen Modus finden, um mir über diese Frage klar zu werden und ich that dies

1. durch das Studium der einschlägigen Literatur;

2. orientierte ich mich über die Häufigkeit der Atropinconjunctivitis aus den Krankengeschichten verflossener Jahrgänge der Klinik;

3. betrat ich den Weg experimenteller Versuche an Thieren und ad hoc geeigneten Kranken. Endlich wollte ich geduldig abwarten, bis mir wieder — wenn auch vereinzelt — Fälle von Atropinconjunctivitis zu Gesichte kämen, um dann dieselben nach Maassgabe der hier in Frage kommenden Gesichtspunkte zu beobachten und mir sodann ein Urtheil zu bilden.

Nach diesem meinen Plane will ich nun unser Thema nachfolgend behandeln, zunächst aber einige allgemeine Erörterungen vorausschicken, selbst auf die Gefahr hin, Bekanntes vorzubringen.

Wir wissen, dass das Atropin eine starke, einsäuerige Base ist, welche sich mit Säuren zu neutralen Salzen verbindet. Dieselben sind in Alkohol und Wasser leicht löslich, in Aether unlöslich; sie krystallisieren nur schwer und besitzen die Neigung, sich in wässeriger Lösung zu zersetzen. Nach Liebig ist die Formel des Atropins $C_{17}H_{23}NO_3$, somit für das schwefelsaure Salz desselben $(C_{17}H_{23}NO_3)_2\ H_2SO_4$. Das Atropin wird fabriksmässig aus den Wurzeln der Atropa Belladonna dargestellt und ich halte es für nöthig zu constatieren, dass bei dieser Darstellung

Alkohol, gelöster Kalk, Schwefelsäure, Chloroform, Natronlauge, eventuell auch andere Chemikalien zur Verwendung kommen. Die Darstellung ist eine complicierte und erfordert grosse Genauigkeit. Das schwefelsaure Salz wird erhalten, indem man das Atropin nach Moleculargewicht in verdünnter Schwefelsäure auflöst, sodann die Lösung einengt und das resultierende schwefelsaure Atropin aus Weingeist auskrystallisieren lässt.

Noch vor wenigen Jahren war das im Handel in Droguerien vorkommende schwefelsaure Atropin chemisch nicht rein, insofern als es häufig mit Hyoscyamin und fremden Alkaloiden vermengt war. Gegenwärtig sind die Beziehungen des Hyoscyamins zum Atropin besser geklärt, die Alkaloide überhaupt besser studiert und so ist es auch in letzterer Zeit gelungen, reine, chemisch vollkommen entsprechende Atropinpräparate darzustellen.

Nachdem nun immer wieder die Meinung auftaucht, dass es chemische und organische Verunreinigungen sind, welche die Atropinconjunctivitis verschulden, musste ich mir trotz der oben geschilderten schwierigen Verhältnisse darüber Gewissheit verschaffen, ob das Atropin, welches wir auf der Klinik verwenden, chemisch rein sei.

Auf welche Verunreinigungen haben wir zuerst Bedacht zu nehmen? Offenbar auf jene, welche durch die Anwendung von unreinen Chemikalien gelegentlich der Darstellung des Atropins absichtlich, oder durch Zufall dem Atropin beigemengt werden. Das Chloroform könnte Phosgen, Weingeist, Amyl, Propyl, Butylalkohol enthalten und insbesondere könnte bei der Darstellung des schwefelsauren Atropins unreine Schwefelsäure in Anwendung kommen, nämlich solche, die schwefelsaures Blei und Arsentrioxyd enthält.

Nun ist seit vielen Jahren auf unserer Klinik das borsaure Atropin in Gebrauch, in erster Reihe deshalb, um Verunreinigungen, welche dem schwefelsauren Präparat anhaften, nicht ausgesetzt zu sein, weiters deshalb, um ein Medicament zu haben, welches bei voller Atropinwirkung keine freie Säure enthält. Bekanntlich wird aber die Borsäure aus Borax (Natriumbiborat) mittels Salpetersäure, oder in grösserem Maasstabe mit Salzsäure dargestellt; sowohl HNO_3 als HCl können aber mit Schwefelsäure verunreinigt sein, es ist daher ein weiteres Austrocknen der Borsäurekrystalle und ein Erhitzen auf 200° erforderlich.

Immerhin aber müssen wir auch bei dem borsauren Atropin auf chemische Verunreinigungen gefasst sein, auf Cu, Pb, Fe, H_2SO_4, Chloride, Kalk, Magnesia, Salpetersäure.

Aus der Apotheke, aus welcher die Klinik beständig ihr Atropin (Merck) bezieht, verschaffte ich mir nun 3 *g* Atrop. sulf. und 3 *g* Atrop. boracicum. Diese relativ sehr grosse Menge habe ich, abgesehen von den sonstigen maassgebenden Gesichtspunkten der analytischen Chemie, genau

nach den Vorschriften der Pharmacopoea Hungar. Ed. II. untersucht; indem ich die Details dieser mühsamen Untersuchungen übergehe, constatiere ich, dass ich keine Spur einer Verunreinigung fand, speciell keine fremden Alkaloide, freie Schwefelsäure, fremde Metalle oder deren Salze.

Nachdem jedoch das Atropin nicht in Pulverform, sondern in Lösung aus der Apotheke bezogen wird, verschaffte ich mir eine Serie von Lösungen (auch aus fremden Apotheken), untersuchte dieselben und fand auch diese chemisch rein.

Ich habe demnach keinen begründeten Anlass an der Reinheit der im Monate April und Mai dispensierten Lösungen zu zweifeln. Welchem Agens sollen wir nun die Ursache des Atropinkatarrhs zuschreiben? Ist es das Atropin als solches, oder sind es die in demselben sich bildenden Mikroorganismen, die die Conjunctivitis erzeugen, oder kommt eine individuelle Disposition in Betracht?

Es ist bekannt, wie sehr Atropinlösungen und auch die verschiedenartigsten sonstigen Augentropfwässer zu Zersetzungen disponieren. Ist doch nicht selten die Atropinlösung in wenigen Tagen trübe, pilzhältig; es entwickeln sich sowohl pathogene als nicht pathogene Keime und auch chemisch tritt ja allmählich eine Decomposition ein. Die Grenze, wann dies der Fall ist, lässt sich nicht allgemein festsetzen: in mehreren Versuchen habe ich schon am Ende der 4. Woche eine chemische Zersetzung des bei Zimmertemperatur aufbewahrten Präparates constatiert, insofern ich mit Ammoniumhydrooxyd eine starke Trübung erhielt. Die Entwicklung von Bacterien, somit das Verdorbensein der Lösung vom Standpunkte der Bacteriologie beginnt natürlich sehr zeitlich, sie eilt der chemischen Decomposition voraus, sie bedingt dieselbe. Von einer 3 Tage alten, nicht sterilen Atropinlösung impfte ich mittels ausgeglühter Platinschlinge auf Fleischextract-Bouillon und stellte die Eprouvette in den Thermostat (Versuch vom 31. Mai); am 4. Tage zeigte sich an der Oberfläche ein feines weisses Häutchen und auch die Nährflüssigkeit selbst zeigte Trübungen. — Die weitere Untersuchung ergab massenhaft Pilze und Coccen.

Der Umstand also, dass sich das Atropin so bald zersetzt, dass in demselben Keime und Mikroorganismen vorkommen und gedeihen, gab mit dem Fortschreiten der Bacteriologie Anlass zu Meinungsverschiedenheiten über die nähere Aetiologie des Atropinkatarrhs, wie wir dies aus Folgendem sehen:

A. v. Graefe (Archiv für Ophthalmologie, 10, II, 200) meinte noch: wenn man auf die Conjunctiva längere Zeit hindurch ein bestimmtes, örtliches Mittel bringt, so entsteht durch die Summierung der Wirkungen eine anatomische Veränderung, welche die Sympathien und Antipathien der Conjunctiva für Arzneiwirkungen wesentlich ver-

ändert. Als ein augenfälliges Beispiel dient die Sättigung der Conjunctiva mit Atropin. Es folgt, wenn diese eingetreten ist, einer jeden neuen Instillation eine heftige blepharoconjunctivitische Reizung mit Thränen, Lidödem, selbst Eczemausbrüchen und diese Unverträglichkeit erhält sich nach dem Aussetzen des Mittels noch viele Monate lang.

Vossius: (Grundriss der Augenheilkunde, ex 1888, pag. 159.) Ausnahmsweise (— bei Besprechung der Conjunctivitis granulosa) seien noch die, nach fortgesetztem Atropingebrauch bei manchen Personen, die eine Idiosynkrasie gegen dieses Mittel haben, beobachteten sogenannten Atropingranulationen kurz besprochen: Meist ist die Lösung nicht rein, flockig, oder die Drogue an sich verdorben gewesen. Es handelt sich um eine acute, oberflächliche, folliculäre Conjunctivitis, welche mit Lidröthung und Schwellung, starker Injection der Conjunctiva bulbi, Thränen und Lichtscheu einhergeht, sich aber nie mit Pannus compliciert, ganz den Eindruck einer durch Infection erzeugten Conjunctivitis macht und sich ohne Narbenschrumpfung etc. zurückbildet.

Knies: (Grundriss der Augenheilkunde, Wiesbaden 1888.) Bei länger dauernder Anwendung von Alkaloidlösungen (Atropin, Eserin, Duboisin) beobachtete man früher nicht selten acutes Auftreten von Follikeln. Es existieren aber hier die grössten individuellen Verschiedenheiten. Seit ich die Alkaloide in aseptischen Lösungen anwendete, habe ich nichts derartiges mehr gesehen.

Schweigger: (Handbuch der Augenheilkunde, Berlin 1880.) Eine besondere Erwähnung verdient die so störende Atropinconjunctivitis ... Atropinpräparate, welche irritierend wirken, dürfen natürlich gar nicht angewendet werden, aber auch ganz milde wirkendes schwefelsaures Atropin hat die erwähnte unangenehme Eigenschaft. ... Individuelle Prädispositionen kommen jedenfalls mit ins Spiel. Das schleimig eitrige Secret dieser Conjunctivitis ist contagiös ... Verschieden von dieser Atropinconjunctivitis ist eine sehr seltene Atropin-Idiosynkrasie ...

Schmidt-Rimpler: (Augenheilkunde und Ophthalmoskopie, Berlin 1891.) In einzelnen Fällen tritt infolge einer Idiosynkrasie gegen das Atropin oder eines zu intensiven Gebrauches oder schlechter Präparate eine heftige Conjunctivitis auf.

Michel: (Lehrbuch der Augenheilkunde 1884, Wiesbaden.) ... ob die Ursache in einer besonderen Reizbarkeit der Bindehaut zu suchen ist, oder vielleicht parasitäre Elemente eine Rolle spielen, ist noch unklar.

E. Fuchs: (Lehrbuch V. Aufl., Wien 1895.) ... Von dem durch Atropin hervorgerufenen Follicularkatarrh ist es noch nicht festgestellt, ob der Reiz ein chemischer ist, oder von Spaltpilzen ausgeht, welche sich etwa in der Atropinlösung entwickelt haben.

Wir sehen demnach, dass die Ansicht vieler Autoren dahin neigt, das Entstehen der Atropinkatarrhe hauptsächlich, oder sogar ausschliesslich bacteritischen Einflüssen zuzuschreiben. Am weitesten geht wohl diesbezüglich Hirschberg, indem er erklärt: „Durch Pilze wird die Reizung verursacht, nicht durch das Atropin" — weiters Schweigger, der das Secret dieser Art von Bindehautentzündung für contagiös hält.

Es entsteht nun die Frage, welche Momente diese Ansicht stützen und welche Gründe vorhanden sind, ausschliesslich an eine bacterielle Infection zu denken? Diesbezüglich müssen wir uns sagen, dass diese Annahme gewiss zunächst einem rein subjectiven Eindruck entspringt und speciell durch die Errungenschaften und grossen Erfolge der Bacteriologie bezüglich der Aetiologie anderer Krankheitsformen nahe gelegt wird.

Weiters 1. dass die Atropinconjunctivitis thatsächlich hie und da nach Art kleiner Endemieen gehäuft auftritt,

2. die Atropinlösungen einer baldigen Zersetzung unterliegen und osdann zahlreiche Keime und Mikroorganismen enthalten,

3. dass Atropin an und für sich auf Schleimhäute nicht direct irritierend einwirkt.

All dies zusammen bildet aber denn doch keinen zwingenden Grund, ausschliesslich an eine bacilläre Ursache zu denken, wenn dies auch für einzelne, vielleicht für die Mehrzahl der Fälle gelten mag. Es wird doch keinem modernen Arzt beifallen, bei trüben, zersetzten Lösungen den Mikroorganismen eine ganz wesentliche Rolle abzusprechen, aber ganz unschuldig scheint mir das Atropin denn doch auch nicht zu sein und es sei mir daher erlaubt, nachfolgende Betrachtungen anzustellen:

Die Ansicht Vossius', dass die Atropinconjunctivitis ganz den Eindruck einer durch Infection erzeugten Conjunctivitis mache, will wohl nicht viel beweisen, sehen wir doch beim Trachom, also einer ganz exquisit infectiösen Krankheit, dass „die Reizerscheinungen durchaus nicht in einem bestimmten Verhältnisse zu den objectiven Veränderungen stehen" (E. Fuchs) und umgekehrt, heftige Reizerscheinungen von Seite des Auges auch bei chemisch-toxischen, beziehungsweise irritierenden Einflüssen überhaupt auftreten, und zwar auch ohne Mithilfe von Bacterien.

Gänzlich unerwiesen erscheint mir die Ansicht Schweiggers, dass das schleimig-eitrige Secret der Atropinconjunctivitis infectiös sei. Auf unserer Klinik wurde nie beobachtet, dass jemand von seinem Bettnachbar eine (Atropin-) Conjunctivitis acquiriert hätte, ohne dass er Atropin bekommen hätte; sofern mehrere Follicularkatarrhe in einem Zimmer auftraten, waren es stets solche Personen, die mit Atropin behandelt worden waren.

Wie schon oben erwähnt, habe ich versucht, auf experimentellem Wege die Contagiosität oder Nichtcontagiosität des Secretes zu studieren. Es ist mir nicht gelungen, durch directe Uebertragung desselben in die normale Conjunctiva von Kaninchen-, Hasen- oder Menschenaugen eine Conjunctivitis, geschweige denn eine Follikelbildung zu erzeugen; der Erfolg war stets negativ.

Ganz entschieden spricht gegen die Annahme, dass nur Bacterien bzw. Pilze die Ursache der Atropinconjunctivitis seien, der Umstand, dass dieselbe in einzelnen Fällen auch dann auftritt, wenn man sterilisierte aseptische Lösungen anwendet. Ahlström (Einige Untersuchungen über Atropinconjunctivitis. Klinische Monatsblätter für Augenheilkunde. Zehender XXXIII. Jahrg.) theilt 2 solche Fälle mit und deduciert aus denselben, dass man den „genannten Personen eine gewisse individuelle gesteigerte Disposition für inflammatorische Processe in den Schleimhäuten bei Anwendung von Atropin zugestehen müsse." Analoge 2 Fälle bin auch ich in der Lage mitzutheilen:

I. Am 24. Mai 1897 wurde Frau T. M. mit Cataracta senilis oc. d., Cataracta secundaria oc. sin. aufgenommen. Sie war an letzterem Auge vor 2 Jahren auf der Klinik operiert worden, und hatte schon damals eine Intoleranz gegen Atropin gezeigt. Bei der Aufnahme am 24. Mai nachmittags 4 Uhr bot dieselbe am linken Auge absolut keine Zeichen einer conjunctivalen Reizung. Sie erhielt in das linke Auge behufs Vorbereitung zu der Dislaceration der Cataracta secundaria, die am nächstfolgenden Tage stattfinden sollte, einen Tropfen Atropin. Die Operation musste jedoch unterbleiben, da die Kranke sich bei der Frühvisite am 24. über Schmerzen und Brennen im linken Auge beklagte. Die Untersuchung ergab eine heftige Injection und Auflockerung der Conjunctiva tarsi, Oedem der Lidhaut und ziemlich reichliche Absonderung eines schleimigen Secretes. Nach 7 Tagen war die Conjunctiva wieder normal, (selbstverständlich erhielt P. während dieser Zeit kein Atropin), bloss die Haut unter dem Augenlid war gegen den Canthus ext. noch leicht geröthet und etwas excoriert. Das Secret der Conjunctiva wurde am 3. Tage, als es am reichlichsten war, untersucht (Deckgläschen-Präparat, Färbung mit concentr. alkohol. Gentianaviolett) und in demselben zahlreiche in Theilung begriffene Rundzellen, Coccen und vereinzelte Bacillen gefunden. Ueber meine Bitte erhielt die Kranke am 1. Juni abends (experimenti causa) einen Tropfen einer mit Sublimat versetzten, frischbereiteten und überdies durch Kochen sterilisierten Atropinlösung.

Rp.: Atropin. bor. 0·10
Hydrargyri bichlor. corros. 0·002
Aqu. destill. 10.

Dass die Lösung vollkommen steril war, habe ich durch Impfung eines Tropfens der Lösung auf Agar-Agar und Fleisch-Extract-Bouillon dargethan. Den Bindehautsack habe ich absichtlich nicht ausgewaschen wohl aber nach erfolgter Instillation einen hermetischen Verband nach der Methode Issekutz angelegt.

Ich weilte bei der nervösen, ungeduldigen Frau $^1/_2$ Stunde und nachdem ich sah, dass sich dieselbe ruhig verhielt, verliess ich sie und ersuchte den Inspectionsarzt (Dr. Tiem) der Frau nöthigenfalls ein besonderes Augenmerk zu widmen.

Als ich zur Frühvisite kam, wurde mir vom Collegen Tiem folgendes berichtet: Die Kranke habe ungefähr 1 Stunde nach meiner Entfernung über heftiges Brennen im Auge geklagt und ehe die Wärterin es verhindern konnte, den Verband heruntergerissen und schon nach wenigen Stunden habe Dr. Tiem die Erscheinungen einer heftigen Conjunctivis constatieren können und folglich von einem erneuerten Anlegen des Verbandes Abstand genommen. Ich untersuchte die Frau und fand de facto denselben Befund wie damals, als sie nicht sterilisiertes Atropin bekommen hatte: Injection der Conjunctiva u. s. w.

Um weitere Versuche anstellen zu können, holte ich mit der ausgeglühten Platinaschlinge einiges Secret aus der Conjunctiva und impfte neuerlich auf schräg erstarrtes Agar und Fleischextract- Bouillon. Letztere stellte ich in den Thermostat, ersteres bewahrte ich bei Zimmertemperatur auf.

Die Impfung auf Bouillon hatte kein Resultat, hingegen zeigten sich auf Agar am 5. Tage drei discrete, flachrundliche gelblichweisse Herde von ungefähr 4 *mm* Durchmesser. Die Untersuchung derselben ergab, dass es sich grösstentheils um den Staphylococcus pyogenes aureus handelte (Befund von Herrn Primarius Nékám). Vorläufige Impfung dieser Culturen in die normale Conjunctiva von Hasen und Kaninchen ergab ein negatives Resultat.

H. H. L., ein überaus robuster, gesunder junger Mann, leidet seit 9 Jahren an rechtsseitiger Keratitis parenchymatosa. Nebst anderen Medicamenten (Jodkali, feuchtwarme Umschläge) erhielt er damals durch 3 Monate Atropin 1- bis 3-mal täglich in auf- und absteigender Dosis. $3^1/_2$ Jahre später erkrankte auch das linke Auge, weshalb auch dieses durch etwa 4 Monate Atropin bekam.

Am 2. April kam er zum erstenmal auf die Klinik, erhielt durch einige Tage Atropin, worauf sich allsbald eine beiderseitige Conjunctivitis mit Follikelbildung entwickelte; Atropin wurde ausgesetzt und auf Scopolamin, Jodkali u. s. w. besserte sich der Zustand nach einigen Wochen derart, dass P. gebessert die Klinik verlassen konnte.

Am 5. Juni meldete er sich jedoch neuerlich und bat um Aufnahme. Von der Beschreibung der cornealen Affection sehe ich ab, die Conjunctiven waren beiderseits mässig injiciert und leicht uneben, vereinzelt waren auch Follikel vorhanden.

Am 9. Juni erhielt P. früh um 9 Uhr einen Tropfen dieser wohl sterilisierten Atropinlösung, und zwar in das vorher mittels Sublimat desinficierte linke Auge und schon Nachmittag zeigte sich an demselben eine heftige folliculäre Conjunctivitis mit schleimiger Absonderung, welche durch 4 Tage anhielt.

Von der Agar-Staphylococcencultur nun, die ich beim ersten Fall dargestellt hatte und vor der ich mich an Hasen- und Kaninchenconjunctiven vorher überzeugte, dass die Uebertragung keine (stürmischen) Erscheinungen zufolge hatte, impfte ich mittels ausgeglühter Platinaschlinge eine Spur in das rechte Auge des Patienten (Versuch vom 13. Juni).

Aber nach 2 Stunden klagte der Kranke über Schmerzen im rechten Auge und dasselbe musste sorgtältig mit Sublimat ausgewaschen werden, immerhin aber zeigte sich auch hier noch am selben Nachmittag eine ausgesprochene Conjunctivitis mit Follikelbildung genau sowie am atropinisierten linken Auge. Die Entzündung hielt einige Tage an und verschwand ohne üble Zufälle.

Wenn ich nun diese beiden Fälle analysiere, so muss ich mir sagen, dass der I. Fall thatsächlich ein solcher war, bei dem man eine Disposition annehmen muss, denn die Frau hat schon gelegentlich ihres Aufenthaltes auf der Klinik bei Darreichung von wenig Atropin mit einer Conjunctivitis reagiert.

Nicht so verhält sich der 2. Fall. Dieser junge Mann, ein gewesener Mediciner, gibt an, dass er früher das Atropin sehr gut vertragen habe und erst nach wochen- und monatelangem Gebrauch habe er Beschwerden empfunden. Sofern man also auch hier eine Disposition annehmen wollte, müsste zugegeben werden, dass dieselbe eine erworbene, eine durch Atropin erzeugte ist.

In beiden Fällen zeigte sich, dass die Sterilisation der Atropinlösung eine vergebliche war, dem Atropin also an und für sich die directe Ursache der Entzündung zuzuschreiben war. Es könnte nun jemand den Einwand erheben, dass im 1. Falle der Conjunctivalsack vor der Instillation nicht sterilisiert wurde und, da normalerweise in der Conjunctiva verschiedene Arten von Bacterien vorkommen, diesen eine ursächliche Rolle zukommen könnte. Aber bei der relativen Gutartigkeit, die der Atropin-Conjunctivitis zukommt, ist denn doch nicht anzunehmen, dass Bacterien, die sonst friedlich in der Conjunctiva vegetieren, auf den Zusatz eines Tropfens noch dazu sterilen Atropins plötzlich „rebellisch“ würden, und übrigens habe ich es in nächstfolgendem Falle nicht unter-

Fortlaufende Zahl	Nummer der Krankengeschichte	Alter	Geschlecht	Art der Grundkrankheit	Anmerkung
1	96	67 Jahre	Mann	Aphakia, Colobom. artef. o. d. Cataract. hyperm. oc. sin.	operativer Fall
2	137	61 Jahre	Frau	Aphakia, Synech. ant. oc. d. Cataract. mat. o. sin.	operativer Fall
3	190	30 Jahre	Mann	Pannus phlyct. o. u.	
4	234	79 Jahre	Mann	Occlusio pupillae oc. d.	
5	240	58 Jahre	Mann	Cataract. fere mat. od. d. progred. o. sin.	operativer Fall
6	268	64 Jahre	Mann	Aphakia, Colob. artef. Irideucleitis, Cataract. seed. o. d. Cataract. propud. o. sin.	operativer Fall
7	431	29 Jahre	Frau	Iridocyclitis chr. o. u.	
8	283	17 Jahre	Jüngling	Cataracta ronul. o. u.	operativer Fall
9	297	81 Jahre	Mann	Aphakia, cataract. seed, Colob. artef. Hyalitis, Chorioiditis areol. oc. d. Cataract. nd. mat o. sin.	operativer Fall
10	472	28 Jahre	Mann	Myopia major. gr.	
11	481	72 Jahre	Mann	Cataract fere mat. o. d. nd. mat. o. sin.	operativer Fall
12	515	52 Jahre	Mann	Iritis oc. utr.	
13	585	16 Jahre	Knabe	Keratitis oc. sin.	
14	626	11 Jahre	Knabe	Keratitis parenchymat. o. u.	
15	837	54 Jahre	Mann	Kerato-irido-cyclitis et Hypopyon oc. sin.	

lassen, die Bindehaut mit Sublimat zu desinficieren. Ist ja überdies der problematische Wert dieser Art Desinfection genügend bekannt!

Wenn ich mich frage, wie es kommt, dass bei dem 2. Fall ein einziger Tropfen einer sterilisierten Atropinlösung im linken Auge und eine geringe Spur einer Bacteriencultur im rechten Auge einen nahezu vollkommen gleichen Effect erzielen und in beiden Augen eine heftige Conjunctivitis erzeugen, so muss ich mir Folgendes vor Augen halten: Ich habe es in diesem Falle mit Conjunctiven zu thun, welche durch lange Zeit Atropin erhielten, somit, um mit Graefe zu sprechen, mit Atropin gesättigt sind. Diese Conjunctiven sind nicht mehr normal, sie haben eine anatomische Veränderung erlitten, das Atropin hat die Gefässe und Nerven der Bindehaut geschädigt. Vergessen wir nicht, dass die Instillation an und für sich für die so oberflächlich und wenig geschützt zutage liegenden Conjunctivalgefässe ein directes Trauma bedeutet, dass auch die von jener der Conjunctiva differente Temperatur des auffallenden Tropfens für die Conjunctivalgefässe nicht gleichgiltig ist. Diese Momente zusammengehalten mit der eminent toxischen Wirkung des Atropins, setzen meiner Ansicht nach den Tonus der conjunctivalen Blutgefässe herab uud dies ist die Quelle von neuen Entzündungen, sofern ein schädliches Agens wieder einwirkt; — es ist dann einerlei, ob man sterilisiertes Atropin oder Pilze auf die Conjunctiva überträgt. Wäre übrigens die Atropinconjunctivitis eine echte Infectionskrankheit, so müsste ja eine gewisse Immunität nach einmaligem Ueberstehen zurückbleiben, hier aber sehen wir das gerade Gegentheil.

Der Vollständigkeit halber will ich erwähnen, dass die Art der Grundkrankheit, um dereutwillen das Atropin zur Anwendung kommt, auf die Entstehung der Conjunctivitis keinen Einfluss zu haben scheint, ebensowenig Alter und Geschlecht des Patienten, wie ich dies durch die vorstehende kleine Zusammenstellung illustrierte. Unter 914 Kranken des Jahres 1896 (es ist hier nur das liegende Krankenmaterial gemeint mit Ausschluss der Ambulanz) waren 238 Individuen mehr oder weniger lang mit Atropin behandelt worden und von diesen wurde bei 15 (= 6·2%) das Auftreten einer Atropinconjunctivitis constatiert.

Ich habe noch nachzutragen, dass es mir bei Hasen und Kaninchen durch mehrwöchentliches Einträufeln einer 1%igen Atropinlösung 1—3mal täglich nicht gelungen ist, eine Conjunctivitis zu erzeugen, wohl aber durch Anwendung von Atropin in Pulverform. Um nach Thunlichkeit die Wirkung, die das Atropin in dieser Form als Fremdkörper ausübt, zu eliminieren, führte ich täglich bloss ein kleines Körnchen in den Bindehautsack ein, welches daselbst alsbald zerfloss und durch die Thränen gelöst wurde. In das andere Auge staubte ich ein indifferentes Pulver

ein (Amylum solani) und konnte mich in zwei Fällen überzeugen, dass durch das Atropin in 8—12 Tagen eine heftige Conjunctivitis erzeugt wurde mit reichlich schleimiger Absonderung, während das andere Auge intact blieb. Zu einer mikroskopisch nachweisbaren Follikelbildung kam es bloss in einem Falle, während es in einem Falle bloss zu einer reichlichen Rundzelleninfiltration kam; doch liess sich auch hier nachweisen (Dr. Scholz), dass sich stellenweise die Rundzellen zu rundlichen Gruppen vereinigten, wie sie einem sich bildenden Follikel entsprechen würden.

Instrumente, insbesondere eine Kapselzange zur Graefe'schen Staroperation.[1]

Von *Prof. Wilhelm Schulek.*

Seit drei Jahren bin ich wieder zur Graefe'schen Extraction zurückgekehrt. Mit dem früher geübten, concav gestutzten Lappenschnitt, bei rund erhaltener Pupille, konnte ich es nicht unter 3% Verluste bringen. Trotz vieler Vorzüge, haftete dem Verfahren der Nachtheil an, dass der primäre Wundschluss spät erfolgt und daher lange Gelegenheit zur Infection vorhanden ist. Könnte der Schnitt so geändert werden, dass ein rascher Wundschluss gesichert ist, dann wäre das Verfahren den übrigen bekannt gewordenen wohl überlegen. Die für dasselbe angefertigten Instrumente[2]) boten indessen mancherlei Vortheile auch für jede andere Art der Extraction, so auch in mancher Hinsicht für die Graefe'sche. Mit Ausnützung dieser Vortheile gelingt es mir jetzt Hunderte von Fällen (einmal beinahe 600) in unmittelbarer Aufeinanderfolge ohne Verlust und im ganzen mit einer Verlustziffer unter $^1/_2$% durchzubringen; trotz kleinerer Irisausschnitte doch Einklemmungen zu vermeiden; die Nachbehandlung für den Kranken leicht zu gestalten, und ganz besonders viele rein schwarze Pupillen zu erhalten.

Ohne hier in die Methode selbst einzugehen oder die Ergebnisse zu detailieren, möchte ich nur kurz über die Instrumente einige Bemerkungen machen und eine Zange zum Ausreissen der vorderen Kapsel beschreiben.

Jener Lidhalter, wie ich ihn in der citierten Mittheilung beschrieb, und der meiner Ansicht nach theoretisch entsprechend construiert war, hat sich in der Praxis nicht bewährt, und zwar deshalb, weil die maassgebenden anatomischen Dimensionen bei den einzelnen Menschen zu sehr variieren. Der Lidhalter war also zu individuell erdacht. Dagegen ist der, zuerst von Snowden angegebene Lidhalter für allgemeinen Gebrauch geformt, entspricht daher im Einzelfalle nicht durchaus, dagegen aber in allen

[1]) Műszerek és különösen tokfogó a Graefe szerint való hályogkitoláshoz. Schulek Vilmos tanártol. Orvosi Hetilap. Szemészet 1898. 4.

[2]) Ungarische Beiträge zur Augenheilkunde 1895. I. Band S. 211.

Fällen annähernd. Ich kehrte also zu diesem Instrument zurück. Nur brachte mein Instrumentenmacher[3]) die Fixierschraube, die meines Wissens Graefe angegeben hat, nicht zwischen, sondern ausserhalb den Branchen an. Der Querstab geht von einer Branche fix aus, durchbohrt die andere Branche beweglich und dann erst folgen daran die Schraubengänge mit der Stellschraube. Man verhindert also ein zu weites Oeffnen. Das Schliessen wird von selbst gehindert, weil die Arme so stark verfertigt sind, dass kein menschlicher Orbicularis, wohl aber die Hand des Operateurs sie zusammendrücken kann. Man legt also das Instrument ein, verhindert durch die Stellschraube ein zu weites Auseinandergehen der Arme, und kann den Lidhalter jederzeit rasch entfernen, ohne die Stellschraube berühren zu müssen. Das hat natürlich, so klein die Verbesserung scheint, wesentliche Vorzüge gegenüber anderen Lidhaltern, die so eingestellt sind, dass die Schraube das Zu- und Aufmachen gleichmässig hindert, also beim Entfernen eine Verzögerung durch Aufdrehen der Schraube unausweichlich macht.

Fig. 1.

Zum Fixieren gebrauche ich die am l. c. S. 213 beschriebene Zange, die vorzüglich fasst und doch, dank der Längsriefen, nicht verletzt. Nur darf eine ganz kleine, durch den entlang gleitenden Finger eben noch wahrnehmbare Einbiegung der Enden nicht fehlen.

Zur Schnittführung benütze ich Messerchen, die viel kleiner als die Original Graefe'schen sind, indessen, wie ich aus Instrumenten-Katalogen u. s. w. ersehe, auch von vielen anderen in sehr ähnlicher, selbst in gleicher Form angegeben worden sind. Sie sind etwa $1^1/_2$ *mm* breit, 20—25 *mm* lang, sehr zart gefertigt und mit etwas ausgezogener Ferse versehen. Es lässt sich mit ihnen viel subtiler arbeiten, als mit den früher gebräuchlichen, im Verhältnis zur Aufgabe viel zu stark gebauten. Selbst der Bindehautlappen, von dem der rasche Wundschluss, damit also die Vermeidung der nachträglichen Infection, und daher die einzig dastehenden glänzenden Erfolge dieser Methode abhängen, lässt sich mit den zarten Messern freier gestalten.

[3]) Herr Tahy von der Firma Fischer, der viele Jahre in hervorragenden europäischen Ateliers gearbeitet hatte und dessen Beistand mir jetzt sehr nützlich war.

Die Regenbogenhaut fasse ich mit einer Liebreich'schen Pincette genau in der Mitte der Wunde und schneide ein kleines Stück mit einem Scherenschlage aus.

Zur Eröffnung der Kapsel dient folgendes Instrument, das ich zuerst für die Staroperation mit runder Pupille construiert hatte,[1]) jetzt aber für die Graefe'sche Extraction modificiert habe. Es ist eine Zange von gewöhnlicher Grösse. 6 *mm* vom Ende ist sie in einem Winkel von 30° abgebogen, doch nicht bogenförmig, sondern in scharfem Winkel. Die vor dem Winkel gelegenen Schenkelenden berühren sich nicht, sondern schützen vor einer Einklemmung der Iris durch eine übrigbleibende Spalte (wie aus der Abbildung ersichtlich). Das abgebogene Ende ist in seiner ganzen Länge gezähnt. Die Zähne sitzen am äussersten Rand, stehen schräg vor, um die Linsenkapsel zu fassen; in geschlossenem Zustande aber schliessen sie sich zu einem glatten First, wie die vergrösserte Abbildung dies zeigt. Die Zähne gut auszuarbeiten (aber nicht zu überkreuzen, wie an der Kapselpincette von Schweigger-Birk) ist eine besondere Aufgabe des Instrumentenmachers. Wenn sie lang und gut zugeschärft sind, so ist das ein Vortheil. Aber beim Schliessen sei sie glatt, beim Ein- und Ausführen darf sie nicht verletzen und die Kante besonders in der Iris oder im Wundrand nicht hängen bleiben oder gar dieselben zerren. So kann man damit auch unter die Iris gelangen — wie ich das meist thue — in geschlossenem oder offenem Zustande, wie es gerade nothwendig ist.

Fig. 2 u. 3.

Von der früheren unterscheidet sich diese Kapselzange dadurch, dass der Schnabel 1. länger, 2. möglichst zart ist, und 3. viel flacher abbiegt: alles, wie leicht verständlich, den Bedürfnissen der Graefe'schen Methode entsprechend. Diesen Bedürfnissen könnte man nur noch in einem Punkte entgegenkommen, nämlich darin, dass man dem abgebogenen Theil, der in sich gerade verläuft, eine nach hinten concave (also der Förster'schen Kapselpincette entgegengesetzte) Krümmung gäbe, um sie der convexen vorderen Kapsel parallel zu machen. Indessen bangt mir für die Exactheit der Ausführung, und ist ein Ersatz darin gegeben, dass man die Kapsel vor dem Schliessen der Zange etwas (vielleicht bis auf einen halben Millimeter) eindrückt.

Zum Herausschieben des Stares verwende ich den Starschieber,

---

[1]) L. c. S. 215 mit Abbildung.

eventuell den Daviel'schen Löffel. Auch leistet die Hilfsschaufel[1]) zum eventuellen Stützen des peripheren Wundrandes, und der Starfänger[1]) zum Extrahieren in Fällen, wo die Zonula platzte, ganz vorzügliches.

Die Hilfsschaufel in der alten Form, jedoch nur 4 *mm* breit, leistet bei einfacher linearer Extraction (z. B. bei discindierten und nun zu evacuierenden Linsen an myopischen Augen) so Vorzügliches, dass wohl jeder, der sie einmal in Verwendung sah, lebhaft für dieselbe eingenommen sein wird. Man legt sie an den peripheren Wundrand an und schiebt den Linsenbrei mit dem Daviel'schen Löffel ihr entgegen. Hingegen ist der sonst allgemein gebräuchliche Vorgang, den Daviel'schen Löffel in die Wunde zu stecken und mit steigender Energie zu drücken, geradezu roh und primitiv.

[1]) L. c. Seite 216.

Pupillenbefunde bei Geisteskranken.[1]

Von *Dr. Adalbert Abel*, k. u. k. Regimentsarzt, commandiert auf die Universitäts-Augenklinik zu Budapest.

Den Veränderungen in der Form, Weite und Reaction der Pupillen wurde von jeher eine grosse Bedeutung für die Diagnose der Nerven- und speciell der Geisteskrankheiten beigelegt, ein erhöhtes wissenschaftliches Interesse erlangten diese Erscheinungen, welche man exact zu beobachten und zu messen vermag, jedoch erst in den letzten Jahrzehnten, als die Gehirnphysiologie und Pathologie durch die klinische und experimentelle Forschung einen so glücklichen Aufschwung nahm. Die praktische Verwertung der Pupillensymptome kann in zwei Richtungen erfolgreich sein, entweder dadurch, dass sie uns die genaue Localisierung einzelner Krankheitsherde gestattet, oder indem wir rein empirisch ihr Fehlen, ihr selteneres oder häufigeres Vorkommen bei verschiedenen Krankheitsformen feststellen und so durch die Statistik dieser Veränderungen wichtige Fingerzeige für die Diagnose gewinnen.

Obwohl nun an Arbeiten in letzterer Richtung durchaus kein Mangel besteht und insbesondere die Sammelstatistik Siemerlings[2] ein imposantes Beobachtungsmaterial zur Grundlage hat, hielt ich es dennoch für keine verlorene Mühe, das mir zur Verfügung gestellte mannigfaltige Material der Engelsfelder Irrenanstalt zu Budapest einer systematischen Pupillenuntersuchung zu unterziehen und die Resultate übersichtlich zu gruppieren; von den 362 Kranken der Anstalt gelang es bei 336 die Untersuchung einwandsfrei durchzuführen.

Dies geschah auf folgende Weise: Die Beobachtung der Form, dann der Gleichheit, beziehungsweise Ungleichheit der Pupillen wurde behufs Vermeidung von Täuschungen erst bei diffusem Tageslicht, dann bei mässiger Verdunklung vorgenommen. Die Reflexempfindlichkeit auf Licht wurde im allgemeinen mittelst der consensuellen Reaction geprüft, da

---

[1]) Az elmebajosok pupilláiról. Irta Abel Albert dr. ez idöszerint a budapesti egyetem szemklinikájára vezényelt cs. és k. ezredorvos. Orvosi Hetilap. Szemészet 1899, 4.

[2]) E. Siemerling. Ueber die Veränderungen der Pupillenreaction bei Geisteskranken. Berliner klin. Wochenschrift 1896, Nr. 44.

dieselbe normalerweise gleich der directen, ihr Ablauf dagegen viel genauer zu beobachten ist. In zweifelhaften und negativen Fällen wurde jedoch nach prolongierter Verdunklung und darauffolgender greller Beleuchtung bei verdecktem zweiten Auge auch direct untersucht. Bei Fehlen der Lichtreaction folgte dann die Prüfung des Reflexes auf Accomodation und Convergenz.

Die Messung der Pupillenweite geschah in allen Fällen mittelst der von Haab angegebenen Pupillenscala, die mit grösster Sicherheit Unterschiede von $^1/_4$ *mm* abmessen lässt und als harmloser Papierstreifen selbst bei Geisteskranken nie Aengstlichkeit oder Widerstand hervorrief. Obwohl die Bezeichnung Anisokorie selbstverständlich involviert, dass eine der Pupillen mydriatisch oder miotisch verändert ist, ist es doch häufig nicht zu entscheiden, welche derselben als pathologisch anzusehen ist und so wurden die das Mittelmaass beträchtlich überschreitenden und sicher classificierbaren Weitenveränderungen doch noch speciell hervorgehoben und als ausgesprochene Mydriasis eine Pupillenweite von über 5·5 *mm*, als ausgesprochene Miosis eine Pupillenweite unter 2·5 *mm* angenommen.

Um jede Voreingenommenheit und immerhin mögliche Autosuggestion auszuschliessen, wurden sämmtliche Untersuchungen ohne Kenntnis der Krankheitsdiagnose vorgenommen und die für letztere bestimmte Rubrik der Vormerkungen erst nachträglich ausgefüllt. Die an Paralysis progressiva leidenden Kranken wurden später einer sorgfältigen Ueberprüfung unterzogen, doch ergaben sich keine nennenswerten Correcturen. Exceptionelle Befunde wurden wiederholt verificiert.

Die Resultate dieser Untersuchungen sind in der auf S. 242 und 243 befindlichen Tabelle gruppiert dargestellt.

Die Reihenfolge der Geisteskrankheiten entspricht dem Kräpelinschen Schema, indem zunächst die erworbenen Geistesstörungen, dann die angeborenen oder auf ererbter Grundlage sich entwickelnden Krankheiten und schliesslich die Dementia terminalis als Schlussbild beiderartiger Affectionen angeführt erscheinen.

Die Gruppe der erworbenen Geisteskrankheiten wird durch die progressive Paralyse beherrscht, von welcher 63 Fälle beobachtet wurden. Anisokorie im allgemeinen wurde in 52·4%, unregelmässige Form einer oder beider Pupillen in 20·6% der Fälle gefunden, hiebei bestand kein wesentlicher Unterschied zwischen männlichen und weiblichen Kranken. In die Augen springend ist hingegen dieser Unterschied bezüglich der ausgesprochenen Miosis und Mydriasis, die, wie ich oben auseinandersetzte, zweckentsprechend besonders hervorgehoben wurden; unter 49 männlichen Paralytikern zeigten 20, d. i. 41% diese Veränderungen, von 14 weiblichen dagegen nur 1, d. i. 7%.

Was die Reactionsfähigkeit und Beweglichkeit der Pupille anbelangt,

zeigen die 63 Befunde fast sämmtliche theoretisch möglichen Abstufungen in der Betheiligung der pupillomotorischen Kerne und Bahnen. 25mal war die Lichtreaction normal, 2mal besonders lebhaft, 11mal sehr träge, 1mal war einseitige reflectorische Pupillenstarre vorhanden, 18mal beiderseitige, 1mal einseitige reflectorische Pupillenstarre bei totaler Pupillenstarre der anderen Seite, 2mal reflectorische Pupillenstarre bei sehr trägem Reflex auf Accomodation, endlich 3mal absolute Pupillenstarre beiderseits. In Summe gute und sehr lebhafte Reaction in 27 Fällen = 43%, dagegen beeinträchtigte Pupillenreaction in 36 Fällen = 57%, ein Ergebnis, das hinter dem von Siemerling, welcher unter Hinzuzählung der trägen Lichtreaction 68% fand, merklich zurückbleibt und durch den Umstand erklärt werden kann, dass der Befund „sehr träge Lichtreaction" bloss in ganz ausgesprochenen Fällen gestellt wurde. Bei diesem Procentverhältnis zeigt sich zwischen männlichen und weiblichen Kranken keine nennenswerte Differenz.

Unter den 36 Fällen mit pathologischer Pupillenreaction finden wir zweimal einseitige reflectorische Pupillenstarre, ein Befund, der noch vor einigen Jahren als ausserordentliche Seltenheit galt, so dass Heddaeus[1]) im Jahre 1893 bloss fünf näher beschriebene Fälle kennt. Seitdem aber diese Untersuchungen mit grösserer Präcision und häufiger von Augenärzten ausgeführt werden, mehren sich auch die diesbezüglichen Beobachtungen, so fand z. B. von Grósz[2]) unter 103 Tabetikern 6mal das Argyll-Robertson'sche Symptom bloss einseitig entwickelt. Der detaillierte Befund der beiden erwähnten Fälle ist folgender:

1. Frau L., 39 Jahre alt, progressive Paralyse, Lues vorausgegangen, die äusseren Augenmuskel intact.

R. Auge: V = 5/5, Accomodation vollständig, Pupillenreaction auf Licht direct und consensuell aufgehoben, auf Accomodation prompt und ausgiebig, indem eine Verengung von 4·5 auf 3·0 *mm* eintritt.

L. Auge: Visus nicht genau bestimmbar, doch jedenfalls unter 5/50, Accomodation erhalten, Lichtreflex lebhaft, besonders der consensuelle (wohl wegen reichlichen Lichteinfalls durch die erweiterte rechte Pupille), Reaction auf Accomodation gut, indem eine Verengerung von 3·75 *mm* auf 3 *mm* eintritt.

2. Herr A., 38 Jahre alt, Paralytiker, Lues überstanden, die äusseren Augenmuskel intact.

---

[1]) Heddaeus, Einseitige reflectorische Pupillenstarre. Archiv für Augenheilk., Band 27, 1893.

[2]) von Grósz, Symptome der Tabes am Auge. Orvosi Hetilap. Szemészet 1896. Nr. 2.

	Dementia praecox		Melancholia				Dementia senilis				Paralysis progressiva				Psychosis alcoholica				Imb li	
	Männer	Frauen	Männer	Frauen	Summe	%	Männer	Frauen	Summe	%	Männer	Frauen	Summe	%	Männer	Frauen	Summe	%	Männer	Frauen
Zahl der untersuchten Fälle	1	2	3	5	.	2	2	4	.	49	14	63	.	9	2	11	.	9	4
Isokorie, abgesehen von der Form der Pupille	.	1	3	4	80.0	2	2	4	100.0	21	9	30	47.6	7	2	9	81.8	4	4
Anisokorie	1	1	.	1	20.0	.	.	.	.	28	5	33	52.4	2	.	2	18.2	5	.
Entrundung der Pupille einseitig	.	.	.	.	.	.	.	.	.	7	1	8	12.7	.	1	1	9.1	.	.
Entrundung der Pupille beiderseitig	.	.	.	.	.	.	.	.	.	3	2	5	7.9	.	.	.	.	.	.
Einseitige Miosis (Pupillen-Durchmesser unter 2·5 *mm*)	.	.	.	.	.	.	.	.	.	4	.	4	6.3	.	.	.	.	.	.
Doppelseitige Miosis	.	.	.	.	.	.	.	.	.	6	1	7	11.1	.	.	.	.	.	.
Einseitige Mydriasis (Pupillen-Durchm. über 5·5 *mm*)	.	1	.	1	20.0	.	.	.	.	9	.	9	14.3	.	.	.	.	1	.
Doppelseitige Mydriasis	.	.	.	.	.	.	.	.	.	1	.	1	1.6	1	.	1	9.1	2	.
Lichtreaction der Pupille gut	1	2	3	5	100.0	2	1	3	75.0	21	4	25	39.7	9	2	11	100	7	4
Lichtreaction der Pupille sehr lebhaft	.	.	.	.	.	.	.	.	.	2	.	2	3.1	.	.	.	.	2	.
Lichtreaction der Pupille sehr träge	.	.	.	.	.	.	1	1	25.0	9	2	11	17.5	.	.	.	.	.	.
Pupille reagiert auf Licht nicht, auf Accom. gut (Argyll-Robertson)	.	.	.	.	.	.	.	.	.	14[1]	6[2]	20	31.7	.	.	.	.	.	.
Pupille reagiert auf Licht nicht, auf Accommodation träge	.	.	.	.	.	.	.	.	.	1	1	2	3.2	.	.	.	.	.	.
Absolute Pupillenstarre	.	.	.	.	.	.	.	.	.	2	1	3	4.8	.	.	.	.	.	.

[1]) In einem Falle am rechten Auge absolute, am linken Auge reflectorische **Pupillenstarre.**

[2]) In einem Falle am r. Auge das Argyll-Robertsonsche Symptom, am l. Auge **vollkommen normale Re**

Idiotismus				Mania				Vesania				Psychosis epileptica				Psychosis hysterica				Dementia terminalis				Summe			
Männer	Frauen	Summe	%	Männer	Frauen	Summe	%	Männer	Frauen	Summe	%	Männer	Frauen	Summe	%	Männer	Frauen	Summe	%	Männer	Frauen	Summe	%	Männer	Frauen	Zusammen	%
14	7	21	.	4	3	7	.	60	46	106	.	23	20	43	.	.	8	8	.	18	36	54	.	190	146	336	.
11	6	17	80,9	4	3	7	100	42	41	83	78,3	19	13	32	74,4	.	6	6	75,0	12	29	41	75,9	123	118	241	71,7
3	1	4	19,1	.	.	.	.	18	5	23	21,7	4	7	11	25,6	.	2	2	25,0	6	7	13	24,1	67	28	95	28,3
.	.	.	.	1	.	1	14,3	1	3	4	3,8	1	1	2	4,6	.	.	.	.	1	.	1	1,9	11	6	17	5,1
.	.	.	.	.	.	.	.	2	.	2	1,9	.	.	.	.	.	.	.	.	1	2	3	5,6	6	4	10	3,0
.	.	.	.	.	.	.	.	2	.	2	1,9	.	.	.	.	.	.	.	.	.	.	.	.	6	.	6	1,7
.	.	.	.	.	.	.	.	1	.	1	0,9	1	.	1	2,3	.	.	.	.	2	.	2	3,7	10	1	11	3,3
.	.	.	.	.	.	.	.	2	.	2	1,9	1	.	1	2,3	.	1	1	12,5	.	.	.	.	13	1	14	4,1
2	.	2	9,5	.	1	1	14,3	10	2	12	11,3	5	4	9	20,9	.	.	.	.	1	1	2	3,7	22	8	30	8,9
14	6	20	95,2	4	3	7	100	55	44	99	93,4	20	18	38	88,4	.	7	7	87,5	17	31	48	88,9	151	124	275	81,9
.	1	1	4,8	.	.	.	.	3	1	4	3,8	1	1	2	4,6	.	1	1	12,5	.	2	2	3,7	8	6	14	4,1
.	.	.	.	.	.	.	.	2	1	3	2,7	2	1	3	6,9	.	.	.	.	.	3	3	5,6	13	8	21	6,2
.	.	.	.	.	.	.	.	.	.	.	.	.	.	.	.	.	.	.	.	.	.	.	.	14	6	20	5,9
.	.	.	.	.	.	.	.	.	.	.	.	.	.	.	.	.	.	.	.	.	.	.	.	1	1	2	0,6
.	.	.	.	.	.	.	.	.	.	.	.	.	.	.	.	.	.	.	.	1	.	1	1,9	3	1	4	1,2

R. Auge: Visus $^5/_5$, Accomodation vollkommen gelähmt, Pupille bei einer Weite von 6 *mm* absolut starr.

L. Auge: Visus $^5/_5$, Accomodation gut, Lichtreaction direct und consensuell erloschen, auf Accomodation und Convergenz dagegen deutlich. Bei angestrengter Convergenz zieht sich die Pupille von 5·5 *mm* langsam auf 4·25 *mm* zusammen.

Obwohl nun diese beiden Befunde, was das Wesen der Sache, nämlich die Einseitigkeit der reflectorischen Pupillenstarre anbelangt, gleich zu sein scheinen und Heddaeus an der oben citierten Stelle einen unserem zweiten Falle ganz ähnlichen sogar als Paradigma der einseitigen reflectorischen Pupillenstarre aufstellt, halten wir es doch für ein charakteristisches Zeichen der Letzteren, dass an dem anderen Auge die Lichtreaction erhalten sei, wie dies in unserer ersten Beobachtung der Fall ist. Denn sobald auf dem zweiten Auge absolute Pupillenstarre und Accomodationslähmung besteht, ist es nicht ausgeschlossen und sogar wahrscheinlich, dass vor kürzerer oder längerer Zeit das Argyll-Robertson'sche Symptom beiderseits vorhanden war, bis sich der an einer begrenzten Stelle des Lichtreflexbogens localisierte Krankheitsherd auf einer Seite allmählich auf den ganzen Sphincter- und Accomodationskern ausbreitete. In solchen Fällen ist der jeweilige Befund bloss von dem Stadium abhängig, in welchem der Kranke zur Untersuchung gelangt, und es ist kein Zufall, dass unsere Tabelle uns ganz schlagende Beispiele für die weiteren Phasen dieses Entwicklungsganges bietet. Wir finden nämlich zweimal das Argyll-Robertson'sche Symptom bei sehr träger Reaction auf Accomodation und dreimal das Endstadium der zur Ausbreitung disponierten Fälle: absolute Pupillenstarre beiderseits.

Bei den übrigen erworbenen Geistesstörungen wurden wohl vereinzelte pathologische Befunde vorgemerkt, die Zahl der Untersuchten ist jedoch eine zu geringe, als dass wir den gefundenen Percentzahlen irgendwelche Bedeutung beilegen könnten.

Unter den Geisteskrankheiten, welche sich auf angeborener Grundlage entwickeln, können wir die Imbecillität und den Idiotismus, die doch nur verschiedene Grade derselben Entwicklungshemmung darstellen, zusammenziehen. Bei dieser Gruppe wäre hervorzuheben, dass unter 34 Fällen 9mal, d. i. 27% Anisokorie und 3mal = 9% eine besonders lebhafte Lichtreaction beobachtet wurde.

Bei den 106 Fällen von Vesanie war in 22% Anisokorie vorhanden, davon betrafen jedoch 30% Männer und nur 11% Frauen. Miosis fand sich 3mal, und zwar ausschliesslich bei Männern, Mydriasis ein- oder beiderseitig 14mal, darunter 2mal bei Frauen. Im ganzen ausgesprochene Veränderungen des Pupillendurchmessers bei 25% der männlichen

und 4% der weiblichen Vesaniker; 4mal wurde sehr lebhafter, 3mal sehr träger Lichtreflex beobachtet.

Die Erweiterung der Pupille bei Epileptikern ausserhalb der Anfälle wird durch die Tabelle entschieden bestätigt; obwohl für die Bezeichnung „ausgesprochene Mydriasis" eine Minimalweite von 5·5 *mm* angenommen wurde, beträgt die Zahl derselben doch noch 21% der Epileptiker, während von der Gesammtzahl der Geisteskranken bloss 9% dieses Symptom zeigen und nach Abzug der Epileptiker sogar nur 7%. Hingegen wurde eine besonders lebhafte Reaction, wie sie von Gray hervorgehoben wurde, bloss in 4·5%, also nicht häufiger, als bei den sonstigen Geisteskranken constatiert. Im Gegentheil bestand in 3 Fällen, d. i. in 7% eine sehr träge Lichtreaction und dies bei Individuen, wo man dieselbe nicht durch das hohe Lebensalter erklären könnte, denn die betreffenden Kranken standen im 23., 35., beziehungsweise 40. Lebensjahre. Pupillendifferenzen wurden in 26% der Fälle notiert, in genau demselben Verhältnisse wie beim hysterischen Irresein, aber doch etwas seltener, als dies die Gesammtzahl der Geisteskranken ergibt (28·3%).

Bei Dementia terminalis wurde in einem Viertel der Fälle Anisokorie beobachtet, ferner wäre von den 54 Befunden 2mal sehr lebhafte und 3mal sehr träge Lichtreaction hervorzuheben, die letztere bei Kranken mit einem mittleren Lebensalter von 39 Jahren. Den einen Fall von absoluter Pupillenstarre sahen wir bei einem 72jährigen Manne; die Pupillenstarre dürfte hier nicht auf Rechnung der Geisteskrankheit zu setzen, sondern als senile Erscheinung aufzufassen sein, wie sie unter Anderen von Heddaeus an Gesunden im Greisenalter beobachtet wurde.

Betrachten wir nun die Summe der bei den 336 Geisteskranken constatierten Veränderungen, so fällt zunächst die Häufigkeit der Anisokorie auf, welche 95mal, d. i. in 28·3% der Fälle beobachtet wurde, und zwar in 19% der weiblichen gegen 35% der männlichen Kranken.

Durch eine Arbeit Reches[1]) sind wir in der Lage, dieses Resultat mit den Daten über Pupillenungleichheit bei Geistesgesunden zu vergleichen. Der genannte Autor fand auf Grund von Vormerkungen über 14.392 an der Magnus'schen Augenklinik in Breslau behandelte Augenpatienten nach Abzug der an Affectionen des Centralnervensystems, sowie der an solchen Augenkrankheiten Leidenden, die die Anisokorie erklären könnten, 143 Fälle von Pupillenungleichheit, d. i. rund 1%. Da jedoch das Material einer Augenklinik im allgemeinen keiner eingehenderen Untersuchung bezüglich des Nervensystems unterzogen wird, dürfen wir annehmen, das bloss die ganz manifesten Nervenkranken abgezogen wurden und unter den restierenden 143 „reinen" Fällen sich noch manche

[1]) Reche, Pupillenungleichheit. Deutsche med. Wochenschrift 1893, Nr. 13.

nicht vorgemerkte oder überhaupt auch für den Specialisten noch latente Erkrankung des Centralnervensystems verbarg, was uns zu einer weiteren Reduction des gefundenen 1% berechtigen könnte. Aber selbst wenn wir dieses 1% Anisokorischer als vollwertig ansehen, so brauchen wir es nur den bei unseren Geisteskranken constatierten 28·3% entgegenzustellen, um den apodiktischen Schlussatz der citierten Arbeit, dass „der Anisokorie im allgemeinen gar keine Bedeutung beizulegen ist", beträchtlich zu entkräften. Ohne dass wir der Anisokorie eine absolute diagnostische Bedeutung vindicieren wollten, können wir trotz ihres ausnahmsweisen Vorkommens bei angeblich Gesunden, doch behaupten, dass ihr Vorhandensein bei $^2/_7$ aller Geisteskranken sie zu einem wertvollen Hilfssymptom der psychiatrischen Diagnostik gestaltet.

Das Auftreten hochgradiger Weitenveränderungen der Pupille zeigt bei den beiden Geschlechtern eclatante Differenzen, dieselben wurden bei Männern in 27%, bei Frauen nur in 7% beobachtet, nach Abzug der doppelseitigen Mydriasis, die am wenigsten eine organische Grundlage zu haben scheint, bei Männern in 15%, bei Frauen dagegen nur in 1·4% der Fälle. Eine beweiskräftige Erklärung für dieses Verhalten können wir nicht geben.

Die Pupillenreaction zeigte in beiläufig $^1/_5$ sämmtlicher Fälle Abnormitäten. Sehr lebhafte Reaction war in 4·4% vorhanden, ohne bemerkenswerte Bevorzugung irgend einer Krankheitsform. Sehr träge Lichtreaction kam 21mal, d. i. in 6% zur Beobachtung, darunter 10mal ausserhalb der progressiven Paralyse und ist gegenüber der viel verbreiteten Annahme hervorzuheben, dass das mittlere Lebensalter dieser 10 Kranken bloss 38 Jahre betrug.

Reflectorische Pupillenstarre wurde charakteristischer Weise ausschliesslich bei progressiver Paralyse constatiert.

Die Atropin-Conjunctivitis.[1]

Von *Dr. Franz Hauer.*

Den Augenärzten ist schon seit lange ein Leiden bekannt, welches seiner Natur nach niemals allein auftritt, sondern immer mit einer anderen Augenerkrankung, richtiger gesagt im Zusammenhange mit deren Heilung: es ist dies die Bindehautentzündung nach Atropingebrauch.

Auf die Frage, wie lange sie bekannt sei, kann ich, da ich diesbezüglich in der Literatur nichts gefunden habe, nicht genau antworten. Aber im Hinblick auf ihr recht häufiges Vorkommen unterliegt es keinem Zweifel, dass die Kenntnis derselben in die Zeit fällt, wo das Atropin in der Augenheilkunde benützt wurde. Graefe spricht von ihr in seinem Archiv für Ophthalm. (Jahrgang 1855) wie von einer gewohnten Sache und erwähnt sie nur nebenbei.

Mit dem Atropin haben sich die Forscher sowohl in toxikologischer als auch in therapeutischer Hinsicht viel befasst, aber Mittheilungen über diese specielle Frage treffen wir nur sehr zerstreut in der Weltliteratur an. Die meisten Autoren streifen sie nur und leugnen entweder diese specielle Wirkung des Atropins oder beurtheilen sie nur auf Grund individueller Eindrücke.

Ich machte es mir zur Aufgabe, die Aetiologie auf Grund histologischer Untersuchungen zu studieren und das Krankheitsbild auf Grund von Krankenbeobachtungen zu charakterisieren.

Diese Untersuchungsmethoden habe ich durch Thierversuche ergänzt, was ich um so eher thun musste, da einige aetiologische Momente (so die Frage der Infection, die Einwirkung von Traumen u. s. w.) an menschlichem Krankenmaterial nicht so exact untersucht werden können.

In Folgendem werde ich auf Grund all dieser Versuche und nach gründlicher Durchsicht der Literatur zunächst das Vorkommen des Leidens, dessen klinisches Krankheitsbild und pathologische Histologie behandeln und dann erst auf den eigentlichen Gegenstand meiner Arbeit zurückkommen, nämlich auf die aetiologischen Verhältnisse, um mich bei Beurtheilung derselben auf obige Angaben berufen zu können.

[1] Az atropin conjunctivitisröl irta Hauer Ferencz dr. Orvosi Hetilap. Szemészet. 1898. 4—5.

I. Vorkommen.

Die Frage nach der Häufigkeit ist schwerer zu beantworten als es aussieht; denn es ist sehr schwer sich die Daten zu verschaffen, insofern als die nach Einträufelung des Atropins auftretenden Reizungserscheinungen von Seite der Conjunctiva, wenn dieselben geringeren Grades sind oder sich latent entwickeln, in den Krankengeschichten nicht immer aufgezeichnet werden. Dies ist die Ursache, dass im Jahre 1896—97 auf der Budapester Universitäts-Augenklinik diese Krankheit scheinbar in viel grösserer Zahl vorgekommen ist als in den Jahren 1890—92. Dr. Mark, der sich damals gerade mit dieser Frage beschäftigte, konnte persönlich und unmittelbar sämmtliche Kranke täglich beobachten und auch solche Fälle in seine Statistik aufnehmen, welche vielleicht anderswo der geringen Entwicklung der Krankheit wegen als Complicationen von untergeordneter Bedeutung in den Krankengeschichten gar keine Rolle gespielt hätten. Nur so ist es erklärlich, dass z. B. im J. 1890 unter sämmtlichen Kranken nur 0·28%, im Jahre 1897 aber 1·97% an Atropin-Conjunctivitis litt.

Und wenn wir nun in die statistische Zusammenstellung überblicken, so sehen wir, dass wir unter dem Krankenmaterial von 5 Jahren in 43 Fällen zweifelsohne Conjunctivitis atrop. nachweisen können, was bei 3769 Kranken 1·14% entspricht.

Jahr	Atropin conj. bekamen	Zahl sämmtl. Kranken	%
1890	2	691	0·28
1891	3	672	0·44
1892	7	652	1·07
1896	14	914	1·58
1897	17	860	1·97
Zusammen .	43	3769	1·14

Wenn wir nach beiläufiger Berechnung die Zahl der mit Atropin behandelten Kranken auf die Hälfte sämmtlicher Kranken setzen, so können wir auf Grund obiger Berechnung sagen, dass nach Atropineinträufelungen in 2·28% Atropin-Conjunctivitis auftritt. Diese Zahl entspricht annähernd auch den thatsächlichen Verhältnissen, die Zahl der Erkrankungen ist eher etwas grösser.

Wenn wir uns auf solche Weise einen Begriff über die Häufigkeit der Erkrankung (in Zahlen ausgedrückt) gemacht haben, so wollen wir weiterhin sehen, welchen Einfluss gleichzeitige Krankheiten, das Geschlecht,

die Beschäftigung und das Alter ausüben. Diese Frage gehört zur Aetiologie, deshalb will ich nur diese statistischen Daten geben. (Siehe die statistische Tabelle S. 250—255.)

Daraus ist ersichtlich, dass in grösster Zahl die operierten und die lange Zeit hindurch kranken Augen Atropin-Conjunctivitis bekamen.

II. Die klinischen Symptome.

Die Symptome der Atropin-Conjunctivitis können auf drei cardinale Symptome zurückgeführt werden, welche nur das Grundleiden zu ändern pflegt. Diese sind:

1. Katarrhalische resp. folliculäre Entzündung der Bindehaut;

2. Entzündung resp. Eczem der Haut der Augenlider von grösserer oder geringerer Intensität;

3. vermehrte Disposition zu Recidiven.

Zu diesen drei cardinalen Symptomen kommen noch andere, welche indessen nicht so auffällig sind und nur untergeordnete Bedeutung besitzen. Betrachten wir nun alle drei Symptome des näheren.

1. Katarrhalische respect. folliculäre Bindehautentzündung. Dieses Symptom ist eigentlich das Leiden in seinem Wesen. Es gibt Fälle, in denen die Entzündung der Haut noch nicht aufgetreten ist, in denen auch die Pupille noch nicht so reagiert hat, wie es sonst auf Atropin der Fall ist, und doch können wir mit vollständiger Positivität das Vorhandensein der Atropin-Conjunctivitis feststellen; ein andermal hingegen sind die Veränderungen der Bindehaut gegenüber der Dermatitis von untergeordneter Bedeutung. Die Bindehaut selbst zeigt nicht immer dasselbe Krankheitsbild. Schweigger (Handbuch der spec. Augenheilkunde 1875, p. 258) unterscheidet 2 Hauptformen der Atropin-Conjunctivitis, indem er sagt, es gebe eine Atropin-Conjunctivitis und eine conjunctivale Idiosynkrasie gegen Atropin. Zu ersterer zählt er die nach langem Gebrauche von Atropin auftretenden Katarrhe oder Entzündungen, zu letzteren die Fälle, bei denen das Uebel plötzlich entsteht. Das auffälligere und vielleicht erschreckendere ist das letztere, deshalb beginnen wir mit dessen Beschreibung.

Hieher sind die Fälle zu zählen, bei denen der Kranke entweder zum erstenmale in seinem Leben, oder längere Zeit nach einer vorherigen Atropinbehandlung die erste Atropininstillation erhält. Oft zeigt sich schon im Augenblicke der Einträufelung Schmerz. Diese unangenehmen subjectiven Symptome beruhigen sich innerhalb einiger Minuten, um nach einer halben oder viertel Stunde neuerdings und gewöhnlich in erhöhtem Maasse aufzutreten. Jetzt kann man gewöhnlich schon objective Veränderungen wahrnehmen. Die conjunctivalen Gefässe treten deutlich hervor

Zahl	Jahreszahl	Nummer der Krankengeschichte	Alter des Kranken	Geschlecht des Kranken	Beschäftigung des Kranken	Diagnose der anderen Augenleiden	Seit wann augenleidend
1	1890	304	17	M.	Taglöhner	Atrophia bulbi sin. Occlusio pup. d.	8 Jahre
2	1890	386	76	M.	Seiler	Catar. nond. mat. o. d. Catar. progr. o. sin.	?
3	1891	264	64	M.	Landmann	Catar. senil. hyperm. o. sin. — Catar. senil. mat. o. d. — Ectropium luxurians palp. inf. lat. utr.	r. Auge 4, l. Auge 6 Jahre
4	1891	286	86	M.	Privatier	Catar. nond. mat. o. d. — Aphakia coloboma artef. et iritis o. sin.	Wurde schon vor einem Jahre operiert
5	1891	6	20	M.	Apotheker	Keratitis parench. o. d.	2 Monate
6	1892	20	22	M.	Mediziner	Keratitis parench. o. sin.	Über ein Jahr
7	1892	107	29	M.	Tischler	Catar. traum. o. d.	2 Jahre
8	1892	173	41	M.	Bahnwächter	Scleritis et keratitis sclerotisans o. d.	2 Jahre
9	1892	569	60	M.	Landmann	Trachoma c. panno o. utr.	$1^1/_2$ Jahre
10	1892	523	33	M.	Locomotivführer	Keratitis parench. diffusa o. sin.	4 Monate
11	1892	629	16	W.	Wirtstochter	Maculae corn. o. utr. Keratitis parench. o. sin.	3 Jahre
12	1892	89	65	M.	Landmann	Aphakia o. utr. Catar. sec. o. sin. Ectrop. sarcom. o. utr.	?
13	1896	96	67	M.	Pächter	Aphakia colob. artef. o. d. — Catar. hyperm. o. sin.	?
14	1896	137	58	W.	Weinbauersfrau	Aphakia synechia irid. o. d. — Catar. matura o. sin.	r. Auge 8, l. Auge 6 Jahre
15	1896	190	30	M.	Landmann	Pannus phlyct. o. utr.	3 Monate

Seit wann bekommt er Atropin	In welchem Monat bekam er Atropin-Conjunctivitis	Operiert oder verletzt	Vor oder nachdem trat die Krankheit auf	Anmerkung
ungewiss, im Institut 11 Tage	VI.	Iridectomia o. d.	Nach 11 Tagen	
?	VIII.	Extractio sec. Graefe	Nachher	
5 Tage	V.	Extractio lobul. o. sin.	Nach 5 Tagen	
?	V.	Nein	—	
2 Monate	I.	Nein	—	
?	I.	Nein	—	
?	III.	Discissio catar.	Nach 10 Tagen	
?	IV.	Nein	—	
?	X.	Nein	—	
4 Monate	XI.	Nein	—	Lagzweimal auf der Klinik. Zum erstenmale wurde auch die Conj. gereizt, aber nach Beseitigung der Entzündung trat sie ausserhalb des Institutes auf
Wahrscheinlich 3 Jahre	III.	Nein	—	
?	III.	Snellen	Nachher	
Hierauf 1 Woche	II.	Nein	—	Wurde ausserhalb des Institutes krank
?	III.	Extractio sec. Graefe	Nach dem 3. Tag	
3 Monate	III.	Nein	—	Nach Mark angeführt

Zahl	Jahreszahl	Nummer der Krankengeschichte	Alter des Kranken	Geschlecht des Kranken	Beschäftigung des Kranken	Diagnose der anderen Augenleiden	Seit wann augenleidend
16	1896	431	29	W.	Landmannsfrau	Iridocyclitis chron. o. utr.	4 Wochen
17	1896	472	28	M.	Böttcher	Myopia maj. gr. o. utr.	Myop. hatte er sein ganzes Leben hindurch
18	1896	515	52	M.	Diener	Iritis acuta o. d.	Einige Tage?
19	1896	585	16	M.	Böttchergehilfe	Keratitis o. sin.	1 Monat
20	1896	626	11	M.	Taglöhner	Keratitis parench. o. utr.	3 Wochen
21	1896	837	54	M.	Locomotivführer	Kerato-irido-cyclitis et hypopion o. sin.	2 Wochen
22	1896	268	64	M.	Weinwirt	Aphakia colob. artef., iridenkleisis, catar. sec. o. d. — Catar. progr. o. sin. — Distichiasis	r. Auge 3, l. Auge 1 Jahr
23	1896	283	17	M.	Tischler	Catar. zonul o. utr.	seit der Kinderzeit
24	1896	240	58	M.	Landmann	Catar. sen. mat. o. d. Catar. progr. o. sin.	r. Auge 3, l. Auge $^1/_2$ Jahr
25	1896	297	81	M.	Landmann	Aphakia catar. sec. colob. artef., hyalitis, chorioiditis areol. o. d. Catar. nond. mat. o. sin.	r. Auge vor 2 Jahren operiert, l. Auge seit 3 Jahren krank
26	1896	481	72	M.	Mehlhändler	Catar. sen. mat. o. d. Catar. nond. mat. o. sin.	r. Auge 2 Jahre, l. Auge einige Monate
27	1897	55	11	W.	Landmannstochter	Keratitis parench. o. d. Maculae corn. o. sin.	r. Auge 5 l. Auge 7 Wochen
28	1897	63	76	W.	Landmannswitwe	Catar. nond. mat. o. utr.	1 Jahr
29	1897	66	10	M.	Pferdebahnkutscher	Catar. membran. o. d. Catar. juvenil. et synech. post. o. sin.	Seit der Geburt

Seit wann bekommt er Atropin	In welchem Monat bekam er Atropin-Conjunctivitis	Operiert oder verletzt	Vor oder nachdem trat die Krankheit auf	Anmerkung
Wahrscheinlich 4 Wochen	VI.	Nein	—	
$1^1/_2$ Monate	VIII.	Discissio lentis. Punctio; extr. lin. comb.	o. sin.	Nach all diesen
Einige Tage?	III.	Iridectomia	Vorher	9 Monate später wurde er nur der Operation wegen aufgenommen. Atr. Conj. hatte er im 3. Monate, als er schon seit Wochen krank war. Hierauf erhielt er eben deshalb nur Scopalamin
1 Monat	IX.	Nein	—	Nach Mark angeführt
3 Wochen	X.	Nein	—	
2 Wochen	XII.	Punctio corn.	Nachher	Nach Mark angeführt
?	IV.	Flarer	Vorher	Ein einziger bei der Aufnahmsuntersuchung gegebener Tropfen rief die Entzündung hervor
?	IV.	Discissio et extractio linear.	Nachher	Nach Mark angeführt
?	IV.	Extractio sec. Graefe	Nach 8 Tagen	
?	V.	Extractio sec. Graefe	Nachher	
?	VII.	Extractio sec. Graefe	Nachher	
5 Wochen	II.	Nein	—	Atrop. conj. trat am rechten Auge auf
?	I.	Extractio sec. Graefe	Nach 7 Tagen	
?	II.	Extr. lin. simpl. o. d. Post iridectomiam extr. lin. o. sin.	Nachher	

Zahl	Jahreszahl	Nummer der Krankengeschichte	Alter des Kranken	Geschlecht des Kranken	Beschäftigung des Kranken	Diagnose der anderen Augenleiden	Seit wann augenleidend
30	1897	168	14	M.	Beamtenssohn	Catar. zonul. o. utr.	2 Jahre
31	1897	155	26	M.	Eisengiesser	Catar. traum. tumescens	5 Wochen
32	1897	248	27	M.	Advocat	Keratitis parench. o. d. Maculae corn. o. sin.	r. Auge 3, l. Auge 8 Jahr
33	1897	251	36	M.	Glaser	Infiltratio corn. sin.	3 Monate
34	1897	259	20	M.	Hörer der Philosophie	Anophthalm. artef. l. d. — Iridocyclitis chron. Keratitis parench. o. sin.	l. Auge 4 Jahre aufs neue 4 Monate
35	1897	271	23	W.	Beamtin	Iridocyclitis o. utr.	1 Monat
36	1897	396	71	W.	Landmannswitwe	Catar. mat. o. d. Catar. sec., colob. artef. o. sin.	r. Auge 4. l. Auge $^3/_4$ Jahr
37	1897	436	68	M.	Fleischhauer	Catar. mat. o. d. Atrophia bulbi sin.	?
38	1897	456	24	M.	Landmann	Iritis acuta o. sin.	3 Wochen
39	1897	599	18	M.	Böttcher	Ulcus corn.	1 Jahr
40	1897	683	12	W.	Wirtstochter	Keratitis parench. o. utr.	5 Monate
41	1897	750	15	M.	Taglöhner	Aphakia catar. sec. o. d. — Myopia maj. gr. o. sin.	Myop. seit der Geburt
42	1897	775	34	M.	Schlosser (Cs. Franz)	Cicatrix adhaer. Catar. traum. — Vulnus. sciss. corn. o. sin.	3 Wochen
43	1897	574	14	W.	Schneiderstochter Sl. Josefine	Keratitis parench. o. utr.	4 Wochen
44	1897	—	26	M.	Taglöhner (Cs. Josef)	Combustio corn. et sclerae o. d.	2 Wochen
45	1897	—	36	W.	Taglöhnersfrau (G. Emerich)	Trachoma in stad cicatr. distichiasis o. utr. infiltr. corn. o. d.	2—3 Jahre

Seit wann bekommt er Atropin	In welchem Monat bekam er Atropin-Conjunctivitis	Operiert oder verletzt	Vor oder nachdem trat die Krankheit auf	Anmerkung
?	III.	Discissio catar. o. sin.	Nach 11 Tagen	
5 Wochen	III.	Eisenstück ins Auge geflogen	Nachher	
4 Wochen	IV.	Nein	—	Seit 4 Wochen besteht die Entzündung am rechten Auge. — Atrop. conj. trat eben auf
3 Monate	IV.	Cauterisatio corn.	Nachher	
Ununterbrochen 4 Monate	IV.	Nein	—	
1 Monat	V.	Nein	—	
?	V.	Extractio sec. Graefe	Nachher	
?	V.	Extractio sec. Graefe	Nach 6 Tagen	
3 Wochen	VII.	Nein	—	
4 Monate	IX.	Nein	—	
5 Monate?	X.	Nein	—	
?	XII.	Discissio per corn.	Nachher	
3 Wochen	XI.	Eisenstück ins Auge geflogen	Nachher	
4 Wochen	X.	Nein	—	
4 Tage	XI.	Geschmolzenes Eisen ins Auge gespritzt	Nachher	Ambulanz
?	XII.	Nein	—	Zur Zeit des Auftretens der Atrop. conj. ambulant, auf der Klinik lag er vom 24./IX.—20./X. 1897.

als Zeichen der Erweiterung, bald tritt Hyperaemie, welche mehr und mehr diffus wird, auf; die blassrothe Farbe der Conjunctiva wird dunkler, macht einer intensiv rothen Färbung Platz, welche vom Scharlachroth bis zum schmutzigdunklen Himbeerroth verschiedene Schattierungen zeigen kann. Das Gewebe der Conjunctiva lockert sich auf, schwillt an, die Caruncula erhebt sich, die Uebergangsfalten springen beim Herauswenden des Augenlides wurstförmig vor. Die Zeichnung der Meibom'schen Drüsen verschwindet und die ganze Conjunctiva zeigt eine speckartige Oberfläche. Dazu gesellt sich grosse Lichtscheu, der Kranke presst krampfhaft seine Augenlider zusammen, die bei der Untersuchung nicht geringen Widerstand leisten. Daneben thränt das Auge in hohem Maasse und fortwährende brennende Schmerzen quälen den Kranken.

Diese Erscheinungen, welche, wie ich erwähnte, schon $^1/_4$—$^1/_2$ Stunde nach der Einträufelung ihren Anfang nehmen können, erreichen während eines halben Tages eine bedeutende Entwickelung. In einem Theile der Fälle gehen nun die Erscheinungen zurück. In anderen Fällen wieder lassen sie, trotzdem die Atropineinträufelung nicht erneuert wird, nicht nach, sondern steigern sich mehr und mehr und die Schmerzen können einen solchen Grad erreichen, dass sie dem Kranken sogar die nächtliche Ruhe rauben.

Wenn die Erscheinungen, nachdem sie einige Stunden oder höchstens einen Tag bestanden haben, zurückgehen, entspricht das ganze Krankheitsbild einem acuten conjunct. Katarrh. Indessen kann man gewöhnlich schon sehr frühe Follikelbildung auf der Conjunctiva nachweisen. So war in zwei von mir beobachteten Fällen auch Einträufelung eines Tropfens steriler 1%er Lösung im Verlaufe von 24 Stunden die Follikelbildung schon ausgesprochen.

Ob bei solchen Kranken, die zum erstenmale in ihrem Leben eine solche Conjunctivitis acutissima acquiriert haben, die Follikelbildung ebenfalls in 24 Stunden eintreten kann, bin ich auf Grund persönlicher Erfahrungen zu beantworten nicht im Stande. Indessen erwähnen alle Autoren, wenn sie die Zeit auch nicht genau angeben, dies Symptom mit so charakteristischen und nicht misszuverstehenden Ausdrücken, dass wir mit Recht annehmen können, dass auch in solchen Fällen die Follikelbildung nicht viel mehr Zeit in Anspruch nehmen wird.

In ausgesprochenen Fällen kann man diese Follikel nicht nur in der Uebergangsfalte, sondern auch auf der tarsalen Conjunctiva, besonders in der Nähe des Canthus internus beobachten. Damit hat das Leiden seinen Gipfelpunkt erreicht. Zu dieser Zeit ist gewöhnlich auch schon die Dermatitis oder das Eczem entwickelt. Die ganze Conjunctiva, sowohl die tarsale als auch die bulbäre, ist schmutzig-fleischroth, an manchen Stellen excoriiert, auf der ganzen Oberfläche mit schleimigen Fetzen

bedeckt. Der Schleim ist trübe, in den schwereren Fällen, besonders dann, wenn die Atropininstillation trotz des ausgebildeten Katarrhs noch fortgesetzt wird, gesellt sich dazu eitriges Secret, welches, in Gemeinschaft mit dem reichen Thränenfluss das Bild einer schweren Blennorrhoë vortäuschen kann.

Die andere Hauptform der Atropin-Conjunctivitis tritt nicht mit solcher Vehemenz auf. Der Patient bekommt gewöhnlich Wochen, ja Monate hindurch Atropineinträufelungen, die ihre wohlthuende Wirkung mit grösserem oder geringerem Erfolge ausüben. Plötzlich klagt der Kranke, dass ihm das Auge besonders nach der Einträufelung schmerze; oder er klagt, dass reichlicher Thränenfluss aufgetreten sei, es belästigt ihn das Gefühl eines Fremdkörpers, oder endlich er fühlt eine Verschlechterung seines Uebels ohne eine bestimmt umschriebene Klage. Zu dieser Zeit nun kann man bei genauer Untersuchung oft schon ganz ausgesprochene Erscheinungen wahrnehmen. Ein andermal beobachtet der Patient subjectiv keine Veränderung, sondern der Arzt nimmt bei seiner Untersuchung wahr, dass auf der Conjunctiva fischeierförmige, glänzende Körner zerstreut sind, besonders dicht in der Uebergangsfalte; aber auch dieses Symptom kann fehlen, und die stärkere Hyperaemie der Conjunctiva und deren Anschwellung fällt auf, weil diese Veränderungen aus dem Grundleiden nicht zu erklären sind. Schliesslich gibt es Fälle, in denen auf der Conjunctiva weder die subjectiven, noch die objectiven Veränderungen gross sind, sondern die Augen schwellen von der einen Einträufelung bis zur anderen an, auch der benachbarte Theil der Gesichtshaut wird roth u. s. w.

Wenn wir nach diesen initialen Symptomen die Atropineinträufelungen fortsetzen, werden die Erscheinungen mit rapider Geschwindigkeit sehr vehement und es entsteht das oben beschriebene Krankheitsbild.

Wir sehen also, dass einerseits die Folge der Erscheinungen sehr veränderlich ist, andererseits diese Veränderlichkeit noch dadurch erhöht wird, dass das eine oder andere Symptom ganz ausbleibt. In jeder Beschreibung spielen aber die Follikel die prädominierende Rolle. Ich hatte Gelegenheit einen Fall zu beobachten, wo man selbst bei der genauesten Untersuchung keine Spuren von Follikeln finden konnte, obwohl dieser Fall eine chronisch verlaufende Atropinentzündung war. Die Follikel gehören also zu den charakteristischen und in den meisten Fällen vorhandenen Symptomen der Atropinconjunctivitis, aber sie bilden nicht die conditio sine qua non der Diagnose; übrigens verweist darauf auch Schweigger in seinem oben genannten Werke.

2. Die Dermatitis resp. das Eczem der Augenlider und der umgebenden Gesichtshaut bilden das zweite Hauptsymptom. Wie schon oben erwähnt, besteht es in den meisten Fällen. In den von mir be-

obachteten Fällen fehlte es in keinem einzigen gänzlich, aber wie die Autoren erwähnen und wie man aus Krankengeschichten ersehen kann, erreicht es häufig genug nur einen sehr geringen Grad. Ein andermal kommen wir zu dem entgegengesetzten Schluss und das Hautleiden bildet das dominierende Element.

In den meisten Fällen beschränkt sich die Erkrankung bloss auf die beiden Lider, besonders auf die oberen. Diese sind am Anfange der Krankheit geschwellt, pergamentartig anzufühlen und zeigen eine rothe Verfärbung, die auf Fingerdruck schwindet. Bald treten infolge des schnellen Absterbens des Epithels und infolge des Austrocknens weisse Epithelschuppen auf der rothverfärbten Haut auf, die leicht abgeschabt werden können und wenn sie nicht nur aus der oberflächlichen Schichte des mortificierten Epithels bestehen, das feuchte Corium zurücklassen. In excessiven Fällen indessen breitet sich die Hautaffection weit über die Augenlider aus; in einem von mir beobachteten Falle bedeckte sie beinahe die ganze Gesichtshälfte. Der Lieblingsort für die Ausbreitung ist nach unten. Dieses Eczem ist sehr auffällig; man darf es auch nicht als secundär ansehen, sondern es ist als ein selbständiges Symptom aufzufassen.

Schliesslich will ich bemerken, dass Fälle bekannt sind, in denen dieses Hautübel sehr schwere Formen angenommen hatte. Hieher gehören z. B. die Fälle, in denen das Eczem das ganze Gesicht bedeckte, ja selbst auf den Hals und über den Hals hinaus sich auf die Haut der Brust und des Rückens ausbreitete. M. Friedenberg (New-York, Monatsschrift 1895. — Recueil d'Ophthalm. 1896) beschreibt eine Form, welche das Krankheitsbild des Erysipelas faciei zum Verwechseln nachahmte und welche nach probeweise öfter wiederholten Einträufelungen immer pünktlich sich wiederholte und zwar — wie es scheint — ohne stärkere conjunctivale Nebenerscheinungen. Wie oben erwähnt, fällt die Blüte des Hautleidens gewöhnlich mit der Culmination der conjunctivalen Veränderungen zusammen. Wenn wir das Atropin weglassen, bilden sich gewöhnlich auch die Erscheinungen zurück.

Unser Krankheitsbild der Atropinconjunctivitis wäre unvollständig, wollten wir die Wirkung des Atropins, welche es auf die Pupille ausübt, unerwähnt lassen, welche als Erweiterung der Pupille oder als Veränderung ihrer Gestalt naturgemäss bei Atropinconjunctivitis immer auffindbar ist. Diese Veränderung der Pupille könnte vielleicht in manchen Fällen von differential diagnostischem Werte sein, denn nur in sehr seltenen Fällen fehlt dieses sichere Symptom der Wirkung des Alkaloids.

3. Nach diesen Vorgängen, die in der erwähnten Reihenfolge ablaufen, geräth die Conjunctiva wiederum in den Zustand, in dem sie vor der Entwickelung des Leidens war und welcher dem Grundleiden ent-

spricht, welches die Atropin-Einträufelungen indicierte. Aber während sie so „gesund wurde", bildet sich eine sehr eigenartige und in der Pathologie fast ohne Analogie dastehende, neue Erscheinung aus, nämlich die Neigung zu Recidiven.

Es entsteht eine grosse Disposition der Conjunctiva zu neuen Erkrankungen, eine Vulnerabilität gegen Atropin, die sehr lange Zeit hindurch fortbesteht und sowohl dem Arzte als auch dem Kranken sehr unangenehme Ueberraschungen bereiten kann.

Wie lange diese acquirierte Disposition bestehen kann, kann ich nicht genau bestimmen, aber ich werde einige hierauf bezügliche Versuche, ferner concrete Fälle aus den Krankengeschichten der Budapester Augenklinik und aus der Literatur erwähnen, die diese Verhältnisse wohl am besten illustrieren werden.

Josefine St. bekam am 16. October 1897 Atropinconjunctivitis, deren acute Symptome innerhalb einer Woche zurückgiengen. Nach zwei Wochen war sie spurlos verschwunden. Am 18. November, also nach 33 Tagen, war ein Tropfen Atropinlösung (1% Atrop. borac.) im Stande, eine acute Conjunctivitis mit ausgesprochener Follikelbildung auszulösen. Am 11. März 1898 wurde der Versuch wiederholt, und auch diesmal, also 146 Tage nach der Erkrankung, war ein Tropfen im Stande, wiederum das typische Krankheitsbild auszulösen.

Bei Franz Cs., einem Kranken der Klinik, konnte nach 39tägiger Pause ein analoger Versuch mit Erfolg ausgeführt werden.

Einen längeren Termin finden wir in einem von Saemisch angeführten interessanten Fall. Wie er in seinem grossen Handbuche detailliert erwähnt, bekam eine 38 Jahre alte Frau im Jahre 1871 längere Zeit, also Monate hindurch, Atropin wegen Cataracta centralis gegen ihre Nyktalopie. Im Jahre 1872 liess man das Mittel, welches zwar keine Unannehmlichkeiten verursachte, aber nichts mehr nützte, beiseite. Im Februar 1873 kam es dann zur Operation. Da trat auf dem linken Auge, welches seinerzeit nicht mehr Atropin erhielt als das rechte, eine acute Atropinconjunctivitis auf, während das rechte von derselben nicht befallen wurde. Dieses wurde operiert. Nach einigen Monaten wurde die Operation auch auf dem linken Auge versucht, aber sowohl im November 1873 als auch im Jänner 1874 erzeugte je ein Tropfen Atropinlösung wieder acute Entzündung, obwohl das Mittel derart war, dass man es bei andern ohne die geringste Nebenwirkung gebrauchen konnte und auch der conjunctivale Sack augenscheinlich ganz normal war. Hier dehnte sich also die Vulnerabilität, die Neigung zu Recidiven, auf zwei, resp. drei Jahre aus.

Noch länger als in diesem bestand sie in dem folgenden Falle. Am 16. März 1898 (Krankengeschichte Nr. 217) wurde wegen Iritis recid. oculi sin. ein 40jähriger Mann aufgenommen, bei dem zugleich auch

Atropinconjunctivitis bestand. In der Anamnese gibt er an, dass sein Auge vor neun Jahren zuerst erkrankt sei und dass damals nach zweimonatlicher Atropinisierung Atropinconjunctivis aufgetreten sei. Vor acht und hierauf vor drei Jahren war das Atropin von derselben schädlichen Wirkung auf sein Auge. Im Verlaufe von neun Jahren trat also viermal diese Complication auf, und seit schon neun Jahren besteht demnach die erhöhte Disposition zu Recidiven fort.

Wir sehen also, dass dies ebenfalls eine charakteristische und ständige Erscheinung und Nachwirkung der Atropinconjunctivitis ist und keine zufällige, accidentelle Erscheinung. Auf ihre Erklärung werden wir im letzten Capitel zurückkommen.

III. Pathologische Histologie.

Die Histologie der Conjunctiva bildet schon seit langer Zeit trotz ausgebreiteter und gründlicher Untersuchungen den Gegenstand der Discussion. Diese Untersuchungen drehten sich hauptsächlich um die sogenannten Trachomkörner, um zu entscheiden, ob ihr physiologisches Vorbild in der That vorkomme oder nicht? Stiedas Rinnensystem, die Henle'schen Drüsen, die Art des Epithels, waren lauter Fragen, die sowohl an der thierischen als auch an der menschlichen Conjunctiva, sowohl unter normalen als auch krankhaften Verhältnissen wiederholt zur Untersuchung gelangten.

Uns interessieren unter den Streitfragen hauptsächlich zwei: das Epithel und die Follikel. Bezüglich des Epithels ist für uns die Frage von geringerer Bedeutung, ob z. B. in der Uebergangsfalte de norma die oberflächliche Schichte durch flaches Epithel gebildet wird wie das Wolfring u. a. behaupten (und ob die tiefere Schichte cylindrisch ist) oder ob das Gegentheil richtig ist, wie das Reich fand. Uns interessieren von unserem Gesichtspunkte aus mehr die pathologischen Veränderungen des Epithels, unter denen die sog. Kelchzellen obenan stehen. Unter den Forschern halten sie viele, so Stieda und Waldeyer für normale Bildungen. Reich fand sie bei Kindern nicht, bei alten Leuten immer, besonders bei solchen, die bereits an conjunctivalen Entzündungen gelitten hatten; ihr Auftreten ist unregelmässig, ganz atypisch, woraus er schliesst, dass sie pathologische Gebilde seien. Sattler hält sie auch für Bildungen pathologischen Ursprungs. Der Unterschied zwischen den beiden Ansichten culminiert darin, ob es schleimabsondernde Zellen sind, die also ein physiologisches Ziel und eine physiologische Arbeit haben, oder ob sie, wie Reich sagt, schleimige Metamorphosen des Epithels sind? Es ist viel wahrscheinlicher, dass sie pathologische Gebilde sind. Wenn wir ein mikroskopisches Präparat einer Conj. atropinica betrachten, so sind die

Kelchzellen sofort zu erkennen. Es sind grosse, ovale, lilagraue, durchscheinende, grosskernige Zellen zwischen den oberflächlichen Schichten des Epithels. In manchen Präparaten sind besonders viele. Da ich sie in jedem Präparat gefunden habe, wäre ich geneigt, sie für ein histologisch-pathognostisches Symptom der Atropinconjunctivitis zu halten, umsomehr, da man an einigen Präparaten sehen kann, dass nicht nur zerstreut eine oder die andere Zelle, sondern ganze Reihen der aufeinanderliegenden Epithelschichten diese Veränderung zeigen, wobei nur wenige Epithelzellen unverändert sind. Stellenweise sehen wir die zerfallenden Formen derselben, welche in das Secret gelangen und wesentliche Bestandtheile der Schleimfetzen bilden. Sie sind nicht färbbar. Auf der Photographie können sie ihrer Kleinheit halber nicht erkannt werden.

Das Epithel zeigt indessen auch eine andere auffallende Erscheinung. An vielen Stellen lösen sich die obersten Schichten infolge der ödematösen Schwellung ab. Dass ein solches Oedem besteht, können wir auch aus dem Umstande ersehen, dass sich das Epithel stellenweise bullös erhebt, nach dessen Abstossung die Follikel an die freie Oberfläche gelangen. Zwischen den Epithelschichten sehen wir weiterhin vacuolenförmige Löcher. All dies beweist, dass der Charakter der Entzündung ein exsudativer ist. Wir haben es also mit einer exsudativen Entzündung zu thun, deren Product die Epithelschichten in ihrem Zusammenhange lockert.

Unter dem Epithel folgt fibrilläres und adenoides Bindegewebe. Das erstere bildet vornehmlich die tiefere Schicht.

Das physiologische Vorhandensein des adenoiden Bindegewebes bezweifelt heute wohl niemand mehr. Sattler hat gezeigt, dass es bei Neugeborenen noch nicht vorhanden ist, erst in den ersten Lebensjahren tritt es auf. Raehlmann fand weder bei jungen Menschen, noch bei jungen Thieren (Hund, Kaninchen) adenoides Gewebe, während er es bei Erwachsenen (Menschen und Thieren) antraf. Auf Grund ausgebreiteter systematischer Untersuchungen bei Menschen fand er, dass das adenoide Gewebe zuerst in der Uebergangsfalte, und zwar frühestens im zweiten Monat, erscheint. In dieser Zeit beginnt seiner Meinung nach die Bindehaut Falten und Furchen zu bilden. An die Entwickelung des adenoiden Gewebes ist nach Raehlmann die Möglichkeit des Trachoms gebunden. Und wenn die Meinung Raehlmanns richtig ist, so ist die einfache und natürliche logische Folgerung die, dass nur in diesem Alter die Conj. follicularis möglich ist.

Der andere ergänzende Theil dieser sehr wichtigen Frage ist der, ob Follikel unter normalen Verhältnissen vorkommen oder nicht? Diese Frage ist nicht nur vom allgemein biologischen Gesichtspunkte aus wichtig, sondern auch vom Standpunkte des richtigen Verständnisses des Trachoms und der Conj. follicularis.

Wir wissen, dass Bruch im Jahre 1838 die Follikel zuerst auf der Conjunctiva des Rindes beschrieben hat. Hiedurch wurde die Aufmerksamkeit auf das Thema gelenkt, und ein ganzes Heer von Forschern machte sich daran, die strittigen Punkte zu beleuchten. Ich versuche gar nicht dieses ungeheure Arbeitsmaterial auch nur in den Hauptzügen zu beschreiben, denn einestheils gehört es nur mittelbar zu meinem Gegenstande, anderentheils würde es zu viel Raum in Anspruch nehmen.

Der grösste Theil der Untersuchungen führt zu dem Ergebnis, dass die Follikel physiologisch in der Conjunctiva nicht vorhanden sind, dass aber die Möglichkeit und die Voraussetzung für ihre Bildung da ist. Denn zweifellos kann in diesen reichlichen adenoiden Bindegeweben sehr leicht eine Aggregation von Lymphzellen eintreten und wenn diese an sich auch noch keine Follikel bildet, so ist es doch der erste Schritt dazu, wie Raehlmann sagt.

Wenn wir wieder einen Blick auf das Präparat werfen oder auf die hier mitgetheilte Photographie, so sehen wir, unmittelbar unter dem Epithel Anhäufungen von Lymphzellen, die theilweise miteinander zusammenfliessen, theilweise zerstreut liegen und das Epithel ausbuchten. Die Formen der Lymphocyten bieten dasselbe Bild dar wie in den Follikeln des Darms oder in den Tonsillen. Eine besondere Bindegewebshülle kann man indessen an ihnen nicht sehen, sondern die zerstreut liegenden Lymphzellen stehen untereinander im Zusammenhang. Gefässe lassen sich darin ebenfalls nicht nachweisen.

Das pathologisch-histologische Bild zeigt im übrigen die typischen Erscheinungen der Entzündung. Die Gefässe sind stark injiciert, weit, insbesondere um die Arterien befinden sich bedeutende Infiltrationen und dies wiederholt sich mit solcher Gleichmässigkeit in sämmtlichen Präparaten, dass man es für pathognomonisch ansehen muss. Der Typus ist also kurz zusammengefasst folgender: aufgeweichtes, an vielen Stellen abgestossenes Epithel, im Epithel Vacuolen, in grosser Anzahl Schleimzellen, ferner Follikel oder umschriebene Lymphzellen-Aggregationen, allgemeine Entzündung.

Dass in den Fällen, in welchen klinisch Follikel nicht festgestellt werden konnten, solche auch bei der pathologisch-histologischen Untersuchung nicht gefunden werden, muss als sehr wahrscheinlich bezeichnet werden. Ein solcher Fall wird auch jener sein, auf den ich schon oben einmal hingewiesen habe, bei dem indessen keine Excision aus der Conjunctiva gemacht werden konnte.

VI. Aetiologie.

Nach dem bisherigen haben wir es mit einem Entzündungsprocess zu thun, welcher bei 2·28% der mit einem bestimmten Medicamente behandelten Kranken auftritt, typische Symptome hervorruft und besondere typische, histologische Veränderungen zustande bringt.

Die richtige Deutung der wahren Krankheitsursache ist viel schwerer, als man a priori erwarten könnte. Um bei unserer Abhandlung eine übersichtliche Reihenfolge einhalten zu können, setzen wir ein Schema fest, nach dem wir vorgehen werden.

A priori können wir drei Hauptgruppen von Krankheitsursachen bilden je nachdem, ob die Ursache der Entzündung 1. im Kranken, 2. im Medicament oder 3. weder im Kranken, noch im Medicamente unmittelbar zu suchen ist. Im Patienten wäre die Ursache zu finden, wenn Idiosynkrasie eine bestimmte Beschäftigung, eine allgemeine Constitutionskrankheit, ein locales Augenleiden oder ein bestimmtes Alter als solche zu finden wäre.

Das Medicament könnte die Ursache sein, durch seine chemischen oder physikalischen Eigenschaften und durch bacteritische Infection; wenn man ferner nachweisen könnte, dass das Mittel in den Fällen, wo man eine Entzündung hervorgerufen hat, entweder unrichtig oder in zu starker Dosis appliciert wurde, oder endlich dass die pharmakodynamische Wirkung des Atropins die Ursache bildet.

Etwas anderes wäre es, wenn die Ursache nicht die Medicamentation, sondern z. B. ein mechanischer Reiz wäre, der mit den Einträufelungen einhergeht.

A. Im Kranken gelegene Ursachen.

1. Das Geschlecht. Aus unserer Statistik ersehen wir, dass die Erkrankung bei beiden Geschlechtern nicht gleich häufig ist, insofern als unter den 45 Kranken nur 9 Frauen waren, also nur $^1/_5$ sämmtlicher Kranken. Wenn aber hier die Männer in grösserer Zahl betheiligt sind, muss man dies einzig und allein auf den Umstand zurückführen, dass auf der Budapester Augenklinik überhaupt mehr Männer sind. Uebrigens könnte man sich auch gar nicht vorstellen, wie das Geschlecht als solches die conjunctivalen Verhältnisse beeinflussen könnte.

2. Das Alter. Die Rolle des Alters scheint ebenfalls nebensächlich zu sein. Thatsache ist, dass sämmtliche Erkrankte erwachsen waren. Der jüngste war 10 Jahre alt. Wenn wir die 45 Fälle unserer Statistik in Gruppen von 10 zu 10 Jahren eintheilen, sehen wir, dass

1—10	Jahre	alt	waren	1
11—20	„	„	„	13
21—30	„	„	„	10
31—40	„	„	„	4
41—50	„	„	„	1
51—60	„	„	„	4
61—70	„	„	„	6
71—80	„	„	„	4
81—90	„	„	„	2

Hieraus zu schliessen, dass die Atropinconjunctivitis unter 10 Jahren nicht vorkommt, wäre ganz verfehlt.

Diese Erfahrung hängt ebenfalls bloss von äusseren Umständen ab. Die häufigsten Augenkrankheiten bei Kindern sind nicht derart, dass sie mit Atropin behandelt werden, und so ist die Gelegenheit zur Erkrankung seltener. Die meisten Kranken entfallen auf das 11.—20. Jahr. Unter diesen 13 Kranken litten 7 an Keratitis parench. und 4 machten eine Cataractaoperation durch. Die Zahl der über 30 Jahre alten Kranken ist verhältnismässig gering. Unter den 16 über 50 Jahre alten Kranken machten 10 Cataractoperationen durch. Den einzigen Vertreter aus der Gruppe von 1—10 Jahre operierte man ebenfalls wegen Cataracta.

Hieraus ersehen wir, dass die Atropinconjunctivitis kein einziges Alter präferiert, in keinem bestimmten Alter mit auffallender Häufigkeit vorkommt, sondern bloss gewisse Arten von Augenkrankheiten vorherrschen.

3. Die Beschäftigung. Wie das Alter, so steht auch die Beschäftigung in keinem directen Zusammenhange mit der Atropinconjunctivitis, wenigstens ist dies auf Grund unserer Statistik nicht nachweisbar, obgleich man theoretisch an diese Möglichkeit denken muss. Wir wissen, dass es eine ganze Reihe von Beschäftigungen gibt, die mit ununterbrochenen, täglich sich erneuernden Insulten der Conjunctiva einhergehen, auf die sie mit acuten, meistens aber mit chronischen Entzündungen reagiert. Eine solche irritierte Conjunctiva wird jedenfalls reizbarer, und wird daher schneller mit einer neuen Entzündung reagieren, als eine Bindehaut, die immer gesund war und nur einmal acut erkrankte.

Es ist in der That auffallend, dass, abgesehen von den in überwiegender Mehrzahl vorhandenen Feldarbeitern, die Handarbeiter, Handwerker u. s. w. in grosser Zahl vertreten sind. Es ist wahr, dass dies theilweise wiederum damit zusammenhängt, dass sich das grösste Contingent des Krankenmaterials der Klinik aus dieser Gesellschaftsclasse recrutiert, aber man darf besonders auf Grund obiger Ueberlegung diesen Factor nicht ganz ausseracht lassen.

4. Allgemeine Krankheiten. Ein Einfluss allgemeiner Krankheiten,

abgesehen von localen Augenkrankheiten, ist schwer nachzuweisen. Erstens, weil die klinischen Augenkranken selten an schwereren Allgemeinerkrankungen leiden, und solche Kranke auch nicht in die Ambulanz kommen, sowie auch deshalb, weil an einen unwahrscheinlichen Zusammenhang niemand denkt und uns keine diesbezüglichen Beobachtungen zur Verfügung stehen.

Wenn ich deshalb von Allgemeinerkrankungen spreche, so denke ich dabei nicht an Hepatitiden, Nephritiden u. s. w., sondern an die ihrem Wesen nach noch nicht bekannten eigenthümlichen Zustände des Nervensystems, speciell des vasomotorischen Nervensystems, das oft ganz merkwürdige Erscheinungen darbietet. Nach Glorieux, der sagt: „. . . . . effectivement nous retrouverons généreleement cette faiblesse musculaire après un examen serieux du système arteriel" bildet diese vasomotorische Nervenschwäche eigentlich schon den Uebergang zu einem allgemeineren Begriff, mit dessen Behandlung wir im nächsten Punkte beginnen.

5. Die Idiosynkrasie. Es gibt kaum einen Autor, der die Idiosynkrasie nicht unter den Ursachen der Atropinconj. erwähnen würde, und es gibt viele, die sie für die einzige Ursache des Uebels halten.

Diese Theorie ist sehr bequem, wir sagen damit einfach, dass manche Kranke Idiosynkrasie gegen Atropin besitzen und dies hilft über manche Schwierigkeit hinüber. Es würde erklären, warum nur einige Kranke Conjunctivitis bekommen, die meisten nicht. In der Frage über die Aetiologie ist diese wahrlich die schwerste. Aber weshalb ist — so können wir mit Recht einwerfen — bei so vielen Kranken beim erstmaligen Gebrauche des Atropin Idiosynkrasie nicht vorhanden, wohl aber beim zweiten- oder drittenmale; ferner, warum ist Idiosynkrasie 2—3 Monate nicht vorhanden und warum zeigt sie sich erst nach prolongiertem Gebrauch?

Die Gesetze der Idiosynkrasie sind unbekannt; man kann sie auch nicht ausforschen; der Spielraum ist frei. Man antwortet deshalb auf unsere Frage, die Idiosynkrasie könne acquiriert sein. Schweigger half sich zwar anders und mit ihm alle diejenigen, die auch an die Infection glauben, indem sie sagen, dass die Infection und die Idiosynkrasie die Ursachen der Krankheit seien. Auch diese Auffassung schiebt die Frage nur hinaus, löst sie aber nicht. Denn wie wir sehen werden, können wir gegen die Infection absolut sichere, unanfechtbare Beweise bringen und so bleibt denn doch nur die Idiosynkrasie.

Gibt es eine Idiosynkrasie und worin besteht sie? Glorieux sagt sehr geistreich: „Un mot vague, qui semble vouloir expliquer tout, ce qu'on ne peut pas fixer par des demonstrations scientifiques." Aber Glorieux scheint ein wenig zu übertreiben. De facto gibt es in der Pathologie Erscheinungen, die mit der Idiosynkrasie ganz wissenschaftlich erklärt werden können, z. B. gewisse nervöse und reflectorische Erschei-

nungen. Und vice versa sind gewisse allgemein bekannte Idiosynkrasien (Erdbeeren, Heringe u. s. w. verursachen Urticaria) als nicht erklärbare reflectorisch-vasomotorische Störungen? Wer weiss, wie feine, selbst der heutigen Mikrochemie unzugängliche, chemische Reize hier die ohnehin sehr labilen Gefässnerven beeinflussen. Und wenn wir die Sache so auffassen, und so fassten auch diejenigen die Verhältnisse auf, die die Atropinconjunctivitis mit der Idiosynkrasie erklärten, ist es dann nicht möglich, dass das Nervensystem eines Menschen labiler ist, besonders die vasomotorische Innervation, so sehr, dass das Atropin bei diesen einen acuten Reflexprocess auslösen kann? Wer weiss, wie die Atropinmoleküle bei diesen neurotischen Individuen einwirken?

Mehrere Autoren erwähnen, dass Leute, die vom Alkaloid Atropinconjunctivitis bekamen, nicht aber vom Extr. Belladonnae, und sie verwenden sogar an Stelle des ersteren das letztere, wenn die Entzündung ausgebrochen ist und man die Mydriasis fortsetzen muss. (Schweigger, Husemann.)

Welcher Chemiker kennt denn nun die Unterschiede zwischen dem reinen Alkaloid und dem im Extract enthaltenen Atropin? An ausserordentlich feine nervöse Verhältnisse und nervöse Einflüsse zu denken, ist hier völlig berechtigt.

Für die Annahme der Idiosynkrasie hat man noch andere Argumente angeführt. So hält Ahlström im Anschlusse an zwei von im beobachtete Fälle die Infection wegen der durch ihn ausgeführten Sterilisation der Lösung für ausgeschlossen, ebenso eine chemische Verunreinigung, weil er verlässliche Präparate zu einem Versuche verwandte. Bei seinem Kranken konnte er sogar auf der Nasenschleimhaut mit Atropin Hyperaemie und Katarrh erzeugen, in seiner eigenen Nase nicht, was seiner Meinung nach nur mit der Idiosynkrasie zu erklären ist, nicht minder auch die Erfahrung, dass bei manchen Kranken schon bei Einträufelung minimaler Mengen von Atropin in den conjunctivalen Sack allgemeine Erscheinungen von Atropinintoxication auftreten. Deshalb ist es seiner Ansicht nach möglich, dass das Atropin durch Unterstützung der localen Hyperaemie einen günstigen Nährboden für die Entzündung bietet, aber diese zur Ausbildung zu bringen ist nur die Idiosynkrasie imstande.

Wir sehen also, dass in dem Falle, als wir den Begriff „Idiosynkrasie“ als vorhanden annehmen, mit ihm in der That sehr viele Erscheinungen der Atropinconj. in ganz plausibler Weise erklärt werden können.

Nur ist die Atropinconjunctivitis evident keine reflectorische Erkrankung, so dass wir sie auf dieser Grundlage nicht erklären können. Kann eine Entzündung, die mit mächtiger Production einhergeht, die lange Zeit hindurch eine gewebszerstörende und gewebebildende Wirkung

hat, die nach Application eines Tropfens selbst tagelang anhält, reflectorisch sein? Die anatomische Veränderung ist so bedeutend, dass man Reflexe für ausgeschlossen ansehen kann. So mächtige Reflexe kennen wir nicht, dafür gibt es keine Analogie in der ganzen Pathologie. Und wenn wir auch von der eingangs erwähnten Schwierigkeit absehen würden, welche die Verschiedenartigkeit des klinischen Bildes und des klinischen Vorkommens darbietet, die sich auf dieser Grundlage auf keine Weise erklären lässt, so dienen die schweren anatomischen Veränderungen als entscheidender Beweis für meine Auffassung und Ueberzeugung, die sich gegen die reflectorische, idiosynkratische Natur des Leidens richtet.

Was aber die Argumentation Ahlströms betrifft, dass manchmal auch allgemeine Erscheinungen auftreten, so passen diese nicht auf die Atropinconjunctivitis, denn die Empfindlichkeit und Intoleranz mancher Individuen gegen bestimmte Medicamente fällt unter eine ganz andere Beurtheilung als diese locale Erkrankung. Diese „Empfindlichkeit" kann man übrigens in den meisten Fällen aus einer zufälligen Aufsaugung oft nach ungeschickter Anwendung erklären.

Da schliesslich die mit Atropin-Conjunctivitis behafteten Kranken nicht im geringsten neurotische Individuen sind, dürfen wir als Ursache dieser Erkrankung weder die angeborene, noch die acquirierte Idiosynkrasie annehmen.

6. Locale Krankheiten. Sehen wir nun, wie die localen oder die Augenkrankheiten sich zur Atropinconj. verhalten, und in welchem Zusammenhang, in welche Relation sie mit derselben gebracht werden können? Werfen wir wieder einen Blick auf die tabellarische Zusammenstellung (Nr. 2). Unter den Zahlen zeigt sich augenscheinlich keine Regel.

Und doch ist dies das Feld, auf dem man den meisten Erfolg erwarten könnte.

Bei der Durchsicht der Arbeit Ahlströms fiel es mir auf, dass die von ihm citierten Fälle nach der Operation auftraten. Ich erkundigte mich beim Herrn Privatdocenten v. Grósz, ob er nicht die Erfahrung gemacht habe, dass nach Operationen und Traumen die Atropinconjunctivitis häufiger wäre? v. Grósz gab thatsächlich an, dass er diese Erfahrung nach Traumen nicht gemacht habe, dass es ihm aber schon lange aufgefallen sei, dass nach Cataractoperationen die Kranken sehr oft gegen Atropin intolerant sind und dass man dann dieses Alkaloid durch andere Mydriatica ersetzt. Das ist eine wichtige Angabe, die auf jahrelangen klinischen Beobachtungen fusst, auf die man daher bauen darf. Auch in der Literatur geschieht hievon Erwähnung, allerdings nur andeutungsweise, z. B. Stellwag in seinem Werke: „Lehrbuch der prakt. Augenheilkunde" (Wien 1891, p. 39).

Die klinische Erfahrung sagt also mehr als die Statistik. Denn sie

zeigt, dass bei Traumen und nach Operationen eine Art der Atropinintoleranz sehr häufig ist und häufig genug die wahre Conj. atropinica. Auch wissen wir, dass bei diesen gewöhnlich die acuten Formen der Entzündung vorkommen; dies sind die Fälle, in denen die Entzündung zum erstenmal oder bei Atropinisierung nach langer Pause eintritt und diese sind es zumeist, die Schweigger per eminentiam für idiosynkratisch hält.

Wenn wir nun von diesem Gesichtspunkte aus geleitet, die Statistik ansehen und untersuchen, wie viele von den Erkrankten ein Trauma oder eine Operation durchgemacht haben und wir nicht die verwirrende Spalte „Diagnosis" in Augenschein nehmen, so erhalten wir ganz andere Aufschlüsse. Unter den 45 Kranken gieng bei 24 ein Trauma oder eine Operation voraus, also bei 53·3%, so dass nur 21 bleiben, bei denen hievon keine Erwähnung geschieht. Unter den 45 Kranken trat nachgewiesenermaassen bei 22 nach der Operation oder der Verletzung Atropinconj. auf, wenn wir also nur diese Fälle für maassgebend annehmen, so müssen wir sagen, dass 48·8% der an diesem Leiden Erkrankten kurze Zeit vor der Erkrankung eine Verletzung oder eine Operation überstanden. Ohne das unter Punkt *D)* zu besprechende anticipieren zu wollen, muss ich daran erinnern, dass der grösste Theil der Forscher das Atropin für ein locales Mittel hält, welches wahrscheinlich Gefässlähmung verursacht und bestimmt local reizt, sowie Hyperaemie erzeugt. Wenn beides sicher ist (ob es diese Wirkung auf dem Wege der Gefässlähmung ausübt oder anderswie) und zwar auf dem Wege der Nerven ausübt (denn nur von Nervenwirkung kann die Rede sein, da es kein ätzendes, gewebszerstörendes Mittel ist), so drängt sich von selbst der Gedanke auf, dass bei Verletzungen und nach Operationen deshalb eine acute Conjunctivitis eintritt, weil das Agens durch die verletzten Gewebe hindurch ohne Hindernis zu den Nerven gelangen kann, diese direct berührt, die chemische Affinität des Atropins, also nicht durch die physiologischen Schichten und Hüllen hindurch, sondern unmittelbar zur Geltung kommt und daher die Dynamik der Wirkung eine ganz andere sein wird.

Die Reizbarkeit der Nerven ist aber bei jeder Entzündung erhöht, was wir nicht nur aus der Pathologie, sondern aus eigener täglicher Erfahrung wissen. Die Verletzung hat zwar keine Entzündung im Gefolge, aber der Heilungsprocess erzeugt ähnliche Erscheinungen wie die Entzündung.

Wenn sich aber dies alles so verhält, wer zweifelt noch, dass wir es hier nicht mit einer besonderen Idiosynkrasie oder einer anderen, erzwungenen Ursache, sondern einzig und allein mit einem durch die Verhältnisse bedingten Process, mit der natürlichen, nur durch die äusseren Umstände erhöhten Wirkung eines Arzneimittels zu thun haben? — Auf

diese Wirkung werde ich noch zurückkommen, hier wollen wir nur untersuchen, in welchem Zusammenhang die localen Augenkrankheiten mit der Atropinconjunctivitis stehen? Auf ein wichtiges Resultat sind wir schon gestossen: dass Verletzungen (denn die Operationen sind ja von diesem Gesichtspunkte aus auch nichts anderes) infolge natürlicher Verhältnisse zur Atropinconjunctivitis prädisponieren.

Aber es könnte jemand fragen: wenn dem so ist, wie ist es zu erklären, dass *a)* nicht bei jeder Verletzung nach Atropinisierung Entzündung auftritt und *b)* warum sie auch dann auftritt, wenn keine Verletzung vorhanden ist?

Ad *a)*. Im spätern Verlaufe werde ich noch zu wiederholtenmalen auf diese Frage hinweisen, aber schon hier sei folgendes erwähnt: die die Atropinconj. ist, wie wir in der Symptomatologie und der Pathohistologie gesehen haben, kein einfacher Process, gehört nicht zu den elementaren pathologischen Erscheinungen, wie z. B. die einfache Hyperaemie, sondern sie ist ein sehr complicierter Entzündungsprocess. Wahrscheinlich genügt zu ihrer Auslösung ein Factor allein nicht. Vielleicht reagieren gewisse Gewebe, ein gewisser Theil der Conjunctiva stärker auf Verletzung und eine darauffolgende Atropineinwirkung. Vielleicht üben eine gewisse Richtung, Tiefe und Lage der Verletzung und sehr wahrscheinlich auch die früheren Zustände der Gefässe und Nerven in dieser Hinsicht einen Einfluss aus. Aber abgesehen davon erfahren wir gerade bei den energischesten Infectionen, dass oft trotz der Disposition des Individuums und Gelegenheit zur Infection, doch keine Erkrankung eintritt, oder nur eine sehr geringe. Aus der Bacteriologie könnte man manche Beispiele anführen.

Eine bacteritische Infection ist zwar nicht dasselbe, wie die Wirkung eines Arzneimittels, aber die Analogie ist nach obiger Ueberlegung berechtigt.

Ad *b)*. Wie die Fälle, bei denen Atrop. Conj. ohne vorausgegangene Verletzung oder Operation auftritt, zu erklären sind, werde ich später auseinandersetzen.

Ausser den oben beschriebenen klinischen Erfahrungen besitzen wir noch andere Belege für den Zusammenhang zwischen Verletzungen und diesem Leiden, und zwar sind es die Thierversuche. Ich wählte zu meinen Thierversuchen das Kaninchen, welches zufolge seiner leichten Zugänglichkeit und einer bequemen Behandlung, besonders aber deshalb sehr geeignet ist, weil die Conjunctiva desselben eine grosse Oberfläche besitzt und für die verschiedensten Eingriffe ein weites Feld liefert. Die Versuche, die ich in dieser Beziehung machte, sind nicht absolut beweisend, denn das Kaninchen scheint ziemlich widerstandsfähig zu sein und reagiert nur auf sehr starke Insulte mit Conjunctivitis. Nichtsdestoweniger haben die Versuche folgendes Ergebnis gehabt:

Den ersten Versuch machte ich am Kaninchen Nr. 2 (s. unten). Seit 15. October war es Gegenstand der Untersuchung; am 17. November wurde auf beiden tarsalen Bindehäuten unter liebenswürdiger Assistenz des Herrn Dr. Wilhelm Leitner ein 1 *cm* langer Einschnitt durch die ganze Dicke der Conjunctiva gemacht, nachdem vorher der conjunctivale Sack mit einer 3perc. Borsäurelösung gut ausgewaschen und mit Cocaïn anaesthesiert worden war. Nach dem Schnitte bekam es in das rechte Auge einen Tropfen einer 1perc. Lösung von Atrop. borac., die nicht steril war, in das linke Auge einen Tropfen sterilen Wassers. Dies geschah in der Früh. Zu Mittag war um beide Verletzungen Hyperaemie zu sehen, die Wunde war geschwollen. Abends localisierte sich die Entzündung am linken Auge noch immer um die Verletzung, während am rechten Auge die ganze Conjunctiva weitmaschige active Hyperaemie zeigte. Am nächsten Morgen dasselbe Bild. Es bekam wieder einen Tropfen Atropin und einen Tropfen destillierten Wassers. Am Morgen des dritten Tages waren die Bindehäute noch in demselben Zustande, der Versuch konnte indessen nicht fortgesetzt werden, weil das Thier verendete.

Diesen Versuch wiederholte ich am Kaninchen Nr. 1. Dies war ebenfalls seit dem 15. October Versuchsobject. Am 24. November wurde an beiden Augen an der Grenze zwischen tarsaler und Uebergangs-Conjunctiva in dieselbe je ein 1 *cm* langer, kräftiger Schnitt ausgeführt, ebenfalls nach vorheriger Auswaschung mit 3perc. Borwasser und unter Cocaïn-Anaesthesie. Einige Minuten nach dem Einschnitte, als die Blutung still stand, wurde in das rechte Auge ein Tropfen einer durch Kochen sterilisierten Atropinlösung, in das linke Auge ein Tropfen destillierten aber nicht sterilen Wassers instilliert. Nach 24 Stunden entwickelte sich um beide Schnitte eine starke Hyperaemie, die sich aber nicht auf die übrigen Theile der Conjunctiva ausbreitete, sondern sich nur auf die Umgebung des Schnittes, auf ungefähr $^1/_2$ *cm* beschränkte. Wieder wurde ein Tropfen von durch Kochen sterilisierten 1perc. Atrop. borac. und ein Tropfen destillierten Wassers instilliert. Nach 24 Stunden veränderte sich das Bild.

Die linke Conjunctiva (in die das destillierte Wasser eingetropft worden war) zeigt kaum noch Hyperaemie. Der Ort der Verletzung präsentierte sich als rother Streifen. Die rechte Conjunctiva hingegen bot das Bild einer diffusen, starken, activen Hyperaemie, die sich auf die ganze bulbäre Bindehaut ausbreitete. Um die Verletzung war sie geschwollen. Wieder ein Tropfen sterilen Atropins und ein Tropfen destillierten Wassers. Nach abermals 24 Stunden, also am 27. November, war die rechte Conjunctiva noch immer stark hyperaemisch, hochroth, während die linke fast gänzlich zur Norm zurückgekehrt war. Am 28. begann die rechte Conjunctiva trotz der fortgesetzten Einträufelungen abzublassen und die

Wunde heilte. Von da angefangen bekam es dreimal täglich Atropin, und zwar gewöhnliches, nicht sterilisiertes. Aber trotzdem trat keine starke Hyperaemie mehr auf und es waren nur die Veränderungen zu beobachten, welche die Einträufelungen begleiteten, die aber an dieser Stelle nicht besprochen werden sollen. Obgleich demnach die beiden Versuche kein positives Resultat hatten, da keine Conjunctivitis auftrat- so zeigten sie doch, dass nach Verletzung in beiden Fällen die atropinisierte Conjunctiva allgemeiner und heftiger reagierte, als die mit destilliertem Wasser behandelte. Destilliertes und nicht steriles Wasser wählte ich deshalb, um einerseits den chemischen Reiz auszuschliessen, anderseits um einer etwaigen bacteritischen Infection nicht ganz aus dem Wege zu gehen. Es konnten so viele Bacterien darin sein, als unter normalen Verhältnissen auch in einer genug frischen Atropinlösung vorkommen können. Die Gelegenheit zur Infection war also gegeben, wenn sie nicht erfolgte, so war das nur ein Vortheil meines Versuches.

Die eine Atropinlösung sterilisierte ich, die andere nicht. Da sowohl nach der Einträufelung des sehr gewissenhaft sterilisierten Atropins mit sterilen Instrumenten, als auch nach der Einträufelung des nicht sterilisierten Atropins, wie es auf der Budapester Augenklinik auch bei den Kranken benützt wird, gleichmässig eine ausgesprochene diffuse Hyperaemie der Conjunctiva auftrat, die sogar nach Gebrauch der sterilen Lösung stärker war, so kann man daraus mit Recht den Schluss ziehen, dass diese diffuse Hyperaemie ganz allein dem Atropin zuzuschreiben ist.

Daraus folgt, dass erstens Verletzungen der Conjunctiva bewirken, dass dieselbe auf Atropin empfindlicher reagiert, und zweitens, dass zwischen den Verletzungen des Auges und der Atropinconjunctivitis ein bestimmter causaler Zusammenhang besteht.

Gibt es nun einen Zusammenhang zwischen andern localen Augenkrankheiten und zwischen der Atropinconjunctivitis?

Wenn wir wieder die Statistik betrachten, aber nicht die Rubrik der Diagnosen, sondern jene, wo die Zeit verzeichnet ist, seit welcher der an Atropinconjunctivitis leidende Kranke Atropin bekommt, und wenn wir damit jene Spalte vergleichen, in der angeführt ist, seit wie lange der Betreffende augenkrank ist, so finden wir zwischen beiden einen innigen Zusammenhang. Denn wir wissen ja, wie oft Atropin in Anwendung kommt. Aber wie wir sehen werden, handelt es sich in der Hauptsache nicht darum, seit wann der Kranke Atropin bekommt.

Jetzt müssen wir natürlich nach obigen Betrachtungen von den Fällen absehen, die nach Operationen oder Verletzungen auftraten. Von 45 Fällen fallen infolgedessen 22 weg, es bleiben also 23. Von diesen 23 sind viele schon seit Jahren augenkrank, die meisten seit einigen Monaten, nur wenige seit 2—3 Wochen. Auch Atropin bekamen viele dement-

sprechend schon seit Jahren, die meisten seit einigen Monaten und nur wenige seit 2—3 Wochen. Und erst nach so prolongierter Behandlung trat die Entzündung auf. Unter diesen Fällen kann man nur einen finden (den 22.), bei dem schon der erste Tropfen die Entzündung auslöste. Es ist allerdings sehr wahrscheinlich, dass dieser schon früher ebenfalls Atropin bekommen hatte. Aber wenn dies auch nicht der Fall war, so beweist dies geradezu die Richtigkeit unserer sofort darzulegenden Ansicht. Dieser Kranke litt nämlich an Distichiasis. Und wer Distichiasis hat, hat der nicht auch Conjunctivitis? Daraus folgt, dass ausser den Verletzungen und Operationen, diejenigen Bindehäute Atrop. conj. acquirieren, die schon längere Zeit hindurch in entzündetem oder wenigstens hyperaemischen Zustand waren. Es ist also durch klinische Thatsachen bestätigt, was wir schon im Capitel „Beschäftigung" auf theoretischer Grundlage behaupteten. Denn acute Iritis, acute Conj. catarrh., acutes Ulcus corneae, acute Cyklitis, acute Keratitis kommt kaum vor, oder fehlt ganz unter den Erkrankungen. Und doch, wie viel Atropin bekommen diese, oft fast flaschenweise! Aber die Conjunctiva hat ihre Widerstandsfähigkeit noch nicht in dem Grade verloren, wie nach langen Entzündungen, sie hat, um den Ausdruck Marks, denn er allerdings in anderem Sinne benützt (s. unten), zu übernehmen: ihren Tonus noch nicht verloren. Sie verträgt das Atropin, die Gefässe, die glatten Muskelfasern der Gefässe sind nicht gelähmt, vielleicht gelangt zu ihnen das Atropin auch in nicht genügender Menge, denn das acute Leiden erzeugte nur Hyperaemie und Schwellung, eröffnete aber dem Atropin nicht die Wege, welche durch chronische Krankheiten, durch Degeneration der Gewebe dem Gifte eröffnet werden.

Deshalb glaube ich, können wir mit voller Berechtigung sagen, dass die chronischen Processe der Conjunctiva zu Atropinconjunctivitis disponieren.

Fassen wir nun das in diesem Abschnitte Gesagte in Sätzen zusammen, so werden diese lauten:

a) Zwischen der Atrop. conj. und den Augenleiden gibt es einen causalen Zusammenhang;

b) zu Atrop. conj. praedisponieren in erster Reihe Verletzungen und Operationen;

c) in zweiter Reihe praedisponieren dazu die chronischen Entzündungen der Conjunctiva.

B. Ursachen, die in der Lösung liegen können.

Im obigen habe ich meiner Meinung nach genügend ausführlich hintereinander all die Möglichkeiten behandelt, welche als im Kranken selbst gelegene Ursachen der Atrop. conj. in Frage kommen. Nun wollen wir die Möglichkeiten betrachten, die im Mittel liegen können.

1. Chemische Unreinheit. Ein Theil der Forscher suchte nicht im Atropin als solchen, sondern in der Lösung, beziehungsweise im Präparat die Ursache.

Wir wissen aus der Pharmakologie, dass zum Zwecke der reinen Herstellung des Atropins dasselbe eine grössere Zahl von Proceduren: Waschen, Reinigen, Bleichen, Neutralisieren u. s. w. durchmachen muss, so dass es sehr leicht geschehen kann, dass chemische Verunreinigungen zurückbleiben. Und wenn diese chemische Verunreinigung z. B. freie Schwefelsäure ist, so kann man sich über die Entwicklung einer Entzündung nicht wundern, sondern eher über das Gegentheil. Diese Ansichten sind in der Literatur in grosser Zahl vertreten. Schmidt-Rimpler, Schweigger, Vossius und Hirschberg weisen alle auf diesen Umstand hin, und mancher von ihnen spricht diesem aetiologischen Moment die grösste Bedeutung zu. Es ist kein Zweifel, dass früher, als die chemische Fabrication noch nicht ihre jetzige Vollkommenheit erreicht hatte, oft unreine Präparate in den Verkehr gekommen sein mögen. Aber heutzutage ist das anders. Ich will mich nur auf Mark berufen. Durch ausserordentlich mühsame, verwickelte und gründliche Versuche untersuchte er nicht nur die Atropinpräparate jener Apotheke, welche für die Budapester Augenklinik lieferte, sondern auch die Präparate mehrerer anderer Budapester Apotheken in dieser Richtung nach der ungarischen Pharmakopoe. Von den untersuchten Materialien nahm er immer grosse Mengen, nämlich 3 *g*, worin er unbedingt chemischen Verunreinigungen auf die Spur gekommen wäre. Vom Erfolge seiner Untersuchungen sagt er: „Ich kann constatieren, dass ich keinerlei Verunreinigung auf die Spur gekommen bin, insbesondere fand ich keine fremden Metalle oder deren Salze . . . Ich habe deshalb keinen Grund zu zweifeln, dass das auf der Klinik benützte Atropin immer chemisch rein war."

Aber wenn wir auch hievon absehen und annehmen, dass die Lösung, ehe wir einträufelten, nicht chemisch rein war, dürfen wir dies als Ursache der Atropinconjunctivitis, besonders als directe Ursache ansehen, wie das die erwähnten Autoren thun? Keinesfalls. Wir wissen, dass die chemische Unreinheit nur aus bestimmten Alumensalzen, freien Säuren und vielleicht fremden Alkalien bestehen kann. Wenn von den beiden ersten viel im Arzneimittel ist, werden sie die Conjunctiva ätzen, ist wenig vorhanden, besonders von den Alumensalzen, so wirken sie nur adstringierend, aber zwischen dieser Wirkung und einer Atropinconjunctivitis ist doch ein gewaltiger Unterschied. Aber nicht nur ein ungeheurer Unterschied, sondern die Metallsalze werden der Atropinconjunctivitis geradezu entgegenarbeiten. Denn es ist doch allgemein bekannt, dass man diese Mittel zur Heilung der Atropinconjunctivitis empfohlen hat, ja Sely sagt geradezu, dass man durch ihre gleichzeitige Anwendung mit

Atropin die Entstehung der Atrop. conj. verhindern könne. Die ätzende Wirkung der Säure ist ebenfalls ganz charakteristisch. Das Krankheitsbild erinnert in nichts an das Krankheitsbild der Atrop. conj. Oder sollten etwa fremde Alkaloide das Leiden verursachen? Dann würden sie dies eher dann thun, wenn wir sie nicht in so minimalen Mengen, zufällig und unbewusst applicieren, sondern zielbewusst und in grossen Mengen. Davon ist indessen nichts bekannt.

Als directe Ursache können wir deshalb die chemische Unreinheit keinen Augenblick acceptieren: *a)* Weil die Lösungen (wenigstens heutzutage hier in Budapest) nicht unrein sind; *b)* weil, wenn sie es auch wären, sie nicht imstande wären, solche Erscheinungen zu verursachen. Als indirecte Ursache könnte die chemische Unreinheit höchstens dadurch wirken, dass sie bei längerer Application auf die Conjunctiva in derselben lange Zeit Hyperaemie aufrecht erhalten würde.

2. Physikalische Verunreinigungen. Die Unreinheit der Lösung im physikalischen Sinne erwähne ich nicht nur als eine theoretische Möglichkeit. Unter den Autoren schreiben viele die Entzündung diesem Umstande zu. Aber andrerseits gebraucht niemand eine trübe, schmutzige Lösung bei ärztlicher Controle. Ohne ärztliche Controle aber bleibt Atropin niemals lange Zeit in der Hand des Kranken. Ausserdem verordnet man das Atropin immer in destilliertem Wasser, so dass wir uns mit dieser Möglichkeit nicht weiter zu befassen brauchen.

3. Bakterielle Verunreinigungen. Die bakteritische Inficierung der Lösung hingegen ist eine Frage, die eine umso ausführlichere Würdigung in Anspruch nimmt. Wir wissen, dass heute die Medicin im Zeitalter der Bakterien steht. In der Infection ist die Ursache vieler Krankheiten gefunden worden, und die Bacteriologie ermöglicht die richtige Beurtheilung vieler Erscheinungen, die vordem selbst durch abenteuerliche Hypothesen nicht zu erklären waren.

Diese Entdeckungen und Lehren blieben auch auf die Lehre von der Aetiologie der Atrop. conj. nicht ohne Einfluss und eine ganze Schar von Forschern stellte abweichend von den früheren Ansichten die Atrop. conj. als ein Uebel hin, das durch Infection, d. h. durch eine inficierte Lösung hervorgerufen wird. Ihre Meinung stimmt nicht nur mit der allgemeinen Auffassung unserer Zeitperiode überein, sondern sie konnte auch durch viele Erfahrungen gestützt werden, so dass diese Auffassung sich schnell verbreitete und — wie ich aus den neuesten Lehrbüchern ersehe — die bisher fast allgemein anerkannte Idisoynkrasie schon ganz hinauszudrängen beginnt.

Wer der erste war, der die Atrop. conj. als infectiöse Erkrankung auffasste, weiss ich nicht. Heute hat diese Lehre viele Apostel, unter denen — anscheinend — Hirschberg und Michel am entschiedensten

Stellung nehmen. Bevor ich mich in die nähere Zergliederung dieser Dinge einlasse, wollen wir die Ansichten einiger Autoren anführen. E. Strohschein sagt in seiner Arbeit über die Desinfection der Gläser für die in der Augenheilkunde gebrauchten Lösungen: Seitdem man auf der Würzburger Klinik die Lösungen sterilisiere, trete keine Atropin-Conjunctivitis mehr auf.

Dies ist die entschiedenste Aeusserung, die man in diesem Sinne in der Literatur finden kann. Hirschberg spricht in noch energischerem Tone, fügt aber hinzu, dass es auch eine idiosynkratische Form der Atrp. conj. gebe, die nicht durch Infection verursacht werde. Während er also einerseits die Krankheit aus dem „Schlendrian" ableitet, und als Ursache einzig und allein die inficierte Lösung hinstellt, erwähnt er andererseits sogleich die Ausnahme, und vernichtet dadurch den Wert seiner apodiktischen Aeusserung. Der Standpunkt der übrigen Autoren ist nicht mehr so exclusiv. So sagt z. B. A. E. Fick bloss, dass die Desinfection der Lösung mit Sublimat die Zahl der Erkrankungen vermindere. Schweigger betont hauptsächlich die Contagiosität. Michel selbst äussert in seinem 1885 erschienen Lehrbuche noch keine so bestimmte Meinung, wie man das aus den Worten und kühnen Behauptungen Strohscheins folgern könnte. Schmidt-Rimpler und Fuchs machen sehr vage und vorsichtige Aussprüche. Vossius schwankt zwischen Idiosyncrasie und Infection u. s. w. Welche Gründe sind es nun, die einen Theil der Autoren zu dieser Meinung veranlassten? Wie ich schon am Anfange der Besprechung dieses Abschnittes erwähnte, war, wie ich glaube, der Strom der Zeit die Hauptursache, nämlich, das allgemeine Bestreben womöglich alles was dunkel war durch positive bacteriologische Thatsachen aus der Medicin zu eliminieren. Aber es gab natürlich auch schwerwiegende Gründe. Unter diesen steht an erster Stelle die nahe Verwandtschaft der Atropin conjunctivitis mit der Conj. follicularis und wiederum die Verwandtschaft der letzteren mit dem Trachom. Vom Trachom wissen wir schon lange, dass es eine exquisite Infectionskrankheit ist, von der Conj. follicularis beginnt man es mehr und mehr zu glauben. Wir wissen, wie oft sie gehäuft in Kasernen, Schulen und einzelnen Familien auftritt, ganz ähnlich, wie wir es von den Infectionskrankheiten gewohnt sind. Das Secret ist angeblich bei der Uebertragung von Individuum auf Individuum infectiös. Und wenn auch die Symptomologie nicht dieselbe ist wie die der Atrop. conj., so kann doch eine gewisse Aehnlichkeit zwischen beiden nur in Bezug auf den Zustand der Conjunctiva sogar gänzliche Gleichheit nicht geleugnet werden. Und so ist es dann kein Wunder, dass die beiden Krankheiten zusammengeworfen wurden, und dass bei sehr vielen Autoren, vielleicht bei den meisten, wir eine besondere Atrop. conj. nicht einmal erwähnt finden; sondern dass wir unter den Krank-

heitsursachen der Conj. follicularis, unter den verschiedensten Infectionen auch das Atropin angeführt finden. Hiegegen muss man sich entschieden verwahren. Der Gleichheit eines Symptoms, nämlich der Follikel wegen, werden wir doch nicht die beiden im übrigen so heterogenen Leiden identificieren, noch viel weniger aber auf solcher Grundlage bezüglich der Aetiologie Schlüsse ziehen. Ein weiteres Argument für den infectiösen Ursprung war die schon erwähnte Erscheinung, dass der überwiegende Theil der Kranken nicht am ersten Tag der Behandlung erkrankte, sondern nach längerem Gebrauche, was vom chemischen oder bacteriologischen Standpunkte aus auf eine Verunreinigung der in der Zeit der Erkrankung benützten Lösung hinweisen würde. Mit ersterem sind wir schon fertig. Es erübrigt noch die bacteritische Infection. Die Sache stände also so, dass 10 Gläser steril waren und nur das 11. inficiert war, deshalb löste es die Entzündung aus. Die Voraussetzung ist schon a priori sehr unwahrscheinlich. Denn warum sollte gerade dieses inficiert sein, da es auf dieselbe Weise bereitet wird (besonders in grösseren Fabriken) und ebenso behandelt wird, wie die übrigen? Oder sind alle inficiert? Warum schadet dann nur das 11.? Strohschein, Hirschberg, Franke u. A. fanden die Lösungen immer inficiert. Es ist also davon die Rede, ob diese Lösungen de facto infectiöse Fähigkeiten besitzen? Abgesehen von obenerwähnter theoretischer Entgegnung, wollen wir untersuchen, was die praktische Erfahrung und die Versuche zeigen. In dieser Beziehung führte ich nur einen einzigen klinischen Versuch aus. Die Atropinlösung der Frau Emerich G., einer ambulanten Kranken, welche sie bei ihrer Erkrankung benützte, war Herr Assistent v. Blaskovics so liebenswürdig, einem klinischen Kranken zu wiederholtenmalen einzuträufeln, ohne dass sich bei diesem auch nur die geringsten Erscheinungen gezeigt hätten. Diesen negativen Versuch weiter fortzusetzen, wäre schade gewesen. Es beweist nur, was man auf Kliniken tagtäglich erfahren kann, dass, wenn aus einem Glase mehrere Kranke Einträufelungen bekommen, selbst in dem Falle, dass bei dem einen Atrop. conj. auftrat, die übrigen doch nicht die gleiche Krankheit acquirieren. Aber nicht nur diese und viele ähnliche klinische Erfahrungen zeigen, dass die Lösungen nicht inficiert sind, sondern auch die folgenden, mit bacteriologischen Untersuchungen verbundenen Thierversuche. Die obengenannte Atropinlösung, von der Frau Emerich G. ihre Krankheit bekam, übergab ich Herrn Dr. Arthur Krausz, dem Assistenten Dr. L. Nekams, Directors des Budapester bacteriologischen Institutes, der dieselbe bacteriologisch untersuchte. Ebenso untersuchte er auch die Lösung, die Franz Cs. (ein ambulanter Kranker) in der Zeit benützte, als bei ihm Atrop. conj. auftrat. In diesen beiden Lösungen waren durch die bacteriologische Untersuchung nur drei Wasserbacterien nämlich: *a)* bacillus aquabilis sulcatus, *b)* bac.

albus, *c)* micrococcus albus liquefaciens, aber keine pathogenen Bacterien nachweisbar.

Mit den Bacillen-Culturen derselben machten Dr. Krausz und ich Thierversuche, indem wir davon in das Auge eines Meerschweinchens und eines Kaninchens instillierten; aber abgesehen von einer geringen Hyperaemie, die auch bei einer gleichen Procedur mit dest. Wasser eintritt, konnten wir keine andere Veränderung oder Erscheinung beoachten. Gleiche Versuche an menschlicher Conjunctiva wurden nicht angestellt. Dies alles beweist zwar nur, dass die drei gefundenen Mikroben selbst in Rein-Cultur nicht imstande sind, die Conjunctiva der Kaninchen in einen Entzündungszustand zu versetzen; ich weiss, dass dies an sich nicht im geringsten beweist, dass die beiden untersuchten Lösungen infolge ihrer bacteritischen Infection bei den zwei Kranken die Atrop. conj. nicht verursachten; ebensowenig, dass in den beiden Lösungen keine pathogenen Keime enthalten waren, denn es ist doch möglich, dass die Verhältnisse in den Culturen, obwohl sie sehr vielseitig waren, für die fraglichen Keime nicht günstig waren: aber wenn wir diese Ergebnisse mit den klinischen Erfahrungen zusammenhalten, die in dieser Richtung ebenfalls negativ sind, so müssen wir doch soviel zugeben, dass dies wenigstens ein wahrscheinliches Argument gegen die specifische Infectiosität der Lösungen ist und nicht im geringsten darnach angethan, unsern Glauben an die inficierende Fähigkeit der Lösungen zu bestärken, selbst wenn die Grundlage hiezu das Ansehen der Autoren bildet, die sich für diese Theorie ausgesprochen haben. Deshalb kann man eine Infection der Lösungen als Krankheitsursache nicht annnehmen. Diese Lösungen sind thatsächlich nicht steril, dass sie aber infectiös wären, ist nur eine Behauptung, die niemand bewiesen hat und deshalb glaube ich, dass ich mich bezüglich der bakteriologischen Seite der Frage mit obigem Schlusse begnügen kann, der allerdings nicht unantastbar ist, aber wenigstens nicht weniger zweifelhaft als die Aufstellung der erwähnten Theorie.

Man hat noch andere Argumente für die Infectiosität der Lösungen angeführt. So machte Hirschberg, der behauptet, dass auf seiner Abtheilung schon seit Jahren keine Atropinconjunctivitis vorgekommen sei, die Erfahrung, dass bei solchen Kranken, die auf der Klinik längere Zeit hindurch Atropin ohne jede schädliche Wirkung bekommen hatten, nachdem sie entlassen worden waren, zu Hause alsbald Atropin-Conjunctivitis auftrat. Das ist Thatsache, und während eines kurzen Semesters machte ich selbst auf der Budapester Augenklinik dieselbe Erfahrung. Seiner Meinung nach ist die Ursache darin zu suchen, dass der Kranke zu Hause die Lösung nicht rein hält. Aber einestheils kann man sich nicht vorstellen, wie die Lösung, die der Kranke zu Hause allein benützt,

durch inficierende Keime der Conjunctivitis follicularis inficiert werden könnte, andererseits können wir für diese Erscheinung eine viel einfachere Erklärung geben. Solche Kranke befanden sich: 1. zur Zeit der Entlassung von der Abtheilung gewöhnlich infolge des Chronischwerdens ihres Leidens in dem Zustand, der wie wir schon im Abschnitte *A.* sahen, zum Auftreten der Atropinconjunctivitis disponiert. 2. Die meisten Kranken pflegen nicht nur die Augenwässer, sondern jedes Medicament theils aus Unverstand, theils aus leicht verständlichem Uebereifer in grösserem, gesteigertem Maasse und Menge zu gebrauchen, als es der Arzt vorschreibt, denn dadurch erhoffen sie eine schnellere Heilung. Im Abschnitte *D.* werden wir sehen, dass die Menge des Atropins zur Intensität der Entzündung und zur Zeit des Eintretens in gradem Verhältnisse steht. Zwei Factoren mehr bedrohen also den Kranken, wenn er die Klinik verlässt und das Atropin zu Hause selbst benützt. Wir sehen also, dass auch diese Erscheinung ohne die Annahme einer Infection zu erklären ist. Ein weiteres Argument, dass man an mehreren Orten angeführt finden kann, ist, dass Eserinconjunctivitis viel seltener ist, als die Atropinconjunctivitis und zwar deshalb, weil das Eserin in der Therapie weniger Verwendung gefunden habe, und so die Gelegenheit zur Infection auch seltener wäre. Abgesehen davon, ob die Eserinconjunctivitis ein mit der Atropinconjunctivitis indentischer pathologischer Process ist, muss man dieses Argument schon deshalb für das schwächste unter allen halten, denn es ist doch natürlich, dass, welcher Gestalt auch die Krankheitsursache bei den Entzündungen sei, die bei dem Gebrauche dieser Lösungen auftreten, viel häufiger das unvergleichlich öfter angewandte Atropin den Kranken in Gefahr bringen wird, als das ziemlich selten benützte Eserin. Aus dieser Thatsache kann man deshalb nach keiner Richtung hin Schlüsse ziehen. Es gibt indessen für die inficierende Fähigkeit der Lösung und für die Entstehung des Leidens auf diesem Wege einen Beweiss, den ich absichtlich zuletzt gelassen habe und der diese Theorie glänzend zu bestätigen scheint. Das ist nämlich die Behauptung Hirschbergs und Strohscheins, dass sie Atropin-Conjunctivitis kaum oder überhaupt nicht sehen, seit sie ihre Lösungen sterilisieren, richtiger gesagt desinficieren. Wenn es Thatsache ist, dass man durch die Sterilisation der Lösung die Atropin-Conjunctivitis verhindern kann, so hat zweifelsohne die inficierte Lösung die Krankheit verursacht. Wenn aber die inficierte Lösung die Entzündung verursacht hat, so steht auch ausser Zweifel, dass eine sterile Lösung sie nicht verursachen kann. Sehen wir also diese Behauptungen näher an. Beginnen wir mit der Aeusserung der erwähnten Autoren, dass es ihnen gelungen sei, die Krankheit von ihrer Klinik zu verbannen. An der Richtigkeit und Wahrheit ernster Behauptungen angesehener Forscher und Gelehrten kann und darf man

nicht zweifeln, aber man kann sich über dieselben wundern. Ueber die Atropinconjunctivitis erhalten wir Nachrichten und Beschreibungen aus allen Theilen der Welt. Ahlström in Norwegen, Reich in Odessa, Boito in Brasilien beschrieben ihre diesbezüglichen Erfahrungen. In ganz Deutschland, Frankreich und England, überall schreibt man von ihr, selbst aus Tokio kann man eine Nachricht darüber finden (deren Autor J. Innuye sich zufällig auch gegen die Theorie der Infection ausspricht. S. Centralbl. für Augenheilk. 1882), mit einem Worte auf jeder Klinik, in jedem Spital kommt sie vor, Aerzte draussen in der Praxis begegnen ihr auf Schritt und Tritt, nur gerade in Würzburg und Berlin sollte sie nicht vorkommen? Auch dann trifft man die Entzündung noch immer an, wenn man Sublimat in die Lösung gibt (Boito, Panas, und auch bei uns wurde es vergeblich versucht). Bei uns macht sie 1·14% sämmtlicher Kranken aus und dort sollte während eines Jahres kein einziger Fall vorkommen? — Aber in Berlin kommt sie auch vor, denn Schweigger schreibt ja von dort seine Erfahrungen.

Es ist schwer die Dinge aus der Ferne zu beurtheilen. Jedenfalls ist es ein auffallender Umstand, dass sie auch dort vorkommt, nur dass man sie dann etwas eigenmächtig „Abneigung gegen Atropin" nennt, wenn man freilich die Diagnose eigenmächtig macht, kann man es leicht erreichen, dass man keine Atropinconjunctivitis sieht, wenn man nicht will. Denn dieses Leiden beginnt mit „conjunctivaler Irritation", was thatsächlich noch nicht Conjunctivitis ist, und wenn wir nun ein anderes Mydriaticum geben, besteht naturgemäss keine Atropinconjunctivitis und bestand auch keine. Wenn wir also auch an der bona fides der beiden Autoren nicht zweifeln wollen, sind wir doch auf Grund dieser Thatsachen und theilweise auf Grund ihrer eigenen Aussagen gezwungen, die Behauptung, dass man durch Desinfection die Entwickelung der Atropinconjunctivitis verhindern könne, cum grano salis zu nehmen, wenn wir sie nicht ganz verwerfen. Betrachten wir nun die zweite der oben aufgeworfenen Fragen, ob eine sterile Atropinlösung keine Conjunctivitis erzeugt?

Durch einen sehr einfachen Versuch können wir uns vom Gegentheile überzeugen, was ich öfters mit dem glänzendsten Erfolge wiederholt habe und wovon ich bereits im Punkte II. Erwähnung that.

Josefine St. bekam am 16. October Atropinconjunctivitis. Nach ihrer Heilung besuchte sie noch das Ambulatorium der Klinik wegen ihrer cornealen Trübungen. — Am 18. November, also zu einer Zeit, wo ihre Bindehäute schon länger normale Verhältnisse zeigten, träufelte ich in ihr linkes Auge einen Tropfen 1% Atrop. borac., welches ich zuvor nach den Angaben Strohscheins in einem Strohschein'schen Glase 5 Minuten hindurch mittelst Kochens sterilisiert hatte. Am folgenden

Tage wurde die Conj. hyperämisch und geschwellt. Die Augen thränten stark, waren gegen Licht empfindlich und in der unteren Uebergangsfalte waren regelmässig angeordnete, typische Follikel sichtbar. Patientin gab an, dass schon $^1/_2$ Stunde nach der Einträufelung Schmerzen eingetreten seinen, die sich immer mehr steigerten. Abend thränten ihre Augen schon stark. Eczem bildete sich keines, und die Augenlider zeigten ausser einem geringen Oedem keine andere Veränderung.

Bei derselben Patientin wiederholte ich denselben Versuch am 11. März 1888 und nach 24 Stunden traten wieder ähnliche Erscheinungen auf.

Franz Cs.'s linkes Auge, an dem die Entzündung aufgetreten war, zeigte schon am 20. December 1897 ganz normale Verhältnisse. Die Conjunctiva glatt, die Lider nicht geschwellt, auch deren Haut normal. Nun bekam auch er einen Probetropfen. Bei der Sterilisation der Lösung verfuhr ich noch sorgfältiger, als im ersten Falle. Als der Patient am nächsten Tage erschien, gab er an, dass schon $^1/_4$ Stunde nach der Einträufelung Schmerzen im Auge aufgetreten seien, die so stark waren, dass er kaum nach Hause gehen konnte. Als er nach Hause kam, war sein Auge schon „ganz entzündet". Starke Schmerzen, Thränen und Jucken auf der Haut liessen ihn in der Nacht nicht ruhen. Objectiv war eine bedeutende Injection und Schwellung sowohl der bulbären als auch der tarsalen Conjuctiva wahrzunehmen. In der oberen, aber vornehmlich in der unteren Uebergangsfalte fiel die grosse Zahl der Follikel auf. Beide Augenlider, das obere bis zur Augenbraue, das untere bis zur Höhe des Jochbeines, waren angeschwollen, roth. Starke Lichtscheu. Thränen, viel schleimiges, trübes Secret.

Diese 3 Versuche sind ein unwiderleglicher Beweis dafür, dass auch eine sterile Lösung die Atropinconjunctivitis hervorzurufen imstande ist. — Und wenn es eine sterile Lösung imstande ist, haben wir in anderen Fällen auch gar keine Ursache an eine Infection zu denken. — Wir dürfen darum die Theorie, dass der Atropinkatarrh durch inficierte Lösungen entstehe, nicht annehmen, wenn sie auch die oben erwähnten Umstände noch so plausibel erscheinen lassen.

Von dieser Thatsache kann sich jedermann jede Zeit durch dies einfache Experiment leicht überzeugen; es gehört dazu nichts anderes, als ein Kranker, der vor kürzerer oder längerer Zeit die Krankheit bereits überstanden hat. Dies Experiment ist unbedingt beweisend, denn es beweist auch in dem Falle, wenn jemand an der Sterilität der angewendeten Lösung zweifeln wollte. Denn — können wir erwidern — gibt es in der ganzen Pathologie eine analoge Erscheinung, dass eine bacteritische Infection immer so prompt eintritt und ihren Gipfelpunkt allsogleich ohne Incubation erreicht, um dann gleich eben so schnell den

normalen Verhältnissen Platz zu machen? Und weiterhin erwidert auch Mark mit Recht, ob wir denn eine Infectionskrankheit kennen, die keine Immunität, sondern im Gegentheil eine erhöhte Disposition bewirke? Können wir annehmen, dass die Bacterien nur so kurze Zeit hindurch wirken und mit dem Aussetzen des Medicamentes das Feld ihrer Thätigkeit gleich räumen? Kennen wir eine locale Infection, die immer nur Hyperaemie und Entzündung, doch nie Eiterung und Nekrose verursacht? Und können wir schliesslich das mit den Erfahrungen über die Infectionskrankheiten vereinbaren, dass — wie von Grósz bemerkte — der Virus nach der stattgehabten Infection versiegt und in seiner Wirksamkeit immer nur durch erneuerte Zufuhr von neuem Virus erhalten werden kann, so dass also die Virulenz der Infection niemals von den qualitativen, sondern immer von den quantitativen Verhältnissen abhängt. — Gewiss nicht. — Daher darf man, selbst in dem Falle, wenn unsere Lösung nicht steril gewesen wäre, die Ursache der aufgetretenen Entzündung nicht in der Infection suchen, sondern muss sie eher irgend einem anderen Umstande zuschreiben. Wenn wir nun noch in Betracht ziehen, dass die nach Atropingebrauch entstandene Entzündung bei dem Gebrauche eines anderen mydriatischen, aber ebenso wenig sterilisierten Mittels fast immer aufhört, so sind wir gezwungen, diese ganze Annahme fallen zu lassen.

4. Unrichtige Anwendung. In der Lösung suchten wir vergebens die Ursache der Entzündung, darum wenden wir unsere Aufmerksamkeit dem Atropin selbst zu und untersuchen wir, ob das Alkaloid nicht durch allzulange oder unrichtige Anwendung die Krankheit hervorruft. Theoretisch hat diese Annahme viel Wahrscheinlichkeit. Es könnte der Atropinkatarrh eine Krankheit sein, die als locale Vergiftung aufzufassen wäre, indem durch den langen Gebrauch die Nerven der Bindehaut derart gelähmt werden, dass sie nachher für lange Zeit intolerant gegen das Atropin bleiben. Wenn wir die aetiologischen Möglichkeiten in chronologischer Reihenfolge besprechen würden, so hätten wir mit Graefe zuerst diese vornehmen müssen. Graefe sagt nämlich: „Durch die Summierung der Wirkungen entsteht eine anatomische Veränderung, welche, so wenig sie sich äusserlich zu verrathen braucht, die Sympathie resp. die Antipathie der Conjunctiva für Arzneiwirkungen wesentlich verändert. Als auffälliges Beispiel dient die Sättigung der Conjunctiva mit Atropin."

Ich glaube Graefe nicht misszuverstehen, wenn ich seine Worte so deute, dass er das Hauptgewicht auf die lange Dauer des Gebrauches legt. Die unrichtige Anwendungsweise erwähnt er also nicht, doch treffen wir sie in der Literatur häufig an, hauptsächlich in der französischen, wo — wie es scheint unter dem Einfluss Glorieux' — der Infectionstheorie kaum Erwähnung geschieht, sondern die specielle Atropinwirkung, die Idiosynkrasie und vorwiegend der Abusus hervorgehoben wird.

Kann die prolongierte oder die unrichtige Anwendung die Ursache des Atropinkatarrhs werden? — Das ist eine Frage, die man nicht kurz beantworten kann, umsoweniger, da sie in das Gebiet der Frage der speciellen Atropinwirkung gehört und weiter unten behandelt wird. Thatsächlich kann sie die Ursache sein.

Wenn man also einestheils die prolongierte resp. unrichtige Anwendung als Krankheitsursache theoretisch annehmen darf — und dies sogar mit Thierversuchen zu demonstrieren vermag (u. s. w.), — so fragt sich, was denn eigentlich unter dem „Abusus" der Franzosen zu verstehen ist; da Atropin ein Mittel ist, welches gewöhnlich unter penibler ärztlicher Controle angewendet wird.

Ich will nicht vorgreifen, doch können wir jetzt schon annehmen, dass eine zu lang fortgesetzte, ebenso wie eine unrichtige Anwendung (zu starke Concentration, zu grosse Quantitäten u. s. w.) die Ursache der Krankheit sein kann, doch ist ersteres noch kein Abusus (und genügt auch meistens allein nicht, um den Katarrh hervorzurufen) und letzteres kann bei richtiger klinischer Behandlung nicht in Betracht kommen.

5. Der mechanische Insult. — Schliesslich müssen wir noch einer Möglichkeit gedenken, die zwar schon einen Uebergang zur nächsten Gruppe bildet aber doch hier bei der Untersuchung der Lösung besprochen werden muss, da das Atropin heutzutage fast überall in dieser Form appliciert wird. — Diese Möglichkeit wäre, dass die Ursache der Entzündung der mit der Instillation verbundene mechanische Insult ist. — Dieser ziemlich theoretischen Annahme begegnen wir jedoch auch in der Literatur. Einige Ophthalmologen verabreichen das Atropin nicht in Lösung, sondern in Pulver- oder in Salbenform. Samelsohn z. B. (Centralblatt für Augenheilk. 1888, p. 286) will beobachtet haben, dass sich die Anzahl der Atropinkatarrhe in seiner Praxis bedeutend vermindert habe, seitdem er das Atropin in Salbenform verordnet. Dass die Form der Verabreichung, die ich zwar auf Grund persönlicher Erfahrungen nicht beurtheilen kann, mit geringerem mechanischen Insult verbunden ist, steht ausser Zweifel, dass aber dies allein die Ursache der Entzündung wäre, darf man keinen Moment annehmen.

C. Ursachen, die nicht im Kranken oder in der Lösung zu suchen sind.

Hieher gehört in erster Linie

1. die Meinung Treacher Collins', der er in einem Artikel „Atropine irritation" Ausdruck verlieh, die ich aber nur aus dem Referat des Centralbl. für Augenheilk. 1889 kenne. Er berührt auch die Theorien der Infection, der chemischen Verunreinigungen etc., glaubt aber die richtige Ursache in jener Eigenschaft des Atropins zu finden, derzufolge

die Thränensecretion nach Atropin abnehme, so dass die in den Conjunctivalsack gelangenden Mikroorganismen einen günstigeren Nährboden finden und ihre entzündungerregende Wirksamkeit leichter entfalten können. Er beobachtete 18 Fälle und behauptet, dass der Atropinkatarrh hauptsächlich bei Kranken mit Störungen in der Thränensecretion aufgetreten sei, oder bei solchen, die an Ectropium litten, wodurch der Thränenabfluss ebenfalls behindert war. Als weiteren Beweis führt er an, dass er bei Kranken mit verbundenen Augen die Erkrankung häufiger beobachten konnte und umgekehrt.

Diese Theorie entbehrt jeder Wahrscheinlichkeit. Wir kennen zwar seine 18 Fälle nicht genau, doch ist es auffallend, dass sich in unseren 45 Fällen nur 2 mit Ectropium vorfanden und dass die eigentliche Thränenabsonderung in allen 45 Fällen ohne Hindernis vor sich gieng. Wenn es aber auch so wäre, so bleibt der Zusammenhang zwischen einer Thränenstauung und einer specifischen Atropinentzündung noch immer unklar. Uebrigens vermindert das Atropin nur im Falle einer Resorption die Thränensecretion, das eigentliche Conjunctivalsecret wird ja durch die hervorgerufene Hyperaemie gesteigert. Und dass das Verbinden der Augen begünstigend auf die Entwicklung der Entzündung einwirkt, müssen wir auf Grund unserer Beobachtungen auch bezweifeln — obwohl wir diesbezüglich keine Versuche unternahmen. Da bei den von uns angeführten 22 Operierten resp. Verletzten die meisten erst am 6.—8. Tage erkrankten, also zu einer Zeit, wo der Verband gewöhnlich (wenigstens nach den Katarakt-Operationen) schon längst entfernt war, so wären wir gezwungen, wenn wir schon bei diesem Zusammenhange verharren wollten, den entgegengesetzten Schluss zu ziehen.

2. Infectionen anderer Art, d. h. abgesehen von den früher besprochenen, könnten sehr mannigfaltig sein. Die Autoren weisen zwar nirgend auf eine bestimmte Art der Infection hin, sondern ihre Aeusserungen sind ziemlich allgemein gehalten. Schweigger erwähnt in seinem Lehrbuche an der Stelle, wo er die Vorsichtsmaassregeln gegen die Erkrankung bespricht, die Contagiosität. Doch entbehrt diese Annahme noch mehr der Wahrscheinlichkeit, als die Infection durch die Lösung. An Contagiösität könnte man denken, wenn es häufiger vorkäme, dass in einem Krankenzimmer gleichzeitig mehrere erkranken oder, wenn sich nur eine einzige Beobachtung vorfände, dass einer erkrankt wäre, der gar kein Atropin bekommen hat.

Mark untersuchte die Frage experimentell, indem er öfters Conjunct.-Secrete von an Atropinkatarrh Erkrankten in gesunde Augen übertrug, aber auf diese Weise nicht einmal eine conjunctivale Irritation erzielen konnte. Aehnliche Versuche stellte er auch mit Thieren an, jedoch mit

demselben negativen Erfolge. Ich wiederholte diesen Thierversuch mit der Abänderung, dass ich die Bindehaut des Kaninchens, auf die ich das Secret übertrug, früher verletzte. Conjunctivalkatarrh trat aber trotzdem nicht auf, obwohl ich während der Zeit des Versuches fleissig Atropin instillierte.

Wenn wir also die negativen klinischen Erfahrungen, die negativen klinischen Experimente und Thierversuche, sowie auch das sub B. 3. gesagte in Betracht ziehen, so glaube ich berechtigt zu sein, die Möglichkeit einer Contagiosität auszuschliessen.

D. Pharmakodynamische Wirkung.

Mit dem bisher Gesagten habe ich alle in der Literatur erwähnten oder theoretisch denkbaren Eventualitäten erschöpft, die als Ursache der Atropinconjunctivitis in Betracht kommen. Wir sehen, dass der grösste Theil von ihnen mit Unrecht einen Platz in der Aetiologie dieser Krankheit einnimmt und fanden nur zwei, die mit Recht in Combination gezogen werden, u. z.: 1. die Krankheit des Auges, welche die Atropininstillation indiciert, 2. die Anwendungsweise des Atropins.

Die meisten Ursachen waren derart, dass man sie gerade so gut von einer Morphin- oder Chininlösung hätte behaupten können, wenn diese eine Bindehautaffection hervorrufen würden. Es war nämlich darin von allem möglichen die Rede, nur von Atropin nicht. Und doch wäre es am rationellsten und logischesten zu untersuchen, ob die angewendeten Lösungen nicht darum die Krankheit erzeugen, weil in ihnen Atropin, und nicht irgend ein anderes Mittel enthalten ist.

Mit dieser Frage befassten sich aber sehr wenige. Venemann scheint sie zuerst im Jahre 1882 in der Revue Medic. erörtert zu haben. Diese Abhandlung, die Glorieux zu seinen Untersuchungen inspiriert zu haben scheint, konnte ich nicht in die Hand bekommen.

Glorieux veröffentlichte seine Versuche und die darauf fussende Theorie über die Ursache der Krankheit im Jahre 1885. Meines Wissens ist er der erste, der den Satz aussprach: „— c'est l'atropine, qui est cause de la conjunctivite atropinique", und der, da er bei der Entstehung des Leidens die Atropinwirkung für das wichtigste hält, diese Krankheit zuerst von ähnlichen, durch Medicamente verursachten Leiden (z. B. nach Quecksilber, Eserin etc.) unterscheidet und ihr in der Ophthalmologie den Platz einer selbständigen Krankheit einräumt.

Glorieux führte seine Versuche in zwei Serien aus. In der einen unterband er den Fuss eines Frosches ober dem tibio-tarsalen Gelenke mit einer elastischen Ligatur, steckte die eine der so vorbereiteten Extremitäten in Atropinlösung verschiedener Concentration, die andere in

destilliertes Wasser, und beobachtete dabei folgendes: Wenn der Fuss 24 Stunden hindurch in einer 1%igen Lösung gehalten wurde, zeigte er nach dem Herabnehmen der Ligatur starke, diffuse Hyperaemie und die Circulation erschien behindert. Die Gefässe waren erweitert, doch traten die weissen Btutkörperchen nicht durch. Diese Hyperaemie hielt 4—5 Tage lang an. Wenn die 1%ige Lösung nur 18—20 Stunden einwirkte, so erschienen ähnliche Folgen, nur in geringerem Maasse. Eine 2%ige Lösung erzielte diesen Effect bereits in 12—8 Stunden, eine 4%ige in 6 Stunden. Dabei füllten die weissen Blutkörper die kleinen Gefässe ganz aus und die Extremität schwoll an. Der andere Fuss dagegen zeigt gar keine entzündlichen Erscheinungen. Eine 5%ige Lösung wirkte schon nach 3 Stunden so heftig, dass die Zehen abstarben. Nach einer einstündigen Einwirkung entstand eine heftige 4—5 Tage lang anhaltende Entzündung.

In der anderen Serie unterband er das Ohr des Kaninchens, wodurch dies anaemisch wurde. Dann injicierte er mit steriler Pravaz'scher Spritze 0·005—0·02 *g* Atrop. sulf. In das andere Ohr ebensoviel Kochsalzlösung. Nach der Injection nahm er die Ligatur zu verschiedener Zeit herunter (2—4 Stunden). Dabei zeigten beide Ohren Hyperaemie. Das linke Ohr (mit Kochsalz injiciert) zeigte am folgenden Tag bereits normale Verhältnisse, das rechte blieb aber einige Tage hindurch geschwollen und blutreich. Diesen Erfolg konnte er auch dann erzielen, wenn er Quantitäten, die in umgekehrten Verhältnissen zur Grösse des Kaninchens standen, einspritzte. Dieser Grad der entstandenen Entzündung war immer der injicierten Quantität entsprechend. Schliesslich injicierte er auch ohne früher zu unterbinden 0·02 *g* Atropin, wobei sich ebenfalls Blutreichthum und Schwellung einstellten, die Entzündung aber ausblieb.

Auf Grund dieser exacten Versuche schreibt Glorieux dem Atropin eine gefässlähmende und sogar eine locale entzündungerregende Wirkung zu.

Wegner untersuchte ebenfalls die locale Wirkung des Atropins, wenn auch nicht wegen seiner Beziehung zum Atropinkatarrh und sagt als Resultat seiner Untersuchung: „. . . . Das Atropin muss im allgemeinen einen, die Gefässmusculatur lähmenden Einfluss haben." (Arch. f. Ophthalm. XII. 2.) Diese Behauptung unterstützte er auch durch ähnliche Versuche am Kaninchenohr, wobei er dasselbe wahrnehmen konnte, wie später Glorieux.

Bezold und Blocbaum (nach Surminsky citiert) führten ausgedehnte Versuche mit Atropin aus; unter ihren Resultalten ist interessant, dass dieses Alkaloid auf die glatten Muskelfasern einen lähmenden Einfluss ausübt, so dass sie unter der Einwirkung desselben ihre Contractilität verlieren.

Surminsky (Ueber die Wirkung des Nicotin und Atropin. Erlangen

1877) behauptet, dass die gefässerweiternde locale Wirkung des Atropin die Folge seiner reizenden Wirkung auf die sensiblen Nerven wäre. Doch steht dies im Widerspruch mit der allgemeinen Auffassung, die dem Atropin eine kleine anästhesierende Eigenschaft auf Grund langer klinischer Erfahrungen zuschreibt.

Die hier nur kurz erwähnten Untersuchungen wurden mit Ausnahme jener von Glorieux, hauptsächlich vom pharmakologischen Standpunkte aus ausgeführt. Nur Glorieux untersuchte zugleich die Beziehung des Atropins zur Entzündung. Seine Versuche waren aber immer zur Untersuchung der Atropinwirkung während kürzerer Zeit eingerichtet. Es schien mir darum nothwendig, Versuche anzustellen, die die Atropineinwirkung längere Zeit hindurch, also den prolongierten Gebrauch desselben zu beobachten, ermöglichen. Zwar unternahm schon Mark solche Versuche, da er aber über sie nur kurz berichtet, erschien es mir zweckmässig, sie mit gewissen Abänderungen zu wiederholen. Wegen Mangel an Raum werde auch ich meine Experimente nicht detailiert anführen, sondern nur kurz über ihren Erfolg berichten. Da ich schon im Vorhergehenden auf einige Versuche zu sprechen kam, werde ich auf diese, um Wiederholungen vorzubeugen, nur kurz reflectieren.

Ich machte drei Versuchsserien: 1. instillisierte ich in Kaninchen-Augen gewöhnliche, auch auf der Budapester Augenklinik gebräuchliche, nicht sterilisierte 1% Lösung von Atrop. borac. Wochen, ja Monate hindurch dreimal täglich; 2. instillierte ich ebenfalls in Kaninchen-Augen während gleich langer Zeit mit penibler Sorgfalt sterilisierte 1% Lösung mittelst sterilisierter Instrumente; 3. gab ich in den Conjunctivalsack der Kaninchen reine Atropinkrystalle und concentrierte Lösungen derselben (circa aa partes mit destilliertem Wasser).

Bei den zwei ersten Versuchen machte ich beständig Controlversuche, indem ich in das andere Auge ebenso oft destilliertes Wasser träufelte, bei dem 3. Versuch bestand die Controle in Application von Krystallen des Saccharum lactis.

Das Resultat der zwei ersten Versuche ergab, dass Veränderungen auf der Bindehaut kaum zu bemerken waren, ich könnte darum behaupten, dass das Atropin auf die gesunde Bindehaut gar keinen Einfluss auszuüben vermag. Zeitweilig konnte ich zwar eine vorübergehende Erweiterung der Gefässe, eine kleine Hyperaemie beobachten, die aber einestheils baldigst verschwand, anderntheils trat sie auch auf dem mit destilliertem Wasser behandelten Auge auf, so dass man diese Wirkung der mechanischen Irritation zuschreiben muss.

Was die Wirkung des concentrierten Atropins anbelangt, so zeigte sich folgendes: Atropin in Substanz verursachte auf einem früher niemals mit Atropin behandelten Auge nicht einmal nach 10 Tagen (bei täglicher

Wiederholung) eine auffällige Veränderung. Wenn ich aber die Atropinkrystalle auf ein Auge, in welches früher längere Zeit hindurch 1% Lösung instilliert wurde, applicierte, oder den Versuch über 10—12 Tage fortsetzte, so traten constant folgende Erscheinungen auf: Einige Minuten nach der Application erweiterten sich sämmtliche Gefässe der Bindehaut ad maximum, das Thier presste die Augenlider stark zusammen und es stellte sich hochgradige Lichtscheu ein. Diese grosse Hyperaemie hielt 20—30 Minuten an, dann verschwand sie allmählich. Einige Stunden später zeigte die Bindehaut schon ein normales Bild. Als ich diesen Versuch einige Tage hindurch fortsetzte, stellte sich die Wirkung immer pünktlich ein, sogar mit einer von Tag zu Tag sich steigernden Vehemenz, aber immer derartig, dass die entstandene Hyperaemie 1—2 Stunden hindurch knapp nach der Application ihren Höhepunkt erreichte und dann allmählich abnahm. Doch gewann die so behandelte Bindehaut ihre blasse Rosenfarbe nicht wieder. Je häufiger ich den Versuch wiederholte, umso heftiger wurde die Wirkung und es gelang mir die Dauer und Intensität der maximalen Hyperaemie so zu steigern, dass die entstandene schleimige Secretion und der starke Thränenfluss bis zum anderen Tag anhielten. In diesem Sinne könnte ich die Behauptung Marks, dass es ihm gelungen ist, durch Atropin purum bei Kaninchen Conjunctivitis zu erzeugen, auch für meine Versuche bestätigen, doch möchte ich den oben beschriebenen Zustand nicht eine eigentliche Conjunctivitis nennen, da sämmtliche Erscheinungen sehr bald (in einigen Stunden) nachlassen, wenn mann die Application des Atropins aussetzt. Im übrigen erreichte diese Wirkung ihren Höhepunkt, als ich die Atropinkrystalle in einem früher künstlich verletzten Conjunctivalsack brachte. Da entstand eine mehrere Tage anhaltende Entzündung, die eine trübe, eitrige Secretion erzeugte.

Es unterliegt wohl keinem Zweifel, dass alldies nicht die Folge des mechanischen Insultes oder einer Infection ist, sondern einzig und allein die der Atropinwirkung, und zwar einer, durch hohe Concentration gesteigerten Wirkung.

Wenn ich das Atropin in concentrierter Lösung anwendete, konnte ich dieselben Erscheinungen beobachten, mit dem Unterschiede, dass sich die Wirkung noch früher und schneller zeigte, was wahrscheinlich den günstigeren Diffusionsverhältnissen zuzuschreiben ist.

Was darf und muss man aus diesen Versuchen schliessen?

1. Dass die 1%ige Lösung auf der Conjunctiva nicht einmal nach längerer Zeit Entzündung hervorzurufen im Stande ist. (Diese Versuche entsprechen daher jenen klinischen Fällen, wo sich auch nach prolongiertem Atropingebrauch keine Erkrankung zeigt.) Wir dürfen also be-

haupten, dass in diesen Fällen darum keine Entzündung auftritt, weil *a*) die Bindehaut gesund, *b*) die Lösung nur 1%ig ist.

2. Dass concentrierteres Atropin wann immer eine der Entzündung nahestehende Hyperaemie hervorzurufen vermag, wenn wir es auf eine Bindehaut bringen, die schon seit längerer Zeit Schädlichkeiten und Reizen ausgesetzt war, wenn auch das Atropin selbst in Form seiner wiederholten Anwendung diesen Reiz abgab.

3. Dass die genannten Veränderungen der Bindehaut einzig und allein durch die pharmakodynamische Wirkung des Atropins entstehen und mit der Quantität und Qualität des eingedrungenen Mittels sowie mit der Zeitdauer der Einwirkung im geraden Verhältnisse stehen.

Die Ursache der Krankheit ist also das Atropin, und es wäre auch im Stande, bei jedermann diese Wirkung hervorzubringen. Dies beweisen ja die Thierversuche, bei welchen es ja durch entsprechende Anwendung nach Belieben immer gelingt, die Krankheit hervorzurufen. Warum entsteht trotzdem die Krankheit in der Mehrzahl der Fälle nicht? Weil die anderen dazu nöthigen Factoren fehlen, die bei der Entwickelung der Krankheit mitwirken. So z. B. wenden wir das Atropin bei Kranken nie so concentriert, sondern nur in 0·5—1%iger Lösung an. Aber auch in dieser Concentration kann es seine Wirkung entfalten, wenn ihm die Möglichkeit geboten ist, zu den Gefässen und Nerven vorzudringen. Dies zeigen jene Thierversuche, wo eine schwache Atropinlösung subcutan angewendet wurde (Glorieux, Surminsky etc.). Diesen Thierversuchen entsprechen folglich jene Erkrankungen, die nach Verletzungen und nach Operationen auftreten. Und dass nicht nach jeder mit Atropin behandelten Verletzung und Operation diese therapeutische Complication auftritt, hat seinen Grund einfach in der unerschöpflichen Verschiedenheit der Verletzungen und Behandlungen, mit einem Wort, in der Individualität jedes einzelnen Falles.

So bleiben nur noch jene klinischen Fälle übrig, wo die Entzündung ohne Verletzung auftritt. Die reine Analogie dieser Erkrankungen konnte bei Thieren nicht hervorgerufen werden, denn auch nach mehrmonatlicher Instillation trat an den gesunden Bindehäuten der Kaninchen keine Entzündung auf. Wenn wir jedoch in Betracht ziehen, dass auf so lange behandelten Bindehäuten schon die ersten Atropinkrystalle die oben beschriebene Wirkung erzielten, bei anderen erst am 11.—12. Tage, so müssen wir diese Erfahrung dem Umstande zuschreiben, dass die lang anhaltende Atropinisierung die Widerstandsfähigkeit der Bindehaut veränderte und sie zu Entzündungen disponierte. Was bei den Thieren die lange Atropinisierung bewirkt, dasselbe bewirkt bei den Kranken stets die chronische Krankheit, welche die Atropininstillation indiciert. Durch die lange Dauer der Krankheit erschlaffen die Gewebe und nach einer bestimmten, jedoch

fallweise sehr verschiedenen Zeit, bekommt das Atropin gegenüber der Widerstandsfähigkeit der Gewebe Uebergewicht und es entsteht die Atropinconjunctivitis.

Auf dieser Grundlage kann man die Ursache jeder Atropinerkrankung interpretieren; und da die gegen diese pharmakodynamische Theorie dargebrachten Argumente (Boitto etc.) nicht geeignet sind, die von Glorieux aufgestellten Lehren zu stürzen, so müssen und können wir auch mit Recht an ihnen festhalten, umsomehr, als sie nicht nur mit den klinischen Erscheinungen im Einklang stehen, sondern sich auch durch Thierversuche bestätigen lassen.

Beiträge zur Entstehung des grauen Altersstares.[1])

Von *Dr. Hugo Schwitzer.*

Bei Beurtheilung der Entstehungsweisen der Stare müssen wir in Betracht ziehen, dass es zweierlei Arten von Katarakten gibt, u. zw.:

1. Primäre Katarakte, bei denen wir weder im Körper im allgemeinen noch local im Auge solche Veränderungen antreffen, welche uns hinsichtlich der Aetiologie einen Fingerzeig geben würden, und

2. secundäre Katarakte, welche die Folgen eines körperlichen Leidens oder einer Affection des Auges sind.

Bei den secundären Katarakten wird die Trübung der Linse durch Ernährungsstörungen verursacht, wie solche bei Allgemeinerkrankungen — Diabetes, Rhachitis, Nephritis — ferner bei localen Affectionen des Auges — Hornhauteiterungen, Iritis, Cyclitis, Myopie, Netzhautablösung, Glaucom, Cysticercus und Tumoren — nachzuweisen sind.

Secundäre Katarakte sind ferner jene, welche aufzutreten pflegen, wenn gewisse Gifte (z. B. Naphtalin) in den Organismus gelangen, desgleichen jene Stare, die bei Krankheiten, welche mit Convulsionen einhergehen — bei Kindern infolge von Ecclampsie, bei Erwachsenen im Anschluss an Hysterie, Tetanus und Epilepsie — entstehen.

Secundäre Katarakte sehen wir ferner nach Einwirkung von directen und indirecten Traumen entstehen.

Unter den secundären Katarakten sei noch jene Starform angeführt, welche man bei Leuten beobachtet, die bei grossen Feuern (besonders in Glashütten) arbeiten.

Das Prototyp der primären Katarakte ist der Altersstar. Man kann durchaus nicht behaupten, dass das Leiden durch vorzeitigen Marasmus verursacht wird. Der Altersstar ist nicht die senile Involution der Linse — die ja ein physiologisches Attribut des Greisenalters ist — sondern ein pathologischer Zustand, dessen Entstehungsursache im Auge selbst liegt.

Was nun jene specielle pathologische Ursache betrifft, welche das Auftreten der senilen Katarakte veranlasst, so stellen die Autoren ver-

[1]) Auszug aus der Arbeit: A szürke hályog keletkezéséről. Orvosi Hetilap. Szemészet. 1898. 3. 4.

schiedene Theorien auf, ohne dass jedoch auch nur eine einzige zu befriedigen vermöchte.

So sucht Becker das Wesen des Altersstares in Störungen, die bei Bildung des Linsenkernes auftreten, während Wilhelm Schön die fortwährende Accommodation in aetiologischen Zusammenhang mit dem senilen Katarakte bringt und Michel in einem sehr bedeutenden Percentsatz der Kataraktösen, Endarteritis in der Wandung der Carotis communis fand.

Wichtige Beiträge zur Erklärung der Entstehung der senilen Katarakte liefert das im Jahre 1857 erschienene Buch: „Die Augenkrankheiten der grossen Ebenen Ungarns" von Dr. Friedrich Grósz, welcher den Sonnenstrahlen eine wichtige Rolle bei der Entstehung des Altersstares zuschreibt und Behauptungen, die er vor ungefähr fünfzig Jahren auf Grund persönlicher Erfahrungen und Beobachtungen aufstellte, werden auch durch neuere Untersuchungen bestätigt.

Widmark und Ogneff haben auf Grund möglichst exacter Versuche in einer jeden Zweifel ausschliessenden Weise dargelegt, dass die Sonnenstrahlen, und zwar deren hypervioletter Antheil, bei längerer Dauer der Einwirkung auf die Linse imstande sind, ein Katarakt hervorzurufen.

Dies gab uns den Schlüssel zur Erklärung der Thatsache an die Hand, dass sich der senile Katarakt im Sommer rascher und zwar hauptsächlich bei Feldarbeitern entwickelt.

Die Statistik über 3764 Fälle seniler Katarakte, die in den Jahren 1875 bis 1896 an der Budapester Universitäts-Augenklinik zur Aufnahme und Behandlung gelangten, beweist folgendes:

1. Was das Alter betrifft, so sehen wir, dass der Altersstar bei uns am häufigsten zwischen dem 61.—65. Lebensjahr auftritt (18·1%). Darnach kommt ein Lebensalter von 66—70 Jahren (17%), hierauf das 56.—60. J. (6·9%), dann das 51.—55. (13%) und zum Schlusse das 71.—75. Lebensjahr (8·6%). (Die Vertheilung der Bevölkerung nach dem Alter gestaltet sich in Ungarn folgendermaassen: 50—59: 7.82%; 60—69: 4·69%: 70 bis 79: 1·88%.)

2. Bezüglich des Geschlechtes finden wir, dass Männer häufiger an senilem Katarakt erkranken als Frauen. Das Verhältnis beträgt 2 : 1·3.

3. In der Rubrik der Beschäftigung fällt auf, dass die Feldarbeiter [und auch hier wieder mehr Männer als Frauen (Verhältnis: 1·2 : 0·7)] mehr als ein Drittel des Krankenmateriales ausmachen (38·4%).

Nach den Feldarbeitern liefern die Taglöhner und Taglöhnerinnen die grösste Häufigkeitsziffer (19·8%). Hierauf folgen die Gewerbetreibenden und Fabriksarbeiter (15·8%), dann die Diener und Dienstboten (4·6%), Kaufleute (3·4%), Beamte (3·6%) und zum Schlusse Lehrer und Grundbesitzer mit je 1·6%.

4. Bezüglich der Häufigkeit des Auftretens der Katarakte an dem

einen oder anderen Auge zeigen die Angaben, dass das rechte Auge in 4·3%, das linke in 4·7%, beide Augen in 91% der Fälle befallen wurden, woraus hervorgeht, dass die Krankheit in der überwiegenden Mehrzahl der Fälle an beiden Augen auftritt.

5. In den Fällen wo die Kataraktbildung beide Augen betraf, lässt sich statistisch erheben, dass sie am rechten Auge früher als am linken zu beginnen pflegt. Der Procentsatz beträgt im ersteren Falle 49·7 im letzteren 39·4. An beiden Augen zugleich trat der Katarakt in 10·2% der Fälle auf.

6. Hinsichtlich der Frage, in welchem Theile der Linse, ob im Aequator oder im Centrum der senile Katarakt beginnt, ergeben die statistischen Daten, dass beiderlei Erscheinungsformen ungefähr in gleicher Zahl vertreten sind, dass jedoch die in der Aequatorialgegend beginnenden Katarakte zumeist (26·9%) innen unten und weit seltener (7·6%) am äusseren Rande des Aequators ihren Ausgangspunkt nehmen.

7. Die Frage, nach welcher Zeit die Linsentrübung am zweiten Auge, der Katarakt an dem einen Auge folgt, beantwortet die Statistik dahin, dass dieselbe

in	24·7%	der	Fälle	nach	einem	Jahre
„	16·4%	„	„	„	zwei	„
„	10 %	„	„	„	einem halben	„
„	8·7%	„	„	„	anderthalb	„
„	7·5%	„	„	„	drei	„
„	7·2%	„	„	„	vier	„
„	6 %	„	„	„	zwei und einhalb	„
„	4 %	„	„	„	fünf	„

zu beginnen pflegt.

Auf die Frage, wann sich vom Beginne der Linsentrübung an gerechnet vollkommene Erblindung des betreffenden Auges einstellt, gibt die Statistik dahin Aufschluss, dass dies

in	26·4%	der	Fälle	nach	einem	Jahre
„	14 %	„	„	„	anderthalb	„
„	12·8%	„	„	„	zwei	„
„	10 %	„	„	„	einem halben	„
„	8 %	„	„	„	drei	„
„	6 %	„	„	„	zweieinhalb	„
„	3·8%	„	„	„	über drei	„
„	7·6%	„	„	„	sechs bis zwölf	„

der Fall ist.

8. Was den Zusammenhang der senilen Katarakte mit den geographischen Verhältnissen anbelangt, so müssen wir in Betracht ziehen,

dass die weiter entfernt liegenden Comitate (natürlich ist grösstentheils von Kranken der ärmeren Volksclasse die Rede) mit einer kleineren Patientenzahl vertreten sind. Nichtsdestoweniger kann man sagen, dass besonders die in der Ebene wohnende ungarische Race das grösste Contingent stellt.

Alle diese Daten zusammengenommen, speciell aber die Thatsache, dass der senile Katarakt hauptsächlich bei Feldarbeitern vorkommt, ferner besonders am rechten Auge innen unten zu beginnen pflegt, und zwar namentlich bei solchen, die in der Ebene wohnen, liefern den Beweis, dass die Sonnenstrahlen und zwar wie Widmarks Versuche zeigten, die hypervioletten Strahlen eine wesentliche Rolle in der Aetiologie der Katarakta senilis spielen.

Die Keratitis neuroparalytica.[1]

Von *Dr. Emil von Grósz*, Privatdocenten und Adjuncten an der Universitäts-Augenklinik in Budapest.

Seitdem Magendie die zuerst von Fodera im Jahre 1822 gemachte Durchschneidung des Trigeminus an Thieren planmässig übte, bildete die auf diese Art entstandene Keratitis den Gegenstand eifrigen Studiums. Während dieser Zeit, die fast ein ganzes Jahrhundert umfasst — und zwar ein Jahrhundert, das mit Rücksicht auf die Anwendung der naturwissenschaftlichen Methoden doppelt zu rechnen ist — hat sich eine Unmenge von Versuchen und Beobachtungen angehäuft, ohne dass es gelungen wäre, die Frage endgiltig zu lösen. Eine Uebereinstimmung ist nur insoferne zu finden, als die Unabgeschlossenheit der Sache allgemein anerkannt wird.

Da sich nun neuerlich den Thierversuchen Beobachtungen angeschlossen haben, die wohl mit Versuchen am Menschen gleichwertig sind, so namentlich die Exstirpation des Ganglion Gasseri, ferner die Neurectomia opticociliaris, so ist es an der Zeit, die Frage wieder zum Gegenstande unseres Studiums zu machen und wir wollen dabei mit Berücksichtigung der älteren und neueren Angaben, wie auch mit Benützung unserer eigenen Beobachtungen und Untersuchungen dieselbe zu lösen versuchen. Meine Ueberzeugung geht dahin, dass die Frage bisher darum nicht geklärt werden konnte, weil man — wie dies in unserer Wissenschaft so häufig geschieht — nicht zusammengehörige Thatsachen aneinander reihte und für dieselben eine einheitliche Erklärung suchte.

Jene Keratitis nämlich, welche beim Kaninchen nach der Trigeminusdurchschneidung entsteht, ferner jene, welche beim Menschen entsteht, wenn der erste oder sämmtliche Aeste des Trigeminus infolge Verletzung oder Erkrankung gelähmt sind, wurden mit den Veränderungen, die an der Hornhaut abgemagerter, schlecht genährter Individuen nach dem Ueberstehen schwerer Krankheiten auftreten und die nur eine Folge der auf die Hornhaut beschränkten Anaesthesie sind, für identisch gehalten.

Auf diese Art wurde die Meinungsverschiedenheit, die bezüglich der

[1] A keratitis neuroparalytica. Orvosi Hetilap. Szemészet. 1899. 3.

Entstehungsart, wie die Keratitis beim Kaninchen seit fast einem Jahrhundert besteht und die zu einer heftigen Polemik Anlass gab, auch auf die Keratitis neuroparalytica des Menschen übertragen.

Zur Klärung der Frage betrachte ich es daher als meine erste Aufgabe, die Krankeitsformen nach ihrer Zusammengehörigkeit zu gruppieren, denn ich huldige der Ansicht Buckles, des grossen englischen Philosophen: Verwicklungen zu vereinfachen ist in allen Zweigen der Wissenschaft der erste wesentliche Erfolg.

Zu diesem Zwecke will ich zuerst den gegenwärtigen Stand der Frage der durch Thierversuche erzeugten Keratitis neuroparalytica skizzieren, danach werde ich die infolge von Lähmungen, Verletzungen oder Resection des Trigeminus entstandene Keratitis abhandeln, und zum Schlusse werde ich auseinandersetzen, dass von diesen Formen die Keratitis neuroparlytica vera zu trennen sei und deren Aetiologie zu erforschen suchen.

I.

Die Keratitis der Thiere nach der Trigeminusdurchschneidung.

Magendie[1]) ist es nach seinem bekannten Verfahren gelungen, den Trigeminus so zu durchschneiden, dass die Thiere am Leben blieben und die Veränderungen am Auge beobachtet werden konnten. Er schrieb die Alterationen an der Hornhaut dem Umstande zu, dass der Trigeminus, welcher auf die Ernährung dieses Gewebes Einfluss übe, in seiner Leitung unterbrochen wurde.

Claude Bernard[2]) wiederholte Magendies Versuche und kam auch zur Ueberzeugung, dass die Hornhautaffection eine unmittelbare Folge der Trigeminusdurchschneidung sei, obschon auch er an die Berührung der Hornhaut mit der Luft dachte; da jedoch das Auge nach der Facialisdurchschneidung in den Fällen Magendies ebenso wie in seinen eigenen intact blieb, liess er diese Annahme bald wieder fallen. Das Resultat der beiden grossen Experimentatoren stimmte auch darin überein, dass die Ernährungsstörungen ausblieben, wenn der Nerv ober dem Ganglion Gasseri durchschnitten ward, woraus Claude Bernard den Schluss zog, das trophische Centrum befinde sich nach Analogie der Intervertebralganglien im Ganglion Gasseri; er erwähnt auch eines Kranken (den er in der Salpetrière beobachtete), dessen Trigeminuslähmung von schweren trophischen Störungen begleitet war und bei dem die Autopsie die Compression und Zerstörung des Ganglion durch eine Geschwulst feststellte. Weiters fiel auf, dass die trophischen Veränderungen

[1]) Journal de physiol. exper. et path. T. IV. 178. 1824.

[2]) Leçons sur la physiologie et la pathologie du système nerveux. Paris, 1858, II. 48.

an geschwächten Thieren viel früher auftraten als an kräftigen, dass ferner die Exstirpation des Halsganglion des N. sympathicus ihre Entstehung behindert. Sehr bemerkenswert ist seine Erfahrung, wonach bei Vergiftungen die Hornhaut und Bindehaut ihre Sensibilität nicht zu gleicher Zeit verlieren; so ist in Fällen von Strychninvergiftung die Hornhaut schon anaesthetisch, während die Bindehaut es noch nicht ist. Auch für das Gegentheil weiss er Beispiele. Er gedenkt eines von ihm beobachteten Falles, wo die Hornhaut bei totaler Trigeminuslähmung empfindlich und intact blieb; diesen Fall hat im Jahre 1843 Demeaux beschrieben.[1]) Hieher gehört auch Claude Bernards Versuch, die Hornhaut durch Exstirpation des Ganglion ciliare unempfindlich zu machen.

Wir werden auf diese Versuche und Beobachtungen des grossen Physiologen noch zurückkehren und sehen, dass dieselben eine ausnehmend reiche Ausbeute wissenschaftlicher Folgerungen gestatten. Wenn je, so gilt in erster Reihe in Bezug auf Claude Bernard der Satz, dass die Entdeckungen des Genies bleibend sind; sie sind für alle Zeitalter und für immer, nie jung, nie alt, tragen den Samen ihres eigenen Lebens in sich (Buckle).

Den trophischen Einfluss des Trigeminus hat auch v. Graefe[2]) anerkannt, doch fiel seiner scharfen Beobachtung die Rolle der Vertrocknung der Cornea schon damals auf. Da jedoch das Experiment der Facialisdurchschneidung nicht das erwartete Resultat ergab, so betrachtete er die Vertrocknung bloss als einen wichtigen Factor, doch nicht als ausschliessliche Ursache. Doch betonte er schon, dass das trophische Centrum nicht im Ganglion Gasseri liegen könne, da auch Affectionen von centraleren Theilen des Trigeminus nicht selten fürs Auge verhängnisvoll wurden.

Snellen[3]) zog im Jahre 1857 den trophischen Einfluss der Nerven in Zweifel und ihm gelang es in der That, die Hornhaut nach der Trigeminusdurchschneidung bloss dadurch intact zu erhalten, dass er über die anaesthetische Gesichtshälfte, bezw. über dem Auge das sensible Ohr annähte, wodurch er es vor Verletzungen bewahrte. Den traumatischen Einfluss erwies er dadurch, dass er die im Gefolge einer totalen Trigeminuslähmung entstandene Keratitis durch Beschützung des Auges mittelst einer Muschel mit engem Loche zur Heilung brachte.

---

[1]) Gazette des hôpit. 1867. Nr. 54. Citiert nach Saemisch: Krankheiten der Cornea. Handbuch der ges. Augenheilk. IV. 285.

[2]) Neuroparalytische Hornhautaffection. Archiv für Ophthalmol. I. 1. 306 — Zur neuroparalytischen Ophthalmie. Archiv f. Ophth. III. 2. 426 — Syphilitischer Tumor an der Basis cranii. Arch. für Ophth. VII. 2. 29.

[3]) Holländische Beiträge für Natur- und Heilkunde: Utrecht I. 206. 1857. Die neuroparalytische Augenentzündung von Dr. Snellen. Klin. Monatsbl. für Augenheilkunde II. 242. 1864.

Schiff[1]) betrachtet die Entzündung als eine Folge der neuroparalytischen Gefässerweiterung, indem diese die Entstehung der Traumen veranlasst.

Die Versuche von Büttner und Meissner[2]) gaben der trophischen Theorie eine neue Grundlage, indem sich in einzelnen Fällen trotz der Anaesthesie der Hornhaut keine Keratitis entwickelte, wo sich denn bei der Autopsie herausstellte, dass die medialen Trigeminusfasern bei der Durchschneidung verschont geblieben waren. Meissner machte sogar die Erfahrung, dass die Veränderungen auch bei erhaltener Sensibilität der Cornea auftreten, wenn eben diese Fasern durchschnitten werden.

Derselben Auffassung bezüglich der trophischen Nerven huldigte auch Samuel,[3]) indem er das trophische Centrum der Hornhaut in das Ganglion Gasseri verlegte, dessen Zerstörung eine verringerte Widerstandskraft der Hornhaut zur Folge hat.

Sinitzin[4]) kommt auf Grund seiner in 1871 veröffentlichten Kaninchenversuche zu der Ueberzeugung, dass, wenn das obere Halsganglion exstirpiert wird, die Hornhaut an der operierten Seite gegen äussere Reize widerstandsfähiger ist und die Trigeminusdurchschneidung keine Keratitis neuroparalytica zur Folge hat; der schon begonnene Process kommt sogar zum Stillstande.

Von einem neuen Gesichtspunkte behandelt die Frage Eberth,[5]) der die Trigeminuskeratitis auf zwei schädigende Momente zurückführt, nämlich auf die Vertrocknung der Hornhaut und die Einwanderung von Bacterien, welche eben durch ersteren Umstand erleichtert wird. Dass die Veränderung bei verschiedenen Thieren in verschiedener Form auftritt, hat darin seinen Grund, dass die Vertrocknung durch die Lage des Auges, die Weite der Lidspalte und auch noch durch andere äussere Umstände beeinflusst wird.

Dieser Auffassung schloss sich auch Koloman Balogh[6]) an, der sich davon überzeugt hatte, dass nach Durchschneidung des Ganglion Gasseri die Eiterung der Hornhaut auch dann erfolgt, wenn das Ganglion

---

[1]) Lehrbuch der Physiologie des Menschen. Lahr. I. 387. 1858—59. Moriz Schiffs gesammelte Beiträge zur Physiologie. I.—III. Lausanne 1894—1896.

[2]) Ueber die nach Durschneidung des Trigeminus am Auge des Kaninchens eintretende Ernährungsstörung. Zeitschrift für ration. Medicin. XXIX. 96. 1867.

[3]) Die trophischen Nerven. 1860.

[4]) Zur Frage über den Einfluss des Nervus sympathicus auf das Gesichtsorgan. Centralblatt für die medicin. Wissenschaft. IX. 161. 1871.

[5]) Die Keratitis nach Trigeminusdurchschneidung. Centralblatt für die medicin. Wissenschaften. XI. 502. 1873.

[6]) Das Ganglion Gasseri und Augenentzündung. Orvosi Hetilap. XX. 1. 1876. Sphärobacterien in der entzündeten Hornhaut. Centralblatt für die medicin. Wissenschaften. XIV. 99. 1876.

des Nervus sympathicus mitexstirpiert wird, doch kann dieselbe durch eine gut ausgeführte Naht der Lidspalte verhütet und auch dann noch hintangehalten werden, wenn die Entzündung bereits eingesetzt hat. Von Wichtigkeit ist seine Versuchsreihe, mit der er bewies, dass nach Facialisexstirpation das Auge keine Entzündung zeigte; hatte er jedoch auch die zum Blinzeln dienende Membran hinausgenäht, so entstand eine der Trigeminuskeratitis ähnliche Eiterung, was schon darauf hinweist, dass die Facialislähmung beim Kaninchen dem Auge noch nicht allen Schutz benimmt.

Dagegen beruft er sich auf Etele Szilágyis[1]) Fälle, wo der Mangel der Augenlider Keratitis zur Folge hatte. Koloman Balogh war schon damals der Meinung, dass „die nach Durchschneidung des Ganglion Gasseri am Auge entstehende Entzündung keinen besonderen Process darstellt, welcher bloss nach Nervenlähmung entsteht, sondern dass dieselbe Affection in allen den Fällen auftritt, in welchen das Auge aus welchem Grunde immer in einen derartigen wehrlosen Zustand geräth, dass die traumatischen Einflüsse auf dasselbe frei einwirken." Er kommt daher zu dem Schlusse, dass die Durchschneidung des Ganglion Gosseri die Augenentzündung dadurch herbeiführt, dass dieselbe zur Verletzung des Hornhautepithels führt, was sodann zur Einwanderung der Mikroorganismen Anlass gibt.

Senftleben[2]) machte die Frage auf Cohnheims Veranlassung zum Gegenstande eingehenden Studiums und in seiner 1875 erschienenen Arbeit kommt er zu folgenden Resultaten: 1. Die nach Trigeminusdurchschneidung entstehende Keratitis ist unabhängig von den trophischen Nerven, deren es im Trigeminus wahrscheinlich überhaupt keine gibt; 2. die an der Hornhaut entstehende primäre Veränderung ist eine Nekrose, veranlasst durch Verletzungen, denen das Auge infolge seiner geschwundenen Sensibilität ausgesetzt ist; diese Nekrose führt eine Entzündung herbei, welche von der Hornhaut ausgeht; 3. die Exstirpation des Halsganglion des Sympathicus ist auf die Augenaffection von keinem Einflusse. Senftleben hält diese Auffassung auch in seiner späteren Arbeit aufrecht und leugnet auch den Einfluss der Vertrocknung.

Feuer[3]) hingegen legt gerade auf diese Vertrocknung das Haupt-

[1]) Plastische Lidoperationen nach Exstirpation von Carcinom. epithel. Orvosi Hetilap. 1874.

[2]) Ueber die Ursachen und das Wesen der nach Durchschneidung des Trigeminus auftretenden Hornhautaffectionen. Archiv für path. Anatomie und Physiologie und für klin. Medicin. Bd. 65. 69. 1875. — Nachträgliche Bemerkungen zur sogenannten Trigeminuskeratitis. Archiv für path. Anat. und Phys. und für klin. Medicin. Bd. 72. 278. 1878.

[3]) Sitzungsbericht der k. k. Akademie der Wissenschaften. Wien. III. Juli 1876. Keratitis neuroparalytica. Orvosi Hetilap. Szemészet 1877, I.

gewicht, indem er auf Grund seiner an Kaninchen angestellten Versuche zu folgenden Ergebnissen kommt: 1. die Durchschneidung des Trigeminus stört die Ernährung des Auges nicht; 2. die Ursache der Entzündung ist die durch Aufhören des Lidschlages veranlasste Vertrocknung; 3. der Process wird auch durch eine Abnahme der Thränensecretion befördert und kommt auch bei erhaltener Sensibilität zustande, wenn die Augenlider abgeschnitten oder durch Nähte fixirt worden; 4. die über dem Auge angebrachte Drahtdecke und ähnliche Apparate verhüten die Keratitis dadurch, dass mit Hilfe desselben die Lider doch ab und zu über die Hornhaut gezogen werden; 5. das Zusammennähen der Augenlider verhütet die Entstehung der Affection; 6. Hiebe führen keinen mit der Keratitis neuroparalytica identischen Process herbei. Feuer bringt auch die im Gefolge der Trigeminuslähmung entstehende Keratitis mit der Verringerung des Lidschlages und mit dem Vertrocknen in Zusammenhang und weist darauf hin, dass die Xerose auch bei Facialislähmung, Morbus Basedowii, Ectropium und in soporösen Zuständen eine bedeutende Rolle spielt.

Auch Andreas Högyes[1]) sah die Vertrocknung als Ursache der Entzündung an; derselbe studierte an dem Auge die nach Durchschneidung und Exstirpation des Facialis auftretenden Veränderungen und bewies bei dieser Gelegenheit, dass die so entstandene Keratitis mit jener, die nach Trigeminusdurchschneidung auftritt, identisch ist. Er beschreibt genau die bei Beginn der Vertrocknung erscheinenden kleinen Grübchen, die auch Feuer schon erwähnt, und stellt fest, dass die Entstehung derselben durch Anblasen befördert, durch Anfeuchten behindert werden kann. Wir werden später sehen, dass Gaule diesen Grübchen eine falsche Deutung gab und daraus falsche Consequenzen zog.

Gudden[2]) veröffentlichte 1889 eine wertvolle Versuchsreihe, auf Grund deren er den trophischen Einfluss verwirft und für das Uebel einen traumatischen Ursprung annimmt. Er wies nach, dass die an neugeborenen Kaninchen ausgeführte Blepharoraphie die nach Trigeminusdurchschneidung gewöhnlich auftretende Keratitis verhütet. Die Durchschneidung des Seh- und der Ciliarnerven führte zu keiner Entzündung, da die Sensibilität der Lider erhalten blieb, und daher für den Schutz genügend gesorgt war. Wenn er die palpebralen Zweige des Trigeminus durchschnitt, gleichzeitig aber auch den Oculomotorius, so wurde die Entzündung durch die Ptose verhütet. Die Exstirpation des Halsganglion des Sympathicus behindert die Entwicklung der Hornhautaffection insoferne, als

[1]) Ueber die Veränderungen des Auges nach Facialisexstirpationen. Archiv für experimentelle Pathologie und Pharmakologie. IX. 258. 1879.

[2]) Ueber die neuroparalytische Entzündung. Bernhard Guddens gesammelte und hinterlassene Abhandlungen. Wiesbaden 1889.

das obere Lid etwas herabsinkt (Lähmung des Müller'schen Muskels) und so einen grösseren Schutz gewährt.

Wenn man die Kaninchen nach der Trigeminusdurchschneidung isolierte, dieselben in gut ausgepolsterten Kisten hielt und das Auge sorgsam reinigte, so entstand keine Keratitis; sobald jedoch diese Vorsichtsmassregeln weniger genau ausgeführt wurden, erschien die Entzündung von Neuem. Dass an der Hornhaut nach Facialisexstirpation keine Veränderung auftritt, ist darin begründet, dass der Retractor bulbi sich sehr stark entwickelt, so dass das Auge dennoch gut geschützt wird. Auf Grund dieser Thatsachen verwirft Gudden die Annahme eines trophischen Einflusses und erklärt sich als Anhänger der traumatischen Theorie, obwohl auch er die Entstehungsart des Herpes zooster als überraschend bezeichnet.

Hippel jun.[1]) äussert sich auch gegen den trophischen Einfluss der Nerven und betrachtet die Vertrocknung als die Ursache der Keratitis. Es schien, als hätten Guddens Versuche die Frage gänzlich erschöpft und eine Zeit lang gab es in der That keinen Widerspruch. Doch erneuerte sich bei Gaule[2]) 1891 jene von Magendie gemachte Erfahrung, dass die Veränderung der Cornea sehr von dem Umstande abhängt, ob der Trigeminus ober oder unter dem Ganglion Gasseri durchschnitten wird. Es treten wohl in beiden Fällen die schweren Symptome der Keratitis supurativa auf, doch entstehen bei intactem Zustande des Ganglion Gasseri nicht jene kleinen feinen Grübchen, die schon nach 15 Minuten sichtbar werden, wenn dasselbe verletzt wird. Diese Grübchen erwiesen sich unter dem Mikroskop als Epithelveränderungen, die in Necrose, kleinzelliger Infiltration und Endothelwucherung der Membrana-Descemeti bestanden. Nach Gaule hätten hier die Nervenfasern die Aufgabe, den Stoffwechsel der Epithelzellen zu vermitteln. Die Nervenfasern werden jedoch durch eine Verletzung ihrer Zellen hart mitgenommen. Es besteht nach Gaule ein grosser Unterschied zwischen einer insensiblen und einer trophisch veränderten Hornhaut. Die erstere leidet nur durch Einwirkung irgend einer abnormen Schädigung und ist gegen eine solche zu schützen, während die letztere sofort eine Veränderung erleidet, da die stetig einwirkenden, wenn auch kleineren Schäden gar nicht vermieden werden können.

Nur wenige theilten Gaules Auffassung, namentlich Scheier,[3])

---

[1]) Zur Aetiologie der Keratitis Neuroparalytica. Leipzig, 1889. Inanguraldissertation.

[2]) Der Einfluss der Trigeminus auf die Hornhaut. Centralblatt für Physiologie. 1891. Nr. 15, 16. Zur Frage über die trophische Function des Trigeminus. Centralblatt für Physiologie. Nr. 13.

[3]) Beitrag zur Kenntnis der Geschmacksinnervation und der neuroparalytischen Augenentzündung. Zeitschrift für Klin. Medicin, 1895.

ferner Long und Egger[1]), doch sprach sich die Mehrheit dagegen aus. Turner[2]) hält auf Grund seiner mit Ferrier gemachten Versuche die Keratitis für die Folge einer Infection, Hanau[3]) hingegen beweist, dass Gaules Grübchen infolge der Vertrocknung entstehen und die Ursache aller Hornhautveränderungen ist nach ihm ausschliesslich in der Einwirkung äusserer Schäden auf die Cornea zu suchen.

Die Richtigkeit der Gaule'schen Auffassung wird ebenso auch von Hagelstamm in Abrede gestellt, der klinische Beobachtungen und anatomische Untersuchungen publiciert. Uebrigens haben wir gesehen, dass bereits Koloman Balogh[4]) und Nathan Feuer die wahre Bedeutung von Gaules Grübchen erkannt haben, und Andreas Högyes dieselben schon sehr genau beschrieben hat.

Angelucci[5]) und Spallita[6]) wiederholen die Versuche von Claude Bernard und Sinitzin und kamen auch zu dem Ergebnis, dass die Exstirpation des Halsganglion des Sympathicus das Entstehen der Keratitis verhütet. Nach Angelucci sind Trigeminus und Sympathicus in Bezug auf Erweiterung und Verengerung der Gefässe Antagonisten, daher die Beschädigung des einen auf die Ernährung des Auges störend einwirkt. Nach dem, was wir aus den Versuchen anderer, besonders aber Koloman Baloghs und Guddens wissen, können wir die Untersuchungsergebnisse der beiden italienischen Forscher als widerlegt betrachten.

Wenn wir nun diese Thierversuche und deren Ergebnisse überblicken, so finden wir, dass die Experimentatoren, aber auch die nichterwähnten, in zwei grosse Lager getheilt werden können; in dem einen befinden sich jene, welche den Nerveneinfluss, sei es durch Ver-

---

[1]) Contribution à l'étude des paralysies du trijumeau chez l'homme. Archives de Physiologie, octobre 1897.

[2]) The results of section of the trigemine nerve with reference to the so called „trophic" influence of the nerve of the cornea. Read in the section of physiology at the annual meeting at the Brit. med. assoc. Brit. med. Journal 1895, 1821.

[3]) Experimentalkritische Untersuchungen über die Ursache der nach Trigeminusdurchschneidung entstehenden Hornhautveränderungen. Zeitschrift für Biologie XXXIV. 146. 1896.

[4]) Lähmung des Trigeminus und Entartung seiner Wurzeln infolge einer Neubildung in der Gegend des Ganglion Gasseri; Beitrag zur Frage nach der trophischen Bedeutung des Trigeminus. Deutsche Zeitschrift für Nervenheilkunde. XIII. 205. 1898.

[5]) Studie sulle influenze fiziologiche del ganglio cervicale superiore del simpatico nell occhio in riquardo all esottalmo, alla curvatura della cornea, alla resistenze ai processi inflammatorii e astenici. Arch. di Ottal. vol I. 71.

[6]) Effetti della Estirpazione del ganglio di Gasser dopo le strappo del ganglio cervicale superiore. Archivia di Ottal. Ann. II. fasc. 1—4. Beide letztere citiert nach Lubarsch und Ostertag: Ergebnisse der spec. patholog. Morphologie und Physiologie der Sinnesorgane. Wiesbaden 1896.

mittlung besonderer trophischer, sei es durch vasomotorische Fasern anerkennen, in dem anderen jene, welche die Hornhautveränderungen aus äusseren Schädlichkeiten erklären und als Gelegenheitsursache entweder die Verletzungen oder die Vertrocknung ansehen. Ich muss nun schon nach Erwägung dieser Angaben zu der Ueberzeugung kommen, dass die nach der experimentellen Trigeminusdurchschneidung entstehende Keratitis suppurativa die Folge einer ectogenen Infection ist, wozu die infolge der geschwundenen Sensibilität entstehenden Epithelabschürfungen und die Vertrocknung reichliche Gelegenheit bieten.

Eberth hatte diese Auffassung zuerst präcis formuliert, auch hatte Koloman Balogh für dieselbe Stellung genommen, deren Details sind auch von zwei unserer einheimischen Forschern: Nathan Feuer und Andreas Högyes ausgearbeitet worden.

II.

Die Keratitis des Menschen nach Lähmung, Verletzung oder Exstirpation des Trigeminus.

Unsere nächste Aufgabe ist nun die Frage zu studieren, wie sich das Auge des Menschen verhält, wenn die Hornhaut desselben ihre Sensibilität infolge einer Krankheit, Verletzung oder Operation verliert. An solchen Fällen ist die Literatur sehr reichhaltig. Rhein[1]) stellte 1880 46 Publicationen tabellarisch zusammen und es scheint, dass die erste wirklich von Landman[2]) herrührt. Seitdem sind nun natürlich noch viel mehr Beobachtungen zu unserer Kenntnis gelangt.[3])

Auch in diesen Arbeiten begegnen wir den Ansichten und Erklärungen, die wir im früheren Capitel überblickt hatten, ich möchte daher in Folgendem nur die Haupttypen skizzieren. Von den Krankheiten, welche eine Trigeminuslähmung herbeiführen können, ist in erster Reihe die Syphilis zu erwähnen. Dieselbe wurde in dieser Beziehung von Alexander[4]), Uthoff[5]) und neuestens von Fromageot[6]) studiert.

In hundert Fällen von Hirnsyphilis fand Uthoff den Trigeminus 14mal afficiert, doch entwickelte sich Keratitis nur in einem Falle. Unter 150 aus der Literatur zusammengestellten Fällen fand er 22 Trigeminus-

[1]) Ueber Keratitis neuroparalytica. Inaugural-Dessertation. Bonn 1880.

[2]) Commentatio pathologico-anatomica exhibens morbum cerebri oculique singularem. Leipzig 1820.

[3]) a) Wecker et Landolt: Traité complet d'ophthalmologie II. 156. 1886 b) Panas: Traité des maladies des yeux. I. 254. 1894.

[4]) Syphilis und Auge. 175. Wiesbaden 1889.

[5]) Ueber die bei der Syphilis des Centralnervensystems vorkommenden Augenstörungen. Leipzig 1894.

[6]) De la Kératite neuroparalytique d'origine syphilitique. Thése. Paris 1898.

affectionen und 6mal Keratitis. Fromageot kommt auf die Folgerung, dass in Fällen von Syphilis die Trigeminusanaesthesie am häufigsten durch Meningitis basilaris gummosa verursacht wird.

Solche Fälle kamen auch mir zur Beobachtung.

1. Frau J. Sz.[1]), 28 Jahre alt, meldete sich zuerst am 25. November 1895 an der Budapester Universitäts-Augenklinik. Sie gab damals an, ihr linkes Auge habe sich vor einem halben Jahr geschlossen, an dem rechten hingegen sei das Sehvermögen seit zwei Monaten geschwunden. Die Untersuchung ergab, dass das rechte Auge nicht einmal Lichtsinn hatte, die Sehschärfe des rechten Auges betrug bei freiem Gesichtsfelde und gutem Farbensinne die Hälfte der normalen ($^5/_{20}$). An den Papillen waren Symptome von Neuritis descendens nervi optici, an dem rechten Auge Abducens- und Oculomotoriusparese, an dem linken totale Oculomotoriusparalyse vorhanden. Der rechte Facialis war paretisch.

Auf Grund dieser Befunde musste eine Affection an der Hirnbasis von chronischer Natur und progressivem Charakter angenommen werden. Da an der Patientin auch andere Zeichen von Lues sich vorfanden, stellten wir die Diagnose auf Meningitis basilaris gummosa. (Diese wurde auch durch Alexander v. Korányi bestätigt.) Nach einer energischen Hg.-Inunctionscur besserte sich das Sehen am rechten Auge auf $^5/_{30}$, die grüne Farbe wird nicht erkannt, Gesichtsfeld ist sectorförmig, während das Sehen des linken Auges auf $^5/_{30}$ sank. Die Augenmuskellähmungen blieben unverändert. Im Laufe des Jahres 1896 traten linksseitige Trigeminusparese und rechtseitige Hemiparese auf. Letztere wurde durch eine Quecksilbercur behoben. Am 30. November 1896 nahmen wir Patientin wieder in die Klinik auf, wobei wir ausser der Parese der äusseren motorischen Augennerven auch eine dem I. und II. Trigeminusaste entsprechende totale Anaesthesie fanden, namentlich war die Sensibilität der Cornea total geschwunden. An dem rechten Auge kein Objectsehen, am linken $^5/_{15}$, der Augenhintergrund zeigte das Bild einer Atrophia nervi optici ex neuritide. Nach einer Schmiercur ist die Sensibilität der Haut — wenn auch nicht vollkommen — zurückgekehrt.

Am 16. Februar 1897 meldete sie sich wieder und klagte, sie hätte sich vor 3 Tagen beim Holzfällen das linke Auge verletzt. Die linke Hornhaut war trüb, an dem unteren Theile von Epithel entblösst, an den Lidern Quetschungen. Linke Gesichtshälfte und Hornhaut sind anaesthetisch. An dem rechten Auge ist kein Objectsehen, mit dem linken zählt sie auf 1 *m* Finger.

Nach einer Behandlung von 6 Wochen war das Geschwür der

[1]) Krankengeschichten Nr. 818/1895, 12/1896, 865/1897, 121/1897, 769/1897 der Budapester Kgl. ungarischen Universitäts-Augenklinik.

linken Hornhaut noch nicht vernarbt; später besserte sich ihr Zustand, doch im Juni 1897 entzündete sich das linke Auge von neuem, wogegen sich das Sehen am rechten Auge besserte.

Am 10. November 1897 meldete sie sich wieder mit einer festen Narbe auf der linken Hornhaut, welche die zwei unteren Drittel derselben einnahm; an dem rechten Auge war das Sehen $= {}^{5}/_{60}$; auf Einreibungen besserte sich dasselbe auf ${}^{5}/_{15}$.

4. Mai 1899: Am rechten Auge V. $= {}^{5}/_{70}$, links ${}^{3}/_{70}$. Von dem Gesichtsfelde des rechten Auges blieb bloss das obere innere Viertel erhalten. Beide nn. oculomot. sind paretisch.

2. Frau S. R., 38 Jahre alt, litt vor acht Jahren an heftigen Kopfschmerzen, darauf stellten sich bei ihr Augenmuskellähmungen ein, ihre Augen wurden entzündet und das Sehvermögen abgeschwächt.

Am 7. März 1898 in die Klinik aufgenommen, wurde bei ihr ausser einer beiderseitigen Facialis- und Oculomotoriusparese auch eine Anaesthesie beider Hornhäute gefunden. Die unteren Theile der Hornhäute nahmen Narben ein, mit denen die Iris verwachsen war. Die Affection wurde als eine Destruction luetischen Usprungs erkannt und die Pat. nach einer Inunctionscur und beiderseitigen Iridektomie gebessert entlassen.

In ansehnlicher Zahl werden auch Geschwülste erwähnt (z. B. Graefe,[1]) Haase,[2]) Long und Egger;[3]) Van Millingen nimmt wieder ein angebornes Fehlen der I. und II. Trigeminusäste an. Desgleichen werden auch von Hippel,[4]) Jany[5]) und Müller[6]) Fälle von spontan entstandener Trigeminuslähmung und consecutiver Keratitis neuroparalytica mitgetheilt.

In diese Gruppe gehört auch der folgende, von mir beobachtete Fall:

3. Der 46-jährige J. B.[7]) wurde am 31. October 1898 in die Klinik aufgenommen. Die Lähmung seiner linken Gesichtshälfte entstand vor 3 Jahren, während sein linkes Auge stark entzündet war; seither ist er an diesem Auge erblindet. Bei der Aufnahme war rechtsseitige Paralyse des Trigeminus, Facialis und Trochlearis nebst Phtisis bulbi anterior zu finden. Die Sehschärfe des rechten Auges betrug die Hälfte des Normalen.

---

[1]) L. c.

[2]) Zu neuroparalytischen Hornhautentzündung. Archiv für Ophth. XXVII. I. 255.

[3]) Contribution à l'étude des paralysies du trijumeau chez l'homme. Archives de Physiologie. XXIX. 905. 1897.

[4]) Ernährungsstörungen der Augen bei Anaesthesie des Trigeminus. Archiv für Ophth. XIII. 1, 49.

[5]) Keratitis neuroparalytica. Centralbl. für Augenheilk. 1881. 193.

[6]) Zwei Fälle von Trigeminuslähmung. Archiv für Psychiatrie und Nervenkrankheiten XIV. 263. 1883.

[7]) Krankengeschichte Nr. Nr. 852. 1898.

Das linke Auge wurde am 1. November 1898 enucleiert, doch meldete er sich am 4. Februar 1899 wieder mit rechtsseitiger Neuritis optica.

Zahlreich sind die Fälle traumatischen Ursprungs, in welchen der Trigeminus entweder unmittelbar oder par contre coup verletzt wird. [Graefe,[1]) Andreas Takáts,[2]) Baudry,[3]) Kuthe,[4]) Fedoroff.][5]) In diese letztere Rubrik gehört folgender, von mir beobachtete Fall:

4. Der 32-jährige K. B.[6]) wurde am 9. März 1897 in die Augenklinik aufgenommen. Vor anderthalb Jahren fiel er auf eine Axt, worauf er an seiner rechten Gesichtshälfte sofort eine Empfindungsstörung bemerkte („als wenn ihm der Wind anwehen würde"); das rechte Auge schloss sich und seit 4 Tagen sieht er auch mit demselben nicht mehr. Bei der Aufnahme fanden wir die rechte Lidspalte geschlossen und das rechte Auge total unbeweglich. Sensibilität der Hornhaut total geschwunden, an den Rändern derselben ein ringförmiges Infiltrat, das stellenweise exulceriert war. Am 26. Februar 1899 schrieb er auf meine Anfrage als Antwort, dass sein Auge sich geöffnet habe und sich wieder gut bewegt, es sei zur Ruhe gekommen. Doch sieht er nur schwach damit (wahrscheinlich ist die Hornhaut narbig), im Gesicht besteht noch das Kältegefühl.

Neuerlich sind uns auch Fälle zur Kenntnis gelangt, in welchen die Resection des Ganglion Gasseri die Trigeminusanaesthesie und im Anschlusse daran die Keratitis herbeiführte.

Krause,[7]) mit dessen Namen die Verbreitung dieses Verfahrens verbunden ist, machte die Erfahrung, dass nach der Resection unter normalen Verhältnissen an der Hornhaut gar keine Veränderungen auftreten. Die Anaesthesie ist eine totale und besteht auch nach Jahren unveränderlich. Auch das Blinzeln wird nicht seltener, da es in der Form einer Associationsfunction gleichzeitig mit der gesunden Seite geschieht.

Bei intelligenten Patienten verursachte sogar der gleichzeitig bestehende Lagophthalmus, in anderen Fällen auch der Bindehautkatarrh keine üblen Folgen. Doch trat bei einem Patienten, der an Thränensack-Eiterung litt, Keratoiritis suppurativa auf; hier ist also die Infections-

---

[1]) L. c.

[2]) Das Verhältnis der Trigeminuslähmung zur neuroparalytischen Augenentzündung. Orvosi Hetilap. XXI. 796. 1875.

[3]) Contribution à l'étude de la kératite neuroparalytique. Archives d'ophthalmologie. VI. 69. 1886.

[4]) Klinische Beiträge zur Lehre von der Keratitis neuroparalytica. Centralbl. für Augenheilk. 1894, 300.

[5]) Ein Fall von neuroparalytischer Keratitis nach Trigeminus-Durchschneidung beim Menschen. Centralblatt für Augenhheilk. 1898, 198.

[6]) Krankengeschichte Nr. 176, 1897.

[7]) Die Neuralgie des Trigeminus. Leipzig. 1896.

quelle klar. Aus den Erfahrungen, die Krause an 14 Fällen machte, ergibt sich, dass die Aufhebung des Trigeminuseinflusses auf der Cornea keine Veränderung herbeiführt.

Die Hornhautveränderung, welche andere nach der Resection des Ganglion Gasseri beobachteten, verläuft unter dem Bilde einer Keratoiritis suppurativa mit infectiösem Charakter. Von dieser Art waren die Fälle von Gallemaerts,[1]) Depage,[2]) Wölffler[3]) und Hippel,[4]) in welcher das bestehende Ectropium oder andere äussere Schädlichkeiten der Entstehung der Hornhautentzündung Vorschub leisteten.

Dass in diesen Fällen auch eine typische Keratoiritis suppurativa vorkommt, davon konnte ich mich selbst überzeugen.

5. Eine 69-jährige Frau litt seit 12 Jahren an Trigeminusneuralgie; es wurde also an ihr die Resection des II. und III. Trigeminusastes ausgeführt. Diese Operationen brachten ihr Leiden Jahre hindurch zum

Fig. 1.

Stillstande, doch kehrten die Schmerzen wieder, weshalb das Ganglion Gasseri reseciert wurde. Nach der Operation hörten die Schmerzen auf, es trat totale Anaesthesie auf und es blieb Paresie des Oculomotorius mit Phtose. Ein halbes Jahr nach der Operation entstand eine schwere Keratoiritis suppurativa, der zufolge das Auge enucleiert wurde. Die Untersuchung des Auges wurde mir überlassen. Wie aus den Präparaten zu ersehen ist, ist die Bindehaut um den Limbus ungemein geschwollen, mit Eiterzellen infiltriert, an der Hornhaut befindet sich im unteren Theil derselben ein Geschwür, dessen Grund von necrotischem Gewebe gebildet

[1]) Kératite neuroparalytique suite d'exstirpation du ganglion de Gasser. Société belge ophthalmologie le 28. nov. 1897. La clinique ophthalm. 1898. Nr. 1, 6.

[2]) Un cas de resection du ganglion de Gasser. Bullet. de l'acad. roy. de méd. de Belgique 1897. Nr. 9. Centralblatt für Chirurgie. 1897.

[3]) Demonstration eines Falles von Resection eines Ganglion Gasseri. Prager med. Wochenschrift 1898. Nr. 15.

[4]) Anatomische Befunde bei eitriger Keratitis des Menschen. Archiv für Ophth. XLVII. 1. 157.

und um das die Hornhaut kleinzellig infiltriert ist. Die Descemet'sche Membran ist intact. In der Kammer ist ein an Eiterzellen reiches Exsudat, durch eine Fibrinmembran zusammengehalten. Auch die Regenbogenhaut ist kleinzellig infiltriert. Mikroorganismen sind keine nachweisbar. (Fig. 1.)

Die anatomische Untersuchung der Keratitis neuroparalytica des Menschen wurde bis jetzt bloss in drei Fällen ausgeführt, und zwar zum erstenmal im J. 1876 von Treitel[1]), der ein nach dem Tode enucleirtes Auge untersuchte. Die Keratitis war infolge Compression des ersten Trigeminusastes durch eine Geschwulst herbeigeführt. Den zweiten Fall untersuchte Schweinitz[2]), in diesem bestand ausser der Trigeminusanaesthesie auch eine Facialislähmung derselben Seite und das an der Hornhaut entstandene Geschwür brach durch. Die dritte Untersuchung stammt von Hippel.[3]) In diesem Falle ist die Keratitis am Tage nach der Exstirpation des Ganglion Gasseri entstanden, am zweiten Tage war schon ein Geschwür entwickelt und am dritten ein Hypopion. Am 9. Tage ist Patient (auf der chirurgischen Klinik zu Heidelberg) gestorben, und so kam das Auge zur anatomischen Untersuchung.

In der Literatur gibt es daher meines Wissens nur drei Fälle, die dem von mir früher beschriebenen Fall ähnlich sind; identisch mit demselben ist einzig und allein nur der Fall Hippel's, doch handelte es sich auch hier nur um ein Cadaverauge, während meines ein enucleiertes war. Ich erwähne dies nur behufs Orientierung, ohne diesem Umstande einen übermässigen Wert beizulegen.

Die erwähnten drei Fälle, besonders aber der Hippels, geben wie der meinige ein vollkommen ähnliches Bild, doch ist der Befund auch jenen ähnlich, die andere (Uthoff und Axenfeld,[4]) Elschnig[5]) und auch ich) bei der anatomischen Untersuchung solcher Augen gewonnen haben, welche an Keratoiritis suppurativa anderen Ursprungs erkrankt waren. Namentlich zeigen auch die suppurativen Keratoiritiden, die im degenerativen Stadium des Glaucoms, bei Facialislähmungen und Thränensackeiterungen entstehen, ein ähnliches Bild.

Das Krankheitsbild ist also identisch, ebenso der anatomische Befund, aber auch der Krankheitsverlauf und das Verhalten gegenüber der Therapie sind dieselben. Eine solche Keratitis ist der Behandlung ebenso zugänglich, wie die sensible Hornhaut (Atropin, warme Umschläge,

[1]) Die neuroparalytische Keratitis. Archiv für Ophth. XXII. 2. 1876

[2]) Ein Fall von Keratitis neuroparalytica mit mikroskopischer Untersuchung des erkrankten Auges. Archiv für Augenh. XXV. 152. 1892.

[3]) L. c.

[4]) Beiträge zur patholog. Anatomie der eitrigen Keratitis des Menschen. Archiv für Ophth. XLII. 1. und XLIV 1. 172.

[5]) Zur pathologischen Anatomie der Keratitis suppurativa des menschlichen Auges. Archiv für Ophth. XLV. 400.

Cauterisation), wird jedoch eine Operation nothwendig (Iridektomie, Punktion, Enucleation), so heilt die Wunde ebenso zu wie an gesunden Augen (Graefe[1]), Saemisch[2]), wovon ich mich selbst überzeugen konnte, da Professor Wilhelm Schulek während meiner 12jährigen Dienstzeit an der Augenklinik 7 Iridektomien, 2 Sphincterolysen, 1 Koremorphose und 2 Enucleationen an anaesthetischen Augen theils allein ausführte — theils ausführen liess — ohne dass wir in deren Verlaufe die geringste Störung gesehen hätten.

Auch steht es ausser Zweifel, dass die trophischen Nerven, wenn es solche überhaupt gibt, nicht im Ganglion Gasseri wurzeln können, denn sonst könnte je nach Exstirpation dieses letzteren die Hornhaut nicht intact bleiben; es ist in der That unverständlich, dass in einer unter Dejerines Aufsicht erschienenen Arbeit[3]) Schiffs Standpunkt von neuem verfochten wird, zum Zeichen, dass auch hier „the deep slumber of a decided opinion", der tiefe Schlaf der einmal entschiedenen Meinung eine Rolle spielt.

Auf Grund all dessen können wir mit Bestimmtheit behaupten, dass die nach Lähmung oder Verletzung des Trigeminus oder nach Resection des Ganglion Gasseri entstehende eitrige Keratitis mit jener die bei Thieren nach Trigeminusdurchschneidung entsteht, identisch ist. Ebenso ist dieser Process identisch mit jenem, der an dem Auge solcher Individuen entsteht, die an Facialislähmung leiden oder an Glaucom erblindet sind. Die Ursache ist daher auch hier ectogene Infection, welche durch die Epithelabschürfungen infolge der Hornhautanaesthesie und eventuell durch die Vertrocknung befördert wird. Letzterer Factor spielt beim Menschen weniger eine Rolle als bei Thieren, da mit der Vertrocknung infolge des synergischen Lidschlages mit dem anderen gesunden Auge behindert wird, doch kommt dieselbe sofort zur Geltung, wenn gleichzeitig auch Lagophthalmus paralyticus besteht. Diese Form der Keratitis bedarf keiner weiteren Erklärung.

III.

Die wahre Keratitis neuroparalytica des Menschen.

Von den früheren vollkommen verschieden ist jene Krankheit, welche beim Menschen gewöhnlich in Begleitung einer auf die Cornea beschränkten Anaesthesie entsteht.

---

[1]) L. c.

[2]) Die Krankheiten der Cornea, Handbuch der gesamten Augenheilkunde IV. 283.

[3]) In der Arbeit von Long und Egger. L. c.

Claude Bernard[1]) sagt schon, dass die Keratitis neuroparalytica des Menschen mit jener der Thiere nicht ganz identisch ist; dass es jedoch eine identische und eine davon verschiedene Form gibt, scheint auch er nicht gewusst zu haben. Diese nur zu nothwendige Unterscheidung, beziehungsweise Trennung vermissen wir auch in den späteren Publicationen. Aus Saemischs[2]) Beschreibung ist nicht schwer zu erkennen, dass er beide Formen gesehen hatte, doch behandelt er dieselben nichtsdestoweniger zusammen.

So machen es auch Panas[3]) und Schmidt-Rimpler[4]), während Wecker[5]) die torpide Form, die er angeblich nicht gesehen hat, nur erwähnt.

Fuchs[6]) geht schon um einen Schritt weiter, indem er von der wahren Keratitis neuroparalytica des Menschen ein getreues Bild entwirft, dieselbe auch separat behandelt, doch befindet er sich hinsichtlich der Aetiologie in einem Irrthume, indem er als Ursache die trophischen Nerven des Trigeminus annimt. Auch ist es nicht zutreffend, dass er die Keratitis e lagophalmo von der Keratoiritis suppurativa bei Trigeminusanästhesie trennt; während es doch viel richtiger wäre, bei der Besprechung der eitrigen Keratitis zu betonen, dass die alleinige Ursache derselben, die Infection, beim Lagophthalmus im Wege der Vertrocknung, bei der Anaesthesie durch Epithelabschürfungen befördert wird.

Das Krankheitsbild der Keratitis neuroparalytica des Menschen lässt sich in folgendem zusammenfassen:

Ohne vorhergehende Reizerscheinungen (also Thränenfluss, Photophobie und Schmerzen) wird die Oberfläche der Hornhautmitte ungleichmässig, matt, in ihrem Gewebe getrübt; das Grundgewebe selbst leidet erst später, wobei dann die ganze Cornea durchbrechen kann, die Regenbogenhaut prolabiert und ein festes Leucoma adhaerens entsteht.

In manchen Fällen kommt es nicht dazu, sondern es tritt früher Vernarbung ein. Die Sensibilität der Hornhaut ist gewöhnlich geschwunden, doch kann dies auch nur temporär sein. Der Verlauf ist nur sehr wenig zu beeinflussen, die Reparation wird auch durch den Verband kaum beschleunigt. Gewöhnlich werden abgemagerte, schlecht genährte Individuen, nach dem Ueberstehen schwerer Krankheiten von derselben befallen.

---

[1]) L. c.

[2]) L. c.

[3]) L. c.

[4]) *a*) Augenheilkunde und Ophthalmoskopie, VI. Aufl. 1894, *b*) Die Erkrankungen des Auges im Zusammenhang mit anderen Krankheiten. Wien, 1898.

[5]) L. c.

[6]) Lehrbuch der Augenheilkunde, VII. Auflage, 1898.

Einen Fall dieser Art mit Alopecia areata und Otitis media beschreibt Sachsalber[1]), ähnlich dürften auch Wheelocks[2]) Fälle gewesen sein, doch schreiben beide das Uebel dem Umstande zu, dass der trophische Einfluss des Trigeminus aufhörte. In diese Gruppe gehören folgende unter meinen Fällen:

6. A. V.[3]), 68 Jahre alt, wurde am 27. October 1893 auf die Augenklinik aufgenommen, wobei er angab, dass seine Augen seit 4 Wochen thränen und seine Sehschärfe abnehme. Beide Lidspalten sind weit, der Lidschlag selten, die unteren Lider stehen ab, Katarrh der Bindehäute, $^2/_3$ der rechten Hornhaut grau verfärbt, an der Oberfläche ein quer verlaufendes tiefes Geschwür, an dessen äusserem Ende die Regenbogenhaut prolabiert ist; totale Anaesthesie der Hornhaut; sieht Handbewegungen. Die linke Hornhaut ist trübe, ihre Oberfläche matt, in der Richtung der Lidspalte ein längliches Geschwür, Sensibilität geschwunden; Pupille durch eine Membran verschlossen; zählt auf 1 *m* Finger. Patient hielt die Augen auch unter dem angelegten Verbande offen. Nach drei Wochen waren die Geschwüre bei verklebten Augenlidern vernarbt. Patient wurde am 27. November 1897 nach Ausführung der Iridektomie an dem rechten Auge mit $^5/_{30}$, an dem linken mit $^5/_{70}$ Sehschärfe entlassen. Im März 1899 schrieb er auf unsere Anfrage, seine Augen seien gesund und er sehe.

7. Die 25jährige Taglöhnerin J. K.[4]) wurde am 26. October 1898 sammt ihrem Brustkinde in die Klinik aufgenommen. Vor 7 Monaten hatte sich das Sehen beider Augen schmerzlos verschlechtert; bei der Aufnahme zählte sie Finger, mit dem rechten Auge auf 1, mit dem linken auf $^1/_3$ *m*; Oberfläche der Hornhaut ist grau verfärbt, uneben, Sensibilität geschwunden.

8. A. G., 78 Jahre alt, erlitt im Jahre 1848 eine schwere und tiefe Kopfwunde, deren Sitz heute noch zu sehen ist. Seit 1870 leidet er an Wechselfieber. Anfang December 1894 entstand an seinem rechten Auge eine subconjunctivale Blutung. Ende December 1894 wurde auch das Sehen dieses Auges immer schlechter und am 13. Jänner 1895 zählte er nur mehr Finger auf 3 *m*.

In der Mitte der rechten unempfindlichen Cornea fand ich damals ein oberflächliches Geschwür. Am 18. Jänner 1895 trat eine rechtsseitige Trigeminusneuralgie auf, welche den verschiedensten, vom Hausarzte empfohlenen antineuralgischen Mitteln widerstand. Das Auge blieb auch währenddem schmerzlos und insensibel. Am 12. Februar 1895 wurde auf Antrag des Consiliarius Morphin angewendet, worauf der Schmerz nach-

---

[1]) Keratitis neuroparalytica, Centralblatt für Augenheilkunde, 1893, 331.

[2]) Société d'ophthalmol. de Chicago, 14. Dec. 1897. La clinique ophthalm. 1898, 5, 56.

[3]) Krankengeschichte Nr. 626/1893.

[4]) Krankengeschichte Nr. 816/1898.

gab und schnelle Besserung eintrat. Das Epithel der Hornhaut regenerierte sich, das Sehen besserte sich auf $^{5}/_{30}$ und Patient ist seitdem vollkommen gesund.

Nach dem Gesagten kann darüber kein Zweifel obwalten, dass diese Form von der im früheren Capitel behandelten zu unterscheiden ist. Dies erscheint schon vom klinischen Standpunkte nothwendig. Bei der früheren Form entstand die Affection im Zusammenhang mit der Anaesthesie und besserte sich mit derselben; sie ist der Keratoiritis suppurativa mit infectiösem Charakter in jeder Richtung ähnlich und therapeutisch nicht unzugänglich, während sich bei dieser Form die Anaesthesie gewöhnlich auf die Cornea beschränkt, die Geschwürsbildung nur ein secundäres Symptom ist und die Affection selbst local kaum zu beeinflussen ist.

Wie die Keratoiritis suppurativa nach Lähmung, Verletzung oder Durchschneidung des Trigeminus von der wahren Keratitis neuroparalytica zu trennen ist, so ist im Gegensatze hiezu das mit Keratomalacie bezeichnete Krankheitsbild derselben anzureihen. Wie bekannt, geht diese Krankheit, welche schlecht genährte, durch schwere Krankheiten geschwächte Kinder befällt, mit Hemeralopie, Xerose der Bindehaut, abgeschwächter Sensibilität und Trübung der Hornhaut einher und führt endlich zur Erweichung und zum Zerfalle derselben. Das Krankheitsbild scheint zuerst von Johann Nepomuk Fischer[1]) beschrieben worden zu sein und nach Arlt[2]) soll schon Fischer auf die Aehnlichkeit hingewiesen haben, welche diese Affection mit jener gemein hat, die an Thieren nach Exstirpation des oberen Halsganglion des Sympathicus oder nach der Trigeminusdurchschneidung entsteht! Graefe[3]) hingegen, der das Krankheitsbild genau beschrieb, leugnete dies, offenbar durch einen unrichtig gedeuteten Hirnbefund (Encephalitis chronica Klebs) beirrt, und brachte diese Krankheitsform mit der Hirnaffection in Zusammenhang.

Doch ist die von Virchow aufgestellte Theorie dieses encephalitischen Krankheitsprocesses durch Jastrowitz widerlegt worden, so dass damit natürlich auch der angenommene Zusammenhang erschüttert wurde.

Inzwischen mehrten sich auch die klinischen Beobachtungen und es steht fest, dass die von Gama Lobo[4]) und Gouvèa[5]) beschriebene Ophthalmia braziliana, welche Kinder schlecht genährter Negersclavinnen

[1]) Lehrbuch der gesammten Entzündungen und organischen Krankheiten des menschlichen Auges, seiner Schutz- und Hilfsorgane. Prag, 1846. 275.

[2]) Die Krankheiten des Auges. I. 211. 1851.

[3]) Hornhautverschwärung bei infantiler Encephalitis. Archiv für Ophthalm. XII. 2. 250. 1866.

[4]) Brazilianische Augenentzündung. Klinische Monatsblätter für Augenheilk. IV. 65. 1866.

[5]) Beiträge zur Kenntnis der Hemeralopie und Xerophthalmie aus Ernährungsstörungen. Archiv für Ophth. XXIX. 1. 167.

befällt, sowie auch die von Thalberg[1]) bei elenden herabgekommenen Brustkindern russischer Mütter, während der langen Fastenzeit beobachtete Affection mit dem Fischer'schen Krankeitsprocess indentisch sind. Magendie und Nettleship (Holmes Spicer)[2]) ist es gelungen, die Affection bei Thieren experimentell herbeizuführen.

Schliesslich kann noch jene Art Hornhautnekrose in diese Gruppe eingereiht werden, welche bei Pellagrakranken[3]) in Begleitung von Hemeralopia cornealis hyp. oder Anaesthesia vorzukommen pflegt.

Daraus geht zur Genüge hervor, dass die Scheidung dieser soeben beschriebenen Krankheit mit Rücksicht auf das Krankheitsbild wohl motiviert ist. Aber noch mehr ist diese Trennung vom aetiologischen Standpunkte nothwendig.

Ich betonte, dass wir zur Erklärung der in Begleitung von Trigeminuslähmung entstehenden Keratitis nicht die Annahme eines Nerveneinflusses nöthig haben, umsomehr ist dagegen die Annahme eines solchen Einflusses zur Erklärung der soeben geschilderten Form gerechtfertigt. Die Affection kann durch Verbände, durch Fernhalten der äusseren Schädlichkeiten nicht beeinflusst werden und ebenso weisen auch die vorhergehenden sowie die Begleitsymptome auf eine Störung der Nervenfunction hin.

Niemand bezweifelt den Einfluss, den die Nerven auf die Entstehung des Herpes zoster ausüben und es mehren sich auch die Fälle, in welchen die Keratitis neuroparalytica in Begleitung des Zoster, oder nach demselben entstand. Solche Fälle haben Hippel,[4]) Hirschberg,[5]) Panas,[6]) Kroll,[7]) Goldzieher[8]) und Koster[9]) beschrieben.

Für die nervöse Natur spricht auch die Erfahrung, dass gleichzeitig auch Anaesthesie der Cornea zugegen ist.

Jetzt handelt es sich nur um die Frage, mit welchen Nerven die Affection in Zusammenhang gebracht werden kann. Dass das Ganglion

---

[1]) Zur Casuistik der durch Inanitionszustände bedingten Hornhautgangraen. Archiv für Augenh. XII. 315. 1883.

[2]) Keratomalacia in young children. Transactions of the ophthalmological. Society of the United Kingdom. XIII. 45. 1893.

[3]) Orvosi Hetilap. 1898. 307.

[4]) L. c.

[5]) Herpes zoster frontalis mit neuroparalytischer Hornhautzerstörung. Archiv für Augenheilk. VIII. 166. 1879.

[6]) Kératite neuroparalytique. Recueil d'ophthalmologie. 1893. 47.

[7]) Ein Beitrag zur Lehre von der Keratitis neuroparalytica. Centralblatt für Augenheilk. 1882. 72.

[8]) Trophoneurosis oculi nach Herpes Zoster. Krankenvorstellung im Budapester kgl. Aerzteverein 28. November 1896. Orvosi Hetilap 1896. 603.

[9]) Un cas de zona ophthalmique avec kératite interstitielle sans lésions épitheliales. Annales d'oculistique. CXXI. 96. 1899.

Gasseri und der Trigeminuskern nicht als trophisches Centrum angesehen werden können, ist nach dem Gesagten klar; da wäre also die nächste Annahme, dass wir den Sympathicus beschuldigen.

Den Beweis, dass es besondere trophische Nerven gäbe, konnte noch kein physiologisches Experiment erbringen, dagegen ist es aber unzweifelhaft, dass die Nervenzelle ihren ernährenden Einfluss nicht bloss auf die Nervenfaser, die mit derselben zusammenhängt (Waller, 1852), sondern auch auf die Gewebe ausübt, die durch dieselbe versorgt werden. Bei den Muskeln wird dieser Einfluss durch die motorischen Nerven vermittelt, bei der Hornhaut allem Anschein nach durch den Sympathicus. Der Umstand, dass die trophischen Störungen mit den vasomotorischen gewöhnlich gleichen Schritt halten, unterstützt noch diese Annahme. Auch bezüglich des Herpes zoster hält man es für wahrscheinlich, dass der trophische Einfluss den Sympathicuselementen zukommt, welche den Trigeminus begleiten (Strzeminski).[1])

Zahreiche Forscher waren in der That der Meinung, dass sich das trophische Centrum der Hornhaut im Halstheile des Sympathicus befinde. Wir sahen, dass Claude Bernard, Sinitzin, Angelucci und Spalita nach Durchschneidung des Halstheiles des Sympathicus Ernährungsstörungen beobachteten, und Durduffi[2]) behauptet, dass die Sympathicusdurchschneidung bei jungen Thieren eine Trübung der Cornea zur Folge hatte. Doyon[3]) demonstrierte ein Kaninchen, bei dem sich nach Durchschneidung des Sympathicus trophische Störungen zeigten. Auch Gaule[4]) hebt hervor, dass die Verletzung des Sympathicusganglion eine bedeutende Veränderung in den Geweben nach sich zieht.

Wir sahen ferner, dass diese Thierversuche zum Theile nicht tadellos und ihre Ergebnisse auch nicht ohne weiteres auf den Menschen übertragbar sind. Bezüglich des Menschen hat übrigens Jonnesco[5]) die Frage endgiltig entschieden, indem er auch nach beiderseitiger Resection des Halssympathicus nicht die mindeste trophische Störung an dem Auge sah. Zu denselben Ergebnissen kam auch Julius Donáth[6]) in den Fällen, in denen er den Cervicaltheil des Sympathicus durchschneiden liess.

---

[1]) Complications oculaires du zona ophthalmique. Rec. d'ophth. 1898. mars.

[2]) Experimentelle Untersuchungen zur Lehre von den trophischen Nerven Centralbl. für allgem. Pathologie und path. Anatomie. XLVIII. 509. 1894.

[3]) Troubles trophiques de l'oeil après section du grand sympathique au cou. Bullet med. Juli. Zeitschrift für Augenh. I. 1. 77. 1899. La clinique ophthalm. 1897. 186.

[4]) Die trophischen Eigenschaften der Nerven. Centralbl. für Nervenheilkunde. 1893. 550.

[5]) La resection totale et bilaterale du symp. cervical. Annales d'oculist. CXVII. 161. 1897.

[6]) Der Wert der Resection des cervicalen Sympathicus bei genuiner Epilepsie.

Diese Beobachtungen, welche Experimenten gleichwertig sind, haben mich überzeugt, dass der cervicale Theil des Sympathicus nicht beschuldigt werden kann, daher lenkte ich meine Aufmerksamkeit auf das Ganglion ciliare. Die Natur des Ganglion ciliare war bis in die neuesten Zeiten strittig. Wohl hat Retzius gegenüber Schwalbe schon 1880 den Sympathicuscharakter desselben betont, und dasselbe bestätigte auch Onodi[1]), aber endgiltig wurde die Frage erst mit der Golgi'schen Methode entschieden, mittelst welcher Michel, Retzius und d'Erchia nachwiesen, dass das Ganglion ciliare aus grossen multipolaren Zellen bestehe, welche viele Dendriten und einen Nervenfortsatz besitzen. Diesen Standpunkt nahmen auch Köllicker[2]) und Jendrassik[3]) ein.

Damit hat nun die räthselhafte und in der Natur sonst beispiellose Thatsache, dass glatte Muskelfaser durch cerebrospinale motorische Nerven innerviert werden (nämlich die Pupillarmuskeln durch den Oculomotorius), auf einmal ihre Erklärung gefunden. Es stellte sich nämlich heraus, dass diese Muskeln thatsächlich von dem sympathicusartigen Ciliarganglion innerviert werden, welch letzteres vom Oculomotorius nur den Reiz erhält. Dass in diesem Ganglion wirklich ein Neuron endet, hat Apolant[4]) mittelst Marchis Methode auch bewiesen, denn er fand, dass die Nerven nach der Oculomotoriusdurchschneidung nur bis zum Ganglion ciliare degenerieren. Auf diese Art wird auch der Versuch Langendorfs[5]) verständlich, der nach Tödtung des Thieres auf Reizung des Oculomotoriusstammes die äusseren Muskeln sich contrahieren sah, die Pupille aber nicht, was vielleicht darin begründet ist, dass die eingeschalteten Zellen des Ganglion ciliare den Dienst versagen. Bei all diesen Folgerungen dürfen wir aber nicht vergessen, dass es bei den verschiedenen Thierarten grosse Verschiedenheiten gibt. Dies hat besonders Holtzmann[6]) gezeigt, der nach Untersuchung der Ciliarganglien von Katzen, Hunden, Kaninchen, Fröschen und Vögeln, sich wenigstens bezüglich einiger Thierarten wieder auf den Standpunkt Schwalbes stellt, der dem Ganglion ciliare, wie bereits erwähnt, einen spinalen Charakter zuschrieb.

Auf Grund einiger auf Sympathicuslähmung bezüglicher Beobachtungen und physiologischer Versuche. Jahrbuch der Budapester Spitäler. 1898.

[1]) Neurologische Untersuchungen an Selachiern. 1. Das Ganglion ciliare. Archiv für Anatomie und Physiologie. 1887. 179.

[2]) Handbuch der Gewebelehre des Menschen. VI. Auflage. II. 850. 1896.

[3]) Ueber die Innervation der Eingeweide. Magyar Orvosi Archivum. V. 65. 1896.

[4]) Ueber Beziehungen des Nerves Oculomotorius zum Ganglion ciliare. Archiv für mikrosk. Anatomie und Entwicklungsgeschichte. Bonn, XLVII. 655. 1896.

[5]) Ciliarganglion und Oculomotorius. Archiv für die ges. Physiologie. LVI. 522. 1894.

[6]) Untersuchungen über Ciliarganglion und Ciliarnerven. Schwalbe, Morphologische Arbeiten. I. 114. 1896.

Für uns ist in erster Reihe die Thatsache von Interesse, dass das Ciliarganglion höherer Säugethiere übereinstimmend als von sympathischem Charakter bezeichnet wird.

Auf Grund der Bernheimer'schen [3]) Versuche können wir noch um einen Schritt weiter gehen; dieselben bewiesen nämlich, dass beim Affen diesem Ganglion nicht bloss solche Fasern entstammen, welche zur Iris und zum Ciliarkörper, sondern auch solche, die zur Hornhaut gehen. Um nämlich zu beweisen, dass die von den Zellen des Ganglion ciliare ausgehenden Nervenfasern bloss die Iris und den Ciliarkörper innervieren, hat er die Hornhaut mittelst Galvanocauters bis zur Descemet'schen Membran zerstört. Am 11. Tage tödtete er das Thier und untersuchte das Ciliarganglion nach Nissl. In dem Ganglion der gesunden Seite fand sich keine Veränderung vor, während auf der Seite, wo die Cornea zerstört war, die Zellen zum Theile (nicht alle) eine hochgradige Degeneration zeigten. Daraus schliesst er, dass aus dem Ganglion ciliare des Affen auch zur Hornhaut Fasern gehen. Seine Untersuchungen verfolgten einen anderen Zweck, daher legte er dieser Erscheinung keine grössere Bedeutung bei. Wenn es jedoch wahr ist, dass das Ganglion ciliare seinem Wesen nach zum Sympathicus gehört und dass die Trigeminusfasern dasselbe nur passieren, so dürften diese degenerierten Bahnen mit den Fasern, welche die Ernährung der Cornea beeinflussen, identisch sein.

Auf Grund dessen glaube ich nur mit Recht annehmen zu können, dass die Ursache der Keratitis neuroparalytica ihren Sitz im Ganglion ciliare hat. Die Fasern des Trigeminus passieren nur das Ganglion, daher geht die Durchschneidung des Ganglion Gasseri oder des Trigeminusstammes nur mit Anaesthesie einher, und kann im Ganglion oder an der Cornea keine Veränderung herbeiführen. Hingegen kann die Sensibilität der Cornea wohl in Mitleidenschaft gezogen werden, wenn das Ganglion erkrankt, wie dies thatsächlich der Fall ist.

Für meine Auffassung kann ich noch folgendes anführen: die Affection tritt manchmal einseitig auf; in diesem Falle mag dieselbe durch eine locale Affection des Ganglion bedingt sein (in meinem Falle Nr. 8 kann an eine Blutung gedacht werden), doch tritt sie zumeist beiderseitig, und zwar bei abgemagerten, körperlich herabgekommenen Individuen auf, in welchem Falle dann die Ursache in der Sensibilität der Zellen des Ganglion ciliare liegt. Diese ist aber durch die Versuche von Claude Bernard (Vergiftung), Magendie und Nettleship (Hornhautnecrose bei fastenden Hunden) und Langendorff (Oculomotoriusreizung) thatsächlich bewiesen.

[3]) Ein Beitrag zur Kenntnis des Beziehungen zwischen dem Ganglion ciliare und der Pupillarreaction. Archiv für Ophth. XLIV. 526.

Ebenso kann ich als Argument jenen Fall Krauses[1]) erwähnen, wo bei einem 62jährigen, an Trigeminusneuralgie leidenden Manne der Nervus supraorbitalis nach Thiersch exstirpiert wurde und als Resultat ausser einer Anaesthesie der Hornhaut und Conjunctiva sich eine schwere Keratitis einstellte, was er so erklärte, dass die Exstirpation bis zur Verästelung des Nervus nasociliaris gegangen sei. Da jedoch die Anaesthesie der Bindehaut und der Cornea in anderen ähnlichen Fällen keine üblen Folgen nach sich zog, so ist es möglich, dass die Keratitis durch eine Verletzung des Ganglion ciliare verursacht war. Aehnlicher Fälle gedenken auch Kretschmer[2]) und Langenbeck.[3])

Ferner ist hier auch der Fall Parisottis[4]) zu verwerten. Derselbe bezieht sich auf eine abgemagerte, im neunten Monate gravide Frau, deren Keratitis neuroparalytica mit einer auf die Cornea beschränkten Anaesthesie und Mydriasis, also mit einer Affection der Fasern, welche dem Ciliarganglion entstammen, oder durch dasselbe hindurchgehen, verbunden war.

Schliesslich sehe ich noch ein schwerwiegendes Argument für meine Auffassung in dem Standpunkte, den Jendrassik[5]) der Gesichtsatrophie gegenüber einnimmt. Nach ihm soll diese Affection ihren Sitz in den sympathischen Ganglien des Kopfes haben. Ihm ist sogar auch ein solcher Fall bekannt, wo die Hemiatrophia facialis gleichzeitig mit Keratitis neuroparalytica auftrat.

Dass die Neurektomia opticociliaris in der überwiegenden Zahl der Fälle an der Cornea keine trophische Veränderung herbeiführt, spricht nicht gegen meine Auffassung, da wir, wie schon Schmidt-Rimpler[6]) hervorhebt, gar keinen Beweis dafür haben, dass die Nervenverbindung total und für immer aufgehoben ist. Viel mehr spricht die Thatsache, dass Schmidt-Rimpler[7]) nach dieser Operation in der Cornea intacte Nerven nachwies, ferner dass auch der Cornea die Sensibilität gewöhnlich nicht aufgehoben wird, geschweige denn für immer schwindet (Schweigger,[8]) Scheffels,[9]) gerade für das Fortbestehen der Verbindung. Dem gegen-

---

[1]) L. c.

[2]) Keratitis neuroparalytica und Panophthalmitis nach einer Neurektomie des Nervus infraorbitalis. Centralblatt für Augenheilk. 1880. 65.

[3]) Citiert in obiger Arbeit. Berliner klinische Wochenschrift. 1868. Nr. 48.

[4]) Cheratite neuroparalytica. Gaz. med. di Roma. XX. 25. 1894. Jahresbericht für Ophthalmologie. XXV. 1894. 332.

[5]) Ueber die Gesichtsatrophie. Orvosi Hetilap. 1897. 411.

[6]) L. c.

[7]) Beitrag zur Aetiologie und Prophylaxe der sympathischen Ophthalmie. Archiv für Ophth. XXXVIII. 1. 199.

[8]) Ueber Resection der Sehnerven. Archiv für Augenheilk. XV. 51. 1885.

[9]) Ueber Sehnervenresection. Klin. Monatsbl. für Augenh. XVIII. 197. 1890.

über sind auch solche Fälle bekannt, in welchen die Cornea nach der Resection litt (Scheffels). Was nun die Frage anbelangt, welche Umstände die Erkrankung des Ganglion ciliare veranlassen, so bin ich auf Grund meiner Fälle zur Annahme zweier ätiologischen Momente berechtigt, nämlich die Cachexie (6. und 7. Fall) und die locale Blutung (8. Fall).

Die Cachexie wird durch schlechte Ernährung (Ophthalmia braziliana, Keratonecrose russischer Kinder), angeborene Krankheiten (Keratomalacia infantum) oder durch Krankheiten und gleichzeitige schlechte Ernährung (Pellegra) bedingt. Die Blutung kann die Folge einer Erkrankung des Blutes oder der Gefässwandung sein.

Conclusionen: 1. Jene Keratitis suppurativa, die an den Augen von Thieren nach Durchschneidung des Trigeminus und an den Augen von Menschen nach Verletzung, Compression, Erkrankung oder Resection des Trigeminus, ferner im Anschlusse an Facialisparalyse entsteht, ist eine vollkommen identische Affection und wird durch Infection verursacht.

Diese wird durch den Bindehaut-, häufiger noch durch den Thränensack oder durch Berührung mit der Aussenwelt vermittelt. Die Infection wird begünstigt durch die infolge der Anaesthesie entstandene Vertrocknung und durch den verringerten Schutz gegen Traumen.

2. Die Ursache der wahren Keratitis neuroparalytica des Menschen und der damit identischen Keratomalacie und Keratonecrose ist eine Degeneration der Zellen des Ganglion ciliare, die durch Cachexie, locale Blutung oder Verletzung hervorgerufen wird.

Ich war bestrebt, die Frage der Keratitis neuroparalytica unbefangen und ohne vorgefasste Stellungnahme zu studieren, denn ich halte stets an dem Locke'schen Satze fest, es sei der beste Weg zur Wahrheit zu gelangen, wenn mann die Dinge so untersucht, wie sie wirklich sind und nicht schliesst, sie wären so, wie wir uns dieselben vorzustellen von anderen gelernt haben.[1])

[1]) Die Arbeiten von Marina (Deutsche Zeitschrift für Nervenh. XIV) und Seydel (Archiv für Ophthalmologie XLVIII. 1. 142) konnten nicht mehr berücksichtigt werden.

Ueber das Verhalten des Kammerwinkels bei Glaucom.[1]

Von *Dr. Eugen Alexander Pólya*, Assistenzarzt der Universitäts-Augenklinik in Budapest.

(Mit 10 Tafeln im Anhange.)

Der Zweck vorliegender Arbeit ist: Die Veränderungen zu skizzieren, welche bei Glaucom im Winkel der vorderen Augenkammer entstehen. Die häufigste und bis in die jüngste Zeit einzig bekannte Art dieser Veränderungen, die Obliteration des Kammerwinkels, bildete seit dem Jahre 1876, in welchem dieselbe zuerst von Knies und Weber gewürdigt wurde, den Gegenstand zahlreicher Discussionen und in Bezug auf die Häufigkeit des Vorkommens, das anatomische Wesen, sowie die Bedeutung und Art der Entstehung wurden seitens der verschiedenen Autoren die mannigfachsten Ansichten laut. Auf diese werden wir nur insofern reflectieren, als sie sich auf anatomische Thatsachen beziehen. Ueber die zahlreichen Theorien, die sich an diese Thatsachen knüpfen, halten wir uns nachdem dieselben nicht nur auf mikroskopischen, sondern auch auf klinischen, experimentellen und physikalischen Untersuchungen beruhen, nicht berechtigt, ein Urtheil zu fällen, da ja unsere Untersuchungen nicht einmal die Anatomie des glaucomatösen Auges vollkommen umfassen, sondern sich auch nur auf einen kleinen, wenngleich sehr interessanten und wichtigen Theil erstrecken.

Als unsere einzige Aufgabe betrachten wir nur die anatomische Beschreibung des Kammerwinkels im glaucomatösen Auge, und um dieser Aufgabe gut entsprechen und sämmtliche Veränderungen feststellen zu können, erachten wir es für nothwendig, in erster Reihe über die normalen Verhältnisse des Kammerwinkels in's Reine zu kommen. Ich bin der Ueberzeugung, dass zahlreiche in der Literatur über den Kammerwinkel des glaucomatösen Auges aufgestellten unrichtigen Ansichten auf die mangelhafte Kenntnis der normalen Verhältnisse dieser complicierten Region zurückzuführen sind. Wir wollen daher die Beschreibung des

[1]) A mellsö csarnok zugának állapota glaucomás szemekben. Magyar Orvosi Archivum. VIII. 2. 1899.

normalen Kammerwinkels vorausschicken und dann nach Zusammenstellung der Literaturangaben, welche auf unser Thema Bezug haben und nach Mittheilung der von uns selbst untersuchten Fälle, die glaucomatösen Veränderungen des Kammerwinkels besprechen.

I. Theil.

Die normale Anatomie des Kammerwinkels.

Unter Kammerwinkel[1]) verstehen wir den hintersten, am meisten peripher gelegenen Theil der vorderen Augenkammer, dessen Wände vorne von der Corneasclera peripher von der Kammerfläche des Ciliarmuskels, hinten vom bindegewebigen Antheile der Ciliarfortsätze und der Iris gebildet werden. Gegen die Augenachse zu steht der Kammerwinkel in offener Communication mit dem Kammerraume. In engen morphologischen und functionellen Zusammhang mit dem Kammerwinkel steht — ohne an dessen Bildung direct theilzunehmen — der Schlemm'sche Canal, der Sinus venosus sclerae.

Nachfolgend wollen wir vorerst die Zusammenstellung der Literatur, welche auf diese Gebilde Bezug hat, geben, und dann das Resultat unserer eigenen Untersuchungen mittheilen.

I. Literatur.

Die Region des Auges, welche uns beschäftigt, wurde von den älteren Autoren nicht für einen ergänzenden Theil der vorderen Augenkammer, sondern im Sinne ihres ersten Beschreibers, des Florentiner Abtes und Museumdirectors Felix Fontana, für einen von dieser unabhängigen Canal angesehen. Die Entdeckung Fontanas ist in einem an Professor Murray in Upsala gerichteten Briefe[2]) enthalten, in welchem er mittheilt, dass er am Ochsenauge einen neuen, im Ligamentum ciliare verlaufenden Canal entdeckt habe, in welchen Wasser und Quecksilber injiciert werden konnte, ohne dass ein Riss entstanden wäre. Murray

[1]) Winkel der vorderen Kammer (Schwalbe, 1870). Synonymen: Kammerwinkel, Iriswinkel (Waldeyer, 1874), Kammerbucht (Müller 1857); iriszug, irisszöglet; l'angle irienne, l'angle de la chambre anterieur, espace cilioscléral, arcade cilioscléral (Rochon Duvigneaud, 1892) space of the angle of the iris.

[2]) Ist im Buche Fontanas „Sur le venin de la vipère, sur les poisons americaines, sur le laurocerise et quelques autres poisons végétaux; on y joint des observations sur la structure primitif du corps animal, différentes expériences sur la reproduction des nerfs et la description d'un nouveau canal de l'oeil" im Jahre 1781 in Florenz erschienen. Die deutsche Uebersetzung 1787 in Berlin. Zu meinem grössten Bedauern konnte ich zu keinem der beiden gelangen, so dass ich das Buch nur aus den übereinstimmenden Referaten und Citaten anderer Autoren kenne.

berichtete über diesen Canal der wissenschaftlichen Gesellschaft in Upsala, indem er der Ansicht Ausdruck verlieh, dass derselbe beim Menschen nicht existiert.[1]) In der Beschreibung und Deutung jenes Canales wurden von späteren Autoren zahlreiche Fehler begangen. Besonders häufig wurde derselbe mit dem von Friedrich Schlemm entdeckten Canal verwechselt, welchen dieser Autor folgendermaassen beschreibt. „Die hintere concave Seite (der Cornea) endigt mit einem kreisrunden Rande, hinter welchem die Sclera eine rinnenförmige Vertiefung hat, worin sich der Orbiculus ciliaris einfalzt. In dieser Vertiefung verläuft ein kreisförmiger, dünnhäutiger Canal, den ich im Jahre 1827 in einem Auge eines erhängten Mannes dadurch entdeckte, dass er mit Blut angefüllt war, in den sich aber auch eine kleine Borste, nachdem die Cornea und Sclera von vorn nach hinten durchschnitten wurden, leicht einführen liess. Man muss diesen Canal nicht mit dem Fontani'schen verwechseln, der sich im Rinderauge in der Substanz des Orbiculus ciliaris findet.“[2]) Trotz dieser ausdrücklichen Warnung hat Arnold[3]) bereits zwei Jahre später jene beiden Canäle nicht nur miteinander, sondern auch mit dem Sinus venosus Hovii verwechselt, welcher nichts anderes als der durch Anastomose der Venae vorticosae entstandene venöse Kreis ist.[4]) Arnold führt aus, dass der Canal in der Scleralrinne verläuft und dass darin die Irisvenen münden. Nach dem genannten Autor wäre er bereits vor Fontana von Hovius, Ruisch, Heisler und Zinn beschrieben, nach Fontana jedoch noch vor Schlemm von Kieser und Treviranus ausführlicher ausgearbeitet, von Tiedemann, Lauth und Weber dagegen durch die Arterien injiciert worden.[5])

---

[1]) S. Pelechin: Ueber den Canalis Schlemmi. Arch. f. Ophth. XIII. 2.

[2]) Rusts Handbuch der Chirurgie 1830., III., 333. im Abschnitte: „Bulbus oculi.“

[3]) Anatomische und physiologische Untersuchungen über das Auge des Menschen 1832. 10. u. ff.

[4]) S. Brücke. Anatomische Beschreibung des menschlichen Augapfels. 1847. S. 53.

[5]) Arnold l. c. S. 13. In den von Arnold citierten Autoren nachzulesen, konnte ich nicht als meine Aufgabe betrachten. Es wäre auch schwer gewesen, mir diese alten Werke zu verschaffen. In einem oder andern habe ich trotzdem nachgelesen. Unter anderem ist bei Zinn (Descriptio anatomica oculi humani 1780) thatsächlich von einem Circulus venosus iridis die Rede (Cap. XI. § 5). Doch fand er ihn nicht am Menschen-, sondern Ochsenauge. Kieser (Commentatio phisiologica de anamorphorsi oculi) äussert sich in ähnlichem Sinne. Auch er fand denselben nicht beim Menschen, sondern nur bei einer Reihe von Säugethieren und sehr gross beim Falco opifraga. Königstein hat in seiner Abhandlung „Ueber den Canalis Schlemmi“ (Arch. f. Ophth. XXVI. 2) eine schöne Zusammenstellung der älteren Literatur über den Schlemm'schen Canal gegeben. Nach ihm hätte Lauth, dem die Franzosen die Entdeckung dieses Canales zuschreiben, denselben injiciert, jedoch für den Fontana'schen

Pelechin verwechselt in seiner oben citierten Arbeit die zwei Canäle auf Schritt und Tritt und gelangt zur Schlussfolgerung, dass der Canalis Fontanae beim Menschen, dem Hunde und der Katze durch Insertion des Ciliarmuskels an die corneosclerale Verbindung zustandekommt, im Ochsen-, Pferde- und Vogelauge hingegen durch Auseinanderweichen der Ciliarmuskelfasern entsteht und der Fontana'sche Canal weder ein Lymphsinus, noch ein Blutgefäss, sondern irgend eine Accomodationszwecken dienende Einrichtung sei. Auch Luschka[1]) verwechselt den Fontana'schen Canal mit dem Schlemm'schen, dem Sinus venosus iridis, obgleich er den Kammerwinkel des menschlichen Auges selbst wahrhaft schön beschreibt.

Brücke,[2]) Hueck,[3]) Leber,[4]) Müller[5]) und Henle[6]) haben noch vor der Pelechin'schen Abhandlung einen zutreffenden Unterschied zwischen den zwei Canälen gemacht.[7])

Canal gehalten. Die Engländer vindicieren Albinus die Entdeckung des Sinus venosus sclerae.

[1]) Anatomie des menschlichen Kopfes. 1867. S. 397.

[2]) l. c. S. 49.

[3]) Ueber die Bewegung der Kristallinse. 1839. Hueck irrt nur insoferne, als er den im übrigen richtig beschriebenen und gezeichneten Schlemm'schen Canal Sinus Hovii benennt.

[4]) Ueber Verlauf und Zusammenhang der Gefässe im Auge. Arch. f. Ophth. XI. 1.

[5]) Handbuch der Anatomie des Menschen. Eingeweidelehre 1866.

[6]) Anatomische Beiträge zur Ophthalmologie. Archiv für Ophthalm. III. 1.

[7]) Wedl und Bock Pathologische Anatomie des Auges 1868. S. 75. gelangen beim Citieren der folgenden, der deutschen Uebersetzung des Fontana'schen Werkes entnommenen Stelle: „Sie müssen sehen, dass dieser Canal durch das Strahlenband gebildet wird, oder besser gesagt, dass er in dessen Substanz eingehüllt ist" zum Schlusse, dass der heutigen Tages nach Fontana benannte Raum mit Unrecht diesen Namen trägt, da Fontana nicht von einem Raume, sondern einem Canale sprach, welchen er wahrscheinlich vor den Glaskörper artificiell hervorgebracht hat. Diese Ansicht trifft jedoch nicht zu; denn Brücke, Hueck, Ivanoff und Rollett, aus deren Beschreibung und Zeichnung klar hervorgeht, dass der von ihnen nach Fontana benannte Canal dem heutigen Kammerwinkel entspricht, haben sich auch der Benennung Canal bedient und nur Schwalbe, der erkannt hat, dass dieser sogenannte Canal frei mit dem Raume der Kammer zusammenhängt, nannte ihn „Fontana'scher Raum" s. Ueber die Grenzen der Lymphräume des Auges. Arch. für mikr. Anat. II. 1870. S. 272, welcher Bezeichnung sich [illegible] Wilbrand anschloss, und dadurch, dass er [illegible] ständig dieses Ausdruckes bedient [illegible] Was hingegen die Bezeichnung [illegible] unter derselben [illegible] und Bock zusammenfassen [illegible] Brücke und Hueck [illegible] benannt. [illegible] Circulus [illegible] anastomosierenden [illegible] und

Ein nennenswertes Gebilde dieser Gegend beschreibt Hueck: das Ligamentum pectinatum; dasselbe tritt deutlich hervor, wenn die Iris ein wenig zurückgeschlagen und deren Anheftung von der Kammer aus betrachtet wird, wobei dann der an der Kammerperipherie durchscheinende Kranz von Fasern, die von der Iriswurzel gegen den Cornealrand ziehen, zum Vorschein kommt; sie können in ihrer Gesammtheit mit den Zähnen eines Kammes verglichen werden; und zwischen denselben kann man in einen dreiseitigen Canal: den Canalis Fontanae anticus[1]) hereinblicken.

Diese Beschreibung gilt insbesondere mit Bezug auf das Ochsenauge, an welchem Hueck jenes Gebilde entdeckt hat, denn hier ist das Band sehr stark. Dieses Band lässt Hueck aus der Descemet'schen Membran entstehen. Brücke beschreibt das besagte Gebilde auch am Menschenauge, hält es jedoch für den Ursprung des M. dilatator pupillae.[2]) Ivanoff und Rollett[3]) haben diese Ansicht widerlegt und ein klares Bild von den topographischen Verhältnissen dieser complicierten Gegend entworfen.[4]) Sie stellten fest, dass der Fontana'sche Canal nicht aus einem einzigen Lumen, sondern aus zahlreichen kleinen Räumen besteht, welche durch ein Balkenwerk voneinander geschieden sind, dass die Sondierung mit Schweinsborsten, sowie die Injection nur mit der Zerstörung dieses Balkenwerkes gelingen konnte und dass der Schlemm'sche Canal nicht mit dem Fontana'schen Canal identisch, sondern ein venöser Sinus ist; das Hueck'sche Ligamentum pectinatum endlich nichts anderes als den untersten und grössten Balken des Balkenwerkes im Fontana'schen Canal darstellt, welcher sich dadurch charakterisiert, dass er derb, breit und pigmentiert ist.

Nachdem wir im vorhergehenden die Feststellung der wichtigsten topographischen Verhältnisse der uns hier näher interessierenden Gegend

---

wenn wir bedenken, dass in dem von Fontana untersuchten Ochsenauge das Balkenwerk, welches den nach ihm benannten Raum ausfüllt, thatsächlich nichts anderes als ein Haufen von die Ciliarmuskel und die Ciliarfortsätze verbindenden Bindegewebssträngen ist, so können wir nicht umhin, der richtigen Localisation seitens Fontana Anerkennung zu zollen.

[1]) Als Canalis Fontanae medius bezeichnet er einen Spalt zwischen Sclera und Ciliarmuskel, ein Kunstproduct, welches Brücke (l. c. S. 52) für identisch mit dem echten Canalis Fontanae hält. Nach der Beschreibung und Zeichnung Huecks jedoch entspricht entschieden der Anticus dem Kammerwinkel (Taf. I Fig. 7). Der Canalis Fontanae externus ist eine Lücke der Suprachorioidea, die vor der Ora serrata liegt.

[2]) l. c. S. 18.

[3]) Zur Anatomie der Irisanheftung und des Annulus ciliaris, Arch. f. Ophth. XV. 1.

[4]) Bemerkenswert ist indessen, dass die hier obwaltenden Verhältnisse von Brücke, Gerlach, Henle, Haase, Heiberg und hauptsächlich von Müller bereits vor Ivanoff und Rollet richtig beschrieben worden sind.

historisch geschildert haben, lassen wir jetzt die Literatur über die einzelnen Bestandtheile dieser Gegend Revue passieren.

Arnold[1]) und Cruveilhier[2]) beschreiben den Fontana'schen Canal als eine zwischen Orbiculus ciliaris, Sclera und Cornea gelegenen, engen Spalt. Nach Hueck wird der Canal vorne vom Orbiculus ciliaris, hinten vom Corpus ciliare, gegen die Kammer zu vom Ligamentum pectinatum begrenzt. Brücke betrachtet als Grenzen vorne die Sehne des Ciliarmuskels, welche mit dem freien Ende der Descemet'schen Membran verwächst, hinter die Iris, kammerwärts das Ligamentum pectinatum. Ivanoff und Rollet constatieren, dass das Fontana'sche Dreieck beim Menschen viel kleiner als bei Thieren ist. Kammerwärts wird dieser Raum vom Ligamentum pectinatum begrenzt, das sie als eine Anheftung der Iris an der Membrana Descemeti mittels Zähnen ansehen, welch letztere von ihnen als Irisfortsätze bezeichnet werden. Beim Menschen und den verschiedenen Thierspecies wurden wesentliche Unterschiede im Verlaufe und der Grösse dieser Irisfortsätze entdeckt. Während beim Ochsen und beim Pferde der Ursprung dieser Balken aus der Iris mit der Endigung der Membrana Descemeti correspondiert, geschieht die Umbiegung des Lig. pectinatum aus der Iris beim Menschen und den Raubthieren viel mehr peripherwärts, wodurch sein Verlauf hakenförmig wird. Durch diese Lagerung der Irisfortsätze ist es auch bedingt, dass der Fontana'sche Canal beim Menschen und den Raubthieren viel weiter peripher zu liegen kommt, als beim Ochsen und Pferde. Die Irisfortsätze werden gegen den Kammerraum zu vom „Epithel" der Descemet'schen Membran bedeckt, welches sich auch in dem Raume zwischen den Irisfortsätzen ausbreitet. Der Fontana'sche Canal wäre demnach durch eine aus Epithelzellen bestehende Wand von der Kammer geschieden. Zwischen Mensch und Thieren liegt hier der Unterschied darin, dass sich bei letzteren hinter diesen Zellschichten eine zusammenhängende gezähnte Lamelle befindet, beim Menschen dagegen nur dünne Fasern, so dass sie nicht einmal auf jedem Schnitte wahrzunehmen sind. Bei Kindern sind diese Fäden, die Irisfortsätze, dicker und massiger als bei Erwachsenen.

Das Balkenwerk, welches den Fontana'schen Canal ausfüllt, wurde bereits von Brücke[3]) beschrieben. Nach seiner Angabe entsteht es durch dichte Verflechtung starker kernloser Fasern. Reichert und Bowman[4])

---

[1]) L. c. S. 13.

[2]) Anatomie descriptive 1836. S. 464.

[3]) L. c. S. 51.

[4]) Citiert in dem Werke Haases „Ueber das Lig. pectinatum." Arch. f. Ophth. XIV. 1. S. 48, und Gerlach, Beiträge zur normalen Anatomie des menschlichen Auges 1880, S. 52—53.

haben jedoch schon vor ihm beschrieben, dass die Descemet'sche Membran am Rande der Cornea in Lamellen zerfällt, welche an der Innenseite des Schlemm'schen Canals verlaufen. Gerlach[1]) behauptete, dass das Ligamentum pectinatum aus der Auffaserung der Descemetis entsteht, welche Ansicht trotz späteren Widerrufes seitens des Verfassers von vielen Handbüchern übernommen wurde. Henle[2]) beschreibt dieses Faserwerk sehr schön. Er unterscheidet zwei Theile an demselben: ein elastisches Lamellensystem, welches von der Membrana Descemeti auf der inneren Seite des Sinus venosus iridis zum M. ciliaris zieht, mit seinen innersten Lamellen die der Augenkammer zugekehrte freie Seite des circulären Theiles des M. ciliaris überzieht, sich sodann zum Insertionsrand der Iris begibt, und das bindegewebige Ligamentum pectinatum, welches sich den innersten elastischen Lamellen anschliesst. Die Bündel desselben legen sich bisweilen enge aneinander, zuweilen jedoch bilden sie ein weitmaschiges Netz. Nach Henle besteht das elastische Netz im ganzen aus 6—8 Lamellen. An ihrer Bildung nimmt auch die Membrana Descemeti Theil, doch ziehen die Fasern auch hinter der Membrana Descemeti dem Centrum der Cornea zu. Jede dieser Lamellen besteht aus einem Netze breiter und flacher Fasern, dessen Maschenräume oval sind, mit aequatorial gerichtetem Längsdurchmesser.

Den beim Menschen thatsächlich vorhandenen Verhältnissen, wenn auch nicht der Bezeichnung Ligamentum pectinatum, entspricht die Beschreibung Haases besser als die Henles. Haase versteht unter Ligamentum pectinatum jenen Bandapparat, welcher die Fortsetzung der Membrana Descemeti bildet und den der Kammer zugewandten Theil des M. ciliaris überzieht, um sich dann an der vorderen Oberfläche der Iris zu verlieren. Dieses Band besteht aus Bindegewebssträngen, auf welchen Zellen sitzen — bei jüngeren Individuen mehr als bei Erwachsenen — und hätte den Zweck, einerseits zwischen Iris und der Membrana Descemeti, andererseits zwischen Iris und Ciliarmuskel eine Verbindung herzustellen.

Ivanoff und Rollet führen aus, dass am Balkenwerke des Fontana'schen Raumes zahlreich ovale Kerne sitzen, die sich lebhaft färben und zu welchen flache, mit Fortsätzen versehene Zellen gehören, die miteinander anastomosieren. Die genannten Autoren unterscheiden genau dieses Netz vom eigentlichen Ligamentum pectinatum, den Irisfortsätzen.

Sie theilen auch dieses Balkenwerk in ein klein- und ein grossmaschiges ein, wovon das erstere die innere Wand des Schlemm'schen Canales bildet, das letztere der Iris zu liegt.

---

[1]) Handbuch der allg. und spec. Gewebelehre.

[2]) Handbuch der Anat. des Menschen 1866.

Heilberg Hjalmar[1]) hat jene Fasern — gleichzeitig mit Ivanoff und Rollet, jedoch unabhängig von ihnen — in nahezu ähnlicher Weise beschrieben, er hebt jedoch den Ursprung des Faserwerkes aus der Membrana Descemeti besonders hervor.

In der Kenntnis dieser Gegend bedeutet das Werk Schwalbes[2]) einen grossen Fortschritt. In demselben wird nachgewiesen, dass der Fontana'sche Canal nicht durch eine zusammenhängende „Epithel"-Lamelle vom Kammerraume geschieden ist, wie dies Ivanoff und Rollet glaubten, sondern mit demselben direct communiciert,[3]) also kein Canal, sondern ein Raum, ein ergänzender Theil der Kammer, der Kammerwinkel, ist. Ferner weist Schwalbe nach, dass das Ligamentum pectinatum beim Ochsen nicht aus einer zusammenhängenden Lamelle, sondern aus drei Reihen von gesonderten Balken besteht, welche nicht nur auf einer, der Kammer zugewandten Seite, sondern ebenso wie die Balken des Fontana'schen Raumes allerseits mit Endothel bedeckt sind. Zwischen der letzten Reihe der Balken des Ligamentum pectinatum und der ersten Reihe jener des Fontana'schen Raumes hat er keinen wesentlichen Unterschied gefunden. Beim Menschen ist diese Unterscheidung nicht einmal möglich, weshalb er beim Menschen die ganze Fasermasse mit dem Namen „Ligamentum pectinatum" bezeichnet.

Waldeyer[4]) stimmt dem bei. Bereits Schwalbe erwähnt, dass die Irisfortsätze des Menschen nicht den Rand der Membrana Descemeti erreichen. Waldeyer geht noch weiter und erklärt, dass beim Menschen eigentlich Irisfortsätze, oder wie er sie nennt, Pallisaden gar nicht vorhanden sind. Der Kammerwinkel wird von Waldeyer Iriswinkel genannt. Dieser Autor erwähnt, dass sich an der Bildung der hinteren Wand des Winkels auch das Bindegewebe der Processus ciliares, jedoch in verschiedener Weise, betheiligen kann, indem das Bindegewebe der Processus ciliares durch Annäherung von Iris und Ciliarmuskel aus der Bildung des Kammerwinkels ausgeschlossen zu werden vermag. (Nach Henle und Haase haftet die Iris direct am Ciliarmuskel. Luschka hat jedoch bereits vor Waldeyer beobachtet, dass sich das Bindegewebe der Ciliarfortsätze zwischen Iris und Ciliarmuskel einhielt, und auch darauf aufmerksam gemacht, dass aus diesem der Kammer zugewandten Theile des

[1]) Periferien of Tunica Descemeti og dens Inflydise par Acomodation (Ref. Zehenders Monatsblätter 1879, S. 80).

[2]) Untersuchungen über die Lymphbahnen des Auges und ihre Begrenzungen. Arch. f. mikr. Anat. VI. 1870.

[3]) L. c. S. 273. Die directe Communication war auch schon Hueck bekannt. Eine classische Darstellung des Kammerwinkels hat noch vor Schwalbe Müller geboten. Arch. für Ophth. III. 1. S. 48, desgleichen Luschka (Anat. des menschlichen Kopfes).

[4]) Graefe Saemisch, Handb. der ges. Augenheilk. 1874, 1. S. 28.

Bindegewebes der Ciliarfortsätze im Falle einer Entzündung das Exsudat direct in die vordere Kammer gelangen kann.)[1])

Mit Bezug auf das Faserwerk des Kammerwinkels schliessen sich sowohl Schwalbe als auch Waldeyer der Eintheilung von Ivanoff und Rollet an. Schwalbe macht zwischen dem klein- und grossmaschigem Netz vom genetischen Standpunkte aus einen scharfen Unterschied. Ersteres bezeichnet er als „kernreiches Plattenwerk der inneren Wand des Schlemm'schen Canals“ [2]) und hält es für eine directe Fortsetzung der Membrana Descemeti. Es besteht aus dem die Scleralrinne überdachenden Faserwerke und bildet die innere Wand des Schlemm'schen Canals, welche Hohlräume mit aequatorialer Längsaxe einschliesst; es endigt in der am peripheren Rande der Scleralrinne gelegenen Fasermasse, welche zahlreiche circuläre Fasern enthält und von Schwalbe als hinterer Grenzring[3]) bezeichnet wurde, an dessen anderer Seite sich die meridionalen Fasern des Ciliarmuskels inserieren.

Das grossmaschige Netz nennt Schwalbe beim Menschen Ligamentum pectinatum. Nach seiner Auffassung entsteht aus der Auffaserung der Iriszipfel, wobei er unter Iriszipfel einen Fortsatz der Iris von derselben Gewebsstructur versteht; bei Thieren gehen sie in das wahre Hueck'sche Ligamentum pectinatum über, beim Menschen hingegen lösen sie sich im grossmaschigen Netze auf. Bei Waldeyer lesen wir, dass dieses grossmaschige Netz beim Menschen häufig fehlt und nur in vereinzelten Fällen die den Fontana'schen Räumen entsprechenden Lücken angetroffen werden.

Gerlach[4]) hat sich gleichfalls mit dieser Gegend befasst und eine Verwirrung in der Literatur dadurch hervorgebracht, dass er die hier befindlichen verschiedenen Gebilde für ein Band ansah, und das „ringförmige aus Bindesubstanz bestehendes Gebilde, welches topographisch mit allen Constituentien der Ciliargegend in Verbindung steht und den Einigungspunkt für Corpus ciliare, Iris, Ciliarmuskel, Sinus venosus iridis und die Verbindungsstelle von Sclera und Hornhaut bildet“,[5]) als Ligamentum annulare bulbi bezeichnet hat, insofern als der zur Bezeichnung dieses Gebildes am geeignetsten scheinende Terminus „Ligamentum ciliare“ bereits früher für die Bezeichnung des Ciliarmuskels angewendet war. Wenn dieses Band dicht und stark entwickelt ist, so ist es prismatisch, hat drei Seiten und drei Winkel. Die Vorderseite bildet die

[1]) Anatomie des menschlichen Kopfes 1867.

[2]) Diese Benennung gebrauchte er erst später im Jahre 1885 in seinem Werke „Anatomie der Sinnesorgane“.

[3]) L. c., S. 301. Wird in seiner „Anatomie der Sinnesorgane“ als Scleralwulst bezeichnet (S. 172).

[4]) Ueber das prismatisch gestaltete Ringband der Ciliargegend des Menschen. (Beiträge zur Normalen Anat. des menschlichen Auges, 1880, S. 36.)

[5]) L. c., S. 40.

hintere Wand des Schlemm'schen Canals, an der peripheren Seite haften die meridionalen Fasern des Ciliarmuskels, die vordere Hälfte der Innenseite sieht in die Kammer, an der hinteren Hälfte entspringt die Iris; in den Winkel, welcher der Augenaxe zu gerichtet ist, fällt die Membrana Descemeti und an ihren peripheren Winkeln haften u. zw. am vorderen die meridionalen Fasern des Ciliarmuskels, am hinteren hingegen, welcher sich zwischen Iris und Ciliarmuskel in den sogenannten Sulcus ligamenti annularis einkeilt, die des Müller'schen Ringmuskels. Die Entwickelung des ganzen Bandes weist übrigens grosse Varietäten auf, indem seine Aussen- und Innenseiten zuweilen kleiner sind und der hintere Winkel oft weniger prominiert. Die wichtigste Varietät ist diejenige, wenn das gewöhnlich dichte Gewebe des Ligamentum annulare bulbi locker wird, besonders in der Gegend des hinteren Winkels, wobei dann in demselben grosse Lücken auftreten. Diese sind die Fontana'schen Räume und das Maschenwerk, welches dieselben begrenzt, das Ligamentum pectinatum.

Das Gerlach'sche Ligamentum annulare bulbi darf man also nicht wie dies einzelne Handbücher thun, mit dem Ligamentum pectinatum identificieren. Wir sehen ja auch, dass Gerlach das Ligamentum pectinatum im Schwalbe'schen Sinne, nämlich das Vorhandensein eines den Kammerwinkel ausfüllenden Maschenwerkes, eher als Ausnahme betrachtet. Bezüglich der vorhandenen Varietäten glaubt er, dass dieselben ebenso wie diejenige im Bau des Ciliarmuskels vom Refractionszustande des Auges abhängen;[1]) den Zusammenhang zwischen den Gebilden des Kammerwinkels und der Accomodation haben übrigens schon Pelechin und Heiberg behauptet, worin derselbe jedoch bestände, darüber haben sie sich nicht geäussert.

Gleichzeitig mit dem Werke Gerlachs hat auch Heisrath[2]) eine Arbeit über diesen Gegenstand publiciert. Mit der Benennung Ligamentum pectinatum wünscht er das Maschenwerk des Fontana'schen Raumes bezeichnet zu wissen, während er dem Hueck'schen Bande die Bezeichnung „Anheftungsfasern der Iris" verleiht. Im übrigen erklärt er, dass beim Menschen das Maschenwerk des ganzen Fontana'schen Raumes äusserst gering sei und kaum ein paar Lücken einschliesse.

Straub,[3]) der sich laut eigener Angabe nur den von van Recken im Jahre 1857 publicierten Untersuchungen anschliesst, geht noch weiter, in dem er das Vorhandensein eines Ligamentum pectinatum im Kammerwinkel des Menschen rundweg negiert. Die M. Descemeti

[1]) L. c. 45.

[2]) Ueber die Abflusswege des humor aquaeus etc. Arch. f. Ophth. XXVI. 1.

[3]) Notizen über das ligamentum pectinatum und die Endigung der Membrana Descemeti. Arch. f. Ophth. XXXIII. 3.

zerfällt nach seiner Ansicht beim Menschen in eine oberflächliche und eine tiefe Schichte. Die tiefe theilt sich abermals in fächerförmig divergierende Lamellen, welche grösstentheils zum Ciliarmuskel, zum kleineren Theile zur Iris ziehen. Dies ist das Maschenwerk, welches sich an der Innenseite des Schlemm'schen Canales ausbreitet. Die oberflächliche (der Kammer zugewendete) Lamelle zerfällt in keine weiteren Lamellen, sondern bildet nur der Fläche nach ein Netz, welches auf genauen Meridionalschnitten gar nicht sichtbar ist. Werden die Schnitte jedoch schief geführt, so kommen einzelne Theile des Netzes zur Ansicht, und dies wurde von den Autoren für das Ligamentum pectinatum gehalten: diese Auffassung ist jedoch irrig, denn beim Menschen gebe es kein Ligamentum pectinatum, und zwar deshalb nicht, weil sich der Irisursprung beim Menschen höher als die Endigung der Descemet'schen Membran befindet; der menschliche Kammerwinkel ist frei von jedwelchem Bandapparate, die Balken des Fontana'schen Raumes, Ivanoffs und Rollets Irisfortsätze, Waldeyers Pallisaden, sind nur bei Thieren vorzufinden. Dem gegenüber behauptet Königstein,[1]) dass die Verhältnisse des Ligamentum pectinatum beim Menschen und beim Thiere die gleichen wären.

Die Anatomie des Kammerwinkels wurde von Rochon-Duvigneaud[2]) ausführlich behandelt und embryologisch sowie vergleichend anatomisch beleuchtet. Die zwei Netzsysteme, welche nach Ivanoff und Rollet von einer grosser Reihe der Autoren als gross- und kleinmaschig, von Henle, Straub und van Recken als oberflächliche und tiefe Auffaserung der Membrana Descemeti beschrieben wurden, hat er auf vergleichend anatomischer Grundlage benannt. Das den Kammerwinkel — im engeren Sinne — ausfüllende bezeichnete er als Netz des espace ciliosciéral. Das andere, welches sich zwischen Endigung der Descemet und dem Schwalbe'schen hinteren Grenzring (Scleralwulst, anneau limitant postérieur) ausbreitet, als reticulum sclerocornéen. Von einem ciliosclera1en Raume spricht er deshalb, weil im Thierauge, die mit dem Kammerwinkel homologe Stelle zwischen dem bindegewebigen Theile der Processus ciliares und der Sclera liegt. Dieser Raum wird gegen die Peripherie zu vom Ciliarmuskel in der Richtung der Augenaxe vom Ligamentum pectinatum Hueck begrenzt und von derben Bindegewebsbündeln ausgefüllt, welche sich allmählich in das zwischen Ciliarmuskel und Ciliarfortsätzen befindliche Bindegewebe fortsetzen, das vorne locker ist, weiter hinten allmählich stärker wird. Dadurch wird die Grenze des ciliosclera1en Raumes gegen die Peripherie zu sehr unbestimmt und ist

[1]) Ueber die Endigung der Membrana Descemeti. Arch. f. Ophth. XXV. 3. 1879.

[2]) Recherches anatomiques sur l'angle de la chambre antérieure et le canal de Schlemm (Arch. d'Ophth. XII. S. 732. 1892).

bei den Carnivoren am wenigsten ausgesprochen, wo das ciliosclerale Spatium in das suprachorioideale, die Fasern des Ligamentum pectinatum in einer histologisch nicht zu unterscheidenden Weise in die der Lamina fusca übergehen.[1]) Demnach wäre das Ligamentum pectinatum mit der Lamina fusca homolog und auch der Zweck beider identisch: nämlich die fibröse Hülle des Auges an die uveale zu fixieren. Beim Menschen und den höheren Affenspecies jedoch, bei denen mit der Accomodation auch deren Organ, der Ciliarmuskel, kräftig entwickelt ist, hat dieser die fixierende Rolle des Ligamentum pectinatum übernommen, welches daher entbehrlich und beim Menschen und den höheren Affenspecies zu einem rudimentären Organ wurde.[2]) Der menschliche Typus des Kammerwinkels, welcher übrigens beim Macacus am besten ausgesprochen ist,[3]) wird durch den Mangel des Ligamentum pectinatum und der Faserung des Spatium ciliosclerale charakterisiert. Die Kammerbucht ist leer, frei von jedwelchem Bandapparate und peripher vom Ciliarmuskel scharf begrenzt; es ist kein Winkel, sondern ein vom scharfen Kammerrande des Ciliarmuskels gebildetes Bogengewölbe arcade ciliosclerale.[4]) Dessenungeachtet gibt er zu, dass es Ausnahmen von dieser Beschreibung gibt, und in einzelnen Augen feine Trabekeln zu finden sind, welche pigmentiert sein können und vom Irisrande zum Ansatz des Ciliarmuskels ziehen, gewissermaassen dessen Sehne verdoppelnd. Sie liegen gewöhnlich der Sehne dicht an, haben jedoch zuweilen auch erweiterte Lücken und bilden dann die Andeutung des Ligamentum pectinatum. Auch beim Menschen fehlt erst nach der Geburt das Ligamentum pectinatum. Beim Foetus ist es, wie die embryologischen Untersuchungen Rochon-Duvigneauds nachwiesen, vorhanden.

Bei einem 3 monatlichen Embryo, bei welchem die Iris noch sehr klein und die Pupille so weit wie die Kammer selbst ist, wird der ganze Kammerwinkel von einem zelligen Maschenwerke ausgefüllt, dessen der Augenachse zu liegender Rand zwischen der Iris und der feinen Endigung der Membrana Descemeti liegt; dasselbe Bindegewebe zieht sich auch auf den die Iris bildenden vorderen Rand der secundären Augenblase

---

[1]) Précis iconographique d'anatomie normale de l'oeil. 1895 S. 38.

[2]) Schon Angelucci (Ueber Entwickelung und Bau des vorderen Uvealtractus der Vertebraten, Arch. f. mikr. Anat. XIX.), hat die schwache Entwicklung des Lig. pectinatum beim Menschen der kräftigen Entwicklung des Ciliarmuskels zugeschrieben.

[3]) Recherches anatomiques sur l'angle de la chambre antérieure etc. Arch. d'Ophth. 1892 S. 736. Nach Hans Virchov (Ueber die verschiedenen Formen des Lig. pect. Arch. f. Anatomie u. Physiologie. 1885. S. 587) ist das Lig. pect. beim Affen besser ausgebildet als beim Menschen.

[4]) Ibidem S. 733. Schon Luschka führt aus, dass die periphere Wand des Kammerwinkels von der vorderen, rinnenförmig vertieften Seite des Ciliarmuskels gebildet wird. Anat. des menschlichen Kopfes 1867. S. 435.

und überbrückt das Gebiet der Pupille. Das Bindegewebe der Iris, die Membrana pupillaris und das Ligamentum pectinatum entstehen also aus einer gemeinsamen embryonalen Anlage. Die beiden letzteren verschwinden beim Menschen im Verlaufe der weiteren Entwicklung.[1])

Bei einem Embryo von 6 Monaten besteht zwischen Iris und Descemet keine Verbindung mehr. Der Raum zwischen Sclera und den Ciliarfortsätzen ist jedoch noch mit Trabekeln ausgefüllt und weist den bei Thieren vorkommenden Typus auf. Das Reticulum sclerocornéen lässt er aus der Sclera entstehen und glaubt auch damit zwischen dem Faserwerke des sclerocornealen Reticulums und des Fontana'schen Raumes einen Unterschied machen zu können, insoferne als ersteres zu den fibrösen, letzteres zu den uvealen Hüllen des Auges gehören würde. Letztere Thatsache widerspricht jedoch den Untersuchungen von Angelucci und Gabrielides. Diese Autoren haben ihre Folgerungen aus Erfahrungen an Hühnerembryonen abgeleitet, wo die Entwicklung der einzelnen Gebilde leichter mit Aufmerksamkeit als an menschlichen Embryonen verfolgt werden konnte, an welchen Rochon-Duvigneaud seine Forschungen angestellt hat.

Nach Angelucci[2]) befindet sich anfangs vor der Linse eine Bindegewebemasse, in welcher mit der Entwicklung der Iris, wenn sich nämlich der vordere Rand des Augenbechers in Form einer Falte nach unten biegt, oedematöse Gewebslücken entstehen. Diese bilden die ersten Andeutungen der Kammer. Durch ihre Confluenz kommt letztere zustande, indem sich die Cornea von der Pupillarmembran trennt. Der Anfang der Kammer zeigt sich immer an der Peripherie. Für die weitere Entwicklung ist ein an der Kammerperipherie (beim Hühnerembryo am 4. Tage) auftretender Zellhaufen von Bedeutung, an dessen peripheren Partien sich die Zellen zu Fasern differencieren, während sie an dem der Kammer zu gelegenen Theile sternförmig bleiben. Aus ersteren entsteht der Ciliarmuskel, aus letzteren der Fontana'sche Raum, dessen Lücken später durch das sich bildende Kammerwasser auseinandergedrängt werden. Angelucci leitet demnach sämmliche Gebilde des Kammerwinkels von der Uvea ab.

Gabrielides[3]) ist der gleichen Ansicht, nur enthält seine Schilderung noch einige neuere Daten. Nach ihm entwickelt sich das Endothel der

[1]) „La même membrane de tissu conjonctif embryonnaire constitue donc successivment le systeme trabéculaire ciliosclèral (ligament pectiné), la trame conjonctive de l'iris et la membrane pupillaire. La partie irienne est seul destinée à persister chez l'homme." Recherches etc. Arch. d'Ophth. 1892. S. 741.

[2]) Ueber Entwicklung und Bau des vorderen Uvealtractus der Vertebraten. Arch. f. micr. Anat. XIX. S. 160.

[3]) Recherches sur l'embryogenie et l'anatomie comparée de l'angle de la chambre antérieure chez le poulet et chez l'homme. Arch. d'Ophth. 1895.

der Membrana Descemeti am 6. Tage der Bebrütung. Am 7. Tage tritt in dem Winkel zwischen Cornea und dem vorderen Rande der Augenblase ein Zellhaufen auf, welcher die erste Andeutung der Iris bildet. Das gegenüberliegende Endothel der Membrana Descemeti zerfällt jetzt in 2 Zellgruppen, deren innere aus einer Reihe von Endothelzellen besteht und auf die Iris[1]) übergeht. Die äussere enthält 4 Reihen Endothelzellen und verharrt auf ihrem Platze. Zur selben Zeit treten noch zwei Zellgruppen auf, deren eine aus lichten ovalen Zellen besteht, aus welcher sich das Ligamentum pectinatum, und eine hinter derselben befindliche, aus der sich der bindegewebige Theil der Ciliarfortsätze entwickelt, während die obenerwähnte Endothelzellengruppe die embryonale Anlage des sclerocornealen Netzes bildet. Ueber diesen tritt am 11. Tage eine neuere Zellgruppe auf, aus welcher der Ciliarmuskel entsteht. Aus diesen Beobachtungen von Gabrielides geht hervor, dass das sclerocorneale Netz als directe Fortsetzung der Membrana Descemeti betrachtet werden kann, während das Ligamentum pectinatum keinesfalls eine Fortsetzung der Descemet'schen Membran ist; beide sind aber aus der Uvea entstanden.

In neuerer Zeit hat sich Panaghis Jeannulatos[2]) mit der Embryologie des Kammerwinkels befasst. Seine Untersuchungen hat er hauptsächlich an Kaninchen-, Schaf- und Schweins-Embryonen angestellt. Beim Kaninchenembryo existiert am 15. Tage noch keine Kammer. Zwischen Linse und Hornplatte befindet sich eine Bindegewebsmasse: das „intercristallocorneale Mesoderm", welche an den Rändern des Augenbechers mit dem periretinalen Bindegewebe, ferner mit einem die Linse umgehenden Fortsatze (pedicule hyalociliaire) des Glaskörperbindegewebes in Contact ist. Der Ort wo diese verschiedenen Bindegewebmassen confluieren, ist das ciliare Mesoderm (carrefour anastomotique). Die Kammer beginnt mit der Spaltung des intercristallocornealen Bindegewebes, und zwar entwickelt sich zuerst ihr centraler Theil, nicht wie Angelucci angab, ihr peripherer Theil. Durch diese Spaltung, welche beim 17tägigen Kaninchenembryo bereits beendet ist, zerfällt das intercristallocorneale Bindegewebe in Cornea und iridopupillare Platte. Durch die in der Basis der iridopupillaren Platte und im ciliaren Mesoderm auftretende Zellvermehrung entsteht das Ligamentum pectinatum.

In dem Bindegewebe, welches gegen den Schlemm'schen Canal

---

[1]) Diese Beschreibung stimmt mit den Angaben von Henle, van Recken, Straub vollkommen überein, besonders wenn wir in Betracht ziehen, dass man sich die Entstehung der Fasern der Descemet und des sclerocornealen Netzes als cuticulare Ausscheidung jener Endothelzellen vorstellt.

[2]) Recherches embryologiques sur le mode de formation de la chambre anterieur chez les mammiferes et chez l'homme. Thèse de Paris 1896.

zu gelegen ist, treten dann längliche Zellreihen auf, welche ein Maschenwerk bilden. Dieses ist die embryonale Anlage des sclerocornealen Maschenwerkes oder, wie es Jeannulatos nennt, système amphiblistroide keratoscelérotical. Er lässt also nicht einmal das scelerocorneale Netz aus der Membr. Descemeti entstehen. An jungen (42tägigen) menschlichen Embryonen hat er dieselben Verhältnisse gefunden, wie bei 13tägigen Kaninchen-Embryonen. Die Beschreibung der aus einer späteren Periode entstammenden menschlichen Embryonen stimmt vollends mit der von Gabrielides und Rochon-Duvigneaud überein.

Wir wollen die Histologie des Kammerwinkels, die feineren Verhältnisse des darin befindlichen Faserwerkes nur der Vollständigkeit halber und bloss flüchtig berühren, da sich die diesbezüglichen Daten hauptsächlich auf Thieraugen beziehen. Beim Menschen gibt es eigentlich gar keinen Bandapparat im Raume des Kammerwinkels, weswegen wir uns bei unseren Untersuchungen auch nicht in diesen Gegenstand vertiefen konnten.

Wir haben bereits früher erwähnt, dass Brücke zuerst die Balken des Fontana'schen Canales beschrieben hat. Seiner Ansicht nach waren diese Fasern kernlos, doch haben Leber, später Ivanoff und Rollet — aus deren Werken die Kenntnis dieses Balkenwerkes ins allgemeine Bewusstsein übergangen ist — nachgewiesen, dass auf ihnen Kerne liegen, zu welchen lange Zellen mit Fortsätzen gehören.

Schwalbe[1]) hat die Verhältnisse sowohl der Irisfortsätze als auch des Trabekelsystems des Fontana'schen Raumes sehr umständlich beschrieben. Die Irisfortsätze des Ochsen entspringen mit einem conischen Stück von der Iris und setzen sich mit einer cylindrischen Endigung an der Membr. Descemeti an. Ihr Anfangsstück zeigt die Gewebsstructur der Iris (daher der Name Iriszipfel) und ist pigmentiert. Die Endigungen zeigten eine homogene, feine Längsstreifung, welche darauf hinweist, dass sie aus feinen Fasern zusammengesetzt sind; sobald dieselben zur Membr. Descemeti gelangen, gehen sie nach Schwalbe in circuläre Richtung über, verflechten sich daselbst und bilden am Rande der Descemet'schen Membran einen Wulst, welchen er als vorderen Grenzring bezeichnet. Von diesem gehen Fasern nach oben, welche die innere Wand des Schlemm'schen Canales bilden. Andererseits endigen in letzteren die Balken des Fontana'schen Raumes. Alle diese Fasern sind von einer Endothelscheide bedeckt, deren Kerne oval, während die der Membr. Descemeti rund sind. Die beiden Endothelschichten gehen ineinander über. Die Descemet'sche Membran selbst endigt auch nicht frei, sondern übergeht, indem sie ihre glasartige Constitution verliert, in das Faserwerk

[1]) Ueber die Lymphbahnen des Auges. Arch. f. mikrospische Anat. II.

der inneren Wand des Schlemm'schen Canales. Waldeyer schreibt im Graefe-Saemisch'schen [1]) Sammelwerk — und von hier haben es auch die meisten Verfasser von Lehrbüchern übernommen — dass das Ligamentum pectinatum — darunter versteht er beim Menschen das den Kammerwinkel je nach seinem kleineren oder grösseren Entwicklungsgrade mehr oder weniger abrundende cavernöse Gewebe — durch Auffaserung der M. Descemeti entsteht, setzt jedoch hinzu, dass auch die übrigen Constituenzien des Kammerwinkels, Sclera, Cornea, Iris, Ciliarmuskel und auch das Bindegewebe der Ciliarfortsätze Fasern zu diesem Maschenwerk entsenden. Mit Bezug auf die Endigung der Irisfortsätze des Thieres theilt er die interessante, an einem Präparate von Mihálkovics, seinem damaligen Assistenten, gemachte Beobachtung mit, dass die Membr. Descemeti den ihr anliegenden Theil der Irisfortsätze überzieht.[2]) Ein Jahr später haben Ciaccio, ferner Macdonald[3]) die Durchbohrung der Descemet'schen Membran durch die Irisfortsätze beschrieben. Im Jahre 1879 hat Exner an einem Präparate seines Schülers Ellery-Briggs[4]) gleichfalls die Perforation der Membrana Descemeti durch das Ligamentum constatiert.

Königstein[5]) beschreibt diese Verhältnisse ausführlicher. Er gibt an, dass die Irisfortsätze, welche er mit Waldeyer Pallisaden nennt, die Membr. Descemeti durchbohren und nicht an deren Rand inserieren, sondern vorher in Ringfasern übergehen und so den vorderen Grenzring Schwalbes bilden. Der vordere Grenzring liegt daher nicht am Rand der Membr. Descemeti, sondern vor derselben. Die Descemet'sche Membran hat überhaupt keinen freien Rand, sondern ihre Fortsetzung überzieht als glasartige Substanz die Irisfortsätze und die Trabekeln des Fontana'schen Raumes. Bei jungen Thieren (Kälbern, Fohlen) besitzt die Membr. Descemeti einen scharfen Rand. Bei diesen verlaufen die Fasern des Ligamentum pectinatum über dem Rand der Membr. Descemeti und sind auch mit keiner glasartigen Substanz überzogen, woraus er schliesst, dass die Membr. Descemeti sich erst nachträglich auf die obenerwähnten Fortsätze ausbreitet. Beim Menschen seien diese Verhältnisse vollkommen gleich.

Angelucci beschreibt in seiner citierten Arbeit die Endigung der Irisfortsätze in ähnlicher Weise. Auch er glaubt nicht, dass der Schwalbesche vordere Grenzring zur Membr. Descemeti gehört. Auch beim Menschen beschreibt er die Irisfortsätze, die Perforation der Membr. Descemeti

---

[1]) Graefe-Saemisch. Handbuch der gesammten Augenheilkunde 1874. S. 226. Dies hat übrigens, wie wir bereits erwähnt haben, zuerst Gerlach behauptet.

[2]) L. c. S. 228.

[3]) S. Nagels Jahresberichte 1875.

[4]) S. Nagels Jahresberichte 1879. Original-Sitzungsberichte der k. k. Akademie zu Wien. XXIX.

[5]) Ueber die Endigung der Membrana Descemeti. Arh. f. Ophth. XXV. 1879.

durch dieselben und führt aus, dass sich die Irisfortsätze an ihren Enden zu Platten verbreitern, welche untereinander durch Fasern zusammenhängen. Die Perforation käme so zustande, dass die Membr. Descemeti die Fasern umwächst, wie er dies an Kaninchen-Embryonen nachgewiesen hat.

Nach Straub[1]) wird die Membr. Descemeti bei Thieren nicht ganz von den Pallisaden durchbohrt, sondern nur bis zur Mitte ihrer Dicke. Daselbst ändern sie plötzlich ihre Richtung und ziehen in der Ebene der Membr. Descemeti gegen die Augenachse zu und hängen miteinander durch parallele Fasern (Querstücke) zusammen. Beim Menschen gibt es natürlich keine Durchbohrung, weil es auch kein Ligamentum pectinatum gibt. Der vordere Grenzring bildet jedoch das Rudiment und einzige Residuum desselben, und diente einst diesem Band zur Insertion. Bezüglich der Natur der Balken des Fontana'schen Raumes ist die Ansicht der Autoren sehr verschieden. Reichert, Haase haben Bindegewebsfasern, Bowmann, Frey, Heiberg elastische, Kölliker Fasern der Uebergangsform angenommen.[2]) Henle hält die Fasern der inneren Wand des Schlemm'schen Canales für elastisch, die des Ligamentum pectinatum für bindegewebig. Schwalbe, sowie Waldeyer halten die Grenzringe und das dazwischen ausgespannte Netz für elastisch, das Ligamentum pectinatum für Bindegewebe. Nach Angelucci sind die von der Iris entspringenden Fäden des Ligamentum pectinatum bindegewebig, die von den Ciliarfortsätzen kommenden elastisch. Nach Gerlach ist sein Ligamentum annulare bulbi aus aequatorialen, meridionalen und radialen Fasern zusammengesetzt. Aequatorial sind die Fasern des vorderen und hinteren Grenzringes (nach seiner Terminologie der innere und äussere). Erstere sind hauptsächlich elastisch, während im letzteren viel Bindegewebsfasern vorhanden sind. Die Meridionalfasern sind vornehmlich bindegewebig. Sie bilden zum Theil die Sehne der Meridionalfasern des Ciliarmuskels; zum Theil ziehen sie von den Ciliarfortsätzen und von der Iris zur Gegend des hinteren Grenzringes. Von letzteren sind es die vorderen, welche sich auf der Oberfläche der Iris des eigentlichen Ligamentum pectinatum verlieren, während die hinteren zum Theile im Gefäss-Stroma der Iris endigen, zum Theil als Sehne des Musculus dilatator pupillae fungieren. Ein anderes Faserbündel zieht in radialer Richtung von der Endigung der Membr. Descemeti zum hinteren Grenzring. Dessen Fasern sind untereinander netzartig verbunden und elastisch. Schliesslich sind die radial verlaufenden Fasern bindegewebig und fixieren die Iris an den Ciliarkörper.

---

[1]) Notizen über das Lig. pect. Arch. f. Ophth. XXXIII. 3.

[2]) S. zusammengestellt in Haase l. c. S. 48 u. Gerlach, „Ueber das prismatisch gestaltete Band" etc. S. 53.

* * *

Nachdem wir in dieser Weise die Literatur des Kammerwinkels überblickt haben, gehen wir zur Besprechung der Literatur des Schlemm-schen Canales[1]) und der Fasernmasse über, welche ihn von der Kammer trennen. Der Umstände der Entdeckung des Schlemm'schen Canales und der darüber entstandenen Prioritätsstreitigkeiten haben wir bereits zu Beginn dieses Capitels gedacht. Wir haben erwähnt, dass ihn der Entdecker dieses Canales, Friedrich Schlemm, für eine in der Sceleralrinne gelegene dünnwandige Vene gehalten hat.

Spätere Autoren: Weber, Arnold, Brücke haben denselben gleichfalls für einen venösen Sinus angesehen. Arnold[2]) hat in demselben bei Erstickten Blut gefunden, hat ihm von den Arterien und Venen aus sowie unmittelbar injiciert und glaubt, dass die Venen der Iris hineinmünden. Auch hat er nachgewiesen, dass auf ihm feine Venenzweige entstehen, die in die vorderen Ciliarvenen münden. Brücke hat ähnliches gelehrt, gesteht jedoch, dass er selbst nicht im Stande war, die Einmündung der Irisvenen in dem Schlemm'schen Canale zu constatieren[3]) und dass er sich nur an die Angaben Arnolds und Retzius gehalten habe. Die Communication der vorderen Ciliarvenen konnte er indessen mittels Quecksilber-Injectionen nachweisen. Rouget[4]) hat den Ausspruch gethan, dass der Schlemm'sche Canal keine einfache Vene (obgleich er mit freiem Auge oder bei geringer Vergrösserung eine solche zu sein scheint), sondern ein mit der Uvea in keiner Verbindung stehender Venenplexus sei. Die Irisvenen können von demselben aus nicht injiciert werden, sondern derselbe dient nur zur Ernährung der Scelerocornea und von ihm aus führen die vorderen Ciliarvenen nach aussen.

Leber[5]) gelangte im Jahre 1865 zu dem Resultate, dass sich an der Stelle des Schlemm'schen Canales thatsächlich ein Plexus und nicht bloss eine Vene befindet. Er hat ferner nachgewiesen, dass jener Plexus mit den Gefässen der Uvea communiciert, indem er aus derselben feine Zweige aufnimmt. Diese communicierenden Zweige stammen aus den vom Ciliarmuskel kommenden kleinen Venen, welche miteinander netzartig communicieren. Ein Theil dieser Zweige mündet in den Plexus, während ein anderer im oberflächlichen Venenplexus der Sclera endigt. Der Plexus selbst habe auch keine ausführenden Venen, sondern das Blut

[1]) Canalis Schlemmi seu Lauthi, seu Albini, plexus ciliaris Leberi, plexus Leber Rougeti, sinus venosus iridis (Arnold), sinus venosus sclerae, sinus sclerae (Rochon Duvigneaud).

[2]) Ibidem S. 11.

[3]) Ibidem S. 50.

[4]) Comptes rendus de la Societé de Biologie 1856. Citiert in Lebers Historische Notizen über den Plexus ciliaris venosus. Arch. f. Ophth. XXI. 2. S. 169.

[5]) Ueber den Verlauf und den Zusammenhang der Gefässe im Auge. Arch. f. Ophth. XI. 1.

des Plexus ergiesse sich nur durch die oberwähnten uvealen Anastomosen nach aussen. Leber meint, der Zweck des Plexus sei, als Reservoir des aus dem Ciliarmuskel bei dessen Contraction hinausgedrängten Blutes zu dienen, doch mit Bestimmtheit getraut er sich bloss das zu behaupten, dass der Ciliarmuskel auf den Füllungszustand des Schlemm'schen Canales einen Einfluss ausüben muss. Nach Henle ist der Schlemm'sche Canal bloss ein Venenplexus. Er setzt auseinander, dass sich bei der Contraction der meridionalen Fasern des Ciliarmuskels die Sinuswände voneinander abheben müssen und der Sinus sich so erweitere.

Pelechin, Haase waren der Ansicht, dass der Schlemm'sche Canal eine für die Accomodation wichtige Vorrichtung sei. Heiberg glaubte, dass dieser Canal für den Musculus ciliaris die Bedeutung einer Bursa subtendinea habe. Ivanoff und Rollet gelangten auf Grund ihrer extensiven Untersuchungen zur Ueberzeugung, dass im Thierauge thatsächlich mehrere Venen vorhanden sind, beim Menschen jedoch nur eine. Bei diesem gibt es höchstens 2—3 kleinere Lumina, welche indessen auch so erscheinen, als ob der vorhandene grössere Hohlraum wie durch eine Brücke in 2—3 Theile getheilt worden wäre. Sie haben den Canal nicht nur bei Erhängten, sondern auch in den Augen von auf andere Weise verstorbenen Individuen mit Blut gefüllt gefunden und sie konnten den Canal auch sondieren, ohne dass sie an demselben einen Riss hervorgebracht hätten. Später hat auch Leber anerkannt, dass die Venen des Plexus häufig zu einem grösseren Zweige confluieren und sich in die vorderen Ciliarvenen ergiessen. Schwalbe hat im Jahre 1870 in seinem bereits mehrfach citierten Werke die Zugehörigkeit des Schlemm'schen Canals zum Blutgefässystem in Zweifel gezogen, indem es ihm gelang, den Canal von der vorderen Augenkammer aus mit Berlinerblau zu injicieren. Leber[1]) hat im Jahre 1873 diese von Schwalbe gemachte Injection als dadurch entstanden erklärt, dass die Wand des Schlemmschen Canals infolge überstarken Injectionsdruckes gerissen ist. Bei seinen Versuchen gieng bloss das diffundible Carmin in den Canal über, das colloide Berlinerblau nicht. Schwalbe brach eine Lanze dafür, dass der Schlemm'sche Canal ein Lymphsinus sei, welcher nur unter exceptionellen Verhältnissen (Erhängen, Erstickungstod) Blut führt und mit dem Raum der Kammer in directer Verbindung steht. Demgegenüber hält Leber daran fest, dass der Schlemm'sche Canal ein Venenplexus ist, welcher mit dem Kammerraum nur durch Filtration communiciert. An dieser Discussion der beiden grossen Meister nahm eine grosse Anzahl von Schülern theil. Es entstand über dieses Thema eine ganze Literatur, welche aus dem Resultate verschiedenerlei Injectionsversuche über die Natur dieses

[1]) Flüssigkeitswechsel im Auge. Arch. f. Ophth. XIX. 2.

abgegrenzt (siehe Fig. 4). Auf künstlichem Wege können wir jedoch den Kammerwinkel gegen die Kammer zu abgrenzen, da wir aus den Untersuchungen Rochon-Duvigneauds wissen, dass der menschliche Kammerwinkel dem „espace ciliosclèral" der Thiere homolog ist und dass die Grenze sowohl dieses als auch des Kammerwinkels beim menschlichen Embryo gegen die vordere Augenkammer zu durch das wahre Hueck'sche Ligamentum pectinatum gebildet wird. Da jedoch letzteres von der Umschlagstelle der Iris bis zur Endigung der Membrana Descemeti zieht, so kann auf Grund der Embryologie und vergleichenden Anatomie die Linie, welche man sich von der Umschlagstelle der Iris bis zum vorderen Grenzring, der ja nach Straub ein Rudiment des Ligamentum pectinatum ist, gezogen denkt und welche gegen die Peripherie zu schwach convex ist, als Grenze von Kammerwinkel und Kammer betrachtet werden. Nach den Lehren der Embryologie und der vergleichenden Anatomie dürfte man daher den Anfangstheil der Iris nicht mehr zum Kammerwinkel hinzurechnen. In Anbetracht der Störung jedoch, welche die physiologische Function des Kammerwinkels bei Glaucom erleidet, müssen wir von dieser Thatsache absehen und jenen Theil der Iris, der dem sclerocornealen Netze gegenüber liegt und nach Umständen im Stande ist, sich demselben anzulegen oder das Hineingelangen der Flüssigkeit in dieselbe zu verhindern, gleichfalls als Constituens des Kammerwinkels ansehen. Nach dieser Feststellung der Kammergrenze vom akademischen Standpunkte übergehen wir nun zur Besprechung der natürlichen Wandungen des Kammerwinkels. Es gibt deren drei: eine periphere, vordere und hintere Wand.

Die Bildung der hinteren Wand wurde von Hueck nur dem bindegewebigen Antheil des Ciliarkörpers, von Ivanoff und Rollet, Schwalbe hingegen der Iris zugeschrieben. Waldeyer erwähnt, dass an der Bildung des Kammerwinkels auch das Bindegewebe des Ciliarkörpers theilnehmen kann. Nach Rochon-Duvigneaud hingegen wird die hintere Wand beim Menschen zufolge der peripheren Anhaftung der Iris von Iris und Ciliarkörper zusammen, bei Thieren hingegen nur von der Iris gebildet.

Ehe wir diesbezüglich eine Meinung äussern, müssen wir vorher noch die Frage aufwerfen, was für Kriterien wir hiefür haben, ob es solche überhaupt zur genauen Feststellung der Grenze von Iris und Ciliarkörper gibt? Die Antwort auf diese Frage lautet: Bezüglich der Pigmentschichten retinalen Ursprunges der Iris und des Ciliarkörpers gibt es solche, bezüglich der Bindegewebschichte uvealen Ursprungs dieser beiden Gebilde gibt es keine genauen Grenzen, was embryologisch ganz gut gedeutet werden kann. Wir wissen aus der Embryologie, dass sich das Irispigment vom vorderen Rande des Augenbechers in Form einer Falte bildet, die von der Ebene der übrigen Retina unter stumpfem Winkel

streut, welche den Plexus ciliaris Leberi bilden. Der Plexus ciliaris und der Schlemm'sche Canal sind demnach nicht identisch. Der Schlemm'sche Canal wird zuweilen von feinen Fäden überbrückt, wodurch er in 2—3 Hohlräume getheilt wird. Mit Bezug auf das Netz, welches die innere Wand des Schlemm'schen Canals bildet, hebt er bereits hervor, dass einzelne Lamellen-Systeme desselben so gelagert sind, dass ihre Hohlräume nicht einander gegenüber, sondern übereinander verschoben liegen, was, wie schon eben erwähnt, von hervorragender Wichtigkeit ist. Die äussere Wand des Canals wird von dichtem Scleralgewebe gebildet, jedoch so, dass die innerste Lamelle der Cornea gleichfalls zur Bildung derselben beiträgt, indem sie sich zu einer elastischen Platte umwandelt, welche die innere Oberfläche der Rinne überzieht. Die Wand des Canales selbst ist mit netzförmig verdicktem Endothel überzogen. Schwalbe schreibt dem Schlemm'schen Canal eine grosse Rolle bei der Erhaltung der constanten Tension des Auges zu: Jede Contraction des Ciliarmuskels muss in der vorderen Hälfte der Uvea die Circulation stören, Stauungen hervorrufen, wobei dann die Tension steigen müsste. Dass es doch nicht dazu kommt, liegt seiner Ansicht nach daran, dass der Ciliarmuskel bei seiner Contraction die Wände des Canals von einander abhebt und in dieser Weise aspirierend auf das Kammerwasser wirkt. Die Beschreibung Waldeyers stimmt mit jener Schwalbes vollkommen überein, nur hebt Ersterer hervor, dass der Canal ganz in der Sclera liegt und nicht in der sclerocornealen Vereinigung, wie dies Schwalbe annahm. Bezüglich der kleinen Venen vor dem Schlemm'schen Canal hat er nachgewiesen, dass dieselben in den Canal münden. Klappen hat er jedoch an ihnen nicht gesehen und ebensowenig konnte er den directen Zusammenhang zwischen dem Endothel des Schlemm'schen Canales und jenem des Faserwerkes, das die innereW and bildet, demonstrieren, obzwar er es mit Schwalbe für wahrscheinlich hält, dass eine directe Communication zwischen den Lücken des Maschenwerkes und dem Canal vorhanden ist.

Angelucci hat bezüglich des Schlemm'schen Canals embryologisch nachgewiesen, dass derselbe eine Vene ist, und bereits in einem früheren Stadium der Entwicklung in Gestalt eines vor der sclerocornealen Verbindung befindlichen Gefässes auftritt, welche Lage er bis zu Ende behält, während der Verlauf der übrigen Gefässe ein wechselnder ist. Nach Gabrielides tritt der Schlemm'sche Canal unter den Gebilden des Kammerwinkels zuletzt auf und zwar bei Hühnerembryonen am 15ten Tage.

Heisrath[1]) weist auf Grund seiner am Menschen- und Schweins-

[1]) Ueber die Abflusswege des Humor aqueus mit besonderer Berücksichtigung des sog. Fontana'schen und Schlemm'schen Canals. Arch. f. Ophth. XXVI. 1.

auge angestellten Untersuchungen nach, dass sich Schwalbe und Waldeyer in der Deutung der Scleralrinne geirrt haben, und erklärt die Darstellung Lebers für die richtige. Der Schlemm'sche Canal theilt sich an zahlreichen Stellen in 2—3 kleinere Theile, welche sich dann neuerlich zu einem grossen Sinus vereinigen. Auch neben diesem kann es kleine Zweige geben. Der Schlemm'sche Canal ist ein Blutgefäss und nicht nur bei Erstickungstodesarten mit Blut gefüllt. Wenn er gleich nach dem Tode den ganzen Kopf in Müller'scher Flüssigkeit fixierte, war er stets im Stande, Blut im Schlemm'schen Canale, oder wie er denselben nennt, Plexus ciliaris Leberi nachzuweisen (übrigens behauptet er auf Grund seiner Injectionsversuche die directe Communication der Kammer mit dem Canal).

Königstein[1]) gelangt im Wesen zu dem gleichen Resultat. Er hält den Schlemm'schen Canal beim Menschen für ein Blutgefäss mit einem dichten Plexus kleinerer Gefässe.

Im Jahre 1885 hat Schwalbe, im Jahre 1891 auch Waldeyer, wie wir bereits erwähnt haben, die Venennatur des Schlemm'schen Canals anerkannt, doch haben sie dabei seine directe Communication mit der Kammer betont. Diese directe Communication einer Vene mit einem Lymphraume haben Schwalbe und später Guttmann in eine Parallele mit den Pacchioni'schen Granulationen gestellt, deren Lymphspalten direct in die Sinuse der Dura mater einmünden.

Die Homologie des Schlemm'schen Canals mit den Sinusen der Dura mater hat Rochon-Duvigneaud[2]) noch mehr hervorgehoben. Für Hauptcharakteristica dieser Homologie hält er:

1. dass der Canal keine eigene Wand besitzt, wie die anderen Venen, sondern nur wie die Sinuse aus Intima besteht, welche sich unmittelbar an das umgebende Gewebe, nämlich das Gewebe der Sclera anlegt, das mit der Dura mater homolog ist;

2. dass das Lumen desselben, ebenso wie das der Sinuse an vielen Stellen durch einzelne Endothelfäden überbrückt wird.

Rochon-Duvigneaud beschreibt die innere Wand des Schlemmschen Canals sehr genau, und ist der Ansicht, dass sie aus Trabekeln zusammengesetzt sei; diese Trabekeln confluieren gegen die Spitze des Fasersystems (reticulum sclerocornéen, triangle reticulé) zu Platten, die Platten hinwieder zu einer vor der Endigung der Membrana Descemeti liegenden Masse, dem vorderen Grenzringe. Die Zahl der Platten beträgt 12—20. Von den in denselben enthaltenen Hohlräumen sind die der Kammer zu gelegenen die grössten. Gegen den Canal zu werden die Hohlräume dieses Gitterwerkes allmählich kleiner und kleiner, wobei

[2]) Arch. f. Ophth. XXVI. 2.
[3]) Arch. d'Ophth. XIII.

gleichzeitig auch die schwere Durchgängigkeit durch die verschobene Lage der Lücken in den verschiedenen Platten übereinander noch erhöht wird. An Meridionalschnitten ist das sclerocorneale Netz im ganzen dreiseitig. Seine Trabekeln erscheinen aus kleinen Stäbchen zusammengesetzt, welche in schöner Reihenfolge angeordnet sind. Die einzelnen Reihen convergieren gegen die Augenaxe zu; zwischen den Stäbchen befinden sich kleine Hohlräume und das Endothel des Schlemm'schen Canales sendet gegen dieses System zu kleine Fortsätze; aber eine directe Verbindung zwischen den Lücken des sclerocornealen Netzes und jenen des Schlemm'schen Canales war er nicht im Stande nachzuweisen.

II.

Eigene Untersuchungen.

Im Obigen habe ich die Literatur über den normalen Bau des Kammerwinkels zusammengestellt, und war bestrebt, nach Möglichkeit eine Uebersicht über die Fragen zu bieten, welche bei Beurtheilung der Verhältnisse dieser complicierten Gegend auftauchten. Im Folgenden beabsichtige ich über meine eigenen Untersuchungen, die ich an den Kammerwinkeln normaler, theils wegen Tumoren enucleierter Augen, theils an Leichenaugen anstellte, zu berichten. — Diese Untersuchungen geschahen bloss an Meridionalschnitten. Ihr Zweck war nicht die Ermittlung raffinierter histologischer Feinheiten, sondern die topographische Bestimmung der Lage der in grosser Anzahl hier befindlichen Gebilde, die Feststellung der normalen Configuration des Kammerwinkels und die gründliche Erkenntnis der Gebilde, welche für den Flüssigkeitswechsel an dieser Stelle in Betracht kommen; lauter Aufgaben, deren Lösung vom Standpunkte der richtigen Beurtheilung der glaucomatösen Veränderungen des Kammerwinkels unumgänglich nothwendig war.

Die Definition des Kammerwinkels haben wir bereits am Eingange unserer Arbeit gegeben. Wir haben erwähnt, dass der Kammerwinkel der peripherste Theil der Augenkammer ist, in welchem sich die fibrösen und vasculösen Membranen des Auges verbinden und zu dessen Bildung diese Membranen mit allen ihren hier liegenden Theilen beitragen. Betrachten wir nun die Grenzen des Kammerwinkels, und zwar in erster Reihe die Grenze gegen die Kammer zu.

Im Auge des erwachsenen Menschen besteht keine natürliche Grenze zwischen Kammer und Kammerwinkel, der Raum des Kammerwinkels wird durch nichts von dem der Kammer geschieden. Unter sämmtlichen von mir untersuchten Augen fand ich bloss an einem wegen Gliom enucleierten Auge eines $2^1/_2$jährigen Kindes den Kammerwinkel durch ein pigmentiertes bindegewebiges Balkenwerk von der Kammer

abgegrenzt (siehe Fig. 4). Auf künstlichem Wege können wir jedoch den Kammerwinkel gegen die Kammer zu abgrenzen, da wir aus den Untersuchungen Rochon-Duvigneauds wissen, dass der menschliche Kammerwinkel dem „espace cilioscléral" der Thiere homolog ist und dass die Grenze sowohl dieses als auch des Kammerwinkels beim menschlichen Embryo gegen die vordere Augenkammer zu durch das wahre Hueck'sche Ligamentum pectinatum gebildet wird. Da jedoch letzteres von der Umschlagstelle der Iris bis zur Endigung der Membrana Descemeti zieht, so kann auf Grund der Embryologie und vergleichenden Anatomie die Linie, welche man sich von der Umschlagstelle der Iris bis zum vorderen Grenzring, der ja nach Straub ein Rudiment des Ligamentum pectinatum ist, gezogen denkt und welche gegen die Peripherie zu schwach convex ist, als Grenze von Kammerwinkel und Kammer betrachtet werden. Nach den Lehren der Embryologie und der vergleichenden Anatomie dürfte man daher den Anfangstheil der Iris nicht mehr zum Kammerwinkel hinzurechnen. In Anbetracht der Störung jedoch, welche die physiologische Function des Kammerwinkels bei Glaucom erleidet, müssen wir von dieser Thatsache absehen und jenen Theil der Iris, der dem sclerocornealen Netze gegenüber liegt und nach Umständen im Stande ist, sich demselben anzulegen oder das Hineingelangen der Flüssigkeit in dieselbe zu verhindern, gleichfalls als Constituens des Kammerwinkels ansehen. Nach dieser Feststellung der Kammergrenze vom akademischen Standpunkte übergehen wir nun zur Besprechung der natürlichen Wandungen des Kammerwinkels. Es gibt deren drei: eine periphere, vordere und hintere Wand.

Die Bildung der hinteren Wand wurde von Hueck nur dem bindegewebigen Antheil des Ciliarkörpers, von Ivanoff und Rollet, Schwalbe hingegen der Iris zugeschrieben. Waldeyer erwähnt, dass an der Bildung des Kammerwinkels auch das Bindegewebe des Ciliarkörpers theilnehmen kann. Nach Rochon-Duvigneaud hingegen wird die hintere Wand beim Menschen zufolge der peripheren Anhaftung der Iris von Iris und Ciliarkörper zusammen, bei Thieren hingegen nur von der Iris gebildet.

Ehe wir diesbezüglich eine Meinung äussern, müssen wir vorher noch die Frage aufwerfen, was für Kriterien wir hiefür haben, ob es solche überhaupt zur genauen Feststellung der Grenze von Iris und Ciliarkörper gibt? Die Antwort auf diese Frage lautet: Bezüglich der Pigmentschichten retinalen Ursprunges der Iris und des Ciliarkörpers gibt es solche, bezüglich der Bindegewebschichte uvealen Ursprungs dieser beiden Gebilde gibt es keine genauen Grenzen, was embryologisch ganz gut gedeutet werden kann. Wir wissen aus der Embryologie, dass sich das Irispigment vom vorderen Rande des Augenbechers in Form einer Falte bildet, die von der Ebene der übrigen Retina unter stumpfem Winkel

umbiegt. Wir werden daher das Irispigment daran erkennen, dass es der vorderste, senkrecht abgebogene Theil des retinalen Pigmentes ist und daher die Stelle, wo die Pigmentschichte der Corona ciliaris jäh in die Verticale umbiegt, als die Grenze des retinalen Theiles beider Gebilde bezeichnen. Uebrigens gibt es auch einen histologischen Unterschied zwischen der retinalen Schichte der Iris und des Ciliarkörpers: während nämlich diese Schichte von der Ora serrata bis zur Umschlagstelle der Iris durch eine Reihe von Zellen der Pars ciliaris retinae gebildet wird, ist auf der Iris auch statt Zellen eine Pigmentzellenschichte, zusammen also zwei Reihen Pigmentzellen. Dieser Unterschied ist jedoch kein so scharfer, denn auf einem kleineren oder grösseren der Iris zu gelegenen Theil der Ciliarfortsätze enthalten die Zellen der Pars ciliaris retinae gleichfalls Pigment. Das Hauptkriterium bezüglich der Grenze wird daher die Umschlagstelle sein, bezüglich welcher wir nur noch Eines bemerken müssen, dass dieselbe nicht nur individuell, sondern auch an ein und demselben Auge im Verhältnis zur Umgebung verschieden situiert ist. Die Iris entspringt nämlich entsprechend den Firsten der Corona ciliaris näher zur Augenachse als ihren Thälern entsprechend.

Während wir auf diese Weise die Grenze des ectodermalen Theiles des Corpus ciliare und der Iris mit grösster Genauigkeit bestimmen können, tauchen sehr grosse Schwierigkeiten auf, wenn wir dasselbe bezüglich der mesodermalen Bestandtheile der beiden Gebilde thun wollen. Diese haben sich mit einander und mit dem Bandapparate des Kammerwinkels aus einem gemeinsamen Bindegewebe entwickelt und gehen in einander über. Dem Gewebe nach besteht zwischen ihnen kaum ein wesentlicher Unterschied und Varietäten kommen in grosser Zahl vor, und zwar nicht nur individuell, sondern auch innerhalb eines Auges, je nachdem die betreffende Stelle den Firsten oder Thälern der Corona ciliaris gegenüberliegt, ferner je nachdem sich die von Fuchs[1]) beschriebenen Irisspalten, d. h. der mittlere lockere Theil des Irisstromas, an dieser Stelle gegen die Kammer zu öffnet.

Waldeyer, Rochon-Duvigneaud haben diese Frage nicht erörtert, sondern sie begnügten sich mit dem Ausspruche, dass an der Bildung des Kammerwinkels auch das Bindegewebe des Ciliarkörpers theilnimmt.

Andere vereinfachen die Sache dadurch, dass sie behaupten, die Iris entspringe am Ciliarmuskel, oder wenigstens scheinen sie sich es so vorzustellen, indem sie sagen, dass das Irisgewebe sich entsprechend den Firsten der Ciliarfortsätze verdickt, entsprechend den Thälern verdünnt. (Fick Eving[2]) Schwalbe, Fuchs äussern sich diesbezüglich nicht

[1]) Beiträge zur normalen Anatomie der menschlichen Iris. Arch. f. Ophth. XXX. 3.

[2]) Ueber ein Bauverhältnis des Irisumfanges beim Menschen. Arch. f. Ophth. XXXIV. 3.

genau. Wenn wir trotzdem den Versuch unternehmen, wenn schon keine für alle Fälle passende Darstellung (denn eine solche ist unmöglich), sondern eine schematische Besprechung der hinteren Wand des Kammerwinkels zu liefern, also ein Schema aufzustellen, in dessen Rahmen die einzelnen Varietäten eingefügt werden können, so thun wir dies deshalb, weil unserer Ansicht nach diese Varietäten von grossem Einfluss auf die Configuration des Kammerwinkels sind und wir es eben mit Bezug auf das Glaucom nicht für indifferent halten, ob die hintere Wand des Kammerwinkels, dessen Obliteration für die erwähnte Krankheit von so hervorragender Wichtigkeit ist, von einem beweglichen oder nichtbeweglichen Gebilde dargestellt wird.

Versuchen wir nun die hintere Wand des Kammerwinkels zu skizzieren.

Der jähen Umbiegung der Pigmentschichte der Corona ciliaris in diejenige der Iris folgt auch das Bindegewebe der Membrana vitrea und der Corona ciliaris, erstere biegt in die hintere Grenzhaut, letztere in das Gefässtroma der Iris um. Diese Schichten sehen wir oft unmittelbar an der Umschlagstelle alleinstehend und oft fehlen noch an dieser Stelle die vorderen Schichten der Iris (vordere Grenzhaut und die vordere capillare Schichte des Stroma) und schliessen sich erst später in grösserer oder geringerer Entfernung von der Augenaxe an, ein anderesmal hingegen sind auch an dieser Stelle bereits sämmtliche Schichten beisammen. Dies wechselt selbst an ein und demselben Auge. Die Ursache dieser Inconstanz ist in der peripherstен, von Fuchs als siebartig charakterisierten Partie der Iris zu suchen. An Schnitten, wo sich die Irisspalten öffnen, fehlen die vorderen Schichten der Iris oder kommen nur unterbrochen in Form kleiner Inseln vor, während sie am dazwischenliegenden Stücke in ihrer Integrität erhalten sind, ja sogar auch das Niveau der Umschlagstelle der hinteren Pigmentschichte überschreiten können und in Form eines verschieden langen und breiten Fortsatzes, zuweilen nur eines feinen einzelnen Fadens mit Pigmentzellen zum Scheitel des Kammerwinkels ziehen.

Dieser Fortsatz kann klein, wulstartig, ein anderesmal länger und spitz endigend sein und kann ebenso in feine Fäden übergehen, welche auch die periphere Wand des Kammerwinkels erreichen können. In einem unserer Fälle schliesslich bog der Fortsatz zur Endigung der M. Descemetium und bildete ein wahres Ligamentum pectinatum. Dort, wo sich die ciliaren Oeffnungen der Irisspalten (ciliare Krypten) befinden, sitzt dieser kleine Fortsatz an dem der Augenachse zugekehrten Rande derselben und erscheint in Form eines kleinen Wulstes, der nur wenig über die vordere Fläche der Iris erhaben und in der Fortsetzung der vorderen Grenzschichten der Iris gelegen ist. Der Fortsatz ist auf den meisten

Schnitten sichtbar. Seine Structur entspricht dem histologischen Bau der Iris, also einem Schwalbe'schen Iriszipfel. Von diesem unterscheidet er sich bloss darin, dass er wenigstens am Auge des Erwachsenen nicht in ein Faserwerk übergeht.

Sämmtliche Schichten der Iris, ausser wenn der Iriszipfel länger ist, die vordere Grenzschichte und das anschliessende geringe Stroma, hören an der Umschlagstelle des hinteren Irispigments auf, beziehungsweise gehen in ein lockeres Gewebe über. Die Umschlagstelle der hinteren Pigmentschichte der Iris kann man daher, ohne viel fehlzugehen, auch als Umschlagstelle der Iris bezeichnen. Das erwähnte lockere Gewebe, in welches sich die Iris peripher fortsetzt, ist das lockere Bindegewebe der Corona ciliaris, das sich zwischen Ciliarmuskel und Iriswurzel einkeilt, indem es gewissermaassen die zwischen beiden befindliche Rinne (Sulcus ligamenti annularis Gerlach) ausfüllt. Durch sein lockeres Gefüge und seine Armut an Gefässen lässt es sich gewöhnlich leicht vom Irisgewebe unterscheiden, zuweilen ist es jedoch dichter und es ziehen Gefässe durch dasselbe zur Iris, in welchem Falle dann der Unterschied kein auffallender ist. Gewöhnlich besteht er aus feinen Bindegewebsbündeln, welche grosse Lücken einschliessen; auch finden sich Pigmentzellen in demselben zerstreut. Schliesslich verläuft hier vor dem circulären Theile des Ciliarmuskels der Circulus arteriosus major. Das beschriebene Gewebe entspricht sowohl zufolge seiner Localisation, als auch seines Baues dem Balkenwerke des Fontana'schen Raumes, des Espace ciliosclerale. Die Lücken desselben konnten sowohl von Schwalbe, als auch von Leber von der Kammer aus injiciert werden. Wir halten uns jedoch an die Bezeichnung Waldeyers und Rochon-Duvigneauds, die es als Bindegewebe des Ciliarkörpers beschrieben haben. Es ist von wechselnder Entwickelung: entspringt die Iris näher der Augenachse, so ist es kräftig entwickelt, gross (s. Fig. 2), ist der Irisursprung mehr peripher gelegen, so ist es sehr schwach (s. Fig. 1) und kann sogar gänzlich fehlen, in welchem Falle sich dann die Iris thatsächlich am Ciliarmuskel anheftet. Ist das Bindegewebe des Ciliarkörpers weniger locker und der Iriszipfel dabei lang und zieht es als Fortsetzung der vorderen Grenzschichte der Iris auf die vordere Fläche des in Rede stehenden Bindegewebes, so hat es den Anschein, als ob auch die Iris am Muskel entspringen würde, doch befindet sich die Umschlagstelle der Iris tiefer. Dann dient die Berücksichtigung der Umschlagstelle der hinteren Pigmentschichte als Directive bezüglich der peripheren Grenze der Iris. Diese Umschlagstelle der Iris muss deshalb besonders in Betracht gezogen werden, weil die Contractionsfurchen der Iris stets bis zur Umschlagstelle derselben reichen und jenseits derselben aufhören. Nach Fuchs reichen diese Contractionsfurchen nur bis zum centralen Rand der ciliaren Oeffnung der Irisspalten,

weshalb er auch den peripher davon gelegenen Theil als glatten Theil der Iris bezeichnet. Dies scheint sich jedoch nicht ganz so zu verhalten. An Präparaten, wo die Oeffnung der Irisspalte der Augenachse näher als gewöhnlich liegt, können wir von der Krypte gegen die Peripherie zu bis zur Umschlagstelle der Iris Contractionsfurchen wahrnehmen. Wenn, freilich die Oeffnung der Spalten, den peripersten Theil der Iris bildet, dann sind die Furchen an diesen Stellen nicht sichtbar. Wir können jedoch aus jedem Auge leicht Schnitte erhalten, bei denen sich in geringer Höhe kein Irisspalt öffnet, sondern die vordere Grenzschichte intact erhalten ist, und an denen die Contractionsfurchen bis zur Umschlagstelle gut sichtbar sein werden. Aus diesem anatomischen Bilde möchte ich schliessen, dass die Iris bis zu ihrer Umschlagstelle contractionsfähig ist, und ich könnte keinen anatomischen Umstand anführen, welcher im Stande wäre, die Contraction dieser äussersten Irispartie zu verhindern. Und wenn wir den Dilatator pupillae als Ursache der Erweiterung der Pupille annehmen, wird es leicht verständlich sein, dass auch die peripersten Theile der Iris contractionsfähig sind, da derselbe, wie die Untersuchung von Gerlach, Ewing, und in jüngster Zeit von Juler und Grunert[1]) beweisen, und wie auch ich in Fig. 5 zeigen kann, im lockeren Bindegewebe des Ciliarkörpers endigt.

Wenn wir nach Zurechtlegung der angeführten Thatsachen die Kriterien festgestellt haben, nach welchen wir das Bindegewebe der Iris von dem des Ciliarkörpers abzugrenzen im Stande sind und wir zu unserer zuerst aufgeworfenen Frage, wodurch die hintere Wand des Kammerwinkels gebildet wird, zurückkehren, und nach dieser Richtung hin unsere Präparate durchmustern, so gelangen wir zu dem Ergebnisse, dass der Bau derselben ein variabler ist. Bald wird die hintere Wand von der Iris allein, bald von der Iris und vom Bindegewebe des Ciliarkörpers gebildet. Diese Varietäten hängen von der Configuration des Kammerwinkels ab, von der später die Rede sein wird. Jetzt will ich nur auf die Extreme in Fig. 2, wo der Ursprung der Iris mit der Endigung der M. Descemeti zusammenfällt, und in Fig. 3, wo derselbe noch weiter als der Scheitel des Kammerwinkels zu liegen kommt, aufmerksam machen.

Gehen wir nun zur Besprechung der Verhältnisse der vorderen Wand über, die in vieler Hinsicht wichtiger ist und literarisch allenfalls weit mehr gewürdigt wurde. Dieselbe wird vom sclerocornealen Netz gebildet, von dem allgemein angenommen wird, dass es aus der Auffaserung der M. Descemeti entsteht.

Es ist dies eine Lehre, welche von Flächenpräparaten abgeleitet wurde. Solche habe ich nicht angefertigt, weshalb ich in dieser Frage

[1]) Der dilatator pupillae des Menschen. Wiesbaden, 1848. Daselbst ist auch Juler citiert. S. 13.

auch kein Urtheil abgeben kann. Auf Grund der Beobachtung meiner Meridionalschnitte jedoch schliesse ich mich mehr der Beschreibung Henles an. Ich sehe nämlich, dass die M. Descemeti zugespitzt endigt. Vor der Spitze sitzt ein ovoides Gebilde, über welchem die Endothelzellen abgeplattet sind. Dies ist der vordere Grenzring Schwalbes. Die Spitze des sclerocornealen Netzes befindet sich vor diesem Gebilde, also nach vorne von der Endigung der M. Descemeti liegt der Punkt, von welchem die Fasern des sclerocornealen Netzes ihren Ausgang nehmen. In fächerförmiger Verzweigung verlaufen sie erst vor dem vorderen Grenzringe und erst nach Passieren desselben gelangt die innerste Faserplatte an die Oberfläche der Kammer. Das sclerocorneale Netzwerk scheint aus 15—20 Fasern zu bestehen, welche zahlreiche, winzige Hohlräume einschliessen, die sich gegen den Schlemm'schen Canal zu verkleinern, und miteinander nicht correspondieren, wobei sowohl die Fasern als auch die Hohlräume miteinander zahlreiche Anastomosen bilden. Die Lücken sind mit Endothelzellen ausgekleidet. In Betreff der Anheftung zeigen diese Fasern viererlei Verhalten: 1. Ein bis zwei Fasern, und zwar die innersten, verlaufen bis zum Ciliarmuskel und verlieren sich, indem sie sich genau an die Kammerfläche des Muskels halten und in diesem Stücke keine Hohlräume einschliessen, im Bindegewebe der Ciliarfortsätze.

2. Einige Fasern inserieren sich an der radialen Portion des Ciliarmuskels. Die Zahl derselben ändert sich im Verhältnis zum Entwickelungsgrade dieser Portion. Jene Fasern schliessen ab und zu in der äusseren Ecke des Kammerwinkels einige grössere Hohlräume ein.

3. Der grösste Theil der Fasern haftet an der Sehne der Meridionalfasern des Ciliarmuskels, der selbst gleichfalls aus meridionalen Fasern gemischt mit aequatorial verlaufenden Bündeln besteht (Schwalbes hinterer Grenzring).

4. Nach aussen von der Sehne heften sich auch sclerocorneale Netzfasern an das Gewebe der Sclera, welches hier an aequatorial verlaufenden Bündeln reich ist. Diese Netzfasern stehen dichter und sind auch länger als die am hinteren Grenzring haftenden, weshalb sie auch an der äusseren Seite des hinteren Grenzringes sitzen.

Zu diesen Fasern gesellte sich in einem unserer Fälle auch noch eine 5. Art, welche zur Iris zog: das Ligamentum pectinatum, von welchem bereits Erwähnung geschah.

In Betreff des Schlemm'schen Canales habe ich noch einige Bemerkungen zu machen. Meine Auffassung darüber stimmt mit einer geringen Abweichung vollends mit der Leber-Königstein-Heisrath'schen überein. — Auf den meisten Präparaten sieht man den Schlemm'schen Canal, sowie derselbe von Schwalbe und Rochon-Duvigneaud ideal beschrieben wurde, in der Scleralrinne verlaufend. Die Endothelzellen

desselben liegen auf dem Gewebe der Sclera, oder sind durch 1—2 Fasern, welche aus dem sclero-cornealen Netze auf die äussere Seite des Schlemm-schen Canales umbiegen, von demselben abgegrenzt, wie dies Schwalbe und Macdonald beschrieben haben. Zuweilen ist das Lumen des Canals von einem, aus feinen Endothelzellen bestehenden Faden überbrückt oder sendet das von Rochon-Duvigneaud beschriebene Divertikel in das Gewebe des sclerocornealen Netzes. Ein anderesmal können wir einen solchen Schlemm'schen Canal überhaupt nicht zur Ansicht bekommen — und an jedem Auge kommen derartige Fälle vor, wobei dann die Stelle des einen Schlemm'schen Canales von 2—3 oder sogar mehr kleinen Venen eingenommen wird, welche im äusseren Theil des sclero-cornealen Netzes eingebettet sind und deren Lumina von den Fasern des sclerocornealen Netzes abgegrenzt werden. An zahlreichen Präparaten kann man auch Uebergangsstadien sehen, wo eine Partie des sclero-cornealen Netzes spornartig ins Lumen des Canales vorspringt. Dass obenerwähnte Lumina thatsächlich Blutgefässe, Venen sind, wird dadurch aufs eclatanteste bewiesen, dass dieselben einen continuierlichen Endothel-überzug haben und an mehreren Präparaten auch bluthältig gefunden wurden. Diese kleinen Venen kamen nicht nur beim Fehlen, sondern auch beim Vorhandensein eines schönen grossen Schlemm'schen Canales vor, sowie auch deren directe Einmündung in denselben nachweisbar ist (s. Fig. 6). Die Rochon'schen Divertikel dürften derartige Einmündungs-stellen sein, die ihnen entsprechende kleine Venen wurden am Schnitte nicht getroffen. Bei genauer Betrachtung obiger Photographie wird es auf-fallen, wie eigenthümlich sich die Structur des sclerocornealen Netzes um die kleine Vene herum verändert hat: Die Venenwand hat sich auf-gelockert und die sclerocornealen Hohlräume münden direct in dieselbe. Dies war ich gleichfalls an mehreren Präparaten zu constatieren in der Lage. Auf Grund dessen glaube ich die Definition des Schlemm'schen Canales so geben zu können, dass derselbe ein in der Scleralrinne ver-laufender venöser Sinus ist, welcher streckenweise auch in kleinere Zweige zerfällt, die jedoch bereits in das Faserwerk des sclerocornealen Netzes eingelagert sind und hier mit den Hohlräumen desselben in directe Ver-bindung treten. Ob die Lücken des sclerocornealen Netzes nicht dort eine directe Verbindung mit dem Schlemm'schen Canal eingehen, wo derselbe bloss aus einem einzigen Lumen besteht — darüber kann ich a priori keine Meinung äussern, da ich keinen derartigen Fall mit Bestimmtheit beobachten konnte.

Die periphere Wand des Kammerwinkels wird von Fasern gebildet, die aus dem sclerocornealen Netze umbiegen, sich jedoch enge an die Kammerfläche des Ciliarmuskels anschmiegen. Sind wenige vorhanden, so stimmt ungefähr die Beschreibung Rochon-Duvigneauds, dass nämlich

der Muskel die periphere Wand bildet, dagegen stimmt sie nicht, wenn zahlreiche Fasern vorhanden sind. Die feineren Verhältnisse der peripheren Wand des Kammerwinkels bestimmen die Gestalt des Kammerwinkels, wovon wir, als dem uns am meisten interessierenden Umstande, später sprechen werden. Vor allem wollen wir über das Faserwerk, welches den Kammerwinkel ausfüllt, einige Worte vorausschicken.

Im allgemeinen können wir uns der Behauptung von Straub und Rochon-Duvigneaud anschliessen, dass der Kammerwinkel des Menschen von jedwelchem Bandapparate frei ist. Dass es der Kammerwinkel des Embryos nicht ist, dafür haben wir früher die Werke von Rochon-Duvigneaud, Gabrielides, Panaghis Jeannulatos citiert. Unter meinen Präparaten befindet sich das Auge eines $2^1/_2$jährigen Mädchens, welches wegen Gliom der Retina enucleiert worden war. Von den Schnitten dieses Auges wurde die Photographie 4 hergestellt, auf die ich mich bereits mehrfach berufen habe. Hier ist das derbe, breite, pigmentierte, von der Iris bis ungefähr zur Mitte des sclerocornealen Netzes hinziehende Ligamentum pectinatum gut sichtbar, desgleichen das Netz des Fontana-schen Raumes, welches den Kammerwinkel auf jedem Schnitte in 3, 4—5 grössere Hohlräume theilt. Die einzelnen Fasern des Fontana'schen Raumes ziehen vom Ligamentum pectinatum zum Corpus ciliare, vom Corpus ciliare und der Iris zum hinteren Grenzring. An den Augen Erwachsener habe ich den Kammerwinkel stets frei gefunden. Höchstens ist das Bindegewebe der Ciliarfortsätze an manchem Auge mächtig entwickelt und das lockere Bindegewebe, dessen Homologie mit dem Bindegewebe des Fontana'schen Raumes ich bereits auseinandergesetzt habe, reicht bis zum hinteren Grenzringe, wodurch das Lumen des Kammerwinkels verkleinert wird, während jedoch der Kammerwinkel selbst frei ist und zwischen Iris und M. Descemeti keine Verbindung besteht.

Und damit wären wir beim letzten Punkte der Besprechung des Umfanges und der Configuration des Kammerwinkels angelangt. Bei der Durchsicht der Zeichnungen jener Autoren, die sich mit diesem Thema befassen, finden wir die Form des Kammerwinkels stets anders, ja sogar in der Arbeit ein und desselben Autors sind verschiedene Formen reproduciert. Die Form des Kammerwinkels ist thatsächlich je nach der Individualität eine verschiedene: es gibt grosse, weite und sehr schmale, spitze und abgerundete Kammerwinkel. Wenn wir die Contouren des Kammerwinkels mit der Form des Ciliarmuskels vergleichen, so finden wir einen frappanten Zusammenhang zwischen den beiden. Die Form des Ciliarmuskels modificiert sowohl die Verhältnisse der peripheren Wand des Kammerwinkels und des Irisursprunges als auch des Kammerwinkels, weshalb auch der Zusammenhang zwischen Ciliarmuskel und Form des Kammerwinkels ein solch constanter ist. In der Literatur

finden wir einzelne Autoren, die das so veränderliche Aussehen der Gegend mit verschiedenen Refractionszuständen in Verbindung bringen (Heilberg, Gerlach), doch worin dieser Zusammenhang besteht, wird nicht weiter erörtert. Im Jahre 1888 hat Rosa Kerschbaumer[1]) diese Frage berührt. Nach ihren Untersuchungen ist der Kammerwinkel bei Hypermetropen tief, bei Myopen seicht.[2]) Bei Hypermetropen ist das Bindegewebe zwischen Ciliarmuskel und den Ciliarfortsätzen mehr, bei Myopen weniger entwickelt und bildet bei Hypermetropen auch einen breiten Rand um den Müller'schen Kreismuskel herum. Eine genauere Beschreibung wird jedoch weder von der genannten Autorin, noch von Anderen gegeben.

Die Untersuchung meiner eigenen Fälle hat zu folgenden Ergebnissen geführt:

In den Fällen, deren Ciliarmuskel der von Ivanoff[3]) als emetropisch beschriebenen Form entspricht, ist der Kammerwinkel weit, viereckig oder abgerundet. Die periphere Wand wird vom radialen Theile des Muskels und von der Fortsetzung des sclerocornealen Netzes, welche zu demselben und dem Bindegewebe der Ciliarfortsätze zieht, gebildet; bloss auf der Innenseite des vorderen Grenzringes befinden sich ein bis zwei kleinere Räume. Im übrigen schmiegt es sich enge an den Muskel an, als ob es seine Sehne wäre, und enthält keine Lücken. Der Raum des Kammerwinkels ist natürlich ganz frei. Der Ursprung der Iris ist ein variabler und das Bindegewebe des Ciliarkörpers nimmt in verschiedener Weise an der Bildung des Kammerwinkels Theil. (S. Fig. 1.)

Bei hypermetropisch gebautem Ciliarmuskel zwängt sich das Bindegewebe der Corona ciliaris gewissermaassen zur Deckung der mächtig entwickelten circulären Muskelfasern in den Kammerwinkel hinein, verdrängt aus der Bildung des letzteren die radialen Fasern des Ciliarmuskels, sowie die an der Kammerfläche desselben hinziehenden Faserbündel, welche dem sclerocornealen Netze entstammen, und verschiebt die Insertion der Iris stark gegen die Augenachse zu. Auf diese Weise kommt die Irisinsertion weit vom Ciliarmuskel zu liegen und kann mit der Endigung der Membrana Descemeti in ein Niveau gelangen. Ferner wird so in der Richtung einer Linie, die man sich von der Insertions-

[1]) Ueber Altersveränderungen der Uvea. Arch. f. Ophth. XXXIV, 4, 1888.

[2]) R. Kerschbaumer erklärt dies folgenderweise: „Wird der vordere Theil des Schlemm'schen Canales (plexus venosus Leberi) mit der Iriswurzel durch eine Linie verbunden, so durchschneidet diese beim hypermetropischen Auge die Kammerbucht je nach dem Grade der Hypermetropie mehr oder weniger entfernt vom Boden der Kammer, während diese Verbindungslinie beim myopischen mit dem Boden der Kammerbucht zusammen oder hinter dieselbe und ausserhalb derselben fällt." (L. c. S. 21).

[3]) Zur Anatomie des Ciliarmuskels. Arch. f. Ophth. XV, 3.

stelle der Iris bis zum hinteren Grenzring gezogen denkt, die hintere Wand des Kammerwinkels vom lockeren Bindegewebe des Ciliarkörpers gebildet, weshalb der Kammerwinkel spitz, seine Lichtung enge und kein Bogengewölbe, wie bei emmetropisch gebautem Muskel, sondern ein spitzer Winkel ist. (S. Fig. 2.)

Bei myopisch gebautem Ciliarmuskel ist der circuläre Theil nur sehr mangelhaft entwickelt. Die Iris entspringt dementsprechend nur sehr weit von der Augenachse. Das Bindegewebe der Ciliarfortsätze nimmt nur in geringem Maasse an der Bildung des Kammerwinkels theil oder wird von derselben gänzlich ausgeschlossen. Der Scheitel des Kammerwinkels wird von den sclerocornealen Netzfasern, welche zu den radialen Muskelfasern ziehen, gebildet. Der Winkel selbst ist rund und auf den ersten Anblick nicht übermässig weit, wenn wir die Peripherie des Kammerwinkels ins Auge fassen; denn hier befindet sich die Irisinsertion den radialen Fasern des Ciliarmuskels gegenüber. Nehmen wir jedoch die Entfernung der Iris vom sclerocornealen Netz, dann sehen wir, dass dieser Kammerwinkel weiter ist, als der emmetropische. (S. Fig. 3.)

Auf Grund der von mir angestellten Untersuchungen wage ich nicht mit voller Bestimmtheit zu behaupten, dass der obenerwähnte Zammenhang zwischen dem Refractionszustande des Auges und der Form des Kammerwinkels in jedem einzelnen Falle besteht. Ich kann dies insolange nicht thun, bis ich nicht solche Augen in grösserer Anzahl zur Untersuchung bekomme, deren Refractionszustand am Lebenden klinisch bestimmt worden war. Bloss soviel kann ich mit Bestimmtheit behaupten, dass die Form des Kammerwinkels von der Form des Ciliarmuskels, hauptsächlich jedoch von der Entwicklung der Müller'schen Portion abhängt. Nur weil die verschiedene Entwicklung dieses Kreismuskels dem erwähnten Werke Ivanoffs und der allgemeinen Annahme zufolge mit den verschiedenen Zuständen der Refraction in Zusammenhang gebracht wird, fühlte ich mich berechtigt, einzelne, mit den typischen Formen des Ciliarmuskels parallel auftretende typische Varietäten der Configuration des Kammerwinkels mit dem Refractionszustande zu erklären und dementsprechend zu bezeichnen.

Es ist jedoch meine Ueberzeugung, dass sowohl aus der Gestalt des Muskels als auch aus der Configuration des Kammerwinkels nur mit gewissem Vorbehalt und Zulassung eines gewissen Spielraumes auf den Refractionszustand geschlossen werden kann und dass nur gewisse hochgradigere Ametropien zu erkennen sind. Ob Emmetropie und nicht ein geringer Grad von Myopie oder Hypermetropie vorliegt, lässt sich nicht entscheiden. Deshalb ist die Bezeichnung emmetropisch, welche ich auf einen der Typen des Kammerwinkels anwendete, nicht im strengsten Sinne des Wortes zu nehmen; ich wollte mit derselben bloss den Mangel

einer auffälligen Ametropie ausdrücken und einen Durchschnittszustand, ein typisches Bild des menschlichen Kammerwinkels charakterisieren, aus welchen die übrigen Formen abzuleiten sind. Und thatsächlich sehen wir an zahlreichen Augen einen Uebergang vom „emmetropischen" Kammerwinkel zu solchen Formen, welche die Characteristica irgend einer ausgesprochenen Ametropie aufweisen.

Zuletzt sei es mir nur noch gestattet darauf hinzuweisen, dass diese von mir betonten Varietäten, bei den verschiedenen Refractionen in der Architektur des Kammerwinkels mit den bei denselben klinisch zu beobachtenden Tiefenverhältnissen der vorderen Kammer im Einklange stehen. Schliesslich muss ich bereits hier hervorheben, dass je nach dem verschiedenen Bau des Kammerwinkels, wie ich später auseinandersetzen werde, derselbe auch auf verschiedene Weise verschlossen wird und dass der Mechanismus dieses Verschlusses am emmetropischen oder gar myopischen Kammerwinkel viel schwerer zustande kommt und auf viel grösseren Widerstand stösst als am hypermetropischen. Demnach würde also schon im Baue des hypermetropischen Kammerwinkels die Prädisposition dafür gegeben sein, dass er sich leichter verschliesst und die Ursache der klinisch beobachteten Prädisposition des hypermetropischen Auges zum Glaucom wäre caeteris paribus in der anatomischen Prädisposition zu suchen.

II. Theil.

Das Verhalten des Kammerwinkels an glaucomatösen Augen.

I.

Literatur.

An glaucomatösen Augen finden wir den Kammerwinkel gewöhnlich obliteriert. Das ist ein ebenso constantes anatomisches Zeichen des Glaucoms wie die Excavation. Umso staunenswerter ist es, dass sich die Aufmerksamkeit der wissenschaftlichen Welt demselben so spät, erst im Jahre 1876—77, nach den Arbeiten von Knies und Weber zuwandte. Sein constantes oder zumindestens sehr häufiges Vorkommen wurde erst nach dem Erscheinen dieser Arbeiten erkannt. Wurden doch auch vordem anatomische Untersuchungen an glaucomatösen Augen in grosser Zahl vorgenommen. Im Jahre 1844 konnte Warnatz [1]) in seiner Preisarbeit

[1]) Ueber das Glaucom. 1844.

bereits 25 anatomisch untersuchte Fälle aus der Literatur sammeln und die späteren Jahre haben durch immer zahlreichere Angaben zur Kenntnis der pathologischen Anatomie des Glaucoms beigetragen.

Mit diesem Gegenstande haben sich hervorragende Forscher: Sichel, Müller, Nettelship, Pagenstecher und andere befasst. Ihrer Aufmerksamkeit ist jedoch die so auffällige Veränderung des Kammerwinkels entgangen, oder sie wurde, wenn sie auch von einzelnen wahrgenommen wurde, keiner weiteren Würdigung wert befunden und nur nebenbei erwähnt.

Die Erklärung für das Uebersehen liegt darin, dass die normalanatomischen Verhältnisse nicht genügend klar gelegt waren, für die nicht gehörige Würdigung hingegen darin, dass die physiologische Dignität des Kammerwinkels, seine Bedeutung im Flüssigkeitwechsel des Auges nicht bekannt war. Erst als Leber[1]) die hervorragende Wichtigkeit des Kammerwinkels im Flüssigkeitswechsel des Auges entdeckte und nachwies, dass das Kammerwasser zum Verlassen des Auges keinen anderen Weg als den Kammerwinkel hat, konnte man der Obliteration des Kammerwinkels eine grössere Bedeutung beimessen. Und wenn jemand jene Incongruenz zwischen Secretion und Excretion der Augenflüssigkeit, welche das Wesen des Glaucoms bildet, nicht nach der damaligen allgemeinen Auffassung von der übermässigen Secretion, sondern von der mangelhaften Excretion hätte ableiten wollen, so hätte er in den Saftlücken der Cornea, irgend ein den Abfluss des Kammerwassers behinderndes Moment suchen müssen.[2]) Entsprechend den damaligen Kenntnissen wurde dem Stenon'schen Tropfversuche zufolge, dessen Wert erst von Leber bestritten wurde, die Cornea als der Hauptabflussweg für das Kammerwasser betrachtet. Das grosse Werk Lebers hat die Aufmerksamkeit jener Forscher auf den Kammerwinkel gelenkt, in denen der Gedanke wachgerufen wurde, ob die Vermehrung des Bulbusinhaltes bei Glaucom auch aus einer Retention des Kammerwassers entstehen könnte.

Knies[3]) und Weber[4]) waren diejenigen die zuerst constatiert haben, dass der Leber'sche Hauptausführungsweg des Auges, der Kammerwinkel, in glaucomatösen Augen ständig verschlossen ist. Sie waren die ersten, welche die Bedeutung des Verschlusses gewürdigt haben, und ihr Verdienst

[1]) Flüssigkeitswechsel im Auge. Arch. f. Ophth. XIX. 2.

[2]) Die Erwähnung dieser Eventualität finden wir thatsächlich bei Scarpa (Traité des maladies des yeux.) Trad. par Pescay et Begin 1821; bezüglich des Hydrophthalmus sagt er: „Quelques-uns des oculistes modernes les plus communis attribuent la cause principale de cette affection au reserrement des pores organiques de la cornée travers lequels l'humeur aqueuse ne peut plus transcender, ce qui la force de s'arreter dans l'oeil et détermine l'hydropsie de cette organe." S. 241.

[3]) Ueber das Glaucom. Arch. f. Ophth. XXII. 3. 1876.

[4]) Die Ursache des Glaucoms. Arch. f. Ophth. XXIII. 1. 1877.

ist es, dass diese Thatsache den Gegenstand einer ausgedehnten literarischen Discussion bildete und noch bildet. Sporadische Hinweise auf die Thatsache des Verschlusses des Kammerwinkels, welchen jedoch gar keine Bedeutung beigemessen wurde, finden wir bereits vor Knies und Weber.

Sichel[1]) hat im Jahre 1841 die Augen eines glaucomatösen Individuums untersucht. Am rechten Auge gelang es ihm nicht, den Annulus ciliaris von der Cornea abzulösen und als er dies dennoch forcierte, gieng auch die Membrana Descemeti mit. Am linken Auge hat er gleichfalls beobachtet, dass der Annulus ciliaris (der der Kammer zugewandte Theil der Corona ciliaris) enge an die Sclera angewachsen war.

Müller[2]) beschreibt im Jahre 1858 die Augen eines 83jährigen seit lange erblindeten Individuums, an denen sich eine Excavation vorfand. Die Iris haftete mit ihrem Ciliarrande fest am Cornealrande und war daselbst sehr atrophisch, so dass an dem lockeren Balkenwerk, welches vom Ligamentum pectinatum stammte, nur eine atrophische Pigmentschichte zurückblieb, die bloss durch spärliches intermembranöses Gewebe von derselben getrennt war.

Althof[3]) beschreibt 1861 ein Auge, an welchem mehrere Anfälle von Glaucom beobachtet worden waren und an welchem er eine tiefe Excavation mit Scleralstaphylom fand. Die vordere Kammer und der Glaskörper waren mit Blut gefüllt. Den Kammerwinkelverschluss beschreibt Verf. in der Weise, dass sich die Irisanheftung vom Ciliarkörper entfernt habe und nach vorne geschoben worden sei.

Im J. 1862 beschreibt Schiess Gemuseus[4]) an einem hydrophthalmischen Auge das Weiternachvornekommen der Irisinsertion und hebt hervor, dass sich zwischen Iris und Cornea ein auf entzündlichem Wege neugebildetes Gewebe (Intervalarmasse) aus der Proliferation des Descemet-Endothels befand.

Berthold[5]) hält 1871 dieses zwischen Cornea und Iriswurzel gelagerte Gewebe nicht für ein Entzündungsprodukt, sondern für ein Residuum des Embryonalzustandes.

Pagenstecher[6]) führt im selben Jahre bei einem Falle von hae-

[1]) Mémoire sur le glaucome. Annales [illegible] VI. 1841.

[2]) Ueber Veränderungen [illegible] des Sehnerven. Arch. f. Ophth. IV. [illegible]

[3]) [illegible] VIII. 1. 1861.

[4]) [illegible] Arch. f. Ophth. IX. [illegible]

[5]) [illegible] Staphylom etc. Arch. f. Ophth. XVII. [illegible]

[6]) [illegible] Arch. f. Ophth. XVII. 2. Abth. II.

morrhagischem Glaucom an, dass die Irisperipherie an die Cornea gedrückt sei.

Raab[1]) schildert 1873 einen Fall von Luxation der Linse in die vordere Kammer und Staphyloma ciliare, in welchem die Irisinsertion nach vorne gerückt und das Ligamentum pectinatum verschwunden war. Die Stelle desselben wurde von Bindegewebe eingenommen, welches aus dem Irisstroma und dem Endothel der Membrana Descemeti herzurühren schien. Die Membrana Descemeti reichte gerade bis zur Irisanheftung. Der Leber'sche Venenplexus war kaum ausgesprochen.

Der Fall Raabs ist auch im Atlas von Becker[2]) abgezeichnet. In demselben Atlas theilt Becker einen Fall von Intercalarstaphylom (Buphthalmus) mit, wo der Irisursprung mit der Endigung Membrana Descemeti theils unter Vermittlung von Bindegewebe, theils ohne solches verwachsen ist.

Auch Schmidt Rimpler[3]) erwähnt, dass an glaucomatösen Augen die Iriswurzel häufig an die Cornea angedrückt ist.

Auch der Atlas von Pagenstecher und Genth[4]) enthält die Abbildung eines Falles (glaucoma secundarium nach leucoma adhaerens mit Sclerectasie), wo die atropische Irisperipherie an die Hinterfläche der Cornea angedrückt ist. Im J. 1876 beschreibt Pagenstecher[5]) bei einem Fall von primärem Glaucom, dass die Irisperipherie 1 *cm* weit an die Innenfläche der Cornea angedrückt war. In demselben Jahre beschreibt auch Manfredi[6]) die Obliteration des Kammerwinkels.

Dies wären die Arbeiten, in welchen vor Knies des Verschlusses des Kammerwinkels Erwähnung geschah, in welchen jedoch, wie bereits früher hervorgehoben wurde, der Veränderung des Kammerwinkels keine Wichtigkeit beigemessen und der Verschluss des Kammerwinkels als einfache Folge der Steigerung des intraoculären Druckes hingestellt wurde (nach H. Müller). Erst nach dem Erscheinen der Knies'schen Arbeit wandte sich die Aufmerksamkeit der Glaucomforscher dem Kammerwinkel zu. Es entwickelte sich eine ganze Literatur über dieses Thema, welche ich, soweit mir dieselbe zugänglich war, zusammengestellt habe und aus

---

[1]) Zur path. Anat. des Auges. Sitzung der Heidelberg. Ophth. Ges. 1873 Zehenders klin. Monatsbl. 1874, p. 386.

[2]) Atlas der topograph. Pathologie des Auges. 1875. II. Lief. Raabs Fall Taf. XVII. u. XVIII., Beckers Fall Taf. XVIII.

[3]) Graefe-Saemisch. Handbuch der ges. Augenheilkunde 1874, p. 61.

[4]) Atlas der pathologischen Anatomie des Augapfels Taf. XI. Fig. 7. u. 8.

[5]) Ueber Erweiterung des sog. Petitschen Canals. Arch. f. Ophth. XXII., 2.

[6]) Ann. d'Ottalm. fasc. 2—3 citiert bei Saltini im Jahresbericht der Modenaer Augenklinik (ref. Centralbl. f. Augenheilkunde 1879, S. 15.) Nach Saltini hätte Manfredi und vor diesem bereits im J. 1871 Quaglino die Bedeutung des Kammerwinkelverschlusses erkannt und das Glaucom ähnlich wie Weber erklärt.

welcher sich die auf die Anatomie des Kammerwinkels bei Glaucom Bezug habenden Details nach der chronologischen Reihenfolge der einzelnen Arbeiten in folgendem wiedergeben.

1. Knies[1]) theilte im J. 1876 den Sectionsbefund von 15 Augen mit. In 4 Fällen von absoluten Glaucom constatierte er eine Anwachsung der Irisperipherie an die Corneal-Innenfläche. Der Fontana'sche Raum wurde von einem gegen den Schlemm'schen Canal zu verzogenen Narbengewebe eingenommen. In einem Falle von absolutem Glaucom, wo Keratitis suppurativa und Panophthalmie aufgetreten war, löste sich die vorher bestandene Kammerwinkelverwachsung zufolge der Eiterung (Fall II). Dasselbe geschah in einem seiner Fälle von Glaucoma simplex, welcher später in entzündliches Glaucom übergangen war, wozu sich dann ein Hornhautgeschwür hinzugesellte. Die Verwachsung wurde durch eitrige Iritis gelöst (Fall IX). In zwei Fällen von chronischem Glaucom war die Irisperipherie mit der Cornea verlöthet. Totale Anwachsung der Irisperipherie lag auch in Fall XV vor, bei welchem acute Glaucom auf Iridektomie heilte und durch 14 Monate nicht recidivierte (V. = $^{5}/_{20}$); worauf der Patient starb und sein Augapfel zur Untersuchung gelangte. In einem Falle von entzündlichem Glaucom (Fall IV) begann die Verwachsung des Kammerwinkels, eine totale Obliteration kam jedoch nicht zustande und die ganze Gegend des Kammerwinkels, die Umgebung des Schlemm'schen Canales und die ganze Iriswurzel war rundzellig infiltriert. Am anderen Auge desselben Patienten, welches intra vitam gar keine Symptome von Glaucom darbot, bestand die einzige pathologische Veränderung in der Rundzelleninfiltration der Umgebung des Schlemm'schen Canales (Fall V). An einem anderen Auge, dessen Paar an absolutem Glaucom erblindet war, fand er gar keine Veränderung (Fall III). Endlich fehlten die Veränderungen in der Umgebung des Schlemm'schen Canales auch im Falle X, wo nach Wundinfection glaucomatöse Chorioiditis entstanden war. Die Iris war mit ihrer ganzen Fläche an die Cornea angewachsen. Iris und Chorioidea waren entzündet, die Umgebung des Schlemm'schen Canales jedoch nicht.

2. Weber[2]) theilt im Jahre 1877 den anatomischen Befund von 4 Fällen mit. I. Glaucoma inflammatorium chronicum. Als Hauptmoment betrachtet er die starke Anschwellung der Ciliarfortsätze, deren Gefässe stark gefüllt waren. Die Ciliarfortsätze drängten die Iriswurzel an die Cornea und die Sehne des Ciliarmuskels [illegible] weit. Eine Verwachsung bestand nicht. II. Glaucoma simplex. Die Ciliarfortsätze mächtig geschwellt. Sie erreichten [illegible] Irisfläche nicht, doch machte das Bild den Eindruck, als [illegible] Jahre hindurch ange-

[1]) Ueber das Glaucom. Arch. f. [illegible] XXII.

[2]) Die Ursache des Glaucoms. Arc[illegible] XXIII.

presst gewesen wären. Die Iris schien mit der Cornea verwachsen. Erst durch das Hin- und Herschieben des Deckgläschens gelangte er zur Ueberzeugung, dass bloss eine innige Anlagerung und keine Anwachsung bestand. Jedoch gibt er zu, dass an einzelnen Stellen thatsächlich eine Verlöthung vorlag. Die Wände des Schlemm'schen Canales waren gegeneinander gedrückt. Stellenweise war gar kein Canal sichtbar. III. Secundärglaucom nach Scleritis. Iris mit der corneoscleralen Grenze fest verwachsen. Der Fontana'sche Raum an mehreren Stellen frei, obgleich die Iris auch an diesen Stellen mit der Endigung der membrana Descemeti verwachsen ist. Die Ciliarfortsätze atrophisch. IV. Glaucoma in stadio degenerationis, ectasia bulbi. Kammerwinkel verschlossen. Die Iris haftete so fest an der Sehne des Ciliarmuskels, dass eine optische Abgrenzung gar nicht möglich war. Schlemm'scher Canal sehr enge. Ciliarfortsätze sehr geschrumpft.

3. Del Monte[1]) schildert im selben Jahre einen Fall von entzündlichem Glaucom mit 4 Sclerectasien, wo die Iris mit der Cornea $^1/_2$ *mm* weit verwachsen war. Von einem Ligamentum pectinatum oder Schlemm'schen Canal war keine Spur vorhanden.

4. Gosetti[2]) hat in einem Falle von chronischem Glaucom den Kammerwinkel verschlossen gefunden.

5. Saltini[3]) hat in zwei Fällen von Glaucom die Verwachsung des Kammerwinkels constatiert.

6. Larsen[4]) hat in einem Falle von Glaucoma chronicum absolutum und in einem Fall von Iridochorioiditis und Seclusio pupillae nach Trauma die Verwachsung des Kammerwinkels nachgewiesen.

7. Knies[5]) hat ebenfalls im Jahre 1877 in drei Fällen von Secundärglaucom nach Chorioidealsarcom und in einem nach Linsenluxation sowie bei einem primären absoluten Glaucom die Obliteration des Fontana-schen Raumes constatiert. An einem Auge, über welches klinische Daten fehlten und Occlusio pupillae mit hinteren Synechien, aber keine Excavation vorhanden war, konnte sich Verfasser gleichfalls vom partiellen Verschluss des Kammerwinkels überzeugen (Fall XIX).

8. Schnabel[6]) hat in demselben Jahre 5 Fälle von vorderer Synechie beschrieben, bei denen keine Drucksteigerung nachweisbar und der Kammer-

[1]) Sul glaucoma. Ref. in Nagels Jahresberichte 1878, S. 315.

[2]) Citiert in Knies „Der heutige Stand unserer Kenntnisse über die path. Anat. des Glaucoms. Centralblatt f. allg. Pathologie und pathologische Anatomie 1890."

[3]) La clinica oc. di Modena nell trivio 1875—77. Ref. in Nagels Jahresberichte 1878, S. 315.

[4]) Om glaucom ets. pathologiske Anat. Ref. in Nagels Jahresberichte 1878, S. 316.

[5]) Ueber das Glaucom. Arch. f. Ophth. XXIII. 2.

[6]) Beiträge zur Lehre vom Glaucom. Archiv für Augen- und Ohrenheilk. VI. 1.

winkel gänzlich oder partiell (in Fall IV bloss dem Gebiete der Synechie entsprechend) verschlossen war. In 2 mit Glaucom combinierten Fällen von Staphylom war totaler Verschluss und die Iriswurzel atrophisch. Schnabel fand in einem Falle von luetischer Iritis und in einem von traumatischer Iridochorioiditis, sowie in 2 Fällen von Hornhautgeschwür Eiter, in einem traumatischen Falle hingegen, der auch Sympathicusreizung hervorgerufen hatte, das Maschenwerk der Scleralrinne mit Blut gefüllt. In einem Falle von chronischer Iridochorioditis fand er in dem Lückensystem zwischen dem Rande der M. Descemeti und dem Ciliarmuskel theils frei, theils intracellular Pigment (Fall X).

9. Pagenstecher[1]) hat in der Heidelberger Ophthalmologen-Gesellschaft den Knies'schen Kammerwinkelverschluss besprochen. Er demonstrierte zwei Fälle von Glaucom (der eine war ein Glaucoma simplex), wo der Kammerwinkel frei, ferner zwei Fälle, in denen trotz Kammerverschlusses kein Glaucom vorhanden war. An dem einen Auge bestand Occlusio pupillae, im anderen Netzhautablösung. Bei einem haemorrhagischen Glaucom, welches 20 Tage nach Auftreten der ersten Erscheinungen enucleiert wurde, war der Kammerwinkel zum Theile obliteriert, zum Theile offen (Fall V). In einem Falle von haemorrhagischem Glaucom und in dreien von primärem Glaucom war die Iris in ihrem ganzen Umfang an die Peripherie der Cornea angedrückt. Auch in einem Falle von Occlusio pupillae und Secundärglaucom fand er den Kammerwinkel obliteriert.

10. Becker[2]) beschreibt in seinem Atlas einen Fall von Buphthalmus congenitus mit Intercalarstaphylom. Der Kammerwinkel war obliteriert, seine Bestandtheile nicht mehr zu erkennen und sämmtliche Gewebe der Umgebung infiltriert (Taf. XIX). Ferner beschreibt er bei einem mit Occlusio und Seclusio pupillae combinierten Fall von Secundärglaucom die Adhaesion der Iris an die Peripherie der Membrana Descemeti (Taf. XXII). In einem dritten Falle, wo sich zu chronischer Cyclitis und Chorioiditis Secundärglaucom gesellte, war die Irisperipherie infiltriert, verdickt und lag der Membrana Descemeti an, ohne jedoch mit derselben zu verwachsen. Im Atlas ist noch ein von Sattler beschriebener Fall von chronisch entzündlichem Glaucom abgebildet, in welchem die Iridektomie mit Erfolg vorgenommen worden war und das Individuum zwei Monate später starb. Die Irisperipherie ist allenthalben, auch an der Iridektomiestelle an das Netzwerk des Fontana'schen Raumes bis zum Grenzring, jedoch nicht weiter angewachsen. Die Fontana'schen Räume selbst sind zu feinen Spalten comprimiert und an der Verwachsungsstelle ist die Iris sehr atrophisch.

[1]) Bericht der Heidelberger Ophthalmologen-Gesellschaft, 1877, S. 7.

[2]) Atlas der topographischen Pathologie des Auges. III. Lief. 1878.

11. Schnabel[1]) hat bei Glaucoma simplex, welches iridectomiert worden war und wo nachher Atrophie des Sehnerven eintrat, den Kammerwinkel nur an der Iridectomiestelle obliteriert gefunden. Am zweiten Auge dieses Individuums, welches gleichfalls auf Grund der Diagnose Glaucoma simplex iridektomiert worden war und an dem die Sehschärfe bis zu dem fünf Jahre später erfolgten Tode eine gute blieb, war der Kammerwinkel vollkommen normal. Am ersten Auge zeigte die Papille gewöhnliche Atrophie, während am zweiten bloss eine physiologische Excavation vorhanden war. In fünf Fällen von acutem, einem von chronischem und zweien von absolutem Glaucom fand er den Kammerwinkel infolge Verwachsung obliteriert. An zwei Augen, deren Krankengeschichte nicht bekannt war, an denen jedoch eine glaucomatöse Excavation gefunden wurde, constatierte Schnabel die periphere Synechie. In zwei Fällen von Leucoma adhaerens wurde durch die Iridektomie nach der Ansicht des Verfassers eine Lösung der bestandenen Obliteration des Kammerwinkels herbeigeführt. Betreffs der feineren Verhältnisse der peripheren Synechie constatierte er, dass die Irisanwachsung über den Rand der Membrana Descemeti reichte. Ferner wurde eine Compression der Lamellen des scleralen Canales und eine Infiltration derselben mit weissen und rothen Blutzellen, sowie mit Pigment gefunden. In dem Falle von Hypopyonkeratitis (Fall VIII) hat er keine Lösung der peripheren Synechie durch den Eiter beobachtet.

12. Fuchs[2]) behauptet, ohne eine genauere Darstellung zu geben, dass er den Kammerwinkel bei Glaucoma simplex offen fand.

13. Deutschmann[3]) beobachtete in einem Falle von haemorrhagischem Glaucom nach Atropineinträufelung, dass der Kammerwinkel in der äusseren Hälfte der Kammer frei war, an der Innenseite der Cornea anliegt; das Exsudat, welches die Vorderfläche der Iris überzog, nahm hier im Kammerwinkel bindegewebigen Charakter an. In seinem II. Falle (Glaucoma absolutum) fand er gleichfalls den Kammerwinkel nur an der Innenseite der Circumferenz verschlossen und gleichfalls von Bindegewebe ausgefüllt; dasselbe bildete die Fortsetzung des Exsudates, welches die vordere Fläche der Iris bedeckte.

14. Pristley Smith[4]) hat in seiner Preisarbeit bei drei primären

[1]) Schnabel. Beiträge zur Lehre vom Glaucom. 1878. Arch. f. Augen und Ohrenheilk. III. 1.

[2]) Bericht der Heidelberger Ophthalmologen-Gesellschaft, 1878.

[3]) Zur pathologischen Anatomie des haemorrhagischen Glaucoms. Arch. f. Ophth. XXV. 3.

[4]) Glaucoma. Jacksonian Prize-essay, 1879. Die Originalarbeit konnte ich mir trotz aller Bemühungen nicht verschaffen, so dass mir diese Literaturangabe nur aus dem Werke Knies' „Der heutige Stand etc." bekannt ist. S. Centralblatt f. allg. Path. und path. Anatomie, 1890. S. 289.

und bei verschiedenen Arten von secundären Glaucomen die Obliteration des Kammerwinkels nachgewiesen.

15. Im Jahre 1880 publicierte W. H. Brailey[4]) tabellarisch die Beschreibung einer langen Serie glaucomatöser Augen, über deren Untersuchung er bereits in den vorhergehenden Jahren[5]) (1877 über 53 und 1879 über 149 Fälle, darunter 85 verschiedene Fälle von Secundärglaucom) zusammenfassend referiert hatte. In dieser Tabelle figurieren mit Ausnahme des Secundärglaucoms nach Tumoren alle Arten von Glaucom.

Die Fälle sind folgende:

I. Gruppe: 29 primäre Glaucome ohne Retinalblutungen. In 26 Fällen war der Kammerwinkel verschlossen. Entzündung und Atrophie der Irisperipherie wurde häufig gefunden. In einem Falle, wo die Sehstörung drei Monate vor der Enucleation eingetreten war, die Schmerzen hingegen erst seit 1 Monat her datierten und vor der Enucleation T + 3 war, erwies sich die Iriswurzel nur stellenweise adhaeriert. Auch an diesen war jedoch eine vorausgegangene Adhaesion evident. Ligamentum pectinatum und Schlemm'scher Canal waren mässig entzündet (Fall II). Im Fall IX wurde der Kammerwinkel frei und weit gefunden. Die Kammer selbst war sehr tief und das Auge seit 11 Monaten glaucomatös. Am Augenhintergrund fanden sich myopische Veränderungen (Staphyloma posticum). An der Papille war keine Spur von Excavation vorhanden. Auch im Falle XXVII, wo das Glaucom 6 Monate bestand und bei der Enucleation T + 3 war, fand er die Irisperipherie frei und er gibt der Ansicht Ausdruck, dass dieselbe gar nie adhärent war. Die Papille zeigte vollkommen normales Verhalten.

In die II. Gruppe gehören 21 mit Retinalblutungen complicierte Fälle von Glaucom. In 16 dieser Fälle war die Irisperipherie an der vorderen Wand des Kammerwinkels adhärent. Auch in den Fällen XXXI und XXXIII war der Kammerwinkel gänzlich obliteriert, doch war die Verwachsung keine gleichförmig intensive an den verschiedenen Theilen der Circumferenz. In Fall XXX, wo 3 Monate vor der Enucleation beim Kranken bloss haemorrhagische Retinitis constatiert wurde und bei der Enucleation T + 3 vorhanden war, bestand oben eine Anwachsung, unten nur eine Anlagerung der Irisperipherie an die vordere Wand der Kammer. Im Fall XXXII bei der Enucleation T — 3 war die Irisperipherie durch einen engen Spalt von der Cornea geschieden. Der Kammerwinkel war vielleicht obliteriert. An der Papille bestand nur eine seichte Depression. In Fall XLIX, wo das Glaucom ein Jahr lang bestanden hatte

[4]) Curators report on the morbid anatomy of glaucoma. The Royal London ophth. Hosp. Rep. X. 2. 1880.

[5]) On the pathology of increased tension of the globe. ophth. Hosp. Rep. 1877 u. A. Further contribution to the pathology of glaucoma. ophth. Hosp. Rep. IX. 1879.

und die Iridektomie 6 Wochen vor der Enucleation vorgenommen worden war, blieb der Kammerwinkel vollkommen frei. An der Colobomstelle fehlte die Irisperipherie, im Ligamentum pectinatum und in dem Schlemmschen Canale waren Rundzellen vorhanden und an der Papille eine seichte, jedoch steile Excavation.

Zur III. Gruppe gehören 8 Fälle, in welchen Traumen oder Wunden, mit relativ geringen entzündlichen Störungen Glaucom nach sich zogen. In 4 Fällen war die Irisperipherie an die vordere Wand des Kammerwinkels angewachsen. In Fall LI, wo die Verletzung 14 Tage vor der Enucleation stattfand (prolapsus iridis, luxatio lentis in corpus vitreum; Myopie 6 D.) und bei der Enucleation eine T + 1 vorhanden war, war der Kammerwinkel, bis auf die Stelle des Irisprolapses, frei. Im Fall LII, wo 21 Tage vor der Enucleation eine Ruptur oberhalb der sclerocornealen Vereinigung geschah, durch welche sich die ganze Iris und Linse aus dem Auge entfernt hatte und bei der Enucleation T + 3 vorhanden war, konnte Flüssigkeit ungehindert in den Schlemm'schen Canal gelangen. In Fall LIV, in welchem sich nach Entfernung der luxierten Linse Glaucom entwickelte, war der Kammerwinkel nur oben an der Seite der Iridektomie verschlossen, unten jedoch frei, die Umgebung des Schlemmschen Canales war entzündet. — Frei war der Kammerwinkel in einem Falle, wo sich 5 Monate vor der Enucleation ein Glassplitter ins Auge eingebohrt hatte; bei der Enucleation: T + 1 (Fall LV).

Gruppe IV umfasst 22 Fälle, in welchen der Drucksteigerung perforierende Hornhautgeschwüre vorausgegangen waren. In jedem derselben war der Kammerwinkel verschlossen und zeigte Entzündungserscheinungen. Die Atrophie der Iriswurzel war zumeist ausgesprochen.

Die Gruppe V zählt 5 Fälle, in denen die vordere Hälfte des Bulbus infolge Erkrankung im Kindesalter erweitert war. In 4 Fällen war der Kammerwinkel obliteriert, während in einem Falle über den Zustand desselben keine Erwähnung geschieht (Fall LXXXIII).

In die VI. Gruppe gehören 3 Fälle, wo nach seröser Iritis Secundärglaucom auftrat. Der Kammerwinkel war in jedem einzelnen Falle frei (bloss im LXXXVI. Falle war er entsprechend der Iridektomiestelle verschlossen); seine Umgebung und der Schlemm'sche Canal dagegen entzündet und die Tension vor der Enucleation im Falle LXXXVI + 2, in den anderen zweien + 1.

16. Brailey[1]) theilte 1881 zwei Glaucomfälle von sehr kurzer Dauer mit. In dem ersten wurde die Linse 5 Tage vor der Enucleation durch ein Metallstück verletzt, drei Tage nachher begann die Drucksteigerung und bei der Enucleation war T + 3. Die Iris war total an die

[1]) Two cases of glaucoma of extremely short duration. Ophth. Hosp. Rep. X. 2.

Cornea angedrückt. Die Umgebung des Schlemm'schen Canals wies eine mässige Entzündung auf. Im zweiten Falle wurde 7 Wochen vor der Enucleation bei T —, Netzhautablösung constatiert. Zehn Tage vor der Enucleation heftige Schmerzen, grosse Drucksteigerung, nach drei Tagen T. normal. Trotz Iridektomie stieg die T. neuerdings stark an. Enucleation: Bei der anatomischen Untersuchung wurde hinter der Ablation ein Sarcom gefunden, die Irisperipherie lag der Cornea an und das Ligamentum pectinatum war mässig entzündet.

17. Webster, Fox und Brailey[1]) beschreiben einen Fall, wo neben Papillitis und Thrombose der Vena centralis Glaucom auftrat (T + 3), welches auf Eserin und Sclerotomie Besserung zeigte, wegen fortwährender Recidiven und T + 3 wurde die Indication zur Enucleation gestellt. Die Irisperipherie lag der Cornea an, Entzündungserscheinungen waren vorhanden; eine vordere Ciliarvene war thrombosiert.

18. Interessante Daten zur Anatomie des glaucomatösen Kammerwinkels liefert auch der Bericht Braileys[2]) aus dem Jahre 1881 über die von ihm untersuchten Tumoren. In 2 Fällen von Limbustumor, wo die Tension normal war, beobachtete er Entzündung und Schrumpfung des Ligamentum pectinatum. In einem Falle von Limbussarcom mit normaler Tension, findet sich der Zustand des Kammerwinkels nicht verzeichnet. Bei einem Orbitalsarcom (To) war der Kammerwinkel etwas seichter, jedoch normal. In einem Falle von Sarcom des Sehnerven, dem sich Secundärglaucom anschloss (T + 1), war der Kammerwinkel obliteriert, in 2 Fällen von Sarcom der Chorioidea, wobei die Tension herabgesetzt war, war das Ligamentum pectinatum ein wenig entzündet, geschrumpft und der Kammerwinkel eingeengt. In einem dritten Falle, wo die Tension zur Zeit der Enucleation herabgesetzt war, wurde der Kammerwinkel unten obliteriert gefunden. Im Falle IX war die Tension normal und der Zugang zum Schlemm'schen Canal überall frei, ausgenommen einen Punkt, wo das Ligamentum pectinatum mit Pigment erfüllt war. Der Kammerwinkel war frei, nur auf der Seite des im Ciliarkörper sitzenden Tumors eingeengt. In 6 Fällen von intraocularen Sarcomen mit Tensionerhöhung war der Kammerwinkel verschlossen, ebenso auch im Falle XVII und XVIII, obgleich hier die Tension sehr gering, beziehungsweise herabgesetzt war. In sämmtlichen Fällen von Gliom (10) war die Irisperipherie an den Cornealrand angewachsen. In einem derselben war die Tension herabgesetzt, in einem nicht verzeichnet, in den übrigen erhöht.

---

[1]) A case of glaucoma preceded by optic neuritis. Ophth. Hosp. Rep. X. 2

[2]) Curator's pathological report. Tumours of the eyeball or orbit. Ophth. Hosp. Rep. X. 2.

19. Falchi[1]) theilt einen Fall von Tuberculose der Chorioidea mit, welche sich mit Glaucom compliciert hatte. Die Irisperipherie war im ganzen Umfang angewachsen und im Ligamentum pectinatum fand sich ein tuberculoser Herd.

20. Fuchs[2]) fand in 13 Fällen von Secundärglaucomen nach Sarcomen den Kammerwinkel verschlossen, die Irisperipherie angewachsen und die Lamellen des Ligamentum pectinatum zu einem dichten sclera-artigen Gewebe comprimiert. Im Fall VIII, wo bei der Enucleation T + 2 war, war der Kammerwinkel der Geschwulst entsprechend obliteriert, im übrigen frei, und das Ligamentum pectinatum dichter als normal. Interessant ist Fall VI, wo sich das Sarcom noch im I. Stadium befand und der Kammerwinkel vollkommen frei war. Nur dem Tumor entsprechend war der Schlemm'sche Canal von Pigment erfüllt. In einem Falle von Sarcom im III. Stadium war der Kammerwinkel mit Sarcommassen ausgefüllt. In 3 Fällen, wo die klinischen Daten fehlen und in zweien, wo bei der Enucleation die Tension herabgesetzt war, war der Kammerwinkel infolge Anwachsung der Irisperipherie obliteriert und das Ligamentum pectinatum zu einem dichten Gewebe comprimiert.

21. Pristley-Smith[3]) fand in einem Falle von Melanosarcom, in welchem die Tension normal war, das ganze Gebiet des Kammerwinkels mit Pigmentzellen vollgepfropft, welche das Kammerwasser dahingebracht haben musste, da der Kammerwinkel nirgends in directem Contacte mit der Geschwulst gestanden hatte. Diese Pigmentzellmassen waren auch zwischen die vordere Fläche des Ciliarmuskels und die Iriswurzel, an einigen Stellen auch dem Schlemm'schen Canal entlang, in die Sclera eingedrungen.

22. Hocquard und Masson[4]) beschreiben ein Glaucom an einem mikrophthalmischen Auge. Die Irisperipherie war an die Membrana Descemeti angedrückt, in der Verbindung war keine Zwischensubstanz vorhanden, die Fontana'schen Räume waren verschwunden und der Schlemm'sche Canal ist stark abgeplattet.

23. Elisabeth Sargent[5]) fand in 3 Fällen von absolutem Glaucom, ebenso auch in einem Falle von Secundärglaucom nach Iritis den Kammerwinkel durch eine periphere Synechie der Iris verschlossen. In einem Falle von Secundärglaucom zufolge vorderer Synechie war der Kammer-

[1]) Tubercolosi dell' occhio con glaucoma consecutivo Ann. d'Othalmologi 1882. Refer. in Zehender, Klin. Monatsblätter 1882.

[2]) Sarcom des Uvealtractus. 1882.

[3]) Diese Beschreibung ist im Artikel Solomons „Melanosarcomatous tumour groving from the Iris" enthalten. Transact of the Ophth. Soc. of the United Kingdom. 1882.

[4]) Mikrophthalmis compliquée de glaucome chronique. Archives d'Ophthalmologie Tome III. 1883.

[5]) Anatomische Beiträge zur Lehre vom Glaucom. Centralbl. f. Augenheilk. 1884.

winkel nur entsprechend der Stelle der Synechie obliteriert, während sich anderwärts eine enge Spalte zwischen Iris und Cornea fand. In einem zu Linsenluxation hinzugetretenen Falle von Secundärglaucom fand die genannte Autorin den Schlemm'schen Canal von Rundzellen umgeben. Die Irisperipherie lag der Cornea an und war mit derselben partiell verwachsen.

24. Fuchs[1]) beschreibt die Augen einer Frau, welche — u. zw. das rechte 8, das linke 7 Jahre vor dem Tode — wegen acuten Glaucomanfalles irridektomiert wurden. Eine Drucksteigerung trat nicht mehr ein, die Frau sah bis zu ihrem Tode gut. Der Kammerwinkel war an beiden Augen tief, abgerundet und vollkommen frei, eine Excavation war nicht vorhanden, nur die Lamina cribrosa war nach hinten etwas concav.

25. Kuhnt[2]) hat zwei Fälle von chronischem Glaucom untersucht. Bei dem einen war der Kammerwinkel verwachsen und der Schlemm'sche Canal verschlossen, bei dem anderen der Fontana'sche Raum frei, ja sogar geräumiger, als es bei dem Alter des Patienten zu erwarten gewesen wäre.

26. Birnbacher und Czermak[3]) theilen den sehr genauen anatomischen Befund von 7 Fällen mit. Verfasser empfehlen auch einige neue Ausdrücke: Der hintere Grenzring wird von ihnen als „Scleralsporn", der Winkel, welchen die freie Partie der Iris mit der Cornealhinterfläche bildet „neue Kammerbucht", der Winkel hingegen, der sich zwischen verwachsener und freier Irispartie befindet, als Knickungswinkel der Iris bezeichnet. Ihre Fälle sind folgende: 5 chronisch entzündliche Glaucome (eines davon haemorrhagisch) und 2 Glaucome in stadio degenerationis. In jedem derselben war der Kammerwinkel in seinem ganzen Umfange obliteriert. In Fall I und V war die Irisperipherie bloss bis ungefähr zur Hälfte des Ligamentum pectinatum (darunter ist hier das sclerocorneale Flechtwerk zu verstehen) angewachsen, so dass die der Augenachse zu gelegene Hälfte des Ligamentum pectinatum nicht von Iris bedeckt war. In Fall III war die ganze Iris an der Cornea adhaerent. Das Ligamentum pectinatum war in mehreren Augen in ein dichtes scleraartiges Gewebe umgewandelt; ebenso war auch die Iris zuweilen bis auf die Pigmentschichte atrophisch. Das Ligamentum pectinatum hat obige Veränderung in einzelnen Fällen bloss an seinem der Kammer zugewandten Theile erlitten; ein andermal dagegen war das Fontana'sche Balkenwerk überhaupt nicht zu unterscheiden (Fall II), sondern nur stellenweise war entsprechend demselben eine kernreiche sehr dünne Schichte sichtbar, welche Längsstreifung und

[1]) Anatomische Miscellen. Arch. f. Ophth. XXX. 3. 1884.

[2]) Bericht der Heidelberger Ophthalmologen-Ges. 1885, S. 101.

[3]) Beiträge zur Pathogenese und pathologischen Anatomie des Glaucoms. Arch. f. Ophth. XXXII. 2. 1886.

eingestreute Pigmentzellen aufwies. Der Schlemm'sche Canal war nahezu nirgends gut sichtbar. Im Falle I zog eine Schichte von Spindelzellen aus der neuen Kammerbucht auf die vordere Irisfläche herüber. Vom Falle IV wird berichtet, dass die Obliteration der Kammer nicht durch einfache Anlagerung der Gebilde, sondern durch ein Zwischengewebe zustande gekommen war, dessen Fortsetzung auf die vordere Fläche der Iris zog.

27. Stölting[1]) theilt den anatomischen Befund bei einem nach Graefe-Extraction aufgetretenen Glaucom mit. Der erste Anfall stellte sich 14 Tage nach der Extraction ein und nachdem Eserin und Sclerotomie nur vorübergehende Besserung brachten, wurde $3^1/_2$ Monate nach der Extraction die Enucleation vorgenommen. Der peripherste Theil der Iris war in den Kammerwinkel eingepresst, daselbst fest angewachsen und atrophisch. In der Adhaesion konnte Stölting nur bei einem kleinen Theile der Schnitte eine bindegewebige Zwischensubstanz finden, in den meisten gar keine. Eigentliche Entzündungserscheinungen fehlten.

28. Stölting[2]) beschrieb im folgenden Jahre noch einen Glaucomfall, wo die Irisperipherie in ihrem ganzen Umfange angewachsen und an der Verwachsungsstelle viel Pigment war, welches sich zwischen Iris und Cornea abgelagert hatte. Um den Schlemm'schen Canal bestand rundzellige Infiltration, welche auch die anderen scleralen Gefässe umgibt.

29. Straub[3]) theilt die anatomische Beschreibung von 8 Fällen mit. In einem Falle von chronischem Glaucom und einem von Secundärglaucom bei Intraoculargeschwulst war die Iris an die vordere Wand des Kammerwinkels angewachsen. Bei einem acuten, nur 10 Tage dauernden Glaucom und einem zweiten protrahierten Glaucomfalle war die Irisperipherie an die Cornea bloss angelagert, aber nicht angewachsen. Bei einer vorderen Synechie, die Secundär-Glaucom (T + 3) nach sich gezogen hatte, war der Kammerwinkel nur in $^1/_3$ seiner Peripherie verschlossen, im übrigen frei. Bei einem anderen Fall von Secundärglaucom (T + 3), der zu einer vorderen Synechie hinzugetreten war, ferner in einem Falle von Glaucom im Anschlusse an Buphthalmus sowie an Linsenluxation fand er den Kammerwinkel frei.

30. Vossius[4]) erwähnt in seinem Lehrbuche, ohne sich in weitere Details zu ergehen, dass er in einem Glaucomfalle den Kammerwinkel obliteriert, einmal hingegen — bei Glaucoma simplex offen fand.

31. Dürr und Schlegtendahl[1]) beschreiben 5 Fälle von Hydro-

---

[1]) Glaucom nach Linearextraction. Arch. f. Ophth. XXXIII. 2. 1887.

[2]) Beiträge zur Anatomie des Glaucoms. Arch. f. Ophth. XXIV. 2. 1888.

[3]) Beiträge zur path. Anat. des Glaucoms, Archiv f. Ophth. XXIV. 3. 1888.

[4]) Grundriss der Augenheilkunde 1888, S. 424.

[1]) Fünf Fälle von Hydrophthalmus congenitus. Archiv f. Ophth. XXV. 2. 1889.

phthalmus congenitus. Der Kammerwinkel war in zwei Fällen vollkommen frei, in einem lag die Iris sehr nahe an der Cornea. In einem Fallle war der Kammerwinkel vollkommen, in einem gänzlich verschlossen. Der Schlemm'sche Canal war in zwei Fällen auf vielen Schnitten nicht auffindbar, in drei Fällen überhaupt nicht.

32. Treacher-Collins[2]) hat 10 nach Kataraktextraction entstandene Glaucome anatomisch untersucht. In 9 Fällen war die Linsenkapsel, in einem — wo die Linse sammt Kapsel entfernt worden war — der Glaskörper in die Cornealnarbe eingewachsen. Der Kammerwinkel war in 7 Fällen von der ganzen Peripherie obliteriert. Bloss in einem dieser Fälle (cicatrix adhaerens nach Linearextraction) unterblieb die Iridektomie. Der Kammerwinkel war auch an der Stelle des Coloboms verschlossen, und zwar viermal durch die zurückgebliebene Iriswurzel, zweimal durch den vordersten Theil des Ciliarkörpers. In drei Fällen, wo nach Keratoiritis Glaucom aufgetreten war, blieb der Kammerwinkel frei, die Iriswurzel und das Ligamentum pectinatum war mit Rundzellen infiltriert, auch im Kammerwinkel fanden sich Rundzellen-Gruppen. Nur an der Colobomstelle war der Kammerwinkel in zwei Fällen verschlossen, und zwar einmal durch die Iriswurzel, einmal durch die Ciliarfortsätze.

33. Lembek[3]) hat bei einem 8jährigen Knaben ein neben Aniridesis aufgetretenes Glaucom untersucht. Der kleine Irisstumpf legte sich an das Ligamentum pectinatum, wodurch es zum Verschluss des Kammerwinkels kam. Die Fortsetzung des Irispigmentes wuchs in den Schlemm-schen Canal herein.

34. Birnbacher[4]) hat im Jahre 1890 einen mit Bezug auf die Anatomie des acuten Glaucoms sehr interessanten Fall mitgetheilt. Sieben Tage vor dem Tode trat an dem bis dahin vollkommen normalen Auge ein acuter Glaucomanfall auf, welcher bis zum Tode anhielt. Der Kammerwinkel zeigte in verschiedenen Regionen ein verschiedenes Aussehen. Die Irisperipherie war in den mittleren zwei Dritteln der oberen Hälfte mit der Hinterfläche der Cornea fest verwachsen und in der „neuen Kammerbucht" eine Masse, die sich mit Eosin nur wenig färbte. Die Verwachsung reichte an den marginalen Theilen der verwachsenen Partie nicht bis an die alte Kammerbucht. Die Adhaesion wurde durch die aus dem Ligamentum pectinatum in die Irissubstanz ziehenden Spindelzellen vermittelt. An den benachbarten Stellen legte sich die Iris nur an das Ligamentum pectinatum an, ohne mit demselben zu verwachsen. Unten hatte sich die Iriswurzel der Cornea bloss genähert, ohne dieselbe zu berühren. Der Schlemm'sche Canal war normal.

---

[2]) Glaucoma after extraction of cataract. Transact. of the Ophth. Soc. of Un. Kingd 1890.

[3]) Diss. inaug. Halle 1890.

[4]) Ein Beitrag zur Kenntnis des Glaucoma acutum.

35. Meurer[1]) sah den Kammerwinkel in einem Falle von Ciliarstaphylom verschlossen.

36. Garnier[2]) berichtet über einen Fall von traumatischem Glaucom, wo nach einem Stockhieb acute Tensionerhöhung und Scleralstaphylom auftrat. Der Kammerwinkel blieb frei.

37. Interessante Beiträge zur Entstehung der Obliteration des Kammerwinkels enthält das Buch Pristley-Smiths[3]) über das Glaucom. Alle Arten von Secundärglaucom und das primäre Glaucom werden der Reihe nach hergenommen und die Entstehungsweise des Glaucoms in Beispielen demonstriert. Bei Secundärglaucom infolge von Seclusio pupillae war der Kammerwinkel verschlossen (2 Fälle), nach Iritis serosa weit und offen. Bei Leucoma adhaerens Staphylom (4 Fälle) constatierte er Obliteration des Kammerwinkels. Auch bei einer in die vordere Kammer luxierten Linse war der Kammerwinkel verschlossen, ohne dass die Iris an die vordere Wand desselben angewachsen wäre. Sie legte sich nur innig an die Cornea und die hintere Linsenfläche an, wobei sie unter spitzem Winkel abgeknickt war. Auch bei Glaucom nach lateraler Linsenluxation war der Kammerwinkel verschlossen, und zwar an der Seite der Linse infolge directen Druckes auf die Ciliarfortsätze, auf der anderen Seite durch den Druck seitens des verdrängten Glaskörpers. In einem Falle von Verletzung der Linse, wo nach einer kleinen vorderen Synechie Glaucom auftrat, war der Kammerwinkel an seiner ganzen Peripherie obliteriert. Nach Discission kam es in einem Falle, wo der Pupillarrand an die zurückgebliebene Linsenperipherie angewachsen war, zu einer Vorwölbung der Iris und zur Entstehung von Glaucom. Der Kammerwinkel verschloss sich ringsherum (2 Fälle). Unter den nach Graefe-Extractionen entstandenen Glaucomen beschreibt er nur die Fälle Treacher-Collins (S. 32). Bei Chorioideal-Sarcomen fand er den Kammerwinkel stets verschlossen, wenn Glaucom vorhanden war (3 Fälle). Im conträren Falle blieb der Kammerwinkel gewöhnlich offen. Desgleichen fand er in einem Falle von Glaucom bei Gliom den Kammerwinkel verschlossen (1. Fall). Ein seltener und interessanter Fall ist auch der, wo der Kammerwinkel durch die, wahrscheinlich infolge eines Syphiloms verdickte Iris und Ciliarkörper verschlossen worden war. Primäre Glaucome gelangten in 41 Fällen zur Untersuchung. Bei 7 dieser Fälle ist es nicht gewiss, ob das Glaucom thatsächlich primär war. Von den 34 sicher primären Glaucomen war der Kammerwinkel in 29 Fällen durch Anwachsung oder

---

[1]) Note sur une case de staphylome du corps ciliare. Arch. d'Ophth. XI. 1891.

[2]) Ein Fall von traumatischem Glaucom. Centralblatt f. Augenheilk. 1891. S. 298 (Referat).

[3]) On the pathology and treatement of glaucoma. London 1891.

enges Anliegen der Iris verschlossen. Von den übrigen 5 Fällen war der Kammerwinkel in einem intra vitam sicherlich verwachsen und die Verwachsung löste sich erst unter der histologischen Behandlung. In 3 Fällen war der Kammerwinkel derart verengt, dass man annnehmen konnte, dass derselbe im Leben verschlossen gewesen sei und sich erst nach der Enucleation neuerdings geöffnet habe. Im letzten Falle war der Kammerwinkel normal weit, jedoch vollkommen mit Blut gefüllt. Der Verschluss kommt in ganz frischen Fällen nur durch Anlagerung, in älteren durch Verwachsung zustande; am constantesten erfolgt die Anwachsung bei den acuten und subacuten Formen. „Die Neigung zur adhaesiven Entzündung ändert sich im Verhältnisse zur Gefässcongestion."

38. Treacher-Collins[1]) berichtet über 2 Fälle vom Glaucom im Verein mit Aniridie, wo der Kammerwinkel u. zw. in dem einen (congenitalen), zufolge Anlagerung des kleinen Irisrudimentes, in dem anderen (traumatischen) des vordersten Theiles der Ciliarfortsätze an das Ligamentum pectinatum verschlossen war.

39. Weinbaum[2]) sah den Kammerwinkel bei haemorrhagischem Glaucom verschlossen. Die Iriswurzel war durch starkes faseriges Bindegewebe an die Peripherie der Cornea angewachsen; dasselbe zog auch auf die vordere Irisfläche hinüber und ectropionierte deren Pigmentblatt. In der neuen Kammerbucht fand er coaguliertes Exsudat. Der Schlemmsche Canal war normal.

40. Wagenmann[3]) beschreibt 3 Fälle von haemorrhagischem Glaucom, in denen der Kammerwinkel verschlossen war. Die Kammerwinkelverwachsung kam durch zelliges Zwischengewebe zustande. Um den Schlemm'schen Canal herum war zellige Infiltration zu sehen. Im ersten Falle fand er zerfallene rothe Blutkörperchen, haematogenes Pigment und rothe Blutkörperchen enthaltende Zellen im Kammerwinkel.

41. Treacher-Collins[4]) fand in einem neben Coloboma iridis congenitum aufgetretenen Falle von Glaucom den Kammerwinkel verschlossen. Der Verschluss kam entsprechend dem Colobom zufolge Anlagerung des Ciliarkörpers an das Ligamentum pectinatum zustande. In einem Falle von Glaucom bei traumatischer Aniridesis war der Kammerwinkel oben durch ein kleines Irisrudiment, unten durch das Bindegewebe des Ciliarkörpers verschlossen, welches seitens der Linse hervorgezogen wurde.

---

[1]) Aniridia and glaucoma. Ophth. Rewiew 1891.

[2]) Ein Fall von Glaucoma haemorrhagicum mit Trombose der Vena centralis Retinae und Ectropium Uveae. Arch. f. Ophth. XXXVIII. 3. 1892.

[3]) Anatomische Untersuchungen über einseitige Retinitis haemorrhagica mit Secundärglaucom. Arch. f. Ophth. XXXVIII. 3. 1892.

[4]) Congenital defects of the iris and glaucoma. Transactions of Ophth. Society Vol. XIII. 1893.

42. Treacher-Collins[1]) hat 23 Fälle untersucht, in welchen die Iridektomie wegen Glaucom ausgeführt wurde. In 18 Fällen war der Kammerwinkel gänzlich, in vieren bloss entsprechend dem Colobom obliteriert, im übrigen aber frei. Darunter war in drei Fällen der Kammerwinkel früher wahrscheinlich an der ganzen Peripherie verwachsen und die Adhaesion erst zufolge der histologischen Behandlung gelöst worden; in einem Falle hingegen war der Kammerwinkel an der ganzen Peripherie frei (Fall (XIX); hier wurde die Iridektomie wegen acutem Glaucom vorgenommen und es trat auch keine Drucksteigerung mehr auf; das Auge wurde 10 Jahre später mit Hornhautgeschwür enucleiert. An der Colobomstelle wurde die Iriswurzel nur in 3 Fällen gänzlich entfernt und in diesen war die Linsenkapsel an die Narbe angewachsen; in den übrigen Fällen war der Kammerwinkel an der Colobomstelle obliteriert, und nur in dem oben beschriebenen Fall XIX war derselbe nicht durch die zurückgelassene Iriswurzel verschlossen; in 2 Fällen (VIII und XI), wo die belassene Irispartie sehr klein war, trugen auch die Spitzen der Ciliarfortsätze zum Verschlusse bei.

43. In 20 von Stirling[2]) beobachteten Fällen war die Irisperipherie 11mal an die Cornea angewachsen, 2mal war die Iriswurzel bloss angelagert, in 4 Fällen der Kammerwinkel verengt, in einem frei, in einem Falle, wo die Kammer mit Blut erfüllt war und in einem zweiten Falle von Glaucom ist das Verhalten des Kammerwinkels nicht angegeben.

44. Priestley-Smith[3]) fand an dem Auge einer jungen Frau, welches wegen Glaucom enucleiert wurde, den Kammerwinkel verschlossen; der Verschluss liess sich jedoch mit einer Nadel leicht lösen; auch der Vater der Patientin war an Glaucom erblindet.

45. Hosch[4]) hat bei Glaucom an einem aphakischen Auge den Kammerwinkel nasalwärts verschlossen, temporalwärts offen gefunden; die Anwachsungsstelle war mit Rundzellen infiltriert; der Schlemm'sche Canal an der nasalen Seite enge, an der temporalen weit, mit Blut gefüllt.

46. Hosch[5]) fand in einem Falle von haemorrhagischem Glaucom den Kammerwinkel an der ganzen Peripherie frei und nur die Colobomstelle verschlossen.

---

[1]) On the operative treatement of Glaucoma. Ophth. Hosp. Rep. 1893.

[2]) An Inquirily into the Condition of the Vortex Veins in Primary Glaucoma. Ophth. Hosp. Report 1893.

[3]) On an instance of hereditary glaucoma and its cause. Ophth. Rewiew 1894. S. 215.

[4]) Glaucomatöse und atrophische Sehnervenexcavation an einem aphakischen Auge. Arch. f. Augenheilkunde XXVIII. 1894.

[5]) Glaucom mit massenhaften Blutungen. Arch. f. Augenheilkunde XXVIII. 1894.

47. Basso[1]) hat den Kammerwinkel in 6 Fällen von Secundärglaucom untersucht; bei 2 Fällen von Leucoma adhaerens war der Kammerwinkel nur entsprechend der eingewachsenen Irispartie verwachsen; bei 2 infolge hinterer Synechie und 2 infolge intraoculärem Tumor aufgetretenen Fällen von Glaucom war die Iriswurzel der vorderen Wand des Kammerwinkels nur einfach angenähert. In dem Falle von Hydrophthalmus war der Kammerwinkel erweitert.

48. Terson[3]) hat in 2 Fällen von Glaucom infolge Luxation der Katarakta den Kammerwinkel offen gefunden, obgleich in dem einen Falle das Glaucom jahrelang bestanden hatte und an der Papille eine tiefe Excavation vorhanden war.

49. Leber und Bentzen[4]) haben bei einem Falle von Primärglaucom den Kammerwinkel infolge von Anlagerung, in 2 Fällen infolge von Anwachsung der Irisperipherie an die vordere Wand des Kammerwinkels verschlossen gefunden, bei einem infolge von Iritis und einem infolge von vorderer Synechie aufgetretenen Secundärglaucom, ebenso auch bei 3 Staphylomen fanden sie den Kammerwinkel verschlossen. In einem Falle von absolut gewordenem chronisch entzündlichen Glaucom (T + 4) war der Kammerwinkel nur partiell verschlossen; am freien Theile war das Gewebe des Fontana'schen Raumes stark verdichtet, zwischen seinen Fasern fehlte ein wahrnehmbarer Spalt (II Fälle). Im Falle V (Keratoglobus T +, tiefe Excavation) war der Iriswinkel sehr weit. Die Lücken des Ligamentum pectinatum weit; der Schlemm'sche Canal an vielen Präparaten unsichtbar, an anderen weit.

50. Zirm[5]) berichtet über einen Fall von Glaucom, wo sich die erste Drucksteigerung 34 Tage vor der Enucleation gezeigt hatte und auf Iridektomie zurückgieng; 5 und 2 Tage vor der Enucleation kam es wieder zu starker Drucksteigerung. An der Innenseite war die Iris zu $^1/_3$ an die Cornea angewachsen; die Verwachsung war durch eine die Iris deckende, feste Bindegewebsmasse hervorgerufen; aussen näherte sich die Iris stark der Cornea, ohne jedoch eine Verwachsung einzugehen; an der Grenze der anderen Hälfte war die Iris noch an die Cornea angewachsen. Der Kammerwinkel blieb jedoch frei. In der neuen Kammerbucht fand sich derberes Bindegewebe; der Schlemm'sche Canal war verengt und von Rundzellen umgeben.

---

[2]) Römischer internationaler Congress 1894. Ref. Arch. d'Ophth. 1894. S. 387.

[3]) Annales d'oculistique CXI. S. 445.

[4]) Ueber die Filtration der vorderen Kammer bei normalen und glaucomatösen Augen. Arch. f. Ophth. XLI. 3. 1895.

[1]) Ein Beitrag zur Anatomie des entzündlichen Glaucoms. Arch. f. Ophth. XLI. 4.

51. Cross[1]) hat 3 Fälle von Hydrophthalmus congenitus untersucht; er fand die corneosclerale Verbindung vascularisiert, der Schlemm'sche Canal fehlte in einem Falle gänzlich und war in zwei anderen nur sehr mangelhaft entwickelt. Der Kammerwinkel war im Falle III vollkommen geschlossen, auf der einen Seite durch organisierte Entzündungsproducte, auf der anderen durch pigmentierte Bindegewebsmassen. In den anderen zwei Fällen war der Fontana'sche Raum offen; in dem einen zogen nur feine pigmentierte Faserzüge durch denselben, in dem zweiten war der Kammerwinkel von pigmentiertem Bindegewebe ausgefüllt.

52. Pergens[2]) beschreibt ein Glaucom infolge Adenom des Ciliarkörpers. Der Fontana'sche Raum war mit Ausnahme der Iridektomiestelle, die frei war, obliteriert.

53. Elschnig[3]) theilt 2 Fälle von acutem Glaucom mit. Bei dem einen trat auf Homatropineinträufelung ein acuter Glaucomanfall auf, welcher auf Eserin zurückgieng; nach 16 Tagen kehrte die Drucksteigerung zurück: 15 Tage später starb Patient. Der Kammerwinkel war verschlossen, u. zw. so, dass sich die Iris auch der peripheren Wand desselben anlegte, ihr Ursprung kam dadurch nach aussen und oben; die centrale Hälfte des Ligamentum pectinatum war frei. Entzündliche Veränderungen waren weder um das Ligamentum pectinatum noch um den Kammerwinkel herum vorhanden. Die adhaerente Irispartie war nicht auffallend atrophisch, die Umgebung des Schlemm'schen Canales nur an einer einzigen Partie entzündet. Das andere Auge ist das Paar des von Birnbacher (34) beschriebenen. Auch an diesem trat das Glaucom 7 Tage vor dem Tode auf. Die Iriswurzel war bloss durch eine kleine Spalte von der Cornea geschieden; das Ligamentum pectinatum zeigte normales Verhalten, jedoch schien sein Flechtwerk wie aufgefasert; man gewann den Eindruck, als ob die frühere Verwachsung infolge der Eserinwirkung gerissen wäre. Der Schlemm'sche Canal war frei, in seiner Umgebung stellenweise Rundzellen; das Ligamentum pectinatum zeigte keine Erscheinung von Entzündung.

54. C. Devereux Marshall[4]) hat 100 intraoculäre Tumoren auf die Entstehung von Secundärglaucom hin untersucht. Seine Resultate

---

[1]) Congenital hydrophthalmos. Transact of the Ophthalmological Society Vol. XVI. 1896.

[2]) Ueber Adenom des Ciliarkörpers als Ursache von Glaucom. Arch. f. Augenheilkunde XXXII. 1896.

[3]) Anatomische Untersuchung zweier Fälle von acutem Glaucom. Festschrift v. Prof. Schnabel. Arch. f. Augenheilkunde 1896.

[4]) Ontension in Cases of intraocular tumours. Transact of the Ophth. Soc. London Vol. XVII. 1896.

betreffs des Zustandes des Kammerwinkels lassen sich in folgende Tabelle zusammenfassen:

	Tumor	Summe	Kammerwikel obliteriert		verengt	frei	nicht angegeben
			gänzlich	theilweise			
T +	Sarcom	46	33	1	9	1	2
	Gliom	7	3	—	2	1	1
n oder T —	Sarcom	35	2	1	3	25	4
	Gliom	12	—	—	1	8	3

55. Hess[1]) hat im Jahre 1897 auf der Jahresversammlung der Heidelberger Ophthalmologen-Gesellschaft zwei interessante glaucomatöse Augen demonstriert. In dem einen Falle handelte es sich um ein nach Luxation der Linse in die vordere Kammer entstandenes Secundärglaucom, welches auch auf Sclerotomie nicht aufhörte. 4 Wochen nach der Verletzung wurde das Auge enucleiert; der Kammerwinkel war zufolge Anlagerung der Iris verschlossen, welch letztere sich auf der Linse innig angelegt, und sogar den spitzen Winkel, welcher sich zwischen der hinteren Fläche der Cornea und der die Cornea berührenden vorderen Linsenfläche befindet, ausgefüllt hatte. Der zweite Fall betrifft ein haemophiles Kind, bei dem eine kleine oberflächliche Hornhautverletzung zuerst von einer heftigen Blutung in die Kammer gefolgt war. Alsdann trat Glaucom auf, welches 11 Tage nach der Verletzung die Enucleation nothwendig machte. Vordere und hintere Kammer, sowie auch der perilenticuläre Raum waren mit Blut gefüllt. Die Irisperipherie in grosser Ausdehnung an die Hinterfläche der Cornea angepresst, Iriswurzel sehr dünn, bedeutende Excavation.

56. Alt[2]) hat in einem Falle von haemorrhagischem Glaucom den Schlemm'schen Canal verschlossen, das Ligamentum pectinatum comprimiert und voll mit Pigmentkörnchen gefunden; die Iris war mit dem Ligamentum pectinatum verwachsen; aus der neuen Kammerbucht zog im unteren Theile des Bulbus eine neugebildete Bindegewebsmembran auf die vordere Irisfläche.

57. Pergens[3]) hat in einem Falle von Hydrophthalmus die Iris von ihrem ciliaren Ursprung stellenweise gänzlich, stellenweise unvollständig abgelöst gefunden, an den meisten Stellen wurde dieselbe bloss vom

[1]) Berichte der XXVI. Versammlung der Ophth.-Gesellschaft, Heidelberg 1897. S. 44.

[2]) Haemorrhagic glaucoma. Americ. Journal of Ophthalmolog. 1897. 1 S. 14.

[3]) Buphthalmus mit Lenticonus posterior. Arch. f. Augenheilkunde 1897.

Bandapparate des Fontana'schen Raumes und von Exsudatmassen in ihrer Stellung erhalten; das ganze machte den Eindruck, als ob der Kammerwinkel erst durch Anwachsung der Iris verschlossen worden sei, mit der Erweiterung des Auges jedoch diese Anwachsung abgerissen wäre; der Schlemm'sche Canal konnte an zahlreichen Schnitten nicht gefunden werden.

58. Fridenberg[1]) hat bei haemorrhagischem Glaucom den Kammerwinkel gänzlich verschlossen gefunden; zwischen Iris und sclerocornealem Netze befand sich Bindegewebe; aus der neuen Kammerbucht zog eine lockere Membran, die rothe Blutkörperchen und auch Pigmentzellen enthielt und den Pupillarrand ectropionierte, auf die vordere Irisfläche; die Umgebung des Schlemm'schen Canales war mit Rundzellen infiltriert.

59. Das neueste auf unser Thema Bezug habende Werk ist das von Panas und Rochon-Duvigneaud,[2]) welches erst nach nahezu vollständiger Beendigung meiner Arbeit in meine Hände gelangte. Bei 8 primären und 2 haemorrhagischen Glaucomen (Fall IX) fanden sie den Kammerwinkel an der ganzen Peripherie verschlossen; an einem Theile der Peripherie legte sich die Iris an den hinteren Theil des sclerocornealen Netzes, anderwärts war der Kammerwinkel gänzlich frei; in diesem Falle begann sich die Drucksteigerung 1 Monat vor der Enucleation zu zeigen. Der Umfang der Kammerwinkelverwachsung war in den einzelnen Fällen ein verschiedener; in einem Falle war bloss die Hälfte des sclerocornealen Netzes verschlossen in anderen Fällen überschritt die Verwachsung die Endiguug der Membrana Descemeti. In älteren Fällen veränderte sich das sclerocorneale Netzwerk zu einer compacten Masse, in welche stellenweise Pigmentzellen eingelagert waren. Unter 11 theils im Gefolge von Synechien, theils von Iritiden aufgetretenen Secundärglaucomen fehlte die Verwachsung der Wände des Kammerwinkels bloss in einem Falle (Fall X). In diesem Falle war das Glaucom an einem Auge mit geschrumpfter Katarakt, welches ausserdem Spuren von Iridochorioiditis und Retinalblutungen aufwies, aufgetreten. Der Kammerwinkel war vollkommen frei, nur die Maschenräume des sclerocornealen Netzwerkes waren durch Pigmentembolie verschlossen (glaucome embolique). In vier Fällen von Chorioidealsarcom, welche Secundärglaucom nach sich gezogen hatten, fand er den Kammerwinkel obliteriert, ebenso auch in einem anderen Falle, wo die Tension zur Zeit der Enucleation herabgesetzt war (Fall LXXXIII). In 4 Fällen war das sclerocorneale Netzwerk mit Pigment embolisiert, die

---

[1]) Zur Pathologie des haemorrhagischen Glaucoms. Archiv für Augenheilkunde 1897.

[2]) Recherches anatomiques et cliniques sur le glaucome et les neoplasmes intraoculaires 1898.

Tension jedoch eine normale; von 4 Fällen mit Gliom war der Kammerwinkel bei 3 verschlossen, in einem verengt; Secundärglaucom war in allen vier Fällen vorhanden.

Im Vorhergehenden war ich bestrebt die Literatur über den Kammerwinkel glaucomatöser Augen zusammenzustellen; die des Primärglaucoms trachtete ich möglichst vollständig wiederzugeben, während ich rücksichtlich der Secundärglaucome, insbesondere der Tumoren, bloss jene Arbeiten in Betracht ziehen konnte, welche bei den betreffenden Krankheitsprocessen gerade nur die Erforschung der Ursachen des Secundärglaucoms verfolgten. Daher kann in dieser Richtung von einer Vollständigkeit in meiner Arbeit keine Rede sein. Die mitgetheilte Zusammenstellung umfasst 542 Fälle, 90 davon waren kein Glaucom,[1]) bloss der Kammerwinkel zeigte vom Standpunkte des Glaucoms ein in mancher Hinsicht interessantes Verhältnis; in 14 Fällen von Glaucom ist der Zustand des Kammerwinkels nicht determiniert,[2]) es bleiben daher 438 glaucomatöse Augen übrig, in welchen die Verhältnisse desselben genau studiert worden waren. Das Verhalten des Kammerwinkels in diesen zeigt folgende Tabelle:

---

[1]) Diese nicht glaucomatösen Augen sind folgende: 70 Tumoren im ersten Stadium; 1 Fall von Knies (7 ist die Zahl, mit welcher der betreffende Artikel in unserer Arbeit bezeichnet ist) occlusio pupillae, Kammerwinkel verschlossen, keine Excavation, klinische Daten unbekannt; 12 Fälle von Schnabel (8) wo der Kammerwinkel bei cicatrix adhaerens, Ulcus corneae. Iritis an Augen, mit normaler bezw. herabgesetzte Tension eine Veränderung darbot; 2 Fälle Pagenstechers (9) wo trotz Verschluss kein Glaucom vorhanden war; ferner 2 Fälle Knies' (1) wo das andere Auge glaucomatös war, während die in Rede stehenden in vivo keinerlei Zeichen von Glaucom erkennen liessen; bei einem glaubte (Fall V) Knies dennoch die Prodome des Glaucoms nachweisen zu können. Schliesslich kann ich nicht zu den Glaucomen zählen die 2 Fälle von Fuchs (24) und einen von Treacher-Collins (32) (Fall XIX), wo ein acuter Glaucomanfall beobachtet wurde, welcher auf Iridektomie definitiv aufhörte und die Tension nicht wieder zurückkehrte (im Falle von Fuchs durch 8, in dem von Treacher-Collins durch 10 Jahre) und die Augen wurden in den Fuchs'schen Fällen nach dem Tode, in dem von Treacher-Collins wegen Ulcus corneae enucleiert. In diesen Fällen war der Kammerwinkel frei, die Papille normal und auch die übrigen Gebilde des Auges zeigten keine anderen als senile Veränderungen, von Glaucom war anatomisch keinerlei Andeutung vorhanden. Diese Fälle sind insoferne interessant, dass ein acuter Glaucomanfall ohne Spuren zu hinterlassen heilen kann, über das Verhalten des Kammerwinkels während des Glaucomanfalles, hinsichtlich dessen auch Fuchs annimmt, dass es ein anderes war, als das bei der Untersuchung angetroffene, erhalten wir aus denselben keinerlei Aufschluss, deshalb habe ich diese Fälle nicht in die Statistik aufgenommen.

[2]) Diese Fälle sind: Brailey (15) ein Fall von Buphthalmus. Pristley-Smith (37) 7 Fälle von Glaucom, deren primäre oder secundäre Natur zweifelhaft war. Stirling (43) 2 Fälle von Glaucom. Devereux Marshall (54) 2 Fälle von Sarcom und 1 Fall von Gliom. Pannas und Rochon-Duvigneaud (59) 1 Fall von Gliom.

	Total verschlossen		Partiell verschlossen		Angewachsen gewesen jedoch gelöst		Verengt		Frei		Summe
		%		%		%		%		%	
Glaucoma acutum	8	61·5	3	23·1	1	7·7	1	7·7	—	—	13
„ chronicum . . .	11	91·7	—	—	—	—	—	—	1	8·3	12
„ simplex	1	16·7	1	16·7	—	—	—	—	4	66·6	6
„ absolutum[1]) . .	131	86·5	7	4·8	2	1·3	7	4·8	4	2·6	151
„ haemorrh. . . .	31	79·4	3	7·7	—	—	1	2·6	4	10·3	39
Buphthalmus	7	41·2	1	5·9	—	—	1	5·9	8	47·0	17
Tumor im II. Stadium . .	82	82·8	3	3·1	—	—	12	12·1	2	2·0	99
Secundärglaucom infolge von: Synechie, staphyloma	36	83·7	6	14·0	—	—	—	—	1	2·3	43
Secundärglaucom infolge von: Iritis und Folgezuständen[2]) .	19	70·4	—	—	—	—	—	—	8	29·6	27
Secundärglaucom infolge von: anderweitigen Ursachen[3]) .	24	77·4	1	3·2	—	—	—	—	6	19·4	31
Summe	350	80·0	25	5·7	3	0·7	22	5·0	38	8·6	438

Summieren wir nun die verschiedenen Arten von Primärglaucom (die ersten 4 Rubriken) so war der Kammerwinkel unter 182 Fällen

vollkommen obliteriert in .	151	Fällen	d. i.	83 %
partiell	11	„	„ „	6 %
die Anwachsung gelöst . .	3	„	„ „	1·6%
verengt	8	„	„ „	4·4%
vollkommen frei	9	„	„ „	5 %

der Kammerwinkel war daher in der überwiegenden Mehrzahl der Fälle obliteriert und nur in 8% der gesammten und nur in 5% der primären Glaucome gänzlich frei.

---

[1]) Unter diesem Titel sind all jene Fälle aufgezählt, welche unter der Bezeichnung Glaucoma absolutum, Glaucoma in stadio degenerationis besprochen wurden, desgleichen auch alle primären Glaucome, bei denen die Determination der klinischen Form fehlte und aus den mitgetheilten klinischen Daten auf dieselben auch nicht geschlossen werden konnte.

[2]) In diese Reihe sind die infolge seröser Iritis, Iridochorioiditis, Seclusio, occlusio pupillae, episcleritis (1 Fall) entstandenen Glaucome untergebracht.

[3]) Hieher wurden die nach Luxation oder Verletzung der Linse oder anderweitiger traumatischer Ursache entstandenen Glaucome gezählt; ferner von den nach Kataraktextraction aufgetretenen Glaucomen jene, welche nicht durch Folgen von Iritis, sondern durch die in die Narbe eingewachsenen Linsenkapsel hervorgerufen worden waren. (8 Fälle.)

Bei acutem Glaucom wurde der Kammerwinkel nie frei gefunden. Bezüglich jener 3 Fälle, welche als acute Glaucome beschrieben sind und wo der Kammerwinkel frei war, habe ich bereits früher auseinandergesetzt, dass man sie zur Zeit der Enucleation nicht als glaucomatös bezeichnen konnte. Bei chronisch inflammatorischem Glaucom ist nur ein Fall mit freiem Kammerwinkel (Kuhnt 25) beschrieben. Auffallend häufig ist dem gegenüber der freie Kammerwinkel bei Glaucoma simplex (von 6 in 4 also in 66%). Von der grossen Anzahl absoluter Glaucome war der Kammerwinkel nur bei 4 frei, bezüglich des einen wird erwähnt, dass es ein in hohem Grade myopisches Auge betraf. (Brailey, 15. Fall IX.) Bei haemorrhagischem Glaucom ist die Zahl der freien Kammerwinkel eine unvergleichlich grössere (10·3%) bei 2 derselben je ein Fall von Pristley-Smith (37) und Hosch (46) war der Kammerwinkel an der Peripherie mit Blut gefüllt; im Falle Braileys (15) hingegen war das sclerocorneale Netz von Rundzellen infiltriert. Der Schlemm'sche Canal war eng.

Einen ansehnlichen Theil der nicht verschlossenen Kammerwinkel machen die buphthalmischen Augen aus; in 47% derselben ist der Kammerwinkel offen; die Filtration in den Schlemm'schen Canal ist hier doch ganz behindert wie dies Leber und Bentzen (49) in ihrem Falle auch auf physikalischem Wege durch Injectionsversuche nachgewiesen haben: Die Filtration machte $^1/_{10}$ der Norm aus und die in die Kammer injicierte Berlinerblaulösung drang nicht durch den Kammerwinkel. Die Ursache hiefür suchten die Autoren in der Veränderung der vorderen Wand des Kammerwinkels. Dürr und Schlegtendahl (31), Leber und Bentzen (49), Cross (51), Pergens (57) betonten die Aplasie oder mangelhafte Entwickelung des Schlemm'schen Canales in diesen Augen. Treacher-Collins hält den freien Kammerwinkel bei Buphthalmus für secundär. Die Ursache des Buphthalmus wäre in einer unvollkommenen Trennung der Iris von der Cornea im Laufe der Entwicklung gelegen; sobald sich aber der Bulbus infolge dieser Obstruction des Kammerwinkels erweitert, so wird der Kammerwinkel frei und weil dadurch der Weg der Filtration eröffnet wird, schreitet der Process auch nicht weiter vorwärts.

Bei den im Verlaufe von Tumoren auftretenden Glaucomen war der Kammerwinkel nur in den zwei Fällen C. Devereux-Marshalls (54), in je einem Fall von Sarcom des Ciliarkörpers und Glioma retinae, also in 2% offen. Unter den Secundärglaucomen nach vorderen Synechien war der Kammerwinkel nur in einem [Straub (29)], unter den 19 Secundärglaucomen nach Iriserkrankungen in 8 frei; in 7 Fällen trat das Secundärglaucom zufolge seröser Iritis auf, darunter befinden sich je drei Fälle von Brailey (15) und Treacher-Collins (32) und

ein Fall von Pristley-Smith (37); der achte Fall ist der Fall X Rochon-Duvigneauds (59), wo das Glaucom in einer Pigmentembolie des sclerocornealen Netzes seine Erklärung findet; in den Fällen von Iritis serosa sucht Pristley-Smith das Glaucom auf die Serosität des Kammerwassers zurückzuführen; in einem ähnlichen meiner Fälle konnte ich eine eigenartige Veränderung der vorderen Wand des Kammerwinkels constatieren, welche Impermeabilität derselben zur Folge hatte. (S. meinen Fall I.) Von den der letzten Gruppe angehörenden 31 Fällen war der Kammerwinkel in 6 frei, und zwar dreimal nach Linsenluxation, ferner in dem Falle Straubs (29) und den zweien Tersons (48), sowie bei 3 „traumatischen" Glaucomen, den 2 Fällen Braileys (15) und dem Garniers (36). In einem des Fälle Braileys lag hochgradige Myopie, in dem anderen traumatische Aniridie vor.

Der erste Uebergang vom freien zum obliterierten Kammerwinkel ist der verengte. Einen solchen beschrieb Elschnig (53) bei acutem Glaucom; er hält es jedoch für wahrscheinlich, dass hier nur eine secundäre Trennung vorlag und der Kammerwinkel vorher verwachsen war. Bei absolutem Glaucom haben Pristley-Smith (37) 3, Stirling (43) 4 solche verengte Kammerwinkel gefunden. Brailey (15) thut bei haemorrhagischem Glaucom, Dürr und Schlegtendahl (31) bei Buphthalmus je eines Falles Erwähnung, Devereux Marshall (54) ist dieser Veränderung bei 11 Chorioideal-Sarcomen, Panas und Rochon-Duvigneaud bei 1 Gliom begegnet. Pristley-Smith und Brailey glauben, dass der Kammerwinkel in ihren Fällen verwachsen war und die Trennung erst später erfolgte.

In der Gruppe der wieder gelösten Kammerwinkel sind 3 Fälle untergebracht: 2 von Knies (1), in denen die bestandene periphere Synechie durch Eiterung gelöst wurde und ein Fall Pristley-Smiths (37) wo es mit Bestimmtheit nachweisbar war, dass die Trennung der Kammerwinkelverwachsung artificiell, durch die histologische Behandlung geschah.

Die folgende Gruppe unserer Statistik bilden die partiell obliterierten Kammerwinkel. Diese Fälle lassen sich in drei Gruppen eintheilen:

I. solche, wo der Kammerwinkel nur an einzelnen Partien der Peripherie obliteriert war. Eine relativ grosse Zahl dieser Fälle bilden die acuten Glaucome [3 Fälle, von Knies (1), Birnbacher (44) und Zirm (50)]; von den absoluten Glaucomen gehört je ein Fall von Deutschmann (13) und Leber und Bentzen (49) hieher; im letzteren bestand im freien Theile des Kammerwinkels eine nennenswerte Veränderung in der vorderen Wand desselben; die Lücken des Ligamentum pectinatum (darunter ist hier das sclerocorneale Netzwerk zu verstehen) waren verschwunden. Die acutesten Fälle der haemorrhagischen Glaucome gehören dieser Gruppe an, und zwar die Fälle von Deutschmann (13), Pagenstecher (9)

und Rochon-Duvigneaud (59); bei Buphthalmus haben Dürr und Schlegtendahl (31), bei intraoculären Sarcomen Fuchs (20) und Marshall (54) je einen derartigen Fall beschrieben; hieher gehören zum Schlusse jene vorderen Synechien, wo der Kammerwinkel bloss entsprechend der Synechie verschlossen war [4 Fälle, jener einer von Sargent (23) und Straub (29) und 2 von Basso (47)]. Diese partiellen Obliterationen bilden einen Uebergang zu den Fällen, wo der Kammerwinkel wohl an der ganzen Peripherie jedoch nicht gleichmässig verschlossen ist. An der einen Stelle liegt die Iris der vorderen Wand an anderwärts wieder ist dieselbe angewachsen, oder die Anwachsung ist an einer Stelle eine intensivere, die indurative Entzündung also hier weiter fortgeschritten als an anderen.

In die II. Gruppe rangieren solche partiell verschlossene Kammerwinkel, wo die Iris erst an der ganzen Peripherie angewachsen war, sich jedoch später stellenweise losgelöst hat. Ein solcher Fall ist der von Brailey (15).

In der III. Gruppe finden wir die iridektomierten Fälle; aus dem Studium derselben erhellt, dass die Iriswurzel nur in den seltensten Fällen durch die Iridektomie entfernt wurde und auch wo dies geschah, war der Kammerwinkel durch die Linsenkapsel (Treacher-Collins) oder die Spitzen der Ciliarfortsätze verschlossen worden (Schnabel, Treacher-Collins); in den andern Fällen vermittelte die zurückgebliebene Iriswurzel den Verschluss. Dagegen konnte ich nur 2 Fälle ausfindig machen, in welchen die Iriswurzel zurückgelassen wurde ohne den Kammerwinkel zu verschliessen, nämlich die Fälle Treacher-Collins', wo in dem einen Glaucom nach Kataraktoperation auftrat (32), und den anderen von iridektomierten Glaucom (42); bei diesen war der Kammerwinkel jedoch auch anderwärts frei.

Diesen stehen Fälle gegenüber, wo der Kammerwinkel an der ganzen Peripherie frei und nur gerade im Gebiete des Coloboms verschlossen war [Schnabel (11) 1 Fall, Treacher-Collins (42) 4 Fälle, Treacher-Collins (32) 2 Fälle, Brailey (15) 1 Fall]; die Erscheinung, dass der Kammerwinkel an der ganzen Peripherie mit Ausnahme der Stelle des Coloboms angewachsen gewesen wäre, kommt bloss in 2 Fällen Schnabels (11) von vorderer Synechie und dem Falle Pergens (52) von Geschwulst des Ciliarkörpers vor.

Totalen Verschluss beobachteten wir bei jeder Art von Glaucom — mit Ausnahme von Glaucoma simplex und Secundärglaucom nach seröser Iritis, Buphthalmus — in der überwiegenden Mehrzahl der Fälle. In 80% unserer sämmtlichen Glaucomfälle, in 83% der primären Glaucome ist der Kammerwinkel total verschlossen, was sogar in solchen Fällen nachgewiesen wurde, wo man dies a priori gar nicht erwartet hätte; dies sind die Fälle von Aniridese und Irideremie, welche sich mit Glaucom vergesell-

schaftet hatten. In einem Falle von traumatischer Aniridese hat wohl Brailey (15) den Kammerwinkel frei gefunden, Treacher-Collins (38 und 41) hat jedoch in 2 Fällen von traumatischer Aniridie und in einem von congenitaler Irideremie, Lembeck (33) in einem von congenitaler Irideremie nachgewiesen, dass entweder ein kleines Rudiment der Iris oder das Bindegewebe des Ciliarkörpers sich der vorderen Wand des Kammerwinkels anlegt und denselben total verschliesst. Irideremische Augen haben eine besondere Disposition zu Glaucom und werden in früher Jugend schon glaucomatös, da die Entwickelungsverhältnisse, welche die Irideremie verursachen (die späte Trennung der Linse von der Cornea), die Iris in abnormer Richtung zu wachsen zwingen, so dass dieselbe gegen den Schlemm'schen Canal zu weiter wächst, ja sogar gezwungen ist, in denselben hinein zu wachsen (Lembeck). In dem Falle von angebornem Iriscolobom, in dem auch Glaucom auftrat, war das Irisrudiment gleichfalls an die Colobomstelle innig angewachsen Treacher-Collins, (41).

Der Kammerwinkelverschluss kann auf zweierlei Weise zustande kommen: durch auf entzündlichem Wege neugebildetes Gewebe im Raume des Kammerwinkels oder ohne dasselbe; letztere Form ist die häufigere. Die erstere wurde nur selten beobachtet (jedoch gerade in den acutesten Fällen); es gibt jedoch Autoren, die diese Zwischensubstanz in jedem ihrer Fälle nachgewiesen zu haben glauben können (Birnbacher und Czermak). In der grössten Mehrzahl der Fälle wurde jedoch keinerlei fremde Substanz zwischen Iris und sclerocornealem Netzwerk gefunden. Wie es scheint, werden diese beiden Gebilde durch ein minimales Exsudat oder nur durch Intercellularsubstanz verklebt; die Verklebung ist anfangs eine sehr lockere, mit der Nadel leicht lösbare; das sind die Fälle, in welchen die Autoren von einem Aneinanderliegen der Wände des Kammerwinkels sprechen; in einem späteren Stadium treten an der Verwachsungsstelle Rundzellen, Fibroblasten auf, der Kammerwinkel zeigt immer mehr und mehr Tendenz zur Vernarbung und bietet das Bild indurativer Entzündung dar (Knies, Birnbacher und Czermak). Diese indurative Entzündung erklärt die Atrophie der Iriswurzel, die im sclerocornealen Netze auftretenden Veränderungen, welche als Sclerose, Compression, Dehnung (Schnabel), scleraähnliche Verdichtung (Fuchs) des Ligamentum pectinatums beschrieben werden, sowie auch die Veränderungen um den Schlemm'schen Canal herum, desgleichen auch das Verschwinden des letzteren, welches Del Monte (3) zuerst beschrieb. Alle diese Veränderungen werde ich reichlich Gelegenheit haben in meinen Fällen vorzuführen. Eine interessante Eigenthümlichkeit bietet der Fall Falchis (19) dar, wo im sclerocornealen Netzwerke ein tuberculöser Herd[1]) gefunden

[1]) Tuberkel im Kammerwinkel haben noch Hippel, Zimmermann und auch

wurde und auch jener Pristley-Smiths (37), wo der Kammerwinkel von einem Syphilom ausgefüllt war.

Während die Affection des sclerocornealen Netzes bei verwachsenem Kammerwinkel von zahlreichen Autoren erwähnt wird, sind die Beobachtungen in Betreff der isolierten Erkrankungen dieses Netzwerkes sehr spärlich.

Schnabel (8) fand in nicht glaucomatösen Augen Eiter und Blut zwischen den Lücken des Netzwerkes; Pristley-Smith (21), Fuchs (24) und Brailey (18) haben bei Sarcomen der Iris, bezw. des Ciliarkörpers, Schnabel (8) in einem Falle von Iridochorioiditis Pigment bei freiem Kammerwinkel gefunden (Pigmentablagerung bei verschlossenem Kammerwinkel ist ein gewöhnlicher Befund); in diesen Fällen bestand jedoch kein Glaucom. Panas und Rochon-Duvigneaud (59) haben bei einem infolge von Iridochorioiditis aufgetretenen Glaucom und 4 Fällen von Chorioidealsarcom im I. Stadium bei freiem Winkel Pigmentembolie des sclerocornealen Netzwerkes nachgewiesen und als aetiologisches Moment die Drucksteigerung angesprochen; auch ich gelangte im Anschluss an drei analoge Fälle, von denen bei zweien Drucksteigerung bestanden hatte, zu dem gleichen Resultate, u. zw. noch ehe ich das Werk von Panas und Rochon-Duvigneaud gelesen hatte.

Die Entzündung des Ligamentum pectinatum, der Umgebung des Schlemm'schen Canales, im Prodromalstadium des Glaucoms hat Knies (1), im I. Stadium intraoculärer Tumoren und bei extraoculären Tumoren Brailey (18) beschrieben.

Bei Glaucomen mit offenem Kammerwinkel wurde als Filtrationshinderuis von Brailey (15) in einem Falle Entzündung des Ligamentum pectinatum, von Leber und Bentzen (49) eine Verdichtung desselben angegeben.

Tartufferi hat im Jahre 1882 und U. Sarti im Jahre 1895 ein Dicht- und Homogenwerden des sclerocornealen Netzwerkes bei freiem Kammerwinkel beschrieben; die Originalarbeiten konnte ich mir leider nicht verschaffen und kenne dieselben nur aus einem sehr kurzen Referate [1])

Ueber die selbständigen Veränderungen des Schlemm'schen Canales bei Buphthalmus habe ich mich bereits ausgesprochen.

Die Veränderungen der vorderen Ciliarvenen wurden sehr wenig gewürdigt.

Webster, Fox und Brailey haben in einem Falle (17) Thrombose, Birnbacher und Czermak (26) Endothelwucherung in denselben beschrieben. Wichtig für den Kammerwinkel ist auch der Zustand des

---

Schultze (S. Schultze: Tbc. Iritis mit Keratitis parenchymatosa Arch. f. Aug. XXXIII. 148) bei Keratitis parenchymatosa beschrieben.

[1]) Centralblatt für Augenheilkunde 1895. S. 488.

Ciliarkörpers. Die Atrophie des Ciliarmuskels, welche bei Glaucom so häufig ist, war Warnatz[1]) bereits bekannt und hat er dieselbe mit dem hochklingenden Namen „Tabes des Ciliarkörpers" bezeichnet. Von späteren Autoren war es Brailey, der besonderes Gewicht auf die Atrophie des Ciliarmuskels gelegt und dieselbe für das früheste Zeichen des Glaucoms angesehen hat; er beschrieb die Vermehrung, Sclerose und hyaline Umwandlung seines Bindegewebes.

Dass die Atrophie des Ciliarmuskels vornehmlich die circulären Fasern betrifft, hat gleichfalls Brailey hervorgehoben; jedoch schon haben früher Pagenstecher, Knies den myopischen Typus des Ciliarmuskels erwähnt, den sie bei glaucomatösen Augen fanden.

Die Verziehung der circulären Fasern des Ciliarmuskels nach vorne hat bereits Weber zuerst beschrieben und Fuchs[2]) Ectropium der Müller'schen Portion benannt; Stölting[3]) hat darauf eine ganze Glaucomtheorie aufgebaut.

Erweiterte Gefässe im Ciliarkörper hat Hulke bereits im J. 1880 beschrieben, was von Brailey[4]) bestätigt wurde, der auf dieses Verhalten grosses Gewicht legte. Entzündung im Ciliarkörper haben nach der Publication Knies' auch zahlreiche andere Autoren angetroffen.

Die Form-, Grössen- und Lagerveränderungen der Ciliarfortsätze hat Weber zuerst beobachtet und auch seine Theorie darauf aufgebaut; dies ist auch der Grund, weshalb der Zustand derselben Gegenstand stetiger Beachtung war; Rosa Kerschbaumer[5]) hat nachgewiesen, dass Grösse und plötzliches Vorspringen der Ciliarfortsätze, worauf Weber und Fuchs so grosses Gewicht legten, ebenso wie auch die Bindegewebsvermehrung im Ciliarmuskel meist Folgen seniler Veränderungen darstellen.

Damit hätte ich nur die markantesten Züge, die wichtigsten Thatsachen aus der Literatur über mein Thema zusammengestellt; jene Veränderungen, welche bisher im Kammerwinkel und den ihn umgebenden Gebilden gefunden wurden, habe ich registriert und nun will ich zur Mittheilung meiner eigenen Fälle schreiten.

II. Eigene Fälle.

I. Fall. Sigmund Sz., 33 Jahre alt, Kanzleidiener, überstand im Jahre 1886 eine heftige Entzündung am rechten Auge, nach welcher sich die Cornea nicht mehr aufhellte, zeitweise hatte Patient Schmerzen. Am

[1]) L. c. S. 87.

[2]) Sarcom des Uvealtractus.

[3]) Beitrag zur Anat. des Glaucoms. Arch. f. Ophth. XXXIV. 2.

[4]) On the pathologie of the increased tension of the globe. The Roy. Lond. Ophth. Hosp. Rep. 1877.

[5]) Altersveränderungen der Uvea. Arch. f. Ophth. XXXIV. 4.

10. Mai 1896 flog ihm ein spitziger Gegenstand ins Auge, worauf sich eine Entzündung mit starken Schmerzen einstellte. Nach fünf Tagen liess er sich in die Klinik aufnehmen. Status praesens: conjunctivale und pericorneale Injection, Cornea trüb, Epithel derselben exfoliiert. Kammer tief, Pupille eng, Iris schmutzig verfärbt und schlotternd. T +.

Klinische Diagnose: Keratoiridocyclitis, Iridodonesis, Glaucoma sec. o. d.

Am 16. Mai Enucleation: Der Bulbus wurde sofort nach der Operation in Müller'sche Flüssigkeit gelegt, und von da im October 1897 behufs weiterer Behandlung (Alkohol-Härtung, Celloidin-Einbettung) herausgenommen.

Mikroskopischer Befund: Die Cornea zum grössten Theile des Epithels verlustig, die Bowman'sche Membran fehlt, jedoch bloss entsprechend dem mittleren Drittel, daselbst fehlen auch einige oberflächliche Lamellen der Cornea; die Oberfläche der Grube von rothen Blutkörperchen überzogen, die allenfalls während der Operation auf dieselbe geriethen. Das Parenchym der Cornea infiltriert. Subconjunctivales Gewebe aufgelockert, infiltriert.

Kammer tief, auf die innere Fläche der Descemetis haben sich Rundzellen abgelagert. Kammerwinkel weit, offen, die Lücken des sclerocornealen Netzwerkes sind verschwunden, ihre Stelle wird von einer homogenen Masse, die nur bei stärkerer Vergrösserung einige feine Längsstreifen aufweist und sich mit Eosin gut färbt, eingenommen, die völlige Undurchgängigkeit derselben wird dadurch am besten bewiesen, dass die rundzellige Infiltration, welche sich auf die ganze vordere Hälfte des Bulbus erstreckt, diese Stelle unberührt lässt. Diese homogene Umwandlung des sclerocornealen Netzwerkes reicht jedoch nicht bis zum vorderen Grenzring, sondern auf einer kleinen Strecke unmittelbar oberhalb des Grenzringes ist die Masse weniger homogen und hier sind auch einige Zellkerne in derselben sichtbar. Das Endothel der Descemetis setzte sich direct über die Kammerfläche der beschriebenen Masse auf die Iris fort. Die skizzierte Veränderung bezieht sich auf die der Kammer zu gelegenen Lamellen des sclerocornealen Netzes, die äusseren Lamellen des Netzwerkes bilden keine derartige homogene Masse, sondern zeigen im Gegentheile zellige Infiltration; die Lücken desselben sind jedoch auch hier nicht sichtbar. Der Schlemm'sche Canal ist nicht gut kenntlich, nur in der umschriebenen rundzelligen Masse an der äusseren Seite des sclerocornealen Netzes ist stellenweise eine kleine Spalte sichtbar als Andeutung des Sinus venosus (s. Fig. 7); das Endothel der Ciliarvenen stellenweise gewuchert. Die Iris gleichmässig atrophisch, ihre Faserung dichter, Sphincter gut erhalten, die ganze Iris infiltriert. Der Ciliarmuskel infiltriert, atrophisch, zwischen seinen Fasern ist das Bindegewebe, wenn auch nicht excessiv,

aber dennoch vermehrt und transparent, homogen. Die Form des Muskels scheint von myopischem Typus zu sein, Ciliarfortsätze mächtig gegliedert, jedoch klein, von der Iris weit entfernt, ihr Bindegewebe vermehrt, infiltriert. Bloss die vordere Kapsel der Linse ist mit aufgekrämpelten Enden erhalten, auf ihrer Glaskörperoberfläche, sowie auch auf der hinteren Pigmentschichte der Iris sind Rundzellen jedoch nicht in grosser Anzahl vorhanden.

II. Fall. Martin W., 66jähriger Kaufmann, bemerkte anfangs 1896, dass das Sehen am linken Auge schlechter wurde, seit April desselben Jahres ist er gänzlich erblindet; am 31. August 1896 erschien er auf der Klinik mit folgendem Status praesens: Nach unten und aussen vom Limbus zahlreiche nadelstichgrosse schwarze Flecken, über welchen die Conjunctiva verschieblich ist, in der Kammertiefe eine Geschwulst von 3—4 *mm* Durchmesser, die sich flach ausbreitet und scheinbar die Iris vor sich her drängt. Mit dem Augenspiegel lässt sich die Linse durchleuchten, vom Augenhintergrunde erhält man einen grau-röthlichen Reflex. In der Gegend des Ciliarkörpers eine grau-röthliche Masse.

Klinische Diagnose: Sarcoma corporis ciliaris, Glaucoma secund. o. s.

Am 3. September Enucleation. Das sofort nach der Enucleation in Müller'sche Flüssigkeit gelegte Auge wurde nach der gebräuchlichen Behandlungsmethode in Celloidin eingebettet.

Mikroskopischer Befund: Cornea normal, Kammer tief, etwas Hyphaema. In den Kammerwinkel klemmt sich unten ein vom Ciliarkörper ausgehendes, erbsengrosses fusocellulares Sarcom ein, welches auch das dem Kammerwinkel zugekehrte Bindegewebe ausfüllt und die Iriswurzel nach oben drängt. Der Tumor legt sich innig der vorderen Wand des Kammerwinkels an und überschreitet auch ein wenig die Endigung der Descemetis. Der auf diese Weise zustandegekommene Verschluss des Kammerwinkels durch den Tumor erstreckt sich jedoch bloss auf eine 3—4 *mm* lange Strecke der Circumferenz, anderweitig ist der Kammerwinkel frei; dagegen ist das sclerocorneale Netzwerk nicht frei, dessen Lücken mit Pigmentzellen vollgepfropft sind, zwischen welchen sich auch spärliche Pigmentkörnchen finden; dies ist auch im Schlemm'schen Canal auf der ganzen Peripherie des Bulbus der Fall. Das derart infarcierte sclerocorneale Netzwerk ragt von der Endigung der Descemet fächerförmig divergierend als schwarzes, gestreiftes Gebilde aus dem übrigen Gewebe der Corneosclera hervor und bildet die einzige Fortsetzung des Tumors in die Hülle des Auges. Es zeigt jedoch das Bild eines wahren Tumorgewebes und an einer kleinen Stelle der Geschwulst des Ciliarkörpers gegenüber, ohne auch hier das Gebiet des sclerocornealen Netzwerkes zu überschreiten, anderwärts ist die normale Structur des

Netzwerkes gut, sogar besser als gewöhnlich sichtbar, weil die Lücken desselben schwarz injiciert sind. An einzelnen Stellen sind auch die vorderen Ciliarvenen von Pigmentzellen umgeben. Die Pigmentzellen dringen auch in das in diesem Falle sehr schwach entwickelte Bindegewebe zwischen Iris und Ciliarmuskel, also in das Bindegewebe der Corona und Ciliaris ein (s. Fig. 18). Die Iris ist normal, abgesehen von der durch die Geschwulst zur Seite gedrängten Partie, welche atrophisch und in einem nach vorne offenen stumpfen Winkel abgeknickt ist, so dass der Pupillarrand wie an die Linsenkapsel angedrückt erscheint. Stellenweise abnorme Anhäufung von Pigmentzellen im Stroma. Die circulären Fasern des Ciliarmuskels mangelhaft entwickelt, so dass derselbe etwas myopisch erscheint, sein Bindegewebe vermehrt, die Muskelfasern jedoch normal; an der Stelle des Tumors ist der Muskel comprimiert, besteht nur aus meridionalen Fasern. Der der Augenachse zu gelegene Theil ist mit Geschwulstzellen infiltriert. Die Ciliarfortsätze gehen an der Stelle des Tumors in die Geschwulstmasse über, sind im übrigen gross, mächtig entwickelt, und berühren die Iris, wie dies an Marginalschnitten besonders gut sichtbar ist.

III. Fall. Frau Leopold. M., 57jährige Arbeitersgattin. Seit 1896 nimmt das Sehvermögen an ihrem rechten Auge ab; seit einer Woche vor der Aufnahme sieht sie gar nicht. Am 5. Juli 1897 kam sie mit folgendem Status praesens auf die Klinik: Das rechte Auge erscheint von aussen normal, bei Durchleuchtung des Pupillargebietes erhält man jedoch nur dann einen rothen Reflex, wenn das Auge nach unten blickt; bei focaler Beleuchtung ist ein braunes Gebilde, das in den Glaskörper hereinragt, sichtbar. Tension normal, Lichtempfindung aus $^1/_2$ *m* Entfernung.

Klinische Diagnose: Sarcoma chorioideae o. d. Enucleation.

Das Auge wurde in Müller'scher Flüssigkeit fixiert und in Celloidin gebettet, mir zur Untersuchung übergeben.

Mikroskopischer Befund: Cornea normal, bei der Einbettung kam es jedoch zu einer Einziehung ihrer Mitte, weshalb auch die Verhältnisse der vorderen Kammer nicht gut beurtheilt werden können; es scheint, dass dieselbe seicht war. Der Tumor nimmt auf der einen Seite die Stelle des Glaskörpers bis zur Linsenkapsel ein, dringt daselbst auch in die Supracherioidea und hebt den Ciliarmuskel bis zum hinteren Grenzring von der Sclera ab. Der Tumor selbst ist ein melanotisches Sarcom, welcher in seinen weniger pigmentierten Partien aus einer Masse kurzer Spindelzellen besteht, die durch Stränge langer Spindelzellen in Inseln abgetheilt sind, also ein Sarcoma fusocellulare fasciculatum melanodes; an den stärker pigmentierten Partien lässt sich diese Structur nicht ausnehmen. Der Kammerwinkel ist überall frei von ausgesprochen hypermetropischem Typus, der Zustand des sclerocornealen Netzwerkes wechselt an den verschiedenen Stellen. Während dort, wo die Geschwulst nicht

weit in die Suprachorioidea vorgedrungen ist, die Lücken normal, ja sogar weiter als normal sind, ist dort, wo der Tumor bereits die Sehne des Ciliarmuskels erreicht hat, die Pigmentembolie des sclerocornealen Netzes gut sichtbar; in den Lücken des Netzwerkes sitzen Pigmentzellen; in einzelnen Schnitten nur in den der Kammer zu gelegenen Maschenräumen, in anderen, welche bereits ein vorgeschrittenes Stadium zeigen, sind in sämmtlichen Lücken Pigmentzellen vorhanden, ja sogar in die Wand des Schlemm'schen Canales und auch in die vorderen Ciliarvenen ist Pigment vorgedrungen. Die Injection des sclerocornealen Maschenwerkes reicht jedoch nicht ganz bis an die Descemetis. Der mit Pigmentzellen erfüllte Theil wölbt sich gegen den Raum des Kammerwinkels vor, während der nicht embolisierte Theil collabiert erscheint. Iris normal. Ciliarmuskel mächtig entwickelt, ausgesprochen hypermetropisch, zwischen seinen radialen Fasern ist das Bindegewebe in höherem Grade vermehrt. Der vom Tumor verschobene Theil ist sehr atrophisch, das Bindegewebe zwischen den Fasern stark vermehrt. In der Sehne des Ciliarmuskels sitzen Pigmentzellen dort, wo solche sich auch in den Lücken des sclerocornealen Netzwerkes befinden. Die Ciliarfortsätze sind gross, stark gegliedert, reichen an vielen Stellen bis an die Iris.

IV. Fall. Frau Michael H., 53jährige Arbeiterin. Die Sehkraft des linken Auges nahm seit April 1896 ab. Seit Mai 1897 sieht sie damit nichts mehr; im Mai traten Schmerzen hinzu, deretwegen sie sich am 9. October zur Aufnahme meldete. Status praesens: Exophthalmus, starke conjunctivale Injection, im oberen mittleren Drittel der Sclera eine bohnen- und eine erbsengrosse Erhebung, beide verlieren sich nach hinten mit verwaschener schwarzer Verfärbung, Hypopyon-Keratitis, Ulcus corneae, Iriszeichnung verwaschen, an ihrem oberen Rande ein halbmondförmiger rother Streifen, Linse getrübt.

Klinische Diagnose: Abscessus corneae, exophthalmus, tumor intraoculare in stadio III.

Am 12. October 1897 Enucleation. Ein Theil der Geschwulst blieb in der Augenhöhle zurück und wurde am 22. October mittelst partieller Exenteration entfernt. Der Bulbus kam sofort. Nach der Enucleation in 10%gen Formlos wurde nach stufenweiser Alkoholhärtung in Celloidin eingebettet und aus demselben Sagittalschnitte angefertigt.

Mikroskopischer Befund: Subconjunctivales Gewebe stark infiltriert, Gefässe erweitert und mit Blut gefüllt. Die Cornea im ganzen infiltriert, in der Mitte befindet sich ein grosser Substanzverlust, welcher an seinen Rändern bereits von Epithel bedeckt ist; nur die Bowmansche Membran und ein Theil der Corneallamellen fehlen; in der Mitte ein Geschwür, in dessen Gebiete die Corneallamellen frei liegen; zwischen den tiefsten Lamellen ist eine mächtige Infiltration, welche in der Mitte

am stärksten ist; auch zwischen den obersten Lamellen ist Infiltration vorhanden, diese ist jedoch viel schwächer als jene und an den Rändern am stärksten ausgesprochen; die Zwischenlamellen sind ausserordentlich, arm an Kernen, Descemetis überall normal und intact. Kammer tief enthält ein Hypopium, welches das Pupillargebiet zur Hälfte verdeckt Der vordere Theil der Chorioidea wird oben von einer Sarcommasse eingenommen (Sarcoma fusocellulare melanoticum), welche hier bis zum Ciliarkörper reicht; im Ciliarkörper der entgegengesetzten Seite ist nur ein kleiner circumscripter Herd vorhanden; an der ersteren Stelle ist die Iriswurzel gleichfalls infiltriert und in grosser Ausdehnung mit der Descemetis verwachsen. Der Kammerwinkel ist jedoch bloss oben in dieser Weise obliteriert, unten wird der Kammerwinkel vom Hypopion erfüllt; die Iriswurzel gleichfalls von Eiterzellen stark infiltriert. Die stark infiltrierten Lücken des sclerocornealen Netzes mit Pigmentzellen ausgefüllt, ebenso der Schlemm'sche Canal; auch der Circulus art. iridis major ist von Pigmentzellen umgeben. Iris stark infiltriert, stellenweise Knoten aus grossen Pigmentzellen in derselben (beginnendes Sarcom?), der Ciliarmuskel an der Stelle des Tumors vollständig verschwunden, auch unten stark atrophisch mit reichlichem transparenten Bindegewebe. Ciliarfortsätze gross, mächtig entwickelt, stark verzweigt; in der hinteren Kammer zahlreiche Eiterzellen. An der vorderen Linsenkapsel das Kapselepithel gewuchert.

V. Fall. Ludwig T., 53jähriger Oekonom, nimmt seit anfangs 1896 wahr, dass er auf seinem linken Auge nicht gut sieht; von da an verschlimmerte sich sein Visus rapid. Seit Mitte December Schmerzen im Auge, weshalb er am 13. Jänner 1897 sich zur Aufnahme meldete. Status praesens: Conjunctiva tarsi und bulbi stark injiciert, ausgesprochene Ciliarinjection, Cornea matt, Iriszeichnung verwaschen. Pupille weit, grünlicher Reflex aus derselben. T + 2, grosse Schmerzen. Visus: aus $^1/_2$ *m* Entfernung Lichtemptindung.

Klinische Diagnose: Glaucoma fare absolut. o. s.

Am 16. Jänner Enucleation. Der Bulbus erlitt bei der Operation eine starke Laesion; der ganze hintere Pol wurde in sagittaler Richtung ein- und nach der Enucleation auch im Aequator durchgeschnitten. Die Fixierung wurde in Müller'scher Flüssigkeit, die Härtung in Alkohol, die Einbettung in Celloidin vorgenommen. D[illegible] Untersuchung erfolgte an Meridionalschnitten.

Mikroskopischer Befund: Vorerst muss [illegible] der Veränderungen Erwähnung thun, welche kurz[illegible] wurden und keinesfalls vor der Enucleation entstanden [illegible] Linse sammt Kapsel nach unten. Die hintere Kapsel [illegible] ist rupturiert und nach hinten aufgekrempelt. [illegible] Chorioidea und Ab-

reissen des Ciliarmuskels von seiner Sehne, Loslösung der inneren Wand des Schlemm'schen Canales von der Scleralfurche und spaltförmige Fortsetzung desselben unter die Suprachorioidea bis zur Endigung der Descemeti auf einer kleinen Strecke des unteren Theiles des Bulbus. Cornea normal. Die vordere Kammer ist tief, an einzelnen Stellen der Descemetis haben sich Pigmentzellen niedergeschlagen. Der Kammerwinkel ist gut erhalten, nirgends ein Riss sichtbar. Die Art seines Verschlusses ist äusserst lehrreich. Stellenweise ist der Kammerwinkel ganz frei, seine Peripherie arcadenförmig und von emmetropischem Typus. Von der Norm unterscheidet er sich höchstens darin, dass seine hintere Wand ein wenig nach vorne gewölbt ist und stellenweise ein Bindegewebsfaden aus Rund- oder Spindelzellen denselben von der Iris gegen das sclerocorneale Netzwerk durchzieht (s. Fig. 9); den vollständigen Gegensatz bildet das Bild, welches wir von der gegenüberliegenden Stelle der Peripherie erhalten. Die Iris legt sich da ganz dem sclerocornealen Netzwerke an und wird mit demselben in der neuen Kammerbucht durch eine Masse von Spindelzellen, deren Kerne sich stark färben, verbunden; die hintere Wand des Kammerwinkels ist in der Richtung der Kammerflächenarcade des Ciliarmuskels gekrümmt; die der alten Kammerbucht entsprechende Stelle ist von spärlichem lockerem Bindegewebe erfüllt (s. Fig. 12). Zwischen diesen zwei Bildern finden wir zahlreiche Uebergänge, z. B. in Fig. 10 legt sich das Bindegewebe des Ciliarkörpers nur der peripheren Wand des Kammerwinkels an und die Iriswurzel ist gegen die Peripherie zu so verzogen, als ob die Iris vom hinteren Grenzring ihren Ursprung nehmen würde. Der Kammerwinkel erscheint spitz. An einer anderen Stelle hinwieder wird schon die ganze Kammerbucht von lockerem, gegen die neue Kammerbucht zu dichterem Bindegewebe ausgefüllt, die Iris berührt jedoch noch nirgends das sclerocorneale Netzwerk (s. Fig. 11). Auch letzteres zeigt in den verschiedenen Regionen ein verschiedenes Bild. Dort, wo die Iris angewachsen ist, ist es dichter, seine Masse dünner als normal, etwas rundzellig infiltriert; dort hingegen, wo der Kammerwinkel vollkommen frei ist, erscheint das sclerocorneale Netz stärker infiltriert und geschwellt, Gruppen von Pigmentzellen sitzen in demselben, vornehmlich in den der Kammerseite zu gelegenen Lücken. Der Schlemm'sche Canal ist vorhanden und mit Blut gefüllt. In der Iris perivasculäre Infiltration, sonst nichts abnormes; an ihrer vorderen Fläche befindet sich eine exsudative Auflagerung, die Rund- und Epitheloidzellen sowie Pigmentkörnchen enthält und von der neuen Kammerbucht ausgeht. Die Gestalt des Ciliarmuskels ist erhalten, emmetropisch, seine Fasern sind dünn und zwischen denselben viel durchscheinendes Bindegewebe. Die Ciliarfortsätze sind gross, mächtig gegliedert. Dort, wo der Kammerwinkel verschlossen, ist ihr Ursprung nach vorne und gegen die Peripherie zu ver-

zogen, ihre Spitzen nach vorne und näher zur Augenaxe gekehrt, und liegen nahe der hinteren Irisfläche, wobei sie dieselbe zuweilen berühren. Dort, wo der Kammerwinkel ganz frei ist, biegen sich die Spitzen weiter von der Iris, ihr Ursprung ist weiter vom Ciliarmuskel entfernt und liegt auch weiter hinten als an den früher erwähnten Stellen. Das Bindegewebe derselben ist vermehrt.

VI. Fall. Josef L., 39jähriger Schlosser. Am 11. Mai 1895 gerieth ein Eisensplitter in sein linkes Auge; nach der Verletzung wurde das Auge roth und schmerzhaft, das Sehen verschlechterte sich, bis es am 6. Tage gänzlich erlosch, wobei sich auch die Schmerzen steigerten. Am 23. Mai erschien Patient auf der Klinik. Status praesens: Conjunctiva stark geröthet, im oberen Drittel eine quer verlaufende 4 *mm* lange schmale Spalte. Kammer sehr seicht, Iris schmutzig verfärbt, Zeichnung verwischt, Pupille verengt, die Linse im Pupillargebiete undurchsichtig, trübe. Bulbus auf Druck sehr empfindlich. Bloss Handbewegungen werden wahrgenommen, Projection nach allen Richtungen eingeengt.

Klinische Diagnose: Cataracta traumatica, iridocyclitis traumatica, glaucoma secundarium o. s.

Am 27. Mai Enucleation. Die vordere Hälfte des in Müller'scher Flüssigkeit fixierten und nach üblicher Vorbereitung in Celloidin eingebetteten Bulbus wurde an Querschnitten untersucht.

Mikroskopischer Befund: Subconjunctivales Gewebe stark infiltriert. Die Gefässe gefüllt, weit. Cornea im allgemeinen intact. Im oberen Theile derselben an einer kleinen circumscripten Stelle junges Narbengewebe, welches das Cornealepithel vorwölbt; hier ist der Pupillarrand der Iris eingewachsen und auch Pigmentzellen in dasselbe eingestreut, das Cornealepithel in der Mitte von der Bowman'schen Membran abgehoben. Kammer sehr seicht, in derselben auf die Descemetis praecipitiert, Eiterzellen, welche an Randschnitten unten den ganzen Kammergrund ausfüllen. Der Kammerwinkel ist an der ganzen Circumferenz verschlossen, nur ganz unten berühren Iris und sclerocorneale Netzwerke einander nicht, sondern es befinden sich Eiterzellen zwischen denselben. Der Verschluss des Kammerwinkels kam so zustande, dass sich die hintere Wand des Kammerwinkels in der Richtung der Kammerflächenarcade des Ciliarmuskels krümmte und dadurch, dass sie sich dann an die periphere und vordere Wand anlegte, sie den Kammerwinkel bis zu seiner centralen Grenze, der Endigung der Descemetis verschloss. An manchen Schnitten ist in der vordersten und peripherste[illegible] der Kammerbucht hinter dem hinteren Grenzring eine kleine [illegible] Stelle sichtbar. Iriswurzel, sclerocorneales Netzwerk stark [illegible] Schlemm'scher Canal weit und leer. Iris etwas atrophisch, [illegible] stark [illegible]: die Atrophie ist am wenigsten an der Iriswurzel ausgesprochen. Das Bild scheint sogar

dicker als normal (Oedem.), die Infiltration ist jedoch hier und am Pupillarrande am auffälligsten, besonders an der verletzten Stelle, wo die Iris der Cornealnarbe und der durchbohrten Linsenkapsel adhaeriert. Die Linsenkapsel endigt daselbst jäh und die zellige Infiltration reicht ins Innere der Linsenkapsel. Die Linse liegt hier unmittelbar der hinteren Irisfläche auf. Die Linse sehr gross, gequollen, Ciliarmuskel stark infiltriert, zwischen seinen Fasern Oedem. Ciliarfortsätze sehr gross, stark gegliedert, häufig der hinteren Fläche der Iris anliegend. Die Stelle der Anlagerung correspondiert nicht mit der Anwachsungsstelle der Iris, sondern überschreitet dieselbe gegen die Augenachse zu. Wegen der Linsenquellung sowie der mächtigen Entwickelung und Infiltration der Ciliarfortsätze wird der perilenticuläre Raum sehr verengt und ist eine starke Eiterzelleninfiltration zwischen den Lamellen der Zonula Zinni vorhanden. Die Kleinheit des perilenticulären Raumes und das Vorrücken der Ciliarfortsätze wird allenfalls auch durch die hochgradige Ablösung der Chorioidea und des Ciliarmuskels von der Sclera beeinflusst, welche während der Celloidineinbettung zustande kam. Die Linsenkapsel ist auch hinten durchbrochen. Um diese Stelle herum befindet sich eine circumscripte starke Infiltration mit Eiterzellen.

VII. Fall. Frau Michael V., 37jährige Feldarbeitersgattin. Ihr Augenleiden begann einige Wochen vor der Aufnahme mit grossen Kopf- und Zahnschmerzen. Im Verlaufe einer kurzen Zeit erblindete sie gänzlich und war von fortwährenden Schmerzen geplagt, deretwegen sie am 5. Mai 1894 auf die Klinik kam. Status praesens: Conjunctiva blass, unter derselben mehrere stark geschlängelte, erweiterte Gefässe: Cornea normal, Kammer seichter, Irisfaserung dünn, verwischt, Pupille ad maximum erweitert, reagiert nicht auf Licht. Mit dem Spiegel ist aussen unten eine graue flottierende Membran sichtbar, von welcher Gefässe in die Papille verfolgt werden können; durch eine Furche davon geschieden, befindet sich daneben eine kleinere ähnlich vorgewölbte, aber nicht flottierende Stelle. Lichtempfindung fehlt, T + 2.

Klinische Diagnose: Sarcoma chorioideae, glaucoma secund. o. d.

Am 8. Mai Enucleation. Zu Untersuchungszwecken erhielt ich die Hälfte der vorderen Partie des Auges bereits eingebettet. (In der hinteren Hälfte des Auges wurde an der Aussenseite der Papille ein Sarcom von 7 *mm* Durchmesser gefunden.)

Mikroskopischer Befund: Subconjunctivalgewebe oedematös, die Gefässe mit Blut gefüllt. Cornea intact, Kammer genügend tief, Kammerwinkel bis zur Endigung der Descemetis obliteriert, seine hintere Wand in der Richtung der Kammerflächen-Arcade des Ciliarmuskels gekrümmt. Der Irisursprung ist dadurch nach vorne und weiter von der Augenachse

verlegt; derselbe kommt unmittelbar auf den Ciliarmuskel zu liegen und legt sich innig dem sclerocornealen Netzwerke an; an der Iriswurzel ist Rundzelleninfiltration, aber keine Atrophie, sondern eher Schwellung zu constatieren; der Theil des sclerocornealen Netzwerkes, welchem sie anliegt, ist ausserordentlich arm an Kernen, während der äussere, die innere Wand des Schlemm'schen Canales bildende Theil rundzellig infiltriert ist. Schlemm'scher Canal weit, zum Theile mit Blut gefüllt. Zwischen Iriswurzel und sclerocornealem Netze befinden sich Haufen von Spindelzellen, wie sie ähnlich auch zwischen der Iris und der Innenfläche von Ciliarmuskel zu finden sind. Der freie Theil der Iris ist viel atrophischer, die Faserung dichter, die Zahl der Gefässe hat abgenommen. Die Iris ist infiltriert, über ihre vordere Fläche zieht eine Schichte von länglichen Spindelzellen, welche von der neuen Kammerbucht ausgeht und bis zum Rand des stark ectropionierten Uvealpigmentes reicht. Der Sphincter etwas atrophisch, ectropioniert (Ectropium sphincteris). Die Gestalt des Ciliarmuskels gut erhalten, emmetropisch; die circulären Fasern sehr atrophisch, ebenso auch die übrigen; zwischen denselben befindet sich viel zartfaseriges, im übrigen homogenes Bindegewebe. Der Ursprung der Ciliarfortsätze nach vorne und peripher dislociert, wodurch sie näher zur Iris gerückt sind. Die Ciliarfortsätze sind ziemlich gut gegliedert, jedoch nicht gross und berühren die Iris nicht.

VIII. Fall. Frau Witwe Josefine N., 68jährige Private. Patientin begann am 18. August 1895 links schlecht zu sehen; die Abnahme des Sehvermögens machte allmählich Fortschritte. Vor zwei Wochen traten im linken Auge heftige Schmerzen auf, welche sich mit linksseitigem Kopfschmerze und Röthung des Auges vergesellschafteten. Am 13. November 1895 meldete sich Patientin mit folgendem Status praesens zur Aufnahme: Conjunctiva tarsi und bulbi linkerseits lebhaft roth. Cornea im ganzen matt, ihre Durchsichtigkeit vermindert; vordere Kammer seicht, trübe; Farbe der Iris schmutziggrau, ihre Zeichnung verwaschen; sie bildet einen schmalen Saum, der an mehreren Stellen der vorderen Linsenkapsel adhaeriert. Im Grunde der Kammer und auch im Pupillargebiete befinden sich braunrothe Blutschollen T — 2. Visus: Lichtempfindung aus 1½ m Entfernung. Patientin wurde damals mit Pilocarpin behandelt und verliess am 16. November mit unverändertem Status praesens auf eigenes Verlangen die Klinik, um aber am 25. November wegen der unerträglichen Schmerzen wieder zu kommen; in welcher Zeit sie auch die Lichtempfindung verloren; T + 2.

Klinische Diagnose: Glaucoma [illegible] haemorrhagicum oculi sinistri.

Am 26. November Enucleation [illegible] Müller'scher Flüssigkeit, Einbettung in Celloidin. Die [illegible] des Bulbus wurde an Querschnitten untersucht.

Mikroskopischer Befund. Corneaepithel von der Bowman'schen Membran abgehoben, haftet nur am Limbus fest; stellenweise Vacuolen, Cornea oedematös. Vordere Kammer tief, in derselben Blut, welches im oberen Theile des Pupillargebietes nur an der Descemetis und Iris haftet, weiter unten aber die ganze Kammer ausfüllt. Kammerwinkel obliteriert, die hintere Wand stark gekrümmt, beschreibt nahezu $^3/_4$ eines Kreises, biegt auf die Kammerfläche des Ciliarmuskels um und legt sich sowohl dieser als auch dem sclerocornealen Netzwerke, mit welchem sie verwachsen ist, bis zur Endigung der Descemetis an. Der Irisursprung ist sowohl peripher als auch nach vorne zu stark dislociert; infolge Umbiegung des Bindegewebes des Ciliarkörpers nach oben ist auch die Spitze des Muskels zipfelförmig verzogen, so dass der bei genauerer Untersuchung emmetropische Muskel auf den ersten Anblick hypermetropisch erscheint; auch der Circulus arteriosus major ist nach vorne verzogen und hat sich von der Augenaxe entfernt (s. Fig. 13). — Die Lücken des sclerocornealen Netzwerkes sind gut sichtbar, infiltriert: zwischen Netzwerk und Iris keine fremde Substanz sichtbar, in der neuen Kammerbucht Blut. Schlemm'scher Canal weit, leer, Iris etwas oedematös, ihre Gefässe ein wenig verdickt. Die angelagerte Irispartie ist nur an einzelnen Stellen etwas atrophisch, hier sind auch die Lücken des sclerocornealen Netzwerkes weniger gut sichtbar. Ausgesprochener ist die Atrophie am Pupillarrande. Sphincter atrophisch, um denselben herum reichliche Pigmentanhäufung; Pupillarrand an einzelnen Stellen an die Linsenkapsel angewachsen; hier ist auch die Atrophie und Pigmentanhäufung am prägnantesten. Ciliarmuskel emmetropisch, beginnendes Ectropium der Müller'schen Portion. Zwischen dessen radial verlaufenden Fasern ist reichlich eine homogene hyaline Masse vorhanden, die sich mit Eosin und Fuchsin lebhaft färbt. Ciliarfortsätze gross, stark gegliedert, der hintere Iriswinkel, die Entfernung der Iris von den Ciliarfortsätzen gross.

IX. Fall. Frau Antonie P., 75 Jahre alt, Gutsbesitzersgattin. Patientin hat seit März 1895 Schmerzen im linken Auge, wurde im Juni operiert. Von da an waren die Schmerzen continuierlich geworden, weshalb sie am 20. September desselben Jahres die Klinik aufsuchte. Status praesens: Augenlider und Bindehaut links etwas geschwellt, die Conjunctiva bulbi injiciert, Cornea normal, im oberen Drittel im Limbus eine 5 *mm* breite stark höckerige Narbenlinie, Kammer seicht, Kammerwasser getrübt, Irisgewebe atrophisch, oben ein schmales freischenkliges Colbom; aus dem Pupillargebiete kommt ein schmutzig-grünlicher Reflex. Augenhintergrund nicht sichtbar. T + 3. Lichtempfindung fehlt; heftige Schmerzen, starkes Thränen.

Klinische Diagnose: Glaucoma absolutum, coloboma artefactum o. s.

Am 21. September Enucleation. Fixierung in Müller'scher Flüssigkeit, Einbettung in Celloidin. Die vordere Bulbushälfte wurde an Querschnitten untersucht.

Mikroskopischer Befund: Cornea normal; im Episcleralgewebe etwas Oedem und zellige Infiltration. Kammer seicht; auf die Innenlamelle der Cornea haben sich rothe Blutkörperchen und Pigment niedergeschlagen; im Kammerraume fibrinöse Fetzen. Kammerwinkel verschlossen. Die hintere Wand des Kammerwinkels, dem Muskel und dem sclerocornealen Netze bis zur Endigung der Descemeti angelagert und mit demselben stark verwachsen. Der Irisansatz bis zum hinteren Grenzring dislociert. Die anhaftende Iris ist stellenweise beinahe bis auf die Pigmentschichte atrophisch, ausserordentlich gefässarm, von stark faserigem Gefüge, stellenweise sitzen Massen spindelförmiger Zellen in ihr. Die Lücken des sclerocornealen Netzwerkes zum grössten Theile verschwunden, sehr arm an Kernen und nur zerstreut kommen in denselben Kerne und Pigmentzellen in kleineren Gruppen vor. Schlemm'scher Canal verschwunden oder nur als feiner Spalt sichtbar. Iris atrophisch, sehr gefässarm, ihr Stroma sehr dicht; an der vorderen Fläche von der neuen Kammerbucht ausgehend eine Schichte aus Spindelzellen und Bindegewebsfasern, welche das uveale Pigment der Iris und auch den Sphincter ectropioniert. An einzelnen Stellen geht diese Schichte, welche die vordere Irisfläche überzieht, auch über den Pupillarrand und löthet denselben an die Linsenkapsel an; an dieser Stelle ist der Sphincter verschwunden und der Pupillarrand ausserordentlich atrophisch. Der Ciliarmuskel in seiner Form gut erhalten, emmetropisch gebaut, die Muskelfasern an Zahl stark vermindert; zwischen denselben viel durchscheinendes Bindegewebe, Ciliarfortsätze gross, stark gegliedert, plötzlich vorspringend, stellenweise erreichen sie die Iris, anderwärts stehen sie von derselben weit ab. An der Iridektomiestelle ist eine Narbe in der Cornea, über welcher sich das Epithel bereits regeneriert hat; im Cornealgewebe erstreckt sich die Narbe jedoch nicht mehr bis zur ganzen Tiefe desselben, sondern an der der Kammer zugekehrten Partie ist Irispigment in die Wundlippen gedrungen und hat letztere überzogen; mit dem dadurch gebildeten Raume communiciert der Kammerraum direct. Der Kammerwinkel ist an dieser Stelle ganz obliteriert. Der Schenkel des Coloboms ist in die Narbe eingewachsen und an dieser Stelle hört der Kammerraum auf, die Iris legt sich ganz der Cornea an. An einer Stelle, wo die Descemetis durch das Lanzenmesser verletzt worden war, ist die Iris punktförmig angelöthet.

X. Fall. Frau Witwe M. Weisz, 70 Jahre alt, Private. Seit 1895 am rechten Auge Nebelsehen und allmähliche Abnahme des Sehvermögens; im April desselben Jahres hatte sie auch heftige Schmerzen in dem Auge,

welche sich auf Pilocarpin besserten; im April 1896 meldete sich Patientin auf der Klinik zur Aufnahme. Status praesens: Heftige Schmerzen, Pupille am rechten Auge maximal und ungleichmässig erweitert, T + 2. Da auch am linken Auge Prodrome von Glaucom zu beobachten waren, wurde die Iridektomie vorgenommen. Für das rechte Auge wurden bloss Pilocarpintropfen verordnet. Am 18. April verliess Patientin die Klinik. Wegen heftiger Schmerzen im rechten Auge kam sie am 31. Mai 1897 wieder in die Klinik. Der Status praesens war diesmal folgender: Starke Conjunctivalinjection; in der Nähe des Limbus mehrere geschlängelte und erweiterte Gefässe; Cornea matt, grösstentheils undurchsichtig, central exulceriert, Kammer seicht, Kammerwasser trübe; bis zum unteren Pupillarrand reichendes Hypopium. Die Iris von schmutziger Farbe, Zeichnung verwaschen. T +. Lichtempfindung erloschen.

Klinische Diagnose: Ulcus corneae, iritis supp., glaucoma abs. o. d.

Am 1. Juni Enucleation des Bulbus. Fixation in Müller, Einbettung in Celloidin, Untersuchung an Sagittalschnitten.

Mikroskopischer Befund. Subconjunctivalgewebe sehr stark infiltriert, Cornea in toto schwach infiltriert; in der Mitte ein Geschwür, welches jedoch nur einen sehr oberflächlichen Substanzverlust zeigt und in welchem die Bowman'sche Membran und die den Geschwürsgrund bildenden Cornealamellen fetzig endigen. Letztere sind mit Eiterzellen infiltriert; das infiltrierte Gebiet ist an den Rändern des Geschwüres grösser als in der Mitte; die mittleren Lamellen der Cornea erscheinen entsprechend dem Geschwür auffallend kernarm, dagegen zeigen die auf der Descemetis liegenden Cornealamellen eine ausserordentlich starke Infiltration; diese ist in der Richtung der Augenaxe am stärksten, um sich peripher davon allmählich zu verlieren. In der Mitte der Cornea ist auch die Descemetis an einer kleinen Stelle durchbrochen, und das zwischen den tiefsten Lamellen der Cornea befindliche Exsudat steht in directer Verbindung mit jenem nur aus Eiterzellen bestehenden Exsudatklumpen, der der Mitte der Corneal-Innenfläche aufsitzt. Die Kammer ist tief, enthält das Hypopium, welches von dem oben beschriebenen Exsudatklumpen ausgeht und welchem sich auch Blut beigemengt hat. Dieses eiterig-blutige Exsudat ist durch die Pupille zwischen der retrahierten und atrophischen Iris und der Linse auch in die hintere Kammer eingedrungen und hatte dieselbe unten erfüllt. Der Kammerwinkel ist verschlossen. Es lässt sich sehr gut verfolgen, wie sich die Iris zuerst dem Ciliarmuskel, dann dem sclerocornealen Netzwerke anlegt und mit denselben stark verwächst. Das Verhalten der Iriswurzel ist nicht überall gleich; während ihre Gefässe stellenweise ziemlich gut sichtbar sind, und auch an der angewachsenen Partie, obgleich deren Gewebe dichter als

normal und narbig ist, die Structur noch ziemlich gut erkennen lassen, ist die Iriswurzel an anderen Stellen, wo sie dem sclerocornealen Netzwerke adhaeriert, bis auf ihrer Pigmentschichte atrophiert, als ob sie entzweigeschnitten worden war. Das periphere Stück liegt auf der Kammerfläche des Ciliarmuskels, dann kommt die Stelle, wo sie bis zu ihrer Pigmentschichte atrophisch ist und die Iris nicht unterschieden werden kann; der pupilläre Theil hingegen, der sehr wenig atrophisch und sehr stark infiltriert ist, scheint direct aus dem sclerocornealen Netzwerke seinen Ursprung zu nehmen. Diese Ursprungstelle ist dreieckig, die Spitze des Dreieckes ist gegen die Peripherie, die Basis gegen die Augenachse zu gerichtet und wird durch das in der neuen Kammerbucht befindliche neugebildete Gewebe verbreitert (s. Fig. 14). Die Lücken des sclerocornealen Netzwerkes sind verschwunden; in dasselbe sind Pigmentzellen eingestreut. Die Umgebung des Schlemm'schen Canales stark infiltriert. In der neuen Kammerbucht neugebildetes Gewebe, welches reichlich pigmentiert ist und den Irisursprung verbreitert. Von da hat sich eine aus Rundzellen bestehende Schichte auf die Vorderfläche der Iris abgelagert. Stellenweise adhaeriert die Iris an der Linsenkapsel. Auch das Bindegewebe des Ciliarkörpers nimmt am Kammerverschluss theil und legt sich dem hinteren Theil der Kammerfläche des Ciliarmuskels an. Der Circulus arteriosus iridis major ist nach vorne verzogen, ebenso sind auch die Circulärfasern des Ciliarmuskels ein wenig ectropioniert. Von dieser Deformation abgesehen erscheinen die Contouren des Ciliarmuskels noch gut erhalten und zeigen emmetropischen Typus; die Fasern sind jedoch ausserordentlich schwach, dünn und zwischen denselben befindet sich sehr viel durchscheinendes Bindegewebe. Die Ciliarfortsätze gross, mächtig gegliedert, das Bindegewebe derselben bedeutend vermehrt, erreichen aber die Iris nicht. Der hintere Iriswinkel gross, unten von Eiterzellen erfüllt.

XI. Fall. Ludwig U., 58 Jahre alt, Schiffer. Am linken Auge begann das Sehvermögen im Jahre 1889 abzunehmen und ist seit 1892 erloschen; der Specialist, den Patient consultierte, erklärte die Erblindung als durch Glaucom entstanden. Anfangs October 1896 begann das bisher ruhige, blinde Auge plötzlich zu schmerzen; es stellte sich an demselben eine heftige Entzündung ein, derenthalber Patient am 13. October erwähnten Jahres die Klinik aufsuchte. Es wurde eine „Keratitis suppurativa cum hypopio" am linken Auge constatiert, welche auf Umschläge mit Chlorwasser zurückgieng und Patient verliess am 16. October die Klinik; kurz darauf kehrte er zurück und am 6. November wurde bei ihm eine circumscripte eitrige Infiltration sowie ein Geschwür der Cornea nebst Hyphaema und Hypopion gefunden. T + 1, Lichtschein wurde mit dem Auge nicht wahrgenommen.

Am 7. November Punction der Cornea, wobei bloss Kammerwasser, aber kein Eiter abfloss. Am 9. November verliess Patient die Klinik, liess sich jedoch am 20. abermals aufnehmen und dabei zeigte das Auge folgendes Bild: Conjunctiva lebhaft injiciert. Cornea gelblich infiltriert, Iris an mehreren Stellen prolabiert, in der engen Kammer ist Eiter nur undeutlich sichtbar, Iris nicht zu erkennen, heftige cyclitische Schmerzen, T + 1.

Klinische Diagnose: Keratitis suppurativa, glaucoma absolutum o. s.

Am 21. November Enucleation. Die vordere Hälfte des in Müller fixierten Auges bekam ich bereits in Celloidin eingebettet zur Untersuchung.

Mikroskopischer Befund. In der Mitte der Cornea ein Geschwür, welches perforiert ist, das durch eine Exsudatmembran verschlossene Pupillargebiet der Iris in dasselbe prolabiert: die eine Seite des Prolapses ist bereits von Epithel überzogen. Die ganze Cornea von Eiterzellen infiltriert, an einzelnen Stellen ist diese Infiltration zwischen den Lamellen der Cornea stärker. Die vordere Kammer ist unten verschwunden, die Iris liegt ihrer ganzen Ausdehnung nach der Cornea an und nur stellenweise finden wir als Andeutung der Kammer eine Lücke zwischen Iris und Descemetis; auch in dieser befinden sich zumeist Eiterzellen. Der Kammerwinkel an der ganzen Circumferenz verschlossen; die der Augenachse zu gelegene Grenze wird durch den vorderen Grenzring gut angedeutet, welcher gewissermaassen in die Irissubstanz einschneidet; auch lässt sich sehr gut verfolgen, wie die Lücken des sclerocornealen Netzwerkes von der hinteren Seite derselben kommen. Der Verschluss wird hinten durch das Bindegewebe des Ciliarkörpers und die Iris bewerkstelligt. Die Umschlagstelle der Iris entspricht beiläufig der Mitte der Linie zwischen vorderem und hinterem Grenzring (s. Fig. 15). Die Lücken des sclerocornealen Netzes sind verschwunden und namentlich an der Kammerseite auffallend kernarm, was umso auffallender ist, als sowohl Iriswurzel wie auch der Schlemm'sche Canal stark infiltriert sind. Die Irisgefässe strotzend mit Blut gefüllt und weit, das Irisgewebe selbst stark infiltriert. Die Atrophie ihrer Wurzelpartie fällt jedoch auch so ins Auge. Der Ciliarmuskel von hypermetropischem Bau, seine circulären Fasern sind jedoch bereits atrophisch und ectropioniert. Der Circulus arteriosus iridis major ganz bis zum hinteren Grenzring verzogen. Der Muskel sowohl in seinen Fasern als auch in seinem Bindegewebe atrophisch, bloss zwischen den radialen Fasern ist das Bindegewebe vermehrt und in toto infiltriert. Die Ciliarfortsätze sind gut gegliedert, jedoch nicht gross, ihr Bindegewebe reichlich, der hintere Iriswinkel gross.

XII. Fall. Frau Ludwig F., 31 Jahre alt, Taglöhnersgattin. Patientin hat seit einigen Tagen heftige Schmerzen im linken Auge und auch das

Sehvermögen an demselben verloren. Ihr Arzt verordnete zweimal täglich Atropin und eine opiumhaltige Stirnsalbe. Auf der Klinik erschien Patientin am 28. November 1895, wobei das linke Auge folgendes Bild darbot: Kammer seicht, Iris verdünnt, schmutzig verfärbt, Pupille weit, starr, bei Durchleuchtung ihres Gebietes wird eine knotige Fläche im Glaskörper sichtbar; kein rother Reflex; das Auge sehr schmerzhaft. T + 2, keine Lichtempfindung.

Klinische Diagnose: Glaucoma inflammatorium acutum, tumor intraoculare o. s.

Am 30. November Enucleation. Zur Untersuchung bekam ich den in Müller gehärteten, im Aequator durchschnittenen und in Celloïdin eingebetteten Bulbus.

Mikroskopischer Befund. Cornea normal, Subconjunctivalgewebe infiltriert. Vordere Kammer beinahe verschwunden: Retina an der Ora serrata abgehoben, schmiegt sich enge an die hintere Linsenkapsel und die Ciliarfortsätze an. Die Ciliarfortsätze glatt gedrückt und an die hintere Irisfläche angepresst, mit welcher sich ihr ganzes Pigmentblatt in Contact steht. Die Irisperipherie und der bindegewebige Antheil des Ciliarkörpers sind an das sclerocorneale Netzwerk, dessen Lücken verschwunden sind, angepresst und mit demselben verwachsen. Der Schlemm'sche Canal ist enge, mit Blut gefüllt; seine Umgebung zellig infiltriert; zufolge der Compression erscheint auch das Faserwerk selbst viel kernreicher. Der übrige Theil der Iris wird bloss durch eine dünne Spalte von der Descemetis geschieden, ist mit derselben jedoch nirgends verwachsen; dies ist besonders gut an solchen Präparaten zu sehen, wo sich in der Gegend des sclerocornealen Netzwerkes ein kleiner Riss befindet; dort zieht bloss von der Endigung der Descemetis und dem sclerocornealen Netzwerke aus ein Faden in die Iris, an anderen Stellen ist das Epithel der Descemetis intact und keine Spur einer Verwachsung sichtbar. Die Linse ist stark an die hintere Fläche der Iris gepresst und mit derselben verwachsen; dort, wo die Kapsel ein wenig abgerissen ist, blieb Irispigment an derselben haften. Iris atrophisch; ihr pupillärer Theil zeigt jedoch eine hochgradigere Atrophie als die angewachsene ciliare Partie; der Sphincter atrophisch, an der einen Seite gar nicht zu erkennen. Der Ciliarmuskel ziemlich gut erhalten, der circuläre Theil gut entwickelt, der Muskel daher von hypermetropischem Typus; gleichzeitig ist auch die Müller'sche Portion stark nach vorne gezogen (Ectropium musculi Mülleri).

XIII. Fall. Frau Witwe Josefine V., 31 Jahre alt, Taglöhnerin. Vor drei Wochen wurde ihr Auge spontan roth und schmerzhaft, am nächsten Tage hatte Patientin bereits das Sehvermögen verloren. Die Schmerzen hielten aber noch weiter an, so dass sich Patientin am 24. Juli 1896 mit folgenden Status praesens auf der Klinik vorstellte: Conjunctiva des

linken Auges stark injiciert; am oberen Drittel der Cornea 2—3 *mm* nach innen vom Limbus eine gräulich gefärbte an den Rändern durchscheinende Stelle, die in ihrer Mitte bräunlich sich vorwölbt und einen Durchmesser von 3 *mm* zeigt; anderwärts ist die Cornea rein. Kammer besteht kaum, das obere Drittel der Iris legt sich der Cornea an; wölbt sich theilweise in Stecknadelkopfgrösse über das Niveau derselben. Pupille nach oben verzogen, reagiert nicht auf Lichteinfall, gelblicher Reflex aus derselben. Die Tension des Auges gesteigert; Druckempfindlichkeit

Klinische Diagnose: Prolapsus iridis, chorioiditis plast. glaucoma sec. o. s.

Am 25. Juli Enucleation. Von dem in Müller fixierten und in Celloidin eingebetteten Auge wurden Meridionalschnitte angefertigt.

Mikroskopischer Befund. Cornea ein wenig infiltriert; oben fehlt die Descemetis an einer Stelle; hier wird die Cornea durch Narbengewebe substituiert, in dessen Mitte sich eine grössere Pigmentmasse befindet; an dieser Stelle übergeht die Iris in die Narbe und Pigmentmasse, über, deren Mitte das Cornealepithel und auch die Bowman'sche Membran auf einer kleinen Strecke fehlen. Die in dieser Weise an die Cornea angelöthete Irispartie adhaeriert hinten auch an der Linsenkapsel, ja wir finden sogar Stellen, wo die Linsenkapsel mit der Cornea verwachsen ist. Die Iris legt sich auf dieser Stelle in ihrer ganzen Ausdehnung der Cornea an, ist ausserordentlich atrophisch, namentlich die Wurzel und die pupillare Anwachsungsstelle. Die Kammer ist auch anderwärts sehr seicht. Auf der vorderen Irisfläche befinden sich in derselben Eiterzellen. Dieses Exsudat überbrückt auch das ganze Pupillargebiet. Kammerwinkel an der ganzen Circumferenz verschlossen, doch reicht die Verwachsung bloss bis zur Endigung der Descemetis. Die Verwachsung kam so zustande, dass sich der bindegewebige Theil der Ciliarfortsätze und die Iris dem sclerocornealen Netzwerke anlegten. Die Umschlagstelle der Iris entspricht beiläufig der Mitte des Netzwerkes. Die Verwachsungsstelle stark infiltriert; die Lücken des sclerocornealen Netzwerkes sind nicht kenntlich; das ganze in ein scleraartiges Gewebe umgewandelt; die Umgebung des Schlemm'schen Canales zellig infiltriert. Iris atrophiert, stark infiltriert, totale Seclusion und partielle Occlusion der Pupille. Ciliarmuskel stark atrophisch, ausgeprägt hypermetropisch, der circuläre Theil nach vorne verzogen (Ectropium portionis Mülleri); zwischen den radialen Fasern das Bindegewebe vermehrt und in hohem Maasse infiltriert. In weit höherem Grade ist die Atrophie des Ciliarmuskels an der Seite der Synechie vorhanden. Ciliarfortsätze lang, gut entwickelt und besonders auf der Seite der Synechie enge an die hintere Fläche der Iris angepresst. Auf der Innenfläche des Ciliarkörpers ein mächtiges Exsudat; hintere Kammer sehr tief und ebenso wie der Glaskörper reich an Eiterzellen.

XIV. Fall. Frau Simon R., 54 Jahre alt, Taglöhnerin. Ihr linkes Auge begann 1887 plötzlich schmerzhaft zu werden, von da an stellte sich ein rapider Verfall des Sehvermögens an demselben ein. 1893 hatte Patientin abermals Schmerzen, 1894 stellte sie sich mit folgendem Status praesens vor: Die Augenlider linkerseits etwas gedunsen, oedematös, Tarsalconjunctiva mässig injiciert, Cornea stark, trübe, kaum durchsichtig. Die Iris bildet, soweit sie sichtbar ist, einen schmalen, fahlen Saum. T + 1.

Klinische Diagnose: Glaucoma absolutum in stadio degenerationis o. s.

Den Bulbus bekam ich im Aequator bereits entzweigeschnitten und in Celloidin eingebettet zur Untersuchung.

Mikroskopischer Befund. Subconjunctivales Gewebe wesentlich aufgelockert und infiltriert; (in demselben, sowie auch auf der Scleraloberfläche Coccenmassen; da ringsherum jedwede vitale Reaction fehlt, kommt denselben keinerlei Bedeutung zu.) Das Epithel der Cornea etwas oedematös, stellenweise fehlend, unter dem Epithel eine bald dünnere, bald dickere, stellenweise von Gefässen durchzogene rundzellige Infiltration (Pannusbildung); die Infiltration durchbricht in der Mitte der Cornea auch die Bowman'sche Membran und erstreckt sich tiefer zwischen die Lamellen der Cornea. Hier fehlt auch die Descemetis und die Cornea übergeht in eine Bindegewebsmasse, an welche die Pupille sowohl als auch Linsenkapsel angewachsen sind; auf der Linse Katarakta capsularis polaris auterior, das erwähnte Bindegewebe geht auch auf die Linsenkapsel über und zieht sich in die hintere Kammer, dieselbe ausfüllend. Die hintere Fläche der Iris und auch die Ciliarfortsätze sind an dasselbe angewachsen.

Die Kammer ist entsprechend einer Linie in der Mitte zwischen pupillarem und ciliarem Rand der Iris am tiefsten und war in vivo wahrscheinlich noch tiefer, da sich die Iris von ihrem Pigmentblatt abgelöst hat und so weiter nach vorne gerathen ist.

Der Kammerwinkel grösstentheils gänzlich verschlossen, jedoch legt sich die Iriswurzel stellenweise partiell oder total nicht dem sclerocornealen Netzwerke an; die Atrophie und Configuration der Iriswurzel ist jedoch an diesen Stellen eine derartige, dass man mit Recht einen derartigen Kammerwinkelverschluss annehmen kann, übrigens ist an einzelnen Stellen ein Faden sichtbar, welcher von der Descemetis zur Iriswurzel zieht und auf eine frühere Verwachsung hinweist. Interessant wäre in diesem Falle zu wissen, ob die Lösung der Verwachsung durch die Schrumpfung des Exsudates in der hinteren Kammer hervorgerufen wurde, oder aber artificiell während der Präparierung zur mikroskopischen Untersuchung erfolgte; zur Beurtheilung dessen mangelt jeder Stützpunkt.

Zum Verschluss des Kammerwinkels trägt das Bindegewebe des

Ciliarkörpers und die Iris bei; beide sind sehr atophisch. Die Atrophie ist jedoch an der ganzen Peripherie keine gleichmässige und hat überall die Iris mehr als den Ciliarkörper betroffen. Die Atrophie der Iriswurzel ist stellenweise nicht auffallend grösser als die der übrigen Iris, an anderen Stellen ist sie jedoch bis auf die Pigmentschichte atrophiert; sogar das Pigment ist rareficiert und bereits defect und die Ciliarfortsätze liegen dem sclerocornealen Netzwerk gegenüber, welches in die hintere Kammer gerathen (s. Fig. 17.) ist.

Wenn das sclerocorneale Netzwerk noch durchgängig gewesen wäre, so hätte die Flüssigkeit der hinteren Kammer trotz der peripheren Synechie der Iris direct hineingelangen können. Die Lücken des sclerocornealen Netzwerkes sind jedoch verschwunden, sein Faserwerk hat sich in ein dichtes, scleraartiges Gewebe umgewandelt, in welches Pigmentzellen eingestreut sind. Die Umgebung des Schlemm'schen Canales rundzellig infiltriert.

Die topographischen Verhältnisse der Iris haben wir bereits geschildert; ihr Gewebe sehr dicht, gefässarm, infiltriert. Unter den circulären und radialen Fasern des Ciliarmuskels sehr bedeutende Atrophie, während die meridionalen Fasern ziemlich gut erhalten sind; zwischen den Fasern reichlich Bindegewebe und Spindelzellen; an den weniger atrophischen Partien ist der hypermetropische Typus ausgesprochen. Zufolge des Vorrückens und der Schrumpfung des Ciliarkörperbindegewebes ist die Müller'sche Portion ectropioniert. Die Ciliarfortsätze gross, hervorgezogen, erreichen stellenweise die Iris. In der vorderen Hälfte des Auges sind noch Netzhautablösung, Hyalinknötchen auf der Bruch'schen Membran (Drüsenbildung auf der Vitrea) und chorioideale Verknöcherung sichtbar.

XV. Fall. D. . . . . .

Von diesem Auge besitzen wir nur soviel nosographische Daten, dass es wegen absolutem Glaucom enucleiert worden war. Die in Celloidin eingebettete vordere Hälfte des Auges erhielt ich zur Untersuchung.

Mikroskopischer Befund. Im subconj. Gewebe starke Auflockerung, rundzellige Infiltration und mit Blut gefüllte, erweiterte Gefässe, am Cornealepithel bedeutendes Oedem, stellenweise sind einzelne Zellen ausgefallen; im übrigen ist die Cornea normal, bloss an ihrem Rande besteht Neubildung feiner Gefässe. Kammer sehr seicht. Kammerwinkel verschlossen; diese Obliteration reicht stellenweise weit über die Endigung der Descemetis; entsprechend derselben ist das Irisgewebe in der Gegend des hinteren Grenzringes beinahe bis zur Pigmentschichte atrophiert und ihr neuer Ursprung dreieckig; das Faserwerk des sclerocornealen Reticulums kaum wahrnehmbar und besonders die innere Partie ist sehr kernarm; Lücken sind nur stellenweise sichtbar. Der Schlemmsche Canal ist nur stellenweise als schmaler Spalt zu sehen, an anderen

Stellen wird derselbe bloss durch eine mit Pigmentzellen vermischte Kernvermehrung angedeutet. Iris atrophisch und zellig infiltriert, einzelne Fasern des atrophischen Sphincters färben sich nur blass; Iris retrahiert, klein, die Form des Ciliarmuskels lässt sich wegen der vorgeschrittenen Atrophie nicht beurtheilen. Die Fasern des Ciliarmuskels sind dünn, zwischen denselben viel homogenes, transparentes, sehr kernarmes Bindegewebe. Besonders stark ist die Atrophie der circulären Fasern. An einzelnen Schnitten sind dieselben gar nicht sichtbar und der Muskel erscheint myopisch, anderwärts sind mehr circuläre Fasern vorhanden, so dass dann der Muskel den Eindruck eines emmetropischen macht. Für letztere Form spricht auch die Form des Verschlusses, denn die Stelle des Verschlusses hat eine Krümmung, wie sie dem Bogen des emmetropischen Kammerwinkels entspricht. Die Iris scheint am hinteren Grenzring zu entspringen. An jenen Stellen jedoch, wo die Atrophie des Ciliarmuskels eine hochgradige ist, verschwindet auch die erwähnte Krümmung und zufolge Schrumpfung der an die einstige Kammerfläche des Muskels angewachsenen Gebilde kommt der Ursprung der Ciliarfortsätze weiter von der Augenaxe weg zu liegen und geräth gleichzeitig auch nach hinten. Die Umschlagstelle der Iris gleicht sich aus. Das ursprüngliche Bild des Kammerwinkelverschlusses ist verschwunden, und wir dürfen aus dem jetzigen Bilde ebensowenig auf die Form desselben schliessen, wie aus der Form des atrophierten Muskels auf dessen ursprünglichen Typus. Ciliarfortsätze klein, atrophisch.

XVI. Fall. Emanuel Sch., 65 Jahre alt, Schneider. Am 27. Juli 1891 bekam Patient heftige Schmerzen im linken Auge und auch sein Sehvermögen verschlechterte sich. Sein Arzt verordnete Atropin; wegen des zunehmenden Verfalls des Sehvermögens kam er am 24. August auf die Klinik, wo chronisches Glaucom des linken Auges diagnosticiert wurde, mit welchem Patient nur Handbewegungen sah. Am 25. wurde eine Iridektomie nach oben vernommen, am 7. September Pilocarpintropfen verordnet und Patient von der Klinik entlassen; am 25. August des folgenden Jahres stellte sich Patient abermals vor, wobei am rechten Auge Glaucoma simplex constatiert wurde, daher wurde an demselben die Iridektomie ausgeführt. Bei dieser Gelegenheit wurde am linken Auge eine tiefe kesselförmige Excavation gefunden, das Sehvermögen war bis auf vermuthungsweise [illegible] Dunkel reduciert, die Tension erhöht. [illegible] verliess Patient abermals die Klinik. [illegible] von dem Auge [illegible] auf aus welcher Veranlassung [illegible] Status praesens war folgender: die [illegible] hochgradige Ciliarmuskel, die [illegible] abgeflacht,

nur oben blieb eine kaum 2 *mm* breite durchsichtige Zone. Der Zustand der Iris und Linse lässt sich nicht feststellen.

Klinische Diagnose: Glaucoma absolutum, hypopionkeratitis o. s.

Am 9. Februar Enucleation. Die vordere Hälfte des in Müller fixierten Bulbus gieng mir bereits in Celloidin eingebettet zu, aus demselben wurden Horizontalschnitte angefertigt.

Mikroskopischer Befund. Subconjunctivalgewebe dicht mit Rundzellen infiltriert, Gefässe erweitert und mit Blut gefüllt. Die Cornea gänzlich infiltriert; in ihrer Mitte ein ausgebreitetes Geschwür, dem entsprechend Epithel, Bowman'sche Membran und die oberflächlichsten Lamellen der Cornea fehlen; zwischen den die Geschwürsbasis bildenden Cornealamellen ist Infiltration mit Eiterzellen vorhanden, welche sich in der Mitte kaum auf einige Lamellen erstreckt, randwärts jedoch zunimmt und neben dem Geschwürsrande in dem noch mit Epithel bedeckten Gebiete am mächtigsten ist. Auf das in dieser Weise infiltrierte Gebiet folgt eine auffallend kernarme Schichte, zwischen den auf der Descemetis sitzenden Lamellen nimmt jedoch die Infiltration abermals mächtige Dimensionen an, ist in der Mitte am grössten und läuft gegen die Randpartien spitz aus. Descemetis normal, Hypopion. Kammerwinkel verschlossen, der Irisursprung bildet einen Bogen mit der Convexität gegen die Peripherie und legt sich in der Weise erst dem Scheitel des Kammerwinkels und dann dem sclerocornealen Netzwerke bis zur Endigung des Descemetis an, dass er dadurch den bindegewebigen Theil des Ciliarkörpers nach sich zieht. Die Lücken des Netzwerkes sind ab und zu sichtbar, grösstentheils jedoch obliteriert; stellenweise wieder durch eine Rundzellenmasse substituiert; an diesen Stellen ist auch die Atrophie der angelötheten Iriswurzel ausgesprochener. Die Umgebung des Schlemmschen Canales rundzellig infiltriert.

Die Iriswurzel atrophisch. Doch ist die Atrophie nicht auffallender als die der übrigen Iris, stellenweise, wo die rundzellige Infiltration in ihr stärker ist, erscheint sie sogar geschwellt. Am ausgesprochensten ist die Atrophie am Pupillarrande, welcher ganz spitz geworden ist. Die Iris sehr stark infiltriert, ihre hintere Pigmentlamelle abgehoben und der Linsenkapsel adhaerent. Ciliarmuskel riesig atrophisch, an einzelnen Schnitten wird seine Masse nahezu gänzlich von einer durchscheinenden, homogenen, äusserst kernarmen Substanz eingenommen und nur vereinzelt ziehen sehr atrophische, dünne Muskelbündel durch dieselbe; anderwärts ist die Atrophie geringer, jedoch noch immer sehr hochgradig. An den Stellen, wo die Atrophie des Ciliarmuskels einen extremen Grad erreicht, ist der Muskel sehr myopisch gestaltet, anderwärts, wo die Atrophie geringer ist, erscheint der Muskel von emmetropischem Bau, und die oben

beschriebene bogenförmige Krümmung des Kammerwinkelverschlusses bezieht sich bloss auf diese Stellen, während sich die Krümmung anderwärts theilweise oder gänzlich ausgeglichen hat. Ciliarfortsätze gross, mächtig gegliedert, erreichen die Iris an vielen Stellen.

XVII. Fall. Frau Paul. Sch., 26 Jahre alt, Feldarbeitersgattin. Im Sommer 1895 stiess Patientin mit dem rechten Auge gegen einen Baum, worauf sie sofort das Sehvermögen verlor, ohne jedoch Schmerzen in den Augen gehabt zu haben. Im März 1896 wurde das Auge plötzlich roth und sehr schmerzhaft, weshalb sie am 7. April mit folgendem Status praesens die Klinik aufsuchte: Rechtes Augenlid geschwollen, mittelmässige Conjunctival-, lebhafte Ciliarinjection; Cornea etwas matt, Durchsichtigkeit etwas vermindert, vordere Kammer seicht, Iris schmutzig bräunlich-grün, atrophisch; Pupille maximal weit; in der Linse keine Trübung sichtbar, das Pupillargebiet zeigt grünlichen Reflex, rother Reflex ist nicht zu erhalten; im ganzen Pupillargebiete erscheint eine gleichmässige, stellenweise wellenförmige graue Fläche. T + 1. Keine Lichtempfindung, grosse Schmerzen.

Klinische Diagnose: Tumor intraocul. glaucoma secund., abs. o. d.

Am 9. April. Enucleation. T + 2. Der Bulbus wurde mir senkrecht auf den Aequator halbiert, zur Untersuchung übergeben, die Schnitte wurden parallel zur Schnittfläche angefertigt.

Mikroskopischer Befund: Subconjuctivalgewebe aufgelockert, zellige Infiltration um die Gefässe herum. Im Cornealepithel stellenweise Vacuolen zwischen den Fusszellen, am Rande der Cornea Gefässbildung. Kammer tief. Kammerwinkel verschlossen, seine hintere Wand mit dem sclerocornealen Netzwerke verwachsen und eine Strecke weit auch die Peripherie der Descemetis durch das die neue Kammerbucht ausfüllende Bindegewebe fixiert. An der Verwachsungsstelle ist die Iris an manchen Stellen bis auf die Pigmentschichte atrophisch, an anderen Stellen ist diese Atrophie nicht so hochgradig. Die Atrophie der Anwachsungsstelle ist stets stärker als die der übrigen Iris; deshalb ist diese Ursprungstelle dreieckig, mit gegen die Peripherie gerichteter Spitze und der Augenaxe zugekehrter Basis, zu deren Verbreiterung auch das die neue Kammerbucht ausfüllende Bindegewebe beiträgt; die Lücken des sclerocornealen Netzwerkes sind verschwunden, das ganze Flechtwerk erscheint bald in Form eines kernarmen fibrösen, bald einer von Rundzellen infiltrierten Masse; auch die Umgebung des Schlemm'schen Canales ist infiltriert, der Canal selbst offen. (S. Fig. 18.) Die Iris atrophisch, sehr gefässarm, ihr freier Theil schliesst mit dem verwachsenen einen stumpfen Winkel ein, der Knickungswinkel der Iris (Birnbacher und Czermak) sehr ausgeprägt. Ueber die vordere Irisfläche zieht, von der neuen Kammer-

bucht ausgehend, neugebildetes Bindegewebe, welches das uveale Pigment- sowie den Sphincter ectropioniert. Der Ciliarmuskel sehr klein, dünn, sein Typus nicht mehr zu erkennen; seine Muskelfasern erscheinen wie comprimiert, auch das normalerweise zwischen denselben vorhandene Bindegewebe fehlt; die circulären Fasern sind vorhanden, jedoch gleichfalls comprimiert. Das Bindegewebe des Ciliarkörpers nach vorne gezogen und sehr atrophisch. Die Ciliarfortsätze sind hier klein, ihr Bindegewebe vermehrt und stehen weit von der Iris ab.

XVIII. Fall. Frau Paul. K., 53 Jahre alt, Taglöhnerin. Im Jahre 1879 erlitt Patientin auf ihrem rechten Auge einen Schlag, worauf sie alsbald an demselben erblindete. Am 21. Februar 1897 begann ihr linkes Auge schmerzhaft zu werden, weshalb sie am 2. Februar die Klinik aufsuchte. Das rechte Auge im ganzen bedeutend vergrössert, besonders der vordere Theil, Conjunctiva blass, Cornea diffus getrübt, matt. Der vordere an die Cornea angrenzende Theil der Sclera wölbt sich ringsherum bis zum Aequator des Bulbus stellenweise halbkugelförmig, stellenweise in sagittaler Richtung wurstförmig vor. Diese Prominenzen rufen hauptsächlich die Vergrösserung des Augapfels hervor. Durch die ausgedehnte Sclera scheint das Aderhautpigment stellenweise bläulich, stellenweise bräulichschwarz durch. Kammer sehr tief, Iris schmutzigbraun, von atrophischem Gefüge; Pupille weit, starr, zeigt grünlichschwarzen Reflex. Die Linse ist nur an ihrem unteren Segmente theilweise an den Ciliarkörper fixiert, zu $^3/_4$ Theilen ist die Zonula abgerissen, so dass die Linse in Form einer grauen Scheibe mit abgerundeten Rändern, mit ihrem oberen Theile nach hinten geneigt, hinter der Pupille liegt und bei den Augenbewegungen bedeutende Excursionen nach vorne und hinten beschreibt. Tension normal, Ciliargegend druckempfindlich, das linke Auge zeigt das Bild eines heftigen acuten Glaucomanfalles, derselbe gieng auf Pilocarpin zurück.

Klinische Diagnose: Cataracta luxata, glaucoma sec. absolut. o. d.

Am 2. März Iridektomia o. s., am 6. März Enucleatio o. d. Das Auge habe ich in nach Fixation in Müller Alkoholhärtung und Celloidin einbettung an Horizontalschnitten untersucht.

Mikroskopischer Befund. Die Schnitte zeigen je nach der Oertlichkeit ein verschiedenes Bild. Die unterste Partie des Bulbus wird von einer einzigen grossen Sclerectasie eingenommen. An den daraus angefertigten Querschnitten kann man sehen, wie sich die Sclera zu einer sehr dünnen Substanz reduciert hat, an deren Innenfläche eine unregelmässige Pigmentschichte und die cylindrischen Zellen der Pars ciliaris retinae sitzen. An manchen Stellen fehlen jedoch auch diese. Stellenweise drängt sich eine Falte der Pigmentschichte in das Scleralgewebe vor,

welche an dieser Stelle besonders atrophisch ist. Die kleinen Ciliarfortsätze und der atrophische Ciliarmuskel über denselben nehmen an der Ectasie nicht theil. Die Iris wird in der untersten Partie der Kammer durch eine haarfeine Spalte von der Descemetis geschieden, jenseits der Descemetis ist die Iriswurzel beiderseits an das sclerocorneale Netzwerk stark angewachsen. Die angelöthete Irispartie ist dreieckig, die Spitze sieht der Peripherie, die Basis der Augenachse zu und setzt sich in den freien Theil der Iris fort. Die Spitze des Dreieckes correspondiert mit der peripheren Endigung des sclerocornealen Netzwerkes. Die angewachsene Irispartie ist sehr atrophisch, dabei aber rundzellig infiltriert; es besteht sogar eine knotenförmige Exsudatmasse in derselben; in der Nachbarschaft derselben zeigen die Capillaren auch Endothelwucherung. Derartiger Stellen mit umschriebener rundzelliger Infiltration gibt es auch im Subconjunctivalgewebe zahlreiche. An Präparaten dieser Gegend sieht man auch sehr gut, wie auf der einen Seite ein zwischen Iris und Ciliarmuskel gelegenes Intercalar-, auf der anderen Seite ein an der Stelle des Ciliarmuskels sich entwickelndes Ciliarstaphylom im Entstehen begriffen ist. An der ersteren Stelle wird die untere Grenze der Sclerectasie von den atrophischen Ciliarfortsätzen gebildet, an letzterer sind diese sammt dem Ciliarmuskel gänzlich verschwunden und werden nach innen von der atrophischen Sclera vom erwähnten Pigment substituiert, stellenweise fehlt selbst dieses und die einzige Wand des Bulbus bildet die von einzelnen Pigmentschollen bedeckte aufgefaserte fetzige Sclera.

Die Linse liegt an der Seite des Ciliarstaphyloms; in diesem Niveau beginnt das Intercalarstaphylom sich bereits zu verkleinern und die Ciliarfortsätze treten auch auf der Seite der Linse auf. Im Niveau der Pupille begegnen wir folgenden Verhältnissen: Cornea normal, an ihrem Rande unter dem Epithel ein aus wenig Rundzellen und Gefässen bestehendes, entzündlich neugebildetes Gewebe (randständiger Pannus); im Subconjunctivalgewebe geringe Infiltration, welche stellenweise in circumscripten Knoten auftritt. Linse nach der einen Seite luxiert. Auf dieser Seite haftet die Iris bis zur Endigung der Descemetis am sclerocornealen Netzwerke und ist in hohem Grade atrophisch. Die Kerne des sclerocornealen Netzwerkes sind mit wenigen Ausnahmen verschwunden, seine Lücken kaum sichtbar. Vom Schlemm'schen Canale ist keine Spur vorhanden oder derselbe ist nur als minimaler Spalt sichtbar. Im sclerocornealen Netzwerke finden sich grössere Pigmentschollen zerstreut. Der Ciliarmuskel geschwunden, ein grosses Ciliarstaphylom, das Residuum von ein bis zwei Ciliarfortsätzen sichtbar. Auf der anderen Seite haftet die Iris gleichfalls am sclerocornealen Netzwerke, die Atrophie der angelötheten Partie ist jedoch nur eine geringgradige, das Gefüge des sclerocornealen Netzes lässt sich noch ziemlich gut ausnehmen. Der Schlemm'sche Canal ist

zwar nur als enger Spalt, aber dennoch sichtbar. Der Ciliarmuskel erhalten, jedoch sehr atrophisch, besonders in seinem circulären Abschnitte, so dass derselbe stark myopisch erscheint und auf seine ursprüngliche Form nicht geschlossen werden kann. Er besteht insgesammt aus einigen äusserst dünnen Muskelbündeln, zwischen denen reichliches transparentes Bindegewebe sitzt. Iris stark retrahiert, sehr atrophisch. Nach oben fortschreitend wird im Pupillargebiete eine immer kleinere und kleinere Partie der Linse sichtbar, und im Verhältnisse dazu werden auch die atrophischen Veränderungen immer geringer, zuerst auf der Seite, von welcher die Linse weiter entfernt lag, dann auch auf jener, wo sich die Linse befand. Die Atrophie der Iriswurzel wird geringer, die Maschen des sclerocornealen Netzwerkes lassen sich gut unterscheiden, die Atrophie des Muskels, der Ciliarfortsätze wird immer geringgradiger: Auf der Seite des Ciliarstaphyloms erscheinen bereits die Fasern des Ciliarmuskels und in der oberhalb der Pupille gelegenen Partie hat sich auch der Unterschied zwischen den zwei Seiten ausgeglichen.

XIX. Fall. Frau Witwe Josefine E., 66 Jahre alt, Private. Am 31. August 1897 schnellte ihr ein Baumast ins rechte Auge, welches von Blut unterlaufen wurde. Die aufgetretene Entzündung gieng jedoch alsbald zurück. Am 22. September wurde Patientin von heftigen Schmerzen befallen, wegen welcher sie sich am 25. zur Aufnahme in die Klinik meldete. Status praesens: Augapfelbindehaut injiciert, unten innen ist an der Conjunctiva eine $^1/_2$ *cm* grosse Narbe sichtbar; die Cornea im ganzen getrübt, grau verfärbt, stellenweise fehlt das Epithel. Kammer ist keine vorhanden, an ihrer Stelle befindet sich die graue, trübe, kaum durchsichtige Linse. Pupille maximal erweitert, so dass von der Iris bloss ein 1—2 *mm* breiter Saum sichtbar ist. T + 3.

Klinische Diagnose: Cat. traum. luxata, glaucoma sec. o. d.

Am 28. September Enucleation des Auges. Während der Operation kam es zu einer Berstung der Cornea und ein Theil der Linse verliess das Auge. Das in 10% Formol gefärbte Auge bettete ich in Celloidin ein und fertigte Querschnitte an.

Mikroskopischer Befund: Die nicht in vivo, sondern bei der Operation entstandenen Veränderungen sind folgende: 1. In der Mitte der Cornea eine Oeffnung von 2 *mm* im Durchmesser, auf deren Ränder sich die Descemetis umbiegt. 2. Abreissung der Uvea von der Sclerotica an der Ciliarmuskelsehne in einem Theile des Bulbus. — Subconjunctivalgewebe aufgelockert, Gefässe weit, perivasculäre Zellinfiltration. Im Epithel der Cornea Vacuolen, in ihrem Gewebe geringe diffuse Infiltration, entsprechend den Rändern der Perforation war die Infiltration am ausgesprochensten. Der Kammerwinkel auf der einen Seite gänzlich verschlossen, die Iris selbst mit der Descemetis verwachsen, und an dieser

Stelle bis nahe an die Pigmentschichte atrophiert; auch die Lücken des sclerocornealen Netzwerkes sind verschwunden; der Schlemm'sche Canal offen, seine Wand infiltriert. Auf dieser Seite ist auch der Ciliarmuskel sehr atrophisch, zwischen seinen Fasern ist viel Bindegewebe vorhanden und die Circulärfasern sind gar nicht sichtbar — so dass sein Typus myopisch erscheint. Ciliarfortsätze sehr atrophisch. An der Seite, wo die Uvea von der Ciliarmuskelsehne abgerissen ist, sind die Maschenräume des sclerocornealen Netzwerkes gut sichtbar. Der Schlemm'sche Canal klafft, der Ciliarmuskel ist gut erhalten, von emmetropischem Bau, vielleicht enthält derselbe auch etwas mehr Ringfasern; Ciliarfortsätze gross, mächtig gegliedert; zwischen den zwei Partien gibt es Uebergänge, wo die hintere Kammerwinkelwand an die Kammerfläche des etwas atrophischeren Ciliarmuskels angelöthet ist, ohne jedoch das sclerocorneale Netzwerk selbst zu verdecken, sondern der Winkel ist spitz und frei. Auf eine vorausgegangene Verwachsung weisen bloss die zwischen den beiden befindlichen Fäden hin. Die Iris ist sehr klein, retrahiert, atrophisch; ihr Randtheil stark geschwellt, Gefässe verdickt, Linsentrümmer in der vorderen und hinteren Kammer.

XX. Fall. Paul K., 65 Jahre alt, erblindete am linken Auge im Jahre 1896 angeblich plötzlich, seither hatte er auch zeitweise Schmerzen in demselben. Da sich auch am rechten Auge das Sehvermögen zu verschlechtern begann, suchte Patient am 29. März 1897 die Klinik auf, wobei rechts haemorrhagische Retinitis, links folgender Befund erhoben wurde: Conjunctiva lebhaft injiciert, Cornea gestichelt, Kammer sehr seicht, Iris schmutzig verfärbt, atrophisch, Augenmedien undurchsichtig, T + 2.

Klinische Diagnose: Glaucoma absolutum o. s.

Am 30. März links Iridektomie nach oben, am 31. März Kammer mit Blut erfüllt. In der Wunde liegt Glaskörper vor. Am 3. April wurde Patient plötzlich von heftigen Schmerzen befallen. Das ganze Gesicht war voll Blut. Bei Abnahme des Verbandes hieng die Uvea in der Lidspalte. Am 4. April Entfernung derselben aus der Lidspalte mittelst Schere. Da jedoch Patient heftige Schmerzen hatte, wurde der Bulbus am 10. April entfernt. Die Fixierung erfolgte in Müller. Als mir der Bulbus zukam, war derselbe in anteroposteriorer Richtung sehr verkleinert und zeigte in der Aequatorialgegend eine tiefe Einziehung, an der Iridektomiestelle überragte ein kleiner schwärzlicher Pfropf die Oberfläche der Cornea. Nach Einbettung in Celloidin fertigte ich Sagittalschnitte an.

Mikroskopischer Befund. Im Subconjunctivalgewebe starke rundzellge Infiltration und erweiterte Gefässe. Das Cornealepithel weist zahlreiche Defecte auf, auf dem grössten Theile derselben sind nur die Basalzellen erhalten; an manchen Stellen liegt die Bowman'sche Membran frei; die Cornea in ihrer Randpartie etwas infiltriert. In der Cornea oben

eine Wunde, deren Ränder infiltriert sind, weit von einander abstehen und theils von dem nach aussen umgeschlagenen Theil der Descemętis, theils mit dem aus dem Subconjunctivalgewebe hervorwuchernden Bindegewebe bedeckt sind; die Lücke zwischen den Wundrändern wird von der stark infiltrierten Uvea, der histologischen Structur nach geurtheilt, vom Ciliarmuskel ausgefüllt. Das Innere des Auges ist ganz mit Blut erfüllt; Chorioidea und Retina sind zu einem Knäuel geballt, das Blut hat den Ciliarmuskel von seiner Sehne abgerissen. An der Iridektomiestelle ist der Ciliarkörper an seiner ursprünglichen Stelle verblieben, die Iris daselbst gänzlich herausgeschnitten. Die grossen und mächtig gegliederten Ciliarfortsätze legen sich dem sclerocornealen Netzwerke an, welches an dieser Stelle comprimiert erscheint und zerstreutes Pigment enthält (s. Fig. 20). Der Ciliarmuskel ist sehr atrophisch, seine Muskelbündel, zwischen welchen viel durchscheinendes Bindegewebe vorhanden ist, sind sehr dünn; hochgradig ist auch die Atrophie der Ringfasern, die gleichzeitig auch ectropioniert sind. An den anderen Partien der Circumferenz liegen folgende Verhältnisse vor: Der Ciliarmuskel durch das in die Suprachorioidea eingedrungene Blut von seiner Anheftung abgelöst, doch adhaeriert die Iris enge an dem sclerocornealen Netzwerke. Die Anwachsung der Iris reicht bis zur Descemetis, ist eine dreiseitige, die Basis der Augenaxe, die Spitze der Peripherie zu gerichtet, die Ciliarfortsätze und die abgelösten Chorioiden sind eng an ihre Hinterfläche angepresst. Die Iris sowie das mit ihr verwachsene sclerocorneale Netzwerk sind stark infiltriert. Ausserhalb des Pupillargebietes kann man sehen, wie an der so verwachsenen Irispartie die ganze Iris, der Ciliarkörper und die Chorioiden hängen; auch die Form des Wurzeltheiles der abgelösten Irispartie ist ausgesprochen dreiseitig, was auf eine vorausgegangene Verwachsung hindeutet. An Schnitten, die ganz randwärts fallen, ist die Iris an dem ganzen Gebiete des Kammerwinkels adhaerent und die Spitzen der Ciliarfortsätze ihrer Hinterfläche angepresst. Anderwärts finden wir an der Stelle des Kammerwinkels nur das sclerocorneale Netzwerk und den hinteren Grenzring, welcher als wahrer Wulst (Scleralwulst Schwalbes) in das Bulbusinnere hereinragt. Die innersten Lamellen des sclerocornealen Netzwerkes sind eingerissen, und zwischen dieselben ist Blut gerathen. Zwischen den äusseren Lamellen finden wir nur sporadisch rothe Blutzellen. Die Umgebung des Schlemm'schen Canales infiltriert, der Canal selbst bald mit Blut erfüllt, bald leer.

XXI. Fall. Stanislaus B., 27 Jahre alt, Schlosser. Am 29. April 1896 wurde ein Fremdkörper aus der Cornea entfernt. Am nächsten Tag wurde das Auge geröthet und schmerzhaft. Am 4. Mai kam Patient auf die Klinik, wo er mit der Diagnose Keratitis suppurativa aufgenommen und am anderen Tage operiert wurde. Der Eiter wurde mittelst Incision ent-

leert und die Thermocauterisation nachgeschickt. Am 13. Mai verliess Patient mit folgendem Status praesens die Klinik: Conjunctiva mässig injiciert, Cornea etwas vorgewölbt, getrübt, schmutzig verfärbt, namentlich dem inneren Rande der Iris entsprechend in Kreisform. Der der Pupille entsprechende Theil ist reiner. Objectsehen besteht nicht. Patient wurde noch ambulatorisch weiter behandelt, die Cornea trübte sich jedoch immer mehr und mehr, weitete sich aus, es traten Schmerzen auf, und auch eine nachweisbare Drucksteigerung. Die Lichtempfindung schwand, zum Schlusse zeigten sich am gesunden Auge Erscheinungen von sympathischer Reizung.

Klinische Diagnose: Staphyloma corneae tot. glaucoma sec. o s.

Am 10. Juli 1896 Enucleation des Auges. Härtung in Müller. Einbettung in Celloidin.

Mikroskopischer Befund: Im Subconjunctivalgewebe erweiterte Gefässe. Rundzellennifiltration. Cornea von regelloser Faserung, narbig, besonders in der Mitte zellig infiltriert und vascularisiert. Im mittleren Drittel der Cornea fehlt die Descemetis, an dieser Stelle wird der pupillare Theil der Iris durch Vermittlung eines starken faserigen Bindegewebes in seiner ganzen Ausdehnung an die Innenfläche der Cornea fixiert. Die vordere Kammer ist nur in Form einer engen Spalte erhalten, von der Iris nur der Kammer- und Pupillarrand angewachsen. Der übrige Theil frei. Kammerwinkel verschwunden, Iris mit dem sclerocornealen Netzwerke vollkommen verwachsen und dementsprechend auch ausserordentlich atrophisch; die Stelle des sclerocornealen Netzwerkes wird vom Narbengewebe eingenommen; die Umgebung des Schlemm'schen Canales stark infiltrirt; an zahlreichen Stellen sitzt nur eine einzelne Rundzellenmasse an Stelle des Schlemm'schen Canales. Die Iris im ganzen atrophisch, ihr Pupillarrand geschwellt, oedematös. Ciliarmuskel atrophisch, namentlich seine Ringfasern; zwischen seinen Bündeln ist viel transparentes Zwischengewebe vorhanden, welches mit Eosin sich gut färbt. Ciliarfortsätze klein, retrahiert, die hintere Kammer sehr tief.

XXII. Fall. Adalbert Sz., 35 Jahre alt, Hilfsseelsorger, hatte im September 1892 rechts eine Ophthalmoblennorrhoe überstanden, welche mit Vernarbung der Cornea heilte. Im Februar 1893 traten an diesem Auge Schmerzen auf, weshalb er am 10. März die Klinik aufsuchte und mit folgendem Status praesens aufgenommen wurde: Die Lider des rechten Auges geschwollen, Conjunctiven aufgelockert, geschwollen, schmutzig dunkelroth, der ganze periphere Theil der Cornea stellt eine ringförmige bläuliche Narbe dar, in der Mitte der Cornea sitzt eine viereckige dunkelrothe unebene Irispartie. T+1 Lichtvermuthung.

Klinische Diagnose: Cicatrix adhaerens, glaucoma sec. o. d.

Am 13. März Enucleation des Bulbus.

Mikroskopischer Befund: Subconjunctivalgewebe stark infiltriert, aufgelockert, Gefässe in demselben erweitert, Cornealepithel stellenweise fehlend. Die Bowman'sche Membran fehlt mit Ausnahme eines kleinen Randtheiles gänzlich, die Membrana propria corneae ist in Narbengewebe umgewandelt. Die Descemetis fehlt nur entsprechend dem mittleren Drittel der Cornea, und dieser Defect endigt mit aufgerollten Rändern. Im Narbengewebe ist reichliche Zellinfiltration und Gefässbildung vorhanden; in der Mitte der Cornea Pigmentation; auch besteht hier eine grosse Blutung. Etwas seitwärts von der Augenachse nimmt die Dicke der Cornea plötzlich ab und Iris ist vorgefallen; auch dieser Prolaps ist jedoch bereits mit Epithel bedeckt. Mit dem Narbengewebe in der Mitte der Cornea ist sowohl der Pupillarrand der Iris als auch die Linsenkapsel verwachsen. Innen an der Linsenkapsel bildete sich eine vordere centrale Polarkatarakt. Die vordere Kammer ist verschwunden, die Iris legt sich der Descemetis an, doch besteht stellenweise eine feine Spalte zwischen denselben, nur im Pupillargebiete kam es zu einer Verwachsung. Der Kammerwinkel ist verschlossen, die Wurzel der Iris und das Bindegewebe der Corona ciliaris sind an das sclerocorneale Netzwerk angewachsen und ziehen die Ringfasern des Ciliarmuskels und den Circulus arteriosus iridis major nach vorne. Die Lücken des sclerocornealen Netzwerkes sind nur an einzelnen Stellen sichtbar, wo auch die Atrophie der Iris keine auffallendere, als an den übrigen Irispartien ist. An anderen Stellen dagegen wird die Stelle des sclerocornealen Netzwerkes von einer soliden Narbenmasse substituiert und hier ist die Iris bis auf ihre Pigmentschichte atrophiert. An der Stelle des Schlemm'schen Canales ist überall eine rundzellige Masse sichtbar. Iris sehr atrophisch, infiltriert, ihre hintere Pigmentschichte adhaeriert an mehreren Stellen der Linsenkapsel. Ciliarmuskel infiltriert, zwischen seinen Fasern das Bindegewebe etwas vermehrt. Die Ciliarfortsätze sind gross, erreichen die Iris, und sind an vielen Stellen mit derselben verwachsen.

XXIII. Fall. Anna Zs., 23 Jahre alt, Dienstbote, verlor bereits in der Kindheit das Sehvermögen am linken Auge. Am 22. März 1897 meldete sie sich auf der Klinik. Status praesens: Beinahe das ganze Gebiet der Cornea wird von einer gelblich-weissen Narbe eingenommen; soweit sich dies durch die intacte Partie beurtheilen lässt, ist die Iris in die Narbe eingewachsen, und zieht zeltartig in dieselbe; das Auge ist auf Druck etwas schmerzhaft. T+1. Lichtempfindung aus 2 Meter Distanz, Projection nach allen Richtungen eingeengt.

Klinische Diagnose: Cicatrix adhaerens, glaucoma sec. o. s. Ectasia bulbi totalis.

Am 3. März Enucleation.

Mikroskopischer Befund: Am Cornealepithel Papillenbildung; das eigene Gewebe der Cornea, einzelne Randpartien ausgenommen, durch irreguläres Narbengewebe substituiert. An einer umschriebenen Stelle unter dem Epithel der Cornea eigenthümliche, aus dem Cornealepithel hervorgegangene Schollen und Körner, welche einige Reactionen des Amyloids zeigen. Die äusserst atrophische Iris bildet in ihrer ganzen Ausdehnung die hintere Fläche der ectasirten Cornea. Ihr Pupillarrand sehr geschwollen, in demselben auseinandergedrängte Fasern mit oedematösen Maschenräumen; auch das hintere Pigment ist oedematös abgehoben. An der Stelle des Kammerwinkels ist die Iris bis auf die Pigmentschichte atrophiert, die Maschenräume des sclerocornealen Netzwerkes sind verschwunden, das ganze in eine fibröse Masse umgewandelt. An der Stelle des Schlemm'schen Canales Rundzelleninfiltration. Die circulären Fasern des Ciliarmuskels fehlen, während seine meridionalen Fasern ziemlich gut erhalten sind. — weshalb der Muskel myopisch erscheint. Zwischen den erhaltenen Muskelfasern besteht mässige Bindegewebsvermehrung. Die Ciliarfortsätze sind klein, retrahirt, die hintere Kammer aussergewöhnlich tief.

XXIV. Fall. Katharine N., 6 Jahre altes Schulmädchen.

Im Alter von 14 Tagen wurden ihr beide Augen roth, die Augenlider geschwellt, und aus den Lidspalten entleerte sich blutiges Secret, es währte lange Zeit bis Patientin von ihren Augen Ruhe hatte. Am rechten Auge ist Patientin total blind und an Stelle der Cornea sitzt eine bläulichweisse Narbe, welche sich fortwährend vergrösserte. Ueber Schmerzen beklagt sich Patientin nur selten. Auf der Klinik stellte sich Patientin am 25. Mai 1894 mit folgendem Status praesens vor: Das rechte Auge wölbte sich etwas mehr vor als das linke. Augenlidbindehaut rauh, geröthet; an der Conjunctiva bulbi erweiterte Gefässe; im vorderen Abschnitt des Auges ist die Sclera ectasiert und bläulich durchscheinend. Die Cornea wird von einer auf das dreifache der normalen Cornea ectasierten bläulichen, stellenweise weiss gefelderten, glatten, glänzenden Narbe substituiert; in der Mitte des oberen inneren Quadranten derselben sitzt ein erbsengrosser, glänzender, dichterer Wulst, zu welchem von der Conjunctiva bulbi geschlängelte Gefässe ziehen. Objectsehen besteht auf diesem Auge nicht, auf Lichtempfindung war die Prüfung nicht möglich.

Klinische Diagnose: Buphthalmus o. d.

Am 26. Mai Enucleation. Der Bulbus wurde in Alkohol gehärtet, sodann in Celloidin eingebettet und geschnitten. Die Maasse des Bulbus: der anteroposteriore Durchmesser 33 *mm*, die Höhen- und Breitendurchmesser 22 und 23 *mm*.

Mikroskopischer Befund: Subconjunctivalgewebe aufgelockert. Die Substanz der Cornea total narbig, von Gefässen durchzogen, Bowman'sche und Descemet'sche Membran fehlen vollkommen. Die Iris adhaerirt mit

Ausnahme einer kleinen Stelle fest an der hinteren Wand der Cornea und ist daselbst bis auf die Pigmentschichte rareficirt. An der Stelle wo die Iris der hinteren Cornealwand nicht adhaeriert, ist sie etwas atrophisch und obgleich ihr Stroma sehr dicht und gefässarm ist, ist es dennoch gut erhalten, und auch hier durch pigmentreiche Fäden mit der Cornea verbunden. Gegen die Mitte der Cornea zu fehlt das Irispigment an der Innenfläche derselben und die Cornea öffnet sich fetzig gegen das Innere des Auges zu. Die vordere Kammer und der Kammerwinkel sind gänzlich verschwunden, das sclerocorneale Reticulum und der Schlemm'sche Canal sind absolut nicht mehr kenntlich. Der Ciliarmuskel ist sehr atrophisch und besteht nur aus longitudinalen Fasern. Ciliarfortsätze sehr atrophisch. An der Stelle der Ectasie ist die Linse an die Cornea angewachsen; die Verwachsungsstelle sehr gedehnt und beiderseits pigmentiert. Linse klein. Die Zonulafasern ausserordentlich gedehnt.

III. Epikrise.

Im vorigen Capitel habe ich über 24 selbst untersuchte Fälle beberichtet; von diesen zeigten 23 Drucksteigerung vor der Enucleation, in einem Falle, wo klinisch auch der baldige Eintritt derselben zu erwarten war (Tumor im I. Stadium) glaubte ich auch die anatomische Prodrome des Secundärglaucoms zu finden.

Die von mir untersuchten Glaucome waren klinisch sehr verschieden; unter ihnen waren 9 primärer und 14 secundärer Natur, letztere wurden in 5 Fällen durch intraoculäre Sarcome, in 1 Falle durch traumatische Katarakt und traumatische Iridocyclitis, in 2 Fällen durch luxierte Katarakten, in 2 Fällen durch Iridochorioiditis, und in 4 Fällen durch totale vordere Synechie hervorgerufen. Das Wesen der gefundenen anatomischen Veränderungen war in jedem einzelnen Falle von Drucksteigerung, mochte dieselbe klinisch noch so verschiedene Processe als Ursache haben, stets ein und dasselbe; u. zw. das Vorhandensein eines Hindernisses im Kammerwinkel, welches den Abfluss des Kammerwassers gegen das venöse System zu nicht gestattete. Wir sahen jedoch das Hindernis nicht immer in einer Anlagerung der Kammerwinkelwände, im Verschluss oder der Obliteration des Kammerwinkels sensu strictiori, sondern wir fanden, dass es Fälle gibt, wo der Kammerwinkel im anatomischen Sinne frei ist und die Flüssigkeit wegen Impermeabilität des sclerocornealen Netzwerkes doch nicht hindurchgelangen kann. Vom Standpunkte des Glaucoms, welches auf der Retention der zu eliminierenden Flüssigkeitsmenge im Auge beruht, ist das Punctum saliens der Frage.

Die Obstruction des Kammerwinkels kann daher in verschiedenen

Formen erfolgen; diese wollen wir im folgenden schildern; auch unsere Fälle haben wir nach diesen Formen, nicht nach der klinischen Art des Glaucoms gruppiert; denn die klinische Eintheilung, die klinische Bezeichnung primäres oder secundäres Glaucom besagt nur, ob der Kliniker, resp. mit welchen vorausgegangenen Krankheitszuständen er das Auftreten der Drucksteigerung zu erklären wusste. Der anatomische Zustand ist jedoch bei Glaucomen verschiedensten Ursprunges sehr ähnlich und die einzelnen Arten der Secundärglaucome, welche im Verhalten des Kammerwinkels eine besonders eigenartige Form zeigten, werden auch bei dieser Eintheilung der Abhandlung gesondert abgehandelt.

Bei der Schilderung des Zustandes des glaucomatösen Kammerwinkels werden wir zuerst über das gewöhnlichste Hindernis der Passage der Kammer, den Kammerwinkelverschluss im engeren Sinne, und hierauf von den pathologischen Veränderungen sprechen, welche die Impermeabilität des sclerocornealen Netzwerkes bei freiem Kammerwinkel hervorrufen.

1. Der Verschluss des Kammerwinkels.

Der Verschluss des Kammerwinkels kommt in der Weise zustande, dass sich seine Wände aneinander legen, wodurch die Communication zwischen den Lücken des sclerocornealen Netzwerkes und dem Kammerraume unterbrochen wird. Dieser Verschluss des Kammerwinkels wird in der Mehrzahl der Fälle von den Autoren einfach so beschrieben, dass sich die Irisperipherie dem Cornealrande oder dem „Ligamentum pectinatum“ anlegt, mit welchem Namen sie das sclerocorneale Netzwerk zu bezeichnen scheinen. In der Literatur gibt es nur einige Hinweise darauf, dass dies nicht so einfach vor sich geht. Brailey[1]) erwähnt in einem Falle, dass die Peripherie stark gekrümmt ist, als ob man dieselbe von hinten her in den Kammerwinkel hineingepresst hätte. Elschnig[2]) erwähnt, dass die Iriswurzel gewissermaassen ballonartig gewölbt ist. Czermak[3]) hebt im allgemeinen die Thatsache hervor, dass die Irisperipherie zuerst nach aussen geht und sich erst dann in scharfem Bogen nach vorne krümmt, welchem Verhalten er eine wesentliche Rolle in seiner Theorie zutheilt. Als allgemeingiltig darf man jedoch dieses Verhältnis nicht hinstellen und auch Elschnig hebt bereits hervor, dass in seinem zweiten Falle die Iriswurzel nicht so ballonartig vorgewölbt war, sondern die Wände des

---

[1]) Curators Path. Report. Tumours of the Eyebalb or orlit. O. H. Rep. X. 2. 1880. X. ect.

[2]) Anat. Unters. zweier Fälle von acut. Glauc. Festschr. f. Prof. Schnabel. Augenheilk. 1896.

[3]) Einiges zur Lehre von der Entstehung und dem Verlaufe des prodromalen und acuten Glaucomanfalles. Prager med. Wochenschrift. 1897.

Kammerwinkels sich einander einfach genähert hatten. Den Unterschied zwischen den zwei Fällen glaubt er damit erklären zu können, dass im ersten Falle die Schwäche des Sphincters die Vortreibung der Iriswurzel infolge des Druckes in der hinteren Kammer gestattete, während im anderen Falle die Stärke des Sphincters und seine durch Eserin gesteigerte Function dies nicht zustandekommen liessen.

Diese verschiedenen Formen des Verschlusses habe auch ich in meinen Fällen beobachtet und sorgfälltig studiert, bin jedoch gezwungen, dieselben ganz abweichend von der Erklärung Elschnigs auszulegen; die verschiedene Stärke des Sphincter iridis kann ich nicht als Ursache der verschiedenen Formen von Kammerwinkelverschluss acceptieren, obzwar ich mit Bereitwilligkeit den grossen Einfluss des Kräftezustandes des Sphincters auf die Entstehung und das Erhaltenbleiben des Kammerwinkelverschlusses anerkenne; ich bin vielmehr der Meinung, dass die Form des Verschlusses einzig und allein vom Bau des Kammerwinkels abhängt, und dass die Varietäten der Verschlussformen mit den Varietäten der Configuration des normalen Kammerwinkels in ursächlichen Zusammenhang zu bringen wären. Bei emmetropisch gebautem Kammerwinkel wird sich die hintere Wand krümmen, bei hypermetropischem einfach nach vorne rücken.

Prüfen wir den Mechanismus dieses Verschlusses etwas genauer.

Bei emmetropischem Bau wird die periphere Wand des Kammerwinkels von den auf der Kammerfläche des Ciliarmuskels hinziehenden Fasern gebildet. Diese wenigen Fasern können wir, ohne in einen grossen Fehler zu verfallen vernachlässigen. Der Kürze halber werden wir die Kammerfläche des Ciliarmuskels als periphere Wand des Winkels betrachten. Diese ist im Vereine mit der vorderen Wand fix. Die hintere Wand — das Bindegewebe der Ciliarfortsätze mit der Iris — hingegen ist beweglich. Beim Verschluss muss sich naturgemäss diese hintere Wand den fixen Wänden anlegen u. zw. zuerst der peripheren Wand des Kammerwinkels — der Kammerfläche des Ciliarmuskels — bis zum hinteren Grenzring und von hier an dann der vorderen Wand, dem sclerocornealen Netzwerke. In dieser Weise legt sich die hintere Kammerwinkelwand wie eine Duplicatur auf die Kammerfläche des Muskels und nimmt die Gestalt seiner Arcade an (s. Fig. 13).

Zur Demonstration der bezeichneten Reihenfolge dieser Anlagerung sind die Fig. 9—12, an denen die verschiedenen Stadien des Kammerwinkelverschlusses ersichtlich sind, sehr lehrreich. Zufolge der beschriebenen Krümmung der hinteren Kammerwinkelwand wird der Irisursprung nach der Peripherie und nach vorne dislociert, dort wo der bindegewebige Theil der Ciliarkrone ein langer war, scheint die Iris am vorderen Grenzring zu entspringen (Fall VII, IX, XVI). Viel wichtiger ist jedoch die

Veränderung, welche in der Lage der Ciliarfortsätze dadurch eintritt, dass ihr Ursprung nach vorne und oben dislociert wird, und gewissermaassen den der Augenaxe zugekehrten Scheitel des Ciliarmuskels, die circulären Muskelbündel, umgeht; naturgemäss wird die Spitze der Ciliarfortsätze diese Excursion in noch grösserem Maasse ausführen, besonders beim Vorhandensein grosser Ciliarfortsätze. Durch diese Bewegung werden die Ciliarfortsätze sehr nahe an die Iris gebracht. Eine weitere Folge des Vorrückens und Anlegens des Bindegewebes der Ciliarkrone an die Kammerfläche des Ciliarmuskels wird die sein, dass die Ringfasern des Muskels nach vorne gezogen werden, wodurch es zum Ectropium des Müller'schen Kreismuskels kommt, welcher jedoch an emmetropisch gebauten Augen nie bedeutend ist.

Wesentlich anders verhält sich der Verschluss-Mechanismus am hypermetropisch gebauten Kammerwinkel.

Bei diesem ist der Kammerwinkel, wie ich bereits auseinandergesetzt habe, spitz, da die periphere Wand, die ohnehin schwachen radialen Fasern des Ciliarmuskels, von der Bildung der Kammer durch jenes Bindegewebe ausgeschlossen werden, welches sich durch Deckung des mächtig entwickelten Kreismuskels in den Kammerwinkel hineindrängt; dieser Winkel besitzt daher eigentlich nur eine vordere und hintere Wand und der Kammerwinkel wird durch Anlagerung der hinteren Wand an die vordere verschlossen (s. Fig. 13). Der Kammerwinkel hat keine periphere Wand, in deren Richtung sich die hintere Wand krümmen müsste. Der Verschluss wird also in der Weise entstehen, dass sich das Ciliarkörperbindegewebe dem sclerocornealen Netzwerke anlegt und soweit dies nicht zur Bedeckung ausreicht, wird die Iris auch theilnehmen. Wenn das Bindegewebe vorrückt, zieht es infolge dessen sowohl den Circulus arteriosus major, der sich zuweilen bis ans Netzwerk anlegt, als auch den mächtig entwickelten Sphincter des Ciliarmuskels nach vorne, welcher dadurch eine Krümmung nach vorne erfährt. Diese Momente veranlassen nun das Ectropium der Müller'schen Portion (s. Fig. 15, 16), welches daher stets, insolange nicht Atrophie der Ringfasern eintritt, sehr bedeutend sein wird.

Der Urprung der Ciliarfortsätze wird gleichfalls nach vorne verzogen und sowie die Ringfasern des Ciliarmuskels nach vorne gekrümmt; auch die Fortsätze selbst werden daher nach vorne kommen. Da bei alten Individuen die Ciliarfortsätze nach Rosa Kerschbaumer überhaupt sehr gross sind und mächtig vorspringen, so werden dieselben durch dieses Vorrücken sicherlich sehr nahe an die Iris gelangen. Haben sie sich gar früher schon angelegt, was man an hypermetropischen Augen stets zu sehen Gelegenheit hat, oder waren sie gerade mit ihren Spitzen angewachsen — was man, wenn es auch kein so häufiges Vor-

kommnis ist, wie Henle[1]) beschreibt: aber dennoch oft genug zu sehen bekommt — so findet man die Ciliarfortsätze ganz an die Iris angepresst. Wenn dies nicht durch die Lageveränderung der Wurzel der Ciliarfortsätze bewirkt würde, so geschähe es sicherlich durch den infolge des Kammerwinkelverschlusses gesteigerten Druck in der hinteren Kammer, welcher auf die Lage der schwebenden Ciliarfortsätze, besonders wenn dieselben gross sind und einen grossen Angriffspunkt gewähren, unbedingt von Einfluss sein muss. Und so finden wir die Ciliarfortsätze auch in solchen Fällen von Kammerwinkelverwachsungen an die Iris angepresst, wo diese keine Folge der Drucksteigerung sind. Zweifellos ist dies z. B. bei vorderen Synechien der Fall. Damit glauben wir nachweisen zu können, dass das Näherrücken und Anschmiegen der Ciliarfortsätze an die Iris auch ganz gut als Folge der Anwachsung des Kammerwinkels erklärt werden kann. Die Anlagerung der Ciliarfortätze an die Iris haben jedoch viele als Ursache der Obliteration des Kammerwinkels angesehen und Weber[2]) und Fuchs[3]) erklärten sie aus der activen Turgescenz der Ciliarfortsätze, Pristley-Smith[4]) mit dem Drucke in der hinteren Kammer, Birnbacher[5]) mit dem Vorrücken der Zonula. Dass die ballonartige Vortreibung der Iris, welche meiner Ansicht nach für den emmetropischen Kammerwinkel den Obliterationsstypus darstellt, nicht durch das Anpressen der Ciliarfortsätze hervorgerufen werden kann — das heben auch Czermak und Elschnig hervor und ist auf den ersten Anblick einleuchtend; dass bei hypermetropischem Bau des Kammerwinkels der Verschluss keinesfalls durch Anpressen der Ciliarfortsätze veranlasst werden kann, das wird bei Beachtung der anatomischen Verhältnisse sofort klar: An diesen Augen wird der Kammerwinkel zum grössten Theile von der Ciliarkrone selbst, von der Bindegewebsmasse, aus der die Ciliarfortsätze hervorgehen, verschlossen; an diesen Augen fällt der Ursprung der Iris gewöhnlich in das Niveau der Endigung der Descemetis oder etwas noch mehr gegen die Peripherie zu und die Spitzen der Ciliarfortsätze selbst kommen gewöhnlich viel näher zu der Augenachse zu liegen als jene Irispartie, welche am Verschluss theilnimmt.

Die Turgescenz der Ciliarfortsätze vermag daher nicht direct die Iris an das sclerocorneale Netzwerk anzupressen, hingegen kann beim Zustandekommen des Verschlusses dem gesteigerten Drucke in der hinteren Kammer eine Rolle zufallen, dass er nämlich, wie bereits erwähnt wurde, die Ciliarfortsätze an die Iris anzupressen imstande

---

[1]) Handbuch der Anat. des Menschen 1866.

[2]) Ursache des Glaucoms. A. f. O. XXIII. 1.

[3]) Sarcom des Uvealtractus.

[4]) A further investigation of glaucoma Ophth. Hosp. Rep. X. 1.

[5]) Ein Beitrag zur Anat. des Glaucoma acutum. 1890.

ist. Wenn es unter solchen Umständen zu einem Verschluss kommt, so wird dies nicht die Folge des Druckes seitens der Ciliarfortsätze, sondern die der Steigerung des auf dem Wege der Ciliarfortsätze fortgepflanzten Druckes in der hinteren Kammer sein. Dass dieses ursächliche Moment beim Verschluss des Kammerwinkels thatsätzlich eine Rolle spielen kann, ist nicht zu bezweifeln. Wenn wir sehen, dass der Druck in einem Auge z. B. zufolge einer Blutung in den Glaskörper solch riesige Dimensionen annehmen kann, dass er imstande ist, beinahe oder de facto den gesammten Bulbusinhalt durch eine weniger resistente Stelle der Wand hinauszuschleudern (z. B. mein Fall XX; eine ganze Menge solcher Fälle hat Blaskovics[1]) zusammengestellt), so wäre es absurd, zu behaupten, dass ein Moment in der hinteren Hälfte des Bulbus, welcher eine Steigerung des Glasköperdruckes herbeizuführen geeignet ist, nicht fähig wäre, die Iris, diese an sich schwache, dünne Membran, nach vorne zu drängen.

Pristley-Smith konnte den experimentellen Beweis erbringen, dass die Steigerung des Glaskörperdruckes thatsächlich die Iris nach vorne zu drängen und die Ciliarfortsätze an den Cornealrand anzudrücken vermag; man darf jedoch nicht vergessen, dass dieser Autor seine Experimente an herausgenommenen Schweinsaugen anstellte, wo daher der Sphincter dem Vordrängen der Iris keinen Widerstand leistete. Nun vermag aber nach den Versuchen, die Weber[2]) noch vor Pristley-Smith anstellte, die Iris bei kräftig functionierendem (unter Eserinwirkung stehendem) Sphincter ganz allein den Glaskörperdruck zu ertragen, was selbstverständlich noch kein Argument dagegen ist, dass eine hochgradige Drucksteigerung nicht imstande wäre, die Iriswurzel nach vorne zu pressen. Soweit sich dies aus dem anatomischen Bilde beurtheilen lässt, kam der Kammerwinkelverschluss im Falle XII, wo vordere und hintere Kammer gänzlich verschwunden sind, das Linsensystem nach vorne gerückt ist und sclerocorneales Netzwerk, Iris, sowie die flach comprimierten Ciliarfortsätze und Retina sich enge aneinanderlegen, auf letzterwähnte Art zustande (s. Fig. 16). Im Falle XX sind an der Iridektomiestelle, wo die Iris gänzlich entfernt worden war, die Ciliarfortsätze auf diese Weise an das sclerocorneale Netzwerk angepresst (s. Fig. 20).

Eine andere Frage ist die, wie weit die Annahme generalisiert werden kann, dass die Ursache des Kammerwinkelverschlusses der gesteigerte Druck in der hinteren Kammer bildet. Wir haben bereits erwähnt, dass vor Knies dies die allgemeine Erklärung des Kammerwinkelverschlusses im Sinne Müllers war; letzterer Auslegung haben sich auch

---

[1]) A szemteke egész tartalmának elöesése intraocularis vérzés folytán. Szemészet 1896.

[2]) Ueber Calabar und seine Wirkung. Arch. f. Ophth. XXII. 4.

späterhin zahlreiche Autoren angeschlossen; in jüngster Zeit ist es Czermak,[1]) der dem gesteigerten Drucke der hinteren Kammer, wenn auch nicht beim Zustandekommen des Kammerwinkelverschlusses jedoch bei dessen Fixation und Stabilisierung eine wichtige Rolle zuschreibt. Anatomisch sprechen jedoch sehr gewichtige Argumente gegen diese Auffassung; namentlich widersprechen die Sectionsbefunde von acuten Glaucomen dieser Annahme. Abgesehen davon, dass der Kammerwinkel in diesen acuten Fällen gewöhnlich das Bild einer ausgesprochenen Entzündung darbietet, und es in der Mehrzahl der Fälle gelang, in einem frischen Stadium neugebildetes, entzündliches Gewebe nachzuweisen (Deutschmann, Birnbacher, Zirm, bloss Elschnig stellt die Entzündung in Abrede) ist es sehr auffallend, dass gerade in den frischesten Fällen äusserst häufig nur partielle Obliteration des Kammerwinkels vorkommt. So war in den nur kurze Zeit bestandenen Fällen von Birnbacher,[2]) Elschnig,[3]) Zirm,[4]) Deutschmann,[5]) Pagenstecher[5]) der Kammerwinkel nur an einem Theile der Circumferenz obliteriert; auch in meinem Falle V, wo das Glaucom erst seit $1^1/_2$ Monaten bestanden hatte, war der Kammerwinkel an einem Theile der Peripherie obliteriert, im übrigen gänzlich frei und zwischen den beiden Zuständen waren zahlreiche Uebergangsformen sichtbar; auch neugebildetes entzündliches Gewebe war im Kammerraume nachweisbar (s. Fig. 9—12). Wenn der, aus welcher Ursache immer gesteigerte Druck in der hinteren Kammer es wäre, welcher die hintere Wand an die vordere presst, so könnten wir

[1]) Einiges zur Lehre von der Entstehung und dem Verlaufe des prodromalen und acuten Glaucomanfalles. Prager med. Wochenschrift 1897. Seiner Ansicht nach wäre die Grundursache des Glaucoms die verringerte Secretion des Kammerwassers; hiedurch werde die Kammer seicht und der Kammerwinkel verengt sich und kann so enge werden, dass schon die mit der normalen Pupillenerweiterung einhergehende Verdickung der Iris denselben zu verschliessen vermag. Da dieser Verschluss bei stärkerer oder anhaltenderer Pupillenerweiterung eine grössere Drucksteigerung hervorruft, wird dadurch der Kammerwinkelverschluss ein vollständigerer und constanter; — so kommt ein acuter Glaucomanfall zustande. — Uebrigens hat bereits Fuchs (Anatomische Miscellen. Archiv f. Ophth. XXXIII 3.) darauf hingewiesen, dass die Verdickung der Iris bei Pupillenerweiterung den Verschluss des Kammerwinkels erleichtert. Mit Bezug darauf, welch ein Hindernis die Verdickung der Iris für den Flüssigkeitswechsel sein kann, sind die mit Eserin und Atropin angestellten Versuche Pagenstechers an den Augen Moribunder, welche er drei Stunden nach dem Tode enucleirt hat, interessant. Bei mit Atropin dilatierter Pupille gelang es nicht, wohl aber bei mit Eserin verengter Pupille den Schlemm'schen Canal mittelst Injectionen in die Kammer zu füllen. Bericht der Heidelb. Ophth. Ges. 1878. S. 92.

[2]) Ein Beitrag zur Kenntnis des Glaucoma acutum. 1890.

[3]) L. c.

[4]) Ein Beitrag zur Anat. des acut. entzündl. Glaucom. Arch. f. Ophth. XLI. 4. 1895.

[5]) Berichte der Heidelb. Ophth. 1877. Fälle V. u. VI.

mit Recht erwarten, dass dieser Druck an der ganzen Peripherie ein gleichmässiger sei, in gleichem Maasse sich geltend mache, und die ganze Irisperipherie an das sclerocorneale Netzwerk anpresse. Die partielle Obliteration des Kammerwinkels lässt sich nur so aus dem gesteigerten Drucke in der hinteren Kammer erklären, wenn wir — wie dies auch Birnbacher[2]) thut — ausser dem Drucke auch noch die Gegenwart eines entzündlichen Processes im Kammerwinkel annehmen, welcher sich nicht gleichmässig auf die ganze Circumferenz der Kammer vertheilt und dort, wo er sich entwickelt hat, nicht gestattet, dass die aneinander gepressten Wände des Kammerwinkels nach dem Aufhören des Druckes wieder auseinander gehen.

Doch kehren wir zu unserem ursprünglichen Thema, der Besprechung der Varietäten des Kammerwinkelverschlusses, zurück. Im obigen war ich bestrebt nachzuweisen, dass diese Varietäten, sowie auch die normale Configuration des Kammerwinkels von der Form des Ciliarmuskels abhängen.

Als weiterer Beweis kann die Thatsache dienen, dass diese Varietäten nur solange gut zu beobachten sind, als der Muskel selbst seine Form beibehalten hat. Wenn der Muskel atrophiert u. zw. pflegen in erster Reihe seine Ringfasern zu atrophieren, also gerade jene Fasern, deren Entwicklungsgrad das Charakteristicon des Muskels und Kammerwinkels abgibt, so ändert sich auch die Configuration des Kammerwinkels. Bei der Beschreibung meiner Fälle habe ich bei mehreren (Fall XV. XVI. XIX) auf diesen Umstand aufmerksam gemacht. Dort wo nämlich die Atrophie auf der ganzen Peripherie keine gleichmässige war, konnte das allmähliche Verschwinden der typischen Obliterationsform an einzelnen Partien der Circumferenz gut verfolgt werden und war auch ins Auge fallend. Mit der Atrophie der Ringfasern wird auch der Typus des Muskels ein myopischer und dementsprechend nimmt auch der Kammerwinkelverschluss eine solche Form an, wie sie der myopische Kammerwinkel seinem Baue nach annehmen muss, wenn derselbe überhaupt obliteriert. Der Kammerwinkelverschluss scheint weit von der Augenachse zu beginnen, u. zw. dadurch, dass der Ursprung der Ciliarfortsätze direct auf den Muskel geräth und verläuft steil bis zur Endigung der Descemetis. Die Entfernung zwischen den Ciliarfortsätzen und der Iris, der Arlt'sche hintere Iriswinkel, ist also gross (z. B. Fall XVII, Fig. 18).

Dieser Zustand entwickelte sich aus den früheren Formen in der Weise, dass der innere Winkel des Ciliarkörpers atrophierte, sich abflachte und so geriethen die Ciliarfortsätze auf den Muskel. Zu dieser Entstellung der ursprünglichen Form des Kammerwinkelverschlusses trägt auch die diffuse narbige Atrophie der an der Obliteration betheiligten Gebilde bei, welche keine Unterscheidung der ursprünglichen Bestandtheile

gestattet. Das sclerocorneale Netzgewebe sammt den adhaerenten Theilen (Iris- und Ciliarkörperbindegewebe) pflegt in ausgesprochenerem Maasse als die übrigen Gebilde, die den Kammerwinkel begrenzen, zu atrophieren. Dies zeigt zuweilen so extreme Unterschiede, dass der innere Winkel des Ciliarkörpers noch ganz gut erhalten ist, während die dem sclerocornealen Netzwerke adhaerente Iriswurzel bereits im höchsten Grade atrophisch ist. So z. B. in Fall X, wo an vielen Stellen die Irispartie, welche der Kammerfläche des Ciliarmuskels eine Duplicatur bildet und die mit dem sclerocornealen Netzwerke verwachsene Irispartie als gar nicht zu einander gehörig erscheinen (s. Fig. 14). Dieser Zustand wurde vielleicht von einzelnen älteren Autoren geschildert, als sie von dem Vorrücken des Irisursprunges, der pathologischen Insertion der Iris, sprachen. Durch diesen Process entfernt sich die Iriswurzel vom Ciliarmuskel und dieser Zustand bildet auf diese Weise den ersten Beginn der Bildung eines Intercalarstaphyloms, dessen vollständige Ausbildung wir in Fall XVIII constatierten; wenn auch der Ciliarmuskel selbst vollständig atrophiert und an der Vorwölbung theilnimmt, kommt das Ciliarstaphylom zustande (Fig. 19). Inwieferne die Ruptur der Sclerallamellen die Entstehung der staphylomatösen Vorwölbung fördert, wie dies Birnbacher und Czermak in ihrer mehrfach citierten Arbeit behaupten, darüber geben meine Präparate keinen Aufschluss.

Dies waren die topographischen Verhältnisse mit Bezug auf den Zustand des Kammerwinkels; nur eines muss ich noch hinzufügen:

Aus der Configuration des Kammerwinkels, dementsprechend sich auch der Verschlussmechanismus ändert, folgt, dass sich am leichtesten der hypermetropische Kammerwinkel verschliessen wird, der enge ist und nur eines einfachen Aneinanderlegens der Wand bedarf; schwerer wird die Obliteration beim emmetropischen erfolgen, wo die hintere Wand des Kammerwinkels zuerst die Form der Ciliarmuskelarcade annehmen muss, damit ein Verschluss zustande komme; am schwersten verschliesst sich, wenn überhaupt, der myopische Kammerwinkel, bei welchem sich die Iris weit hinten und äusserst peripher inseriert und vom sclerocornealen Netzwerke sehr weit liegt. Ferner kommt der meiner Meinung nach sehr wichtige Umstand in Betracht, dass die hintere Wand des Kammerwinkels durchwegs durch die Iris gebildet wird, die sich constant bewegt und einer eventuellen Anlöthung gewiss grösseren Widerstand entgegenzusetzen und eine eventuell bereits erfolgte rascher entzweireissen vermag als die passive, unbewegliche Corona ciliaris, welche bei Hypermetropen den grössten Theil der hinteren Wand des Kammerwinkels einnimmt.

Und nun wollen wir uns in Kürze der Besprechung der übrigen Verhältnisse zuwenden.

In jedem Falle von Kammerwinkelverschluss war eine Entzündung

vorhanden; diese Entzündung hatte zuweilen heftigeren, zuweilen milderen Charakter; am meisten ausgesprochen waren die Entzündungserscheinungen in Fall VI, wo der Kammerwinkel stellenweise ganz von Eiterzellen erfüllt war. Aber weder in diesem, noch im Falle XIII, der gleichfalls eine heftige Entzündung zeigte, war dieselbe auf das Gebiet des Kammerwinkels beschränkt, sondern bildete eine Theilerscheinung der heftigen, suppurativen Entzündung, welche in der ganzen vorderen Bulbushälfte angetroffen wurde und wahrscheinlich auf den ganzen Uvealtract sich ausbreitete. Viel geringer waren die Entzündungserscheinungen in Fall V ausgesprochen, insoweit jedoch umso interessanter, als sie sich bloss auf die Umgebung des Kammerwinkels, jedoch nicht gleichmässig auf der ganzen Peripherie beschränkten. Das Stadium der Entzündung zeigte, wie dies bereits bei Besprechung des Falles hervorgehoben wurde, ein verschiedenes Verhalten an den einzelnen Partien der Peripherie. Stellenweise wurde der Raum des Kammerwinkels nur von neugebildetem Bindegewebe erfüllt, anderwärts war es bereits geschrumpft[1]) und hatte dadurch den Kammerwinkel verschlossen, wobei wir auch die Krümmung der hinteren Wand des Kammerwinkels in der Richtung der Ciliarmuskelarcade verfolgen konnten (s. Fig. 9—12). Dieser Fall war ein relativ frisches primäres Glaucom, welches im ganzen $1^1/_2$ Monate bestand und nicht einmal vollkommen absolut war. In anderen Fällen habe ich im Kammerwinkel keine solche neugebildete Substanz angetroffen, höchstens einige Rund- oder Spindelzellen, welche zwischen dem sclerocornealen Netzwerke und der Iris lagen und durch den Uebergang aus der Substanz des einen in die der anderen das Gewebe derselben miteinander in Verbindung brachten.

Die verwachsene Partie der Iris und das sclerocorneale Netzwerk, sowie auch das Bindegewebe der angewachsenen Ciliarkrone und die Iriswurzel waren in jedem einzelnen Falle, wie ich bereits bemerkte, der Schauplatz einer chronischen mit Bindegewebsneubildung einhergehenden von Knies als indurativ bezeichneten Entzündung.

Die Folge davon war die hochgradige Atrophie der Iriswurzel, die Umwandlung derselben in ein homogenes, faseriges, ausserordentlich gefässarmes oder gänzlich gefässloses Gewebe, welches in einem noch späteren Stadium von dem gleichfalls veränderten Gewebe des sclerocornealen Netzwerkes nicht mehr abgegrenzt werden konnte, was wir in unserer Beschreibung so ausdrückten, dass die Iris bis zu ihrer Pigmentschichte atrophisch ist. Aber auch diese Pigmentschichte kann zuweilen

[1]) Ein solches Bild haben vielleicht auch Brailey und Edmunds gesehen, die den Kammerwinkelverschluss aus der Schrumpfung des Lig. pectinat. erklären zu können glaubten. On the condition of the optic. nerve. ciliary body and iris in increasea zension. Ophth. Hosp. Rep. X. 1. S. 86. 1880.

in einem so hohen Grade rareficiert sein, dass das sclerocorneale Netzwerk direct in die hintere Kammer geräth (s. Fig. 17). In frischeren Fällen finden wir im sclerocornealen Netzwerke zellige Infiltration; in chronischen Fällen war das sclerocorneale Netzwerk namentlich entsprechend seiner inneren Kammerfläche viel ärmer an Kernen, die Lücken waren verschwunden, die Structur jedoch noch zu erkennen; später wandelt es sich in ein faseriges, scleraartiges Gewebe um, in welches sich auch Pigmentzellen einlagern. In einem noch weiter vorgeschrittenen Stadium wandelt es sich in ein ganz homogenes Gewebe um. Die äusseren Schichten können dann noch Kerne enthalten, dieselben pflegen sogar vermehrt zu sein.

Auch der Schlemm'sche Canal wird frühzeitig in Mitleidenschaft gezogen; seine Umgebung ist zellig infiltriert, alsbald kommt es zu einer Verengerung des Lumens, welches spaltförmig wird, oder ganz verschwindet und nur ein Zellhaufen zeigt seine Stelle an. In Fall XXIV ist selbst davon keine Andeutung mehr vorhanden und die Gebilde der vorderen Wand des Kammerwinkels sind absolut nicht zu erkennen.

Bezüglich dieser Entzündung möchte ich nur noch das eine als wichtig hervorheben, dass dieselbe an der ganzen Peripherie überhaupt keine gleichmässige ist, sondern in der überwiegenden Mehrzahl der Fälle an einer Stelle mehr, an der anderen weniger ausgesprochen ist, so dass man nicht selten an einem Auge mehrere Stadien der oben skizzierten Zustände zu sehen Gelegenheit hat.

Zuweilen überschreitet die Entzündung den Kammerwinkel, erfüllt die neue Kammerbucht mit neugebildetem Gewebe (Fall V, IX, XVII) und indem sich letzteres nach unten zieht, ectropioniert es den Pupillarrand der Iris.

Die Obliteration des Kammerwinkels wird demnach constant von entzündlichen Erscheinungen begleitet. Selbst in solchen Fällen fanden wir die Erscheinungen von Entzündung, in denen wir als Ursache des Verschlusses den Druck von hinten her anzunehmen gezwungen waren. Es scheint daher, dass der Verschluss des Kammerwinkels auch an und für sich schon eine Entzündung involviert. Die Thatsache ist allgemein bekannt, dass, wenn mit Endothel bekleidete Flächen längere Zeit aneinandergelegen haben, leicht eine adhaesive Entzündung entsteht, wozu eine relativ geringe, entzündliche Reizung des einen der anliegenden Theile genügt. Zu dieser entzündlichen Reizung kann schon die abnorme Lage der Iris selbst, ihre Nervenreizung und die zufolge des einwirkenden Druckes gestörte Ernährung Veranlassung bieten.

Dem gegenüber ist es in Fall V gewiss, dass der Verschluss des Kammerwinkels durch Schrumpfung der neugebildeten Bindegewebsmasse, welche den Raum desselben ausfüllt, hervorgebracht wird. — Die primäre

Entzündung des Kammerwinkels, welche die Theorie Knies' als Wesen des Glaucoms betrachtet, ist in diesem Falle evident.

Ob mit Recht? Dies zu beurtheilen fühle ich mich nicht berufen. Thatsache ist, dass die Theorie Knies', wonach die Ursache des Glaucoms eine durch die passierenden reizenden Stoffe hervorgerufene Entzündung der Abflusswege sei, viel verlockendes hat, andererseits wurden jedoch viele und hauptsächlich klinische Gegengründe ins Treffen geführt — während experimentelle Untersuchungen ergeben haben, dass Glaucom hervorgerufen werden kann, wenn es gelingt[1]) im Kammerwinkel eine indurative Entzündung zu erzeugen. Dies beweist wiederum nur die Wichtigkeit und aetiologische Bedeutung des Kammerwinkelverschlusses bei Glaucom. besagt jedoch nicht, wie dieser Verschluss bei den verschiedenen Arten von Glaucom entsteht. Bezüglich des Entstehens des Kammerwinkelverschlusses glaube ich schon bei Betrachtung meiner eigenen Fälle und der Berücksichtigung der obigen zwei Beispiele (Fall XII und V), dass man gar keine allgemein giltige Regel aufstellen darf.

In der überwiegenden Mehrzahl der Fälle von Drucksteigerung treffen wir den Verschluss des Kammerwinkels an — die Art des Zustandekommens des Verschlusses wird sich in den einzelnen Fällen ebenso verschieden verhalten wie die ursächlichen Momente, aus denen Drucksteigerung resultieren kann, und wie die klinischen Krankheitsbilder, welche das Symptom von Drucksteigerung zeigen.

2. Die Impermeabilität des sclerocornealen Netzwerkes.

In der Literaturübersicht habe ich hervorgehoben, wie wenig Beobachtungen bisher bezüglich selbständiger, vom Kammerwinkelverschlusse unabhängiger Veränderungen des sclerocornealen Netzwerkes bei Glaucom gemacht werden und dass die Veränderung dieses Netzwerkes kaum in einigen Fällen mit Glaucom in Zusammenhang gebracht wurde. Bei der relativ grossen Anzahl meiner Fälle begegnete ich dreimal bei freiem Kammerwinkel einer solchen Veränderung im sclerocornealen Netzwerke,

[1]) Auf diese Weise haben Schöler durch Cauterisation (A. f. O. XXV, 1), Koster (Arch. f. Ophth. XL, 1, 2) durch Blosslegung des Limbus, Bentzen (Arch. f. Ophth. XL, 1, 4) durch Abkratzen des Kammerwinkel-Endothels mit der Nadel bei Kaninchen Glaucom hervorgebracht. Knies gelang es bei Hunden durch Injection nur wenig reizender Substanzen in den Glaskörper typisches Glaucom hervorzurufen, so dass das Thier auf Atropineinträufelung einen Glaucomanfall bekam. In diesem Falle beobachtete er, dass bei Atropineinträufelung der in den Glaskörper injicierte Oeltropfen platzte und mit dem Hineingelangen desselben in den Kammerwinkel und der dadurch hervorgerufenen entzündlichen Reizung erklärt er die Glaucom-Attaque. Ueber die vord. Abflusswege des Auges und die künstliche Erzeugung des Glaucom. Arch. f. Augenheilk. 1891.

aus der ich die vorliegende Drucksteigerung genügend erklären zu können glaubte; und in einem Falle von Tumor, wo Secundärglaucom noch nicht eingetreten war, fand ich ein Prodromalstadium einer in Ausbildung begriffenen totalen Impermeabilität des sclerocornealen Netzwerkes.

Als Ursache derselben fand ich in einem Falle gänzliches Verschwinden der Lücken des sclerocornealen Netzwerkes, Umwandlung seines Maschenwerkes in dichtes Narbengewebe; in drei Fällen aber Verstopfung der Lücken durch Pigment. Im Falle I, einem nach Iridocyclitis aufgetretenen Secundärglaucom, habe ich das vollständige Verschwinden der Lücken des sclerocornealen Netzwerkes beschrieben; ihre Stelle wurde in der der Kammer zugewandten Partie des Netzwerkes von einer homogenen Masse eingenommen, welche nur bei sehr starker Vergrösserung ein etwas faseriges Aussehen darbot, vollkommen zellfrei war, sich mit Eosin gut, mit Fuchsin weniger lebhaft färbte (s. Fig. 7). Einen anatomischen Beweis dafür, wie vollkommen unfähig dies Gewebe zur Filtration war, glaube ich darin finden zu können, dass keine einzige der in Kammer, Cornea und Iris in grosser Zahl vorhandenen Rundzellen in diese Masse eingedrungen war, nach aussen von diesem Gebilde sind die ursprünglichen Netzfasern noch erkenntlich; ihre Lücken sind jedoch gleichfalls verschwunden und sowohl hier als auch an Stelle des verschwundenen Schlemm'schen Canales ist eine bedeutende Rundzelleninfiltration vorhanden.

In der Literatur sind nur drei ähnliche Beobachtungen verzeichnet. Die Beobachtungen von Tartufferi und Sarti scheinen hierher zu gehören, ich kenne dieselben nur aus einem kurzen und lückenhaften Auszug[1]), ferner haben Leber und Bentzen[2]) in einem Falle die starke Verdichtung der Maschenräume des Fontana'schen Raumes an einem Theile der Peripherie bei freiem Kammerwinkel beschrieben und nachgewiesen, dass dieses verdichtete Gewebe für Berlinerblau undurchlässig ist; an den anderen Theilen der Peripherie zeigte der Kammerwinkel typischen Verschluss.

Worin besteht die Veränderung, welche in diesem Falle die Undurchgängigkeit des sclerocornealen Netzwerkes hervorgerufen, und die Maschenräume desselben verlegt hat? Die in den äusseren Theilen des sclerocornealen Netzwerkes vorhandene starke Rundzelleninfiltration, die peri- und endophlebitischen Erscheinungen im Schlemm'schen Canal lassen keinen Moment einen Zweifel darüber zu, dass wir es mit einer im Netzwerke ablaufenden Entzündung zu thun haben. — Alle diese Erscheinungen finden wir auch in Fällen von indurativer Entzündung bei freiem Kammerwinkel des sclerocornealen Netzwerkes. Diese Entzündung ist in der der

[1]) Centralblatt f. Augenh. 1895. S. 488.

[2]) Ueber die Filtration der vorderen Kammer bei normalen und glaucomatösen Augen. Arch. f. Ophth. XLI. 3.

Kammer zugekehrten Partie, welche sich in ein dichtes, homogenes, zellfreies, sclerotisches Narbengewebe umgewandelt hat, am weitesten vorgeschritten. Der Verlust der Filtrationsfähigkeit des Kammerwinkels wird daher in diesem Falle durch den infolge Entzündung erfolgten Verschluss der Maschenräume des sclerocornealen Netzwerkes verursacht.[1])

Eine weitere Ursache der Impermeabilität, welche wir im sclerocornealen Netzwerke finden — ist dessen Pigmentembolie. Ich habe bei der Literaturübersicht jene vereinzelten Fälle aufgezählt, wo erwähnt wird, dass in Fällen von melanotischen Tumoren bezw. Iridochorioiditis im Schlemmschen Canale und dem „Ligamentum pectinatum" Pigmentzellen vorhanden waren (siehe S. 380). — Als Ursache von Drucksteigerung wurde dies bisher nur von Panas und Rochon-Duvigneaud[2]) angeführt. — In 3 Fällen von Melanosarcom, welches von Ciliarkörper ausgieng oder denselben erreichte und wovon bei zweien Secundärglaucom eintrat, bei einem aber nicht — konnten wir eine Embolisierung des sclerocornealen Netzwerkes mit grösstentheils intracellularem Pigment finden, u. zw. bei den Glaucomfällen an der ganzen Peripherie, in dem Falle, wo keine Drucksteigerung vorhanden war, nur entsprechend dem Tumor.

Besonders interessant ist der Fall II, wo der Tumor nur eine relativ geringe Partie der Peripherie occupierte, die Pigmentanhäufung hingegen sich auf die ganze Peripherie erstreckte. In diesem, sowie in Fall IV war die Anfüllung des sclerocornealen Netzwerkes mit Pigment (grösstentheils intracellulare, nur wenige extracellulare Pigmentkörner) eine vollkommene, als ob seine Lücken schwarz injiciert worden wären; doch war nicht nur das Gebiet vom vorderen bis zum hinteren Grenzring in dieser Weise injiciert, sondern auch die Spitze des sclerocornealen Netzwerkes, welche bereits vor dem hinteren Grenzring liegt, erscheint so. Dasselbe Aussehen zeigten auch die normaliter kaum bemerkbaren Lücken welche zwischen den über die Kammerfläche des Ciliarmuskels ziehenden sclerocornealen Netzfasern liegen, ferner auch das lockere Bindegewebe

---

[1]) In der Literaturübersicht haben wir hervorgehoben, dass bei Secundärglaucomen nach Iritis der Kammerwinkel gewöhnlich offen gefunden wurde. Pristley Smith erklärte diese Fälle aus der grösseren „Serosität" der schweren Filtrirbarkeit des Kammerwassers; ich halte es für wahrscheinlich, dass auch hier, mindestens in einem Theile dieser Fälle, eine derartige Veränderung im sclerocornealen Netzwerke vorhanden war; ferner ist es bei myopischen Augen, wo der Kammerwinkel bei auftretendem Glaucom gewöhnlich offen gefunden wird, nicht unmöglich, dass im sclerocornealen Netzwerke, nachdem sich der Kammerwinkel zufolge seiner Gestalt nur schwer verschliessen kann, eine solche isolierte Entzündung auftritt und diese die Filtration behindert.

[2]) Recherches anatomiques et cliniques sur le glaucome et les néoplasmes intraoculaires. 1898.

des Ciliarkörpers, die Umgebung des Circulus arteriosus iridis major (s. Fig. 8).

Wie das Pigment an diese Stelle gelangt war, darauf lässt sich keine einheitliche Antwort ertheilen. In Fall III, wo das sclerocorneale Netzwerk bloss entsprechend dem Tumor, welcher den hinteren Grenzring erreicht, und nur partiell in dem hinteren Grenzring zu gelegenen Theile von Pigment erfüllt ist — (auch zwischen die longitudinalen Fasern des hinteren Grenzringes ist Pigment eingestreut) — kam das in das sclerocorneale Netzwerk gelangte Pigment wahrscheinlich gleichfalls durch den hinteren Grenzring aus dem Tumor. In Fall II dagegen, wo das Netzwerk bei der Kleinheit des Tumors auf der ganzen Peripherie embolisiert war, halte ich es für viel wahrscheinlicher, dass das Pigment auf dem Wege der Kammer ins sclerocorneale Netz gelangte, umso mehr als es auf der Hinterfläche der Descemetis gleichfalls nachweisbar war. Guttman[1]), der in die vordere Kammer Tusche injicierte, hat ganz dasselbe Bild des sclerocornealen Netzwerkes entworfen, wie wir es in Fall II und IV sahen.

Wichtiger als diese Frage ist für uns die Entscheidung dessen, ob diese Embolisierung des sclerocornealen Netzwerkes thatsächlich imstande ist, in den genannten Fällen eine Drucksteigerung hervorzurufen. In dieser Hinsicht wird jeder Zweifel durch einen Versuch Niemanoffs[2]) beseitigt. Wenn er durch ein Schweinsauge Tusche filtrierte, welche in so verdünnter Lösung vorhanden war, dass die Flüssigkeit eben nur grau gefärbt war, so sank im Verlaufe einer halben Stunde die Flüssigkeitsmenge, welche in der Minute durchgetrieben werden konnte von 24 cm^3 auf 1 cm^3. Zu dem gleichen Resultate gelangte der Autor, wenn er die Filtration der in Kochsalzlösung suspendierten Chorioidealpigmentkörner untersuchte; unter dem Mikroskope war das Pigment im Schlemm'schen Canale, dessen Umgebung und den Lücken des sclerocornealen Netzwerkes zu finden. Dies ist ein mathematischer Beweis dafür, dass die Verstopfung der Maschenräume des sclerocornealen Netzwerkes mit Pigment die Filtration durch den vorderen Kammerwinkel verhindern kann und deshalb betrachte ich in unseren Fällen die Pigmentembolie des sclerocornealen Netzwerkes als Ursache der Drucksteigerung, also des Secundärglaucoms.

* * *

Das Resultat meiner Untersuchungen kann ich folgendermaassen zusammenfassen:

1. In jedem Falle von Glaucom fand ich eine Veränderung

[3]) Ueber die Natur des Schlemm'schen Sinus. Arch. f. Ophth. XLI, 1.

[4]) Quantitative Verhältnisse der Filtration und Secretion des Kammerwassers. Arch. f. Ophth. XLII, 4.

im Winkel der vorderen Kammer, welche die Filtrationsfähigkeit derselben behinderte. Dieses Hindernis bildete in der Mehrzahl der Fälle der Verschluss des Kammerwinkels, in einem kleineren Theile derselben die Impermeabilität des sclerocornealen Netzwerkes.

2. Die Art des Kammerwinkelverschlusses wechselt je nach der Configuration des Kammerwinkels, welche vom Typus des Ciliarmuskels abhängt. Je nach diesen Verschlussarten verleihen die Unterschiede in Betreff des Widerstandes, welcher dem Verschlusse entgegengesetzt wird, einer Form des Kammerwinkels die anatomische Prädisposition im Zustandekommen dieses Verschlusses. Diese Prädisposition steht in vollem Einklange mit der klinischen Prädisposition, mit welcher sich der, der Form des betreffenden Kammerwinkels entsprechende Refractionszustand dem Glaucom gegenüber verhält.

3. Die Impermeabilität des sclerocornealen Netzwerkes wurde durch die Obliteration infolge von Entzündung, resp. durch Pigmentembolie der Lücken des Netzes, verursacht.

Ueber die Ursachen der Bindegewebsproliferationen der Netzhaut und des Glaskörpers.[1])

Von *Dr. Cornel Scholtz*, Assistenten an der Universitäts-Augenklinik in Budapest.

Wenn ich an die Bearbeitung dieses, besonders in den letzten Jahren viel umstrittenen Themas herangehe, so thue ich dies in der Hoffnung, dass es mir gelingen wird, unter den vielerlei Theorien und Eintheilungen, welche aus der Beurtheilung einiger weniger Fälle hervorgegangen sind — auf Grundlage des uns bis jetzt zur Verfügung stehenden Gesammtmaterials sowie auch neuerer Daten die am meisten entsprechende herausfinden zu können. Der bis nun vollständigsten casuistischen Zusammenstellung der retinalen Bindegewebsformationen begegnete ich in dem 1897 erschienenen Werke Guillands „La rétinite proliferante", in welchem der Verfasser mit Einschluss seiner eigenen Beobachtungen über 39 Fälle referiert. Ausser diesen fand ich noch 68 Fälle in der Literatur publiciert, so dass uns nach Hinzuzählung meiner eigenen, dem klinischen Krankenmateriale der letzten Jahre entnommenen 14 Beobachtungen, insgesammt 121 Fälle zur Verfügung stehen, welche Zahl in Anbetracht des relativ seltenen Vorkommens der Affection gross genug ist, um aus derselben auf die Entstehungsursachen Schlüsse ziehen zu können. Die bekannteste Bezeichnung dieser Affection „Retinitis proliferans" rührt von Manz (83) her; der Autor hat damit eine selbständige Krankheitsform aufgestellt, welche ihrem Wesen nach eine hyperplastische Entzündung der Retina ist. Die im Augenhintergrunde sichtbare bindegewebige Masse wäre demnach ein Entzündungsproduct der Retinitis. Alle übrigen Veränderungen: Blutungen, Glaskörpertrübungen etc. sind nur Begleiterscheinungen. Im Gegensatz zu dieser Theorie fand Leber (9), dass das als Retinitis proliferans bezeichnete Krankheitsbild meistens an solchen Augen gesehen wird, wo vorausgehend aus irgend einer Ursache Retinal- und Glaskörperblutungen stattgefunden hatten. Daraus schliesst Leber, dass die Bezeichnung Retinitis proliferans keine Berechtigung habe, und die auf der Retina liegende weissliche Masse nichts anderes sei, als das Bindegewebe,

[1]) A retinalis és üvegtesti Kötöszövet képződészek okairól, irta Scholtz Kornél dr. szemklinikai tanársegéd. Orvosi Hetilap. Szemészet. 1899. 1.—2. sz.

welches aus Organisation des auf die Oberfläche der Retina, oder in den Glaskörper ergossenen Blutes hervorgegangen ist, spricht besonders den mehrmals sich erneuernden, wiederholten Blutungen die Fähigkeit zu, ein derartiges Bindegewebe zu producieren.

Ueber diese beiden Auffassungen wurde Jahre hindurch und wird auch heute noch discutiert. Die Mehrzahl der Beobachter schliesst sich mehr der Ansicht Lebers an, alle stimmen jedoch darin überein, dass die Erkrankung aus verschiedenen Ursachen entstehen kann. Banholzer (32), ein Anhänger der Manz'schen Theorie supponiert, dass in einzelnen Fällen functionelle Circulationsstörungen das Leiden ebenso hervorrufen können, wie Congestionen und Stauungen an anderen Körpertheilen hyperplastische Entzündungen herbeizuführen imstande sind. Axenfeld (44) hat bei seinen histologischen Untersuchungen entschieden Entzündungserscheinungen in der Retina gefunden, hält dieselben jedoch für secundäre Veränderungen. Die meisten Beobachter theilen die hierher gehörigen Fälle in mehrere Gruppen ein. Goldzieher (53, 65) unterscheidet dreierlei Formen. Seiner Ansicht nach wäre jene Bindegewebsneubildung die häufigste, die infolge von Syphilis entsteht und auch heilbar ist. In die zweite Classe gehört jene Form, welche nach intraoculären Blutungen, im Anschluss an schwere Verletzungen entsteht; hier wäre das sächliche Moment in einer plastischen Chorioretinitis gegeben. Die dritte Form gehe aus der hyalinen Degeneration der Membrana limitans interna hervor und entstehe ganz unabhängig von constitutionellen Erkrankungen. Diese dritte Form wäre als proliferierende Retinitis zu bezeichnen. Nach Goldzieher wären sowohl bei dieser als auch bei der luetischen Form die gleichzeitig sichtbaren Blutungen nur consecutiver Natur. Diese Ansicht Goldziehers, welche er auf den Congressen in Rom 1894 und in Heidelberg 1896 eingehender auseinandersetzte, wurde von mehreren Seiten angefochten.

Nach Hirschberg (53) wäre die unter der Bezeichnung Retinitis proliferans bekannte Krankheitsform die Folge von Blutungen in die Retina und den Glaskörper; ausnahmsweise kann eine ähnliche Veränderung auch infolge von Syphilis entstehen und sich auf entsprechende Behandlung bessern.

Von diesen verschiedenen Classificationen ist die von Purtscher (60) die annehmbarste, weil sie auf pathologisch-histologischen Daten beruht. Demnach gibt es 1. eine Bindegewebsbildung, welche auf intraoculäre Blutungen zurückzuführen ist, ohne Rücksicht darauf, ob dieselben spontan oder infolge von Trauma entstanden sind. Das Bindegewebe ist theils ein Umwandlungsproduct des Blutes, theils das Ergebnis einer reactiven Retinitis. 2. Es gibt eine Art von Bindegewebsbildung, deren Ursache eine Retinitis infolge einer eigenthümlichen Gefässerkrankung ist; Blutungen kommen auch hier vor, jedoch nicht unbedingt und wären als

Begleiterscheinungen aufzufassen. Auf diese Form passt die Bezeichnung Retinitis proliferans.

Im folgenden werde ich die einschlägigen Publicationen und meine eigenen Beobachtungen auf Grundlage der erwähnten aetiologischen Daten gruppiert — und in Anbetracht des grossen Umfanges des aufgebrauchten Materials hauptsächlich in compendiöser Form — besprechen.

I. Spontan entstehende Bindegewebsbildungen.

Unter den Ursachen praeretinaler Bindegewebsproliferationen fällt jenen recidivierenden Glaskörpertrübungen, die im heranwachsenden Alter oder in den Zwanziger-Jahren ohne nachweisbare Ursache entstehen, eine bedeutende Rolle zu. Die Inclination zu derartigen Blutungen ruft auch in anderen Organen häufig Haemorrhagien hervor; die häufigsten sind die Nasenblutungen, viel seltener die Magen-, Blasen- und Nierenblutungen, welche gleichfalls recidivierender Natur zu sein pflegen. Hierher gehören meiner Ansicht nach auch jene Glaskörperblutungen, welche bei heranwachsenden Mädchen mit dem Einsetzen der Menstruation oder bei jungen Frauenspersonen mit dem grundlosen Ausbleiben derselben einhergehen. Bekanntermaassen erlischt diese Inclination zu den verschiedenen Blutungen nach längerer oder kürzerer Zeit und dauert nur ausnahmsweise über das 25. Lebensjahr hinaus.

Die näheren Ursachen der Blutungen sind unbekannt.

In Betreff der Glaskörper- und Retinablutungen stimmen die Autoren darin überein, dass dieselben hauptsächlich venösen Ursprunges sind. Mehrere: Friedenwald (58), Simon (59), beobachteten solche Erscheinungen, die auf eine Erkrankung der Retinalvenen hinweisen, und zwar abnorme Weite und Schlängelung der Gefässe, Perivasculitis. Derartige Symptome nebst anderen venösen Stauungserscheinungen trafen die Autoren auch in zahlreichen solchen Fällen an, wo die Blutungen später zu Bindegewebsproliferation führten. So wurden Fälle beschrieben, in welchen auf der einen Seite im Augenhintergrunde entstandene Bindegewebswucherungen, im anderen Auge, dessen Sehkraft eine vollkommene war, anfangs nur die erwähnten Veränderungen der Venen sichtbar waren; später zeigten sich daselbst profuse Blutungen, welche zu ähnlichen Bindegewebsformationen wie in dem zuerst erkrankten Auge, führten. Die meisten der einschlägigen verhältnismässig zahlreichen Krankengeschichten sind derart übereinstimmend, dass wir aus denselben ein beinahe typisches Bild des Verlaufes der Affection gewinnen. Das Sehvermögen des Patienten erfährt gewöhnlich plötzlich, während eines Augenblickes, eine hochgradige Herabsetzung und der Arzt constatiert dichte, mässige Trübungen im Glaskörper, welche sich verhältnismässig rasch aufzuhellen beginnen.

Nach der Aufhellung sehen wir eine an der Netzhautoberfläche entstandene Bindegewebsmasse; der Ursprung des Leidens ist meistens in einigen flockigen Trübungen, die von dem im Glaskörper zurückgebliebenen Blute herrühren, zu suchen, und die auf der Retina zerstreut liegenden Blutflecken und massigen, kohlschwarzen Pigmenthaufen um das neugebildete Bindegewebe herum verrathen dies noch lange Zeit nach der Entstehung.

Längere oder kürzere Zeit nach der ersten Blutung verschlimmert sich das einigermaassen gebesserte Sehvermögen abermals plötzlich, der Glaskörper und die Retina werden von neuen Blutungen befallen, welche zu weiterer Bildung von Bindegewebe Anlass geben. Wenn keine derartigen Recidive eintreten, so ist die Prognose im Verhältnisse zu Bindegewebswucherungen anderen Ursprunges günstig, denn der mit dem jugendlichen Alter des Individuums einhergehende kräftige Stoffwechsel ermöglicht die Resorption des noch nicht vollkommen organisierten Blutfibrins; aus zahlreichen Beobachtungen können wir ersehen, dass einzelne durchscheinendere, schleierartige membranöse Partien der auf der Retina entstandenen Gebilde mit der Zeit spurlos verschwunden sind; im Verlaufe eines längeren Zeitraumes verkleinern sich auch die dickeren Partien — wie jedes pathologische Bindegewebe — auf dem Wege der Schrumpfung. Leider wiederholen sich die Blutungen in den meisten Fällen, wie aus der statistischen Zusammenstellung hervorgeht. Die Bindegewebsmassen sind in fortwährender Zunahme, die Sehschärfe, welche zuweilen im Verhältnisse zum Grade der Veränderungen eine staunenswert gute sein kann, — nimmt immer mehr und mehr ab, oft geht auch die Lichtempfindung verloren, und einzelne Augen gehen sogar an weiteren degenerativen oder consecutiven Affectionen zugrunde.

Aus den hierher gehörenden Publicationen konnte ich 33 Fälle sammeln; darunter 25 Männer und 8 Frauen. Hinsichtlich des Lebensalters waren 2 jünger als 10 Jahre, 23 befanden sich zwischen dem 10.—25., 4 zwischen dem 25.—29. Lebensjahre, bei 4 als jung bezeichneten Patientinnen ist das Alter nicht genau angegeben. An fortwährendem Nasenbluten litten 7 dieser Individuen; in 2 Fällen wird Herzkrankheit (Hypertrophie des linken Herzens, constant hohe Pulsfrequenz) als das Leiden angeführt, welches mit den Retinalblutungen in causalen Zusammenhang gebracht werden kann. Bei 3 dieser Patientinnen fielen die Recidiven der Glaskörperblutungen gewöhnlich mit der Menstruationsperiode zusammen, bei einer Patientin traten dieselben gelegentlich des grundlosen Ausbleibens der Menstruation auf. In den übrigen Fällen wurden ausser den Glaskörperblutungen keine anderweitigen Erkrankungen erwähnt, trotzdem der grösste Theil der Patienten einer genauen internen Untersuchung unterworfen worden war.

Die Veränderungen des Augenhintergrundes entstanden zur Hälfte

an einem Auge, zur Hälfte an beiden Augen. Hinsichtlich der Prognose des Leidens ist der Umstand interessant, dass sich die Blutungen bei 18 der 32 Patienten mehrfach wiederholten und im Zusammenhange damit auch die retinalen Proliferationen einen progressiven Charakter zeigten. Ich fand 7 Fälle, wo sich der Zustand während einer längeren Beobachtungsdauer nicht verschlimmerte; dauernde Besserung wurde kaum in einigen Fällen constatiert. Die übrigen Patienten waren nur zu einer einmaligen Untersuchung erschienen. Von den auf der Universitäts-Augenklinik beobachteten Fällen zähle ich folgende hierher:

I. Fall. Barbara K., 10 Jahre altes Bauernmädchen, das Sehvermögen beider Augen hat vor einem Jahre abzunehmen begonnen und verfiel von dieser Zeit an mehr und mehr.

Am 7. Mai 1896 erschienen die Augen äusserlich normal, die Pupillen sind mehr als mittelweit, und reagieren gut auf Lichteinfall. Mit dem Spiegel werden an beiden Augen im Glaskörper massenhafte, dichte und undurchsichtige Trübungen wahrgenommen, rother Reflex wird nur aus dem oberen Theile der nasalen Hälfte des rechten Augenhintergrundes erhalten. Visus: R. Fingerzählen aus $^1/_2$ *m* L. werden Handbewegungen gesehen. Interne Untersuchung negativ. Therapie: Jodkali, Pilocarpininjectionen. Nach 4 Wochen verlässt Patientin in unverändertem Zustande die Klinik.

Am 23. März 1898 meldet sich Patientin abermals. Im Glaskörper des rechten Auges bestehen langsam sich bewegende, flockige Trübungen, zwischen welchen man an mehreren Stellen einen rothen Reflex erhält. Das Bild des Augenhintergrundes ist nicht sichtbar. Im Glaskörper des linken Auges befinden sich wenige gleichfalls flockige Trübungen; die Papille lässt sich ziemlich gut ausnehmen, von der Papille ziehen drei schmale weisse, über die Netzhautebene nur wenige prominierende Bindegewebsstränge gegen die Peripherie des Augenhintergrundes, u. zw. zwei nach oben der Schläfe zu, und einer nasalwärts. An den Gefässen ist keinerlei Veränderung sichtbar. An der Retina befinden sich verstreut, besonders in der Umgebung der Stränge schollige Pigmenthaufen. Visus: R. aus 2 *m* Fingerzählen. L. $^6/_{36}$.

II. Fall. Johann B., 22 Jahre alt, Handlungsgehilfe, hatte im Februar 1897 zwei Wochen hindurch 3—4mal Nasenbluten. Im Mai nahm das Sehvermögen des linken Auges ab. Im Juli wurden bei der klinischen Ambulanz linkerseits massenhafte Haemorrhagien im Glaskörper constatiert, wegen welcher der Augenhintergrund nicht gesehen werden konnte. Visus: Vor dem Auge werden Finger gezählt. Patient wurde bei dieser Gelegenheit einer genauen internen Untersuchung unterworfen, welche die Gegenwart von Magen- und Nierenblutungen ergab. Therapie: Jodkali. Das Sehen besserte sich ein wenig, verschlimmerte sich nach $^1/_2$ Jahre.

Am 19. Jänner 1898 Aufnahme in die Klinik. Im Glaskörper des linken Auges sind fadenförmige schwebende Trübungen und diffuse Verschleierung zu sehen, wegen der die Papille kaum, die Netzhautgefässe nur in groben Zügen erkannt werden. In der temporalen Hälfte des Augenhintergrundes erhebt sich unten eine grauweisse, wenig glänzende Masse in den Glaskörper, welche nach oben einige, sich verjüngende Fortsätze entsendet; daneben liegt eine Haemorrhagie mit verwaschenen Grenzen der Retina auf. Visus: Aus 2 *m* Fingerzählen. Therapie: $^1/_2$*cgr*-ige Pilocarpininjection. Nach acht Injectionen verliess Patient ungebessert die Klinik. Während der weiteren ambulatorischen Behandlung hellten sich die Glaskörpertrübungen auf. Die weisse Masse blieb unverändert, die Sehschärfe hat etwas zugenommen.

Ausser diesen, sozusagen typisch verlaufenden Fällen gibt es auch solche, in denen theils hinzutretende, theils consecutive Affectionen das Krankheitsbild sehr abwechslungsreich gestalten. Unter anderen der Fall Beckers:[1]) Bei einem 20jährigen Patienten entstanden nach gewöhnlicher Iritis die an beiden Augen recidivierte grosse Drucksteigerungen an dem einen Auge, späterhin infolge derselben Sclerectasien. Nach Aufhellung der Medien erschienen Blutungen im Glaskörper, im Augenhintergrunde ein mit der Retina zusammenhängendes, dickes, weisses Gebilde, in welches neue Gefässe, die mit den Retinalgefässen anastomosieren, hineingewachsen sind. Die Sclerectasien vergrössern sich. Die Linse nahm eine graue Verfärbung an, und auf der hinteren Corneafläche erschienen Praecipitate. Auf diesen complicierten und nicht leicht zu erklärenden Krankheitsverlauf werfen einige neuere, in gewisser Hinsicht ähnliche Beobachtungen einiges Licht. Es ist schon lange bekannt, dass manche Fälle von haemorrhagischer Retinitis mit Glaucom einhergehen; es ist nicht unmöglich, dass auch in einzelnen Fällen von haemorrhagischem Glaucom die Retinalblutungen als primäre Veränderungen anzusprechen sind. Bei der pathologisch-anatomischen Untersuchung solcher Augen, die an haemorrhagischem Glaucom litten und erblindeten, wurde in 5 Fällen Thrombose der Vena centralis als Entstehungsursache der Affection gefunden. Purtscher (60) behandelt den Zusammenhang dieser Erkrankung ausführlicher. Eine 21jährige Patientin desselben, welche an häufigem Nasenbluten litt, erblindete auf dem einen Auge an Glaucom, während am anderen eine gewöhnliche haemorrhagische Retinitis auftrat. Bei der histologischen Untersuchung des enucleierten blinden Auges wurden im Innern des Auges aus neugebildetem Bindegewebe und der Wucherung des Netzhautbindegewebes entstandene Massen und kleinere Blutungen gefunden; die Retinalgefässe zeigten entzündliche Veränderungen und in der Centralvene der Retina sass ein 0·6 *mm* langer Thrombus. Aehnlichen Verlauf zeigte auch ein anderer Fall Purtschers, über welchen jedoch anatomische Daten

fehlen. Zweifelsohne war in diesen Fällen die Thrombose die primäre Veränderung und die durch dieselbe verursachten Retinalblutungen zogen das Glaucom nach sich. Auf welche Weise, das ist bis jetzt unentschieden. In mehreren dieser Fälle und vielleicht auch in dem Beckers, war möglicherweise die consecutive Iridocyclitis das Bindeglied. Die der Organisation der Blutungen entstammenden Gebilde können in keinen directen Zusammenhang mit Glaucom gebracht werden.

Unter den hierher gehörigen Fällen wäre auch der Würdemanns (51) zu erwähnen; es handelte sich um ein 8jähriges Kind, bei dem infolge von Thrombophlebitis und Thrombose der Centralvene Secundärglaucom im Bindegewebe und Umwandlung der Haemorrhagien eintrat.

Die recidivierenden Glaskörperblutungen und die damit einhergehenden Bindegewebsbildungen führen in vielen Fällen zu langsamer Atrophie des Augapfels. Das Bindegewebe, welches einen grossen Theil der Glaskörperhöhle ausfüllt, schrumpft mit der Zeit, und da es an der damit stark verwachsenen Retina einen Zug ausübt, ruft es eine Abhebung der Netzhaut hervor. Infolge der schlechten Ernährungsverhältnisse des Augapfels beginnt die Linse sich zu trüben und die Iris wächst unter minimalen Reizerscheinungen, meistens sogar unbemerkt an die vordere Linsenkapsel an. Der Bulbus wird weich und verkleinert sich allmählich. Die Uvea wird bei diesem Processe auffallend wenig in Mitleidenschaft gezogen und die gefundenen anatomischen Veränderungen sind gleichfalls minimal. Es bleibt eine offene Frage, ob die ausserordentlich langsam verlaufende Iridocyclitis, derzufolge der Bulbus sozusagen unbemerkt atrophiert, eine Folge der Bindegewebswucherung oder der Netzhautabhebung ist, oder aber ihre Entstehung derselben Ursache verdankt, welche durch Erkrankung der Gefässwände die Retinalblutungen herbeigeführt hat. Einen derartigen Verlauf zeigte der Fall, auf welchen Manz (8) zuerst die Benennung „Retinitis proliferans“ angewendet hat. In seinen Fällen und in einigen älteren Publicationen wird einer eigenartigen Färbung der Iris Erwähnung gethan; die Iris nimmt zeitweise ohne jedwede Reizungs- oder Entzündungserscheinung eine grasgrüne Färbung an, diese Farbe konnte, wie ich das während der Beobachtung zweier eigener Fälle zu erfahren Gelegenheit hatte, nur durch Resorption des in die vorderen Theile des Glaskörpers oder in die hintere Kammer ergossenen Blutes zustandekommen. Hintere Synechien und Kataraktbildungen zeigten sich auch in dem von Emil v. Grósz (50) im Jahre 1894 beschriebenen Falle. Ausgesprochenere Uveitiden (Iridocyclitis, Chorioiditis) sehen wir hauptsächlich nur in solchen — weiter unten angeführten — Fällen, in welchen constitutionelle Erkrankungen (Lues, Diabetes), eine ursächliche Rolle spielen. Eigenthümliche Complicationen zeigt auch der Folgende.

III. Fall. Karoline K., 15 Jahre alt, Inspectorstochter, sah seit ihrer frühesten Kindheit an beiden Augen schlecht, in der letzten Zeit nahm das Sehvermögen des linken Auges ab.

Am 25. Jänner 1897 erscheinen beide Augen äusserlich normal. Die brechenden Medien sind rein. Beide Augen von myopischer Refraction.

Am rechten Augenhintergrunde sind Papille und Retinalarterien normal. Eine Papillenbreite von der Sehnervenpapille entfernt erscheint temporalwärts ein nierenförmiges mit der Convexität der Papille zu gerichtetes weisses Gebiet, in der Grösse von beiläufig 15 bis 20 Papillendurchmesser, über welches die Retinalarterien unverändert ziehen; einige Scleralgefässe und wenige verstreute Pigmentschollen liegen auf demselben. Dieses Gebiet wird in seinem convexen Antheile von einem dünnen Pigmentsaum begrenzt, auf seiner der Peripherie des Augenhintergrundes zugekehrten concaven Seite hingegen erscheint das Pigment in grösserer Menge angesammelt. Nach oben von der Papille befindet sich eine mit der vorigen in Form und Qualität völlig übereinstimmende, jedoch etwas kleinere Veränderung. An den übrigen Theilen des Augenhintergrundes erscheinen 1—5 Papillen grosse, scharf begrenzte, hellgelb gefärbte, reichlich pigmentierte runde und nierenförmige Gebiete. Der grösste Theil des Pigments ist chorioidealer Natur, nur stellenweise sieht man einige Pigmentschollen um die Retinalgefässe.

Visus: Aus 2 *m* Entfernung Fingerzählen. M = 5·0 D, V = $^5/_{70}$.

Der Augenspiegelbefund stimmt ungefähr mit dem des rechten überein, mit dem Unterschiede, dass ein Theil des Augenhintergrundes von einem lebhaft weissen Gebilde verdeckt wird, das von der Gegend der Papille zur Peripherie hinzieht und zackig, spinnwebartig in den Glaskörper prominiert. Visus: Fingerzählen aus $1^1/_2$ *m* Entfernung, durch Gläser nicht zu corrigieren. Therapie: Jodkali.

Am 9. Februur 1898 kam Patientin abermals in die Klinik. Der Augenspiegelbefund ist aus Fig. 1 ersichtlich. Die gelegentlich der ersten Untersuchung gefundenen chorioidealen Veränderungen atrophischer Natur sind die gleichen, ausserdem erscheint nach innen von der Papille ein bläulichgrauer schief verlaufender länglicher Strang, welcher über die Retinalgefässe zieht. Dieses strangartige Gebilde geht pinselartig aufgefasert in die normale Retina über, um diese Uebergangsstellen herum sitzen sehr zahlreiche, unregelmässig vertheilte dicke schollige, grobe Pigmentmassen, welche sich von dem Pigmente, das an den Rändern der oben beschriebenen chorioidealen Herde mit einer gewissen Regelmässigkeit vertheilt war, sehr wesentlich unterscheiden. Die Form des Pigmentes um den Strang, sowie die um denselben stellenweise sichtbaren kleinen Blut-

punkte und Streifen beseitigen jeden Zweifel, dass diese Pigmentmasse und die davon eingeschlossenen Gebilde haemorrhagischen Ursprunges sind. Sehvermögen: Fingerzählen aus 2 *m* Distanz. M = 5·0 D V = $^5/_{70}$.

Der linke Bulbus im ganzen bedeutend verkleinert, weich. Conjuntiva und Sclera vollkommen blass, Cornea normal. Die vordere Kammer von mittlerer Tiefe, Kammerwasser rein. Die Iris fahl, grünlich, atrophisch, Pupille eng, unregelmässig polygonal, an ihrer ganzen Circumferenz der vorderen Linsenkapsel angewachsen; die Linse von grauer Farbe. Der Augenhintergrund nicht sichtbar. Lichtempfindung erloschen.

Fig. 1.

Dieser Befund am linken Auge demonstriert sehr gut, wie die retinalen Bindegewebsproliferationen schliesslich zu Atrophie des Augapfels führen können. Was die complicierenden chorioidealen Veränderungen betrifft, so können dieselben, wie ich glaube, zu keiner allgemein bekannten Krankheitsform gezählt werden. Man könnte an eine Entwicklungsanomalie der Chorioidea, beziehungsweise auch an eine fleckweise mangelhafte Entwicklung derselben denken; der Umstand aber, dass ausserhalb der vollkommen atrophischen Gebiete kleinere, gelbliche Partien jedoch von ähnlicher Form sichtbar waren, spricht weit eher für eine Chorioiditis von ungewöhnlicher Form und ebensolchem Verlaufe; im Verhältnis zur Grösse der Herde könnten wir dieselbe als eine Abart

der areolaren Chorioiditis betrachten. Die Myopie der Augen ist keine so hochgradige, dass sie riesige chorioideale Alterationen hätte hervorbringen können. Desgleichen kann auch der Zusammenhang der Chorioiditis mit den retinalen Bindegewebsproliferationen nicht festgestellt werden und müssen wir an einfache Coincidenz denken. Einen ähnlichen Fall hat auch Adams Frost (63) beobachtet, der bei einer 24jährigen Frau mit vorgeschrittener, disseminierter Chorioiditis Proliferationen sah. Die Myopie könnte schon mit mehr Recht als Ursache der Retinalblutungen figurieren.

Pflüger (28) beobachtete bei zwei myopischen Patienten Bindegewebsproliferation im Glaskörper, welche eine Abhebung der Netzhaut herbeiführten.

IV. Fall. Veronika M., 27 Jahre alt, Taglöhnerin. Wegen der mangelhaften Intelligenz der Patientin konnte keine verlässliche Anamnese erhoben werden; seit kurzer Zeit sieht sie auf dem rechten Auge schlecht, links ist das Sehvermögen bereits seit Jahren ein schlechtes.

29. September 1896. Conjunctiva und Cornea des rechten Auges normal. Die vordere Kammer sehr tief, rein. Die temporale Hälfte der Iris erscheint normal, bläulich-grün. Die nasale Hälfte ist auf einem umschriebenen Gebiete beinahe schwarz; die dunkle Farbe rührt von einer so hochgradigen Athrophie des Irisgewebes her, dass das Pigmentepithel beinahe unbedeckt zu sehen ist; auf diesem Gebiete ist die Iris auch bedeutend schmäler, so dass die mittelweite Pupille oval ist. Die Linse ist nach oben und aussen luxiert, gibt mit dem Augenspiegel einen grauen Reflex. Unterhalb der luxierten Linse ist — nach Opiumeinträufelung — auf einem schmalen sichelförmigen Gebiete der untere Theil des Augenhintergrundes theilweise sichtbar: es kommt ein Gebilde von unebener Oberfläche zur Ansicht. Sehvermögen: Handbewegungen werden wahrgenommen: Lichtempfindung gut; Projection oben und innen eingeschränkt.

Conjunctiva und Cornea des linken Auges normal. Die vordere Kammer oben von normaler Tiefe, unten sehr tief. Die Iris nach unten sehr stark verschmälert (Coloboma adnatum), ihre Farbe bläulich-grün, Faserung normal, Pupillarrand oben an die vordere Linsenkapsel angewachsen. Linse nach oben luxiert, grau, ihre Kapsel an mehreren Stellen verdickt, unterhalb derselben erscheint am Augenhintergrunde in dem sichelförmigen Gebiet hindurch ein ähnliches, grauweisses, gezacktes Gebilde wie im rechten Auge. Sehen: Handbewegungen; Lichtempfindung, Projection gut.

5. October. Am rechten Auge Ciliarinjection, Kammerwasser getrübt, Iris mehr grün, Faserung verwaschen, Pupille verengt. Therapie: Warme Umschläge und Atropin, worauf sich das Auge langsam beruhigte.

3. December 1897. Der Zustand des rechten Auges hat sich insoferne verändert, als sich in der Linse speichenförmige graue Partien zeigen. Das linke Auge ruhig, sonst keine Veränderung. Sehvermögen das gleiche.

4. December. An beiden Augen Linearextraction mit Iridektomie. Wunde und Iridektomie nach oben. Am rechten Auge etwas Glaskörperverlust, am linken glatter Operationsverlauf.

7. December. Am rechten Auge Kammer tief, mit Blut erfüllt. Am linken grosse Reizung. Chemose, Atropin.

13. December. Am rechten Auge weniger Blut, am linken hat der Reizzustand aufgehört. Am 13. December wurde Patient mit folgendem Status praesens entlassen: Mässige Conjunctivalinjection an beiden Augen. In der rechten Augenkammer ein Blutcoagulum, weswegen Iris und Augenhintergrund nicht sichtbar sind. Iris linkerseits gelblichgrün, oben breites artef. Colobom mit freien Schenkeln. Mit dem Augenspiegel erhält man einen graurothen Reflex: Flockige Glaskörpertrübungen; der ganze Augenhintergrund wird von einem vielzackigen Gebilde bedeckt, das stellenweise auch bei focaler Beleuchtung sichtbar und durch zahlreiehe kleinere und grössere Haemorrhagien gesprenkelt ist. An einzelnen Theilen erscheint ein feines dichtes Adergeflecht, Sehen unverändert.

In diesen Fällen ist das Leiden offenbar mit Entwicklungsanomalien combiniert.

Als solche müssen wir auch das am linken Auge vorhandene Iriscolobom und die Spontanluxation beider Linsen betrachten.

Die hinteren Synechien, die recidivirende Iritis und vielleicht auch die parcielle Atrophie der rechten Iris könnten aus der durch die dislocierten Linsen herbeigeführten Irisreizung erklärt werden, während die Alterationen der Netzhaut und des Glaskörpers mit der Linsenluxation in Zusammenhang zu bringen wären.

Eine ähnliche Aetiologie, wie die aufgezählten Fälle besitzen jene Bindegewebsproliferationen, welche Einzelne bei haemophilen Kranken beobachtet haben. Speiser (46) hat bei einem 17jährigen, Vialet (55) bei einem 29- und einem 57jährigen Patienten Bindegewebsproliferation nach recidivirenden Blutungen in dem Glaskörper gesehen. Möglicherweise hat auch bei dem 40 Jahre alten Patienten Blessigs (41) Haemophilie die Affection herbeigeführt, nachdem derselbe vor den intraoculären Haemorrhagien an häufigem Nasenbluten gelitten hatte.

Guilbaud (66) trachtet die bei einer sonst gesunden, 35 Jahre alten Patientin gefundenen Proliferationen mit ihrer fünfmonatlichen Gravidität in Zusammenhang zu bringen.

Bei all diesen Beobachtungen wird als veranlassende Ursache des Leidens irgendeine, ihrem Wesen nach bisher nicht genau definierbare

Alteration der Gefässwände angeführt, welche hauptsächlich bei jugendlichen Individuen zustandekommt. In folgendem Falle können wir die senile Arteriosclerose als aetiologisches Moment betrachten.

V. Fall. Julius Sz., 61 Jahre alt, Lehrer, hatte im März 1891 das Sehvermögen am linken Auge verloren, welcher Zustand sich erst 2 Jahre später etwas besserte.

Am rechten Auge begann das Sehen im Mai 1896 schlechter zu werden.

25. November 1896. Aeusserlich an den Augen keine Abnormität sichtbar, brechende Medien rein, Grenzen der Papille rechts verwischt; Venen weit, geschlängelt. Entlang der Arterien und um die Macula lutea herum zahlreiche streifenförmige Blutungen. Sehen: Aus 2 *m* Entfernung werden Finger gezählt. Die Papille des linken Auges weisser als normal, scharf begrenzt, die Lücken der Lamina cribrosa sind nicht sichtbar; Arterien sehr enge, stellenweise mit einem breiten gelben Streifen umsäumt; Venen unverändert. Im Verlaufe der Arter. temp. sup. befindet sich beiläufig eine Papille weit von der Sehnervenpapille entfernt ein unregelmässiges drusiges, knotenförmiges, in den Glaskörper prominierendes, weisses Gebilde, welches zahlreiche fadenförmige Ausläufer nach mehreren Richtungen entsendet. Nasalwärts, am marginalen Theile der Netzhaut, ein rother Fleck von beiläufig 2 Papillen Durchmesser. Sehen: $^5/_{15}$? Hm = 1·0 D V. = $^5/_{15}$? Im Gesichtsfelde beider Augen ist ein centrales relatives Scotom nachweisbar.

Laut dem Ergebnis der auf der I. medicinischen Klinik vorgenommenen, allgemeinen Untersuchung ist weder Zucker noch Eiweiss im Harn und leidet das Individuum an chronischer Endoarteritis; zur Annahme von Lues liegt kein Verdachtsgrund vor. Therapie: Jodkali.

14. December 1896. Die Sehschärfe des rechten Auges hat sich auf Fingerzählen aus $3^1/_2$ *m* Distanz gebessert, die des linken hat sich nicht verändert; relative Scotome vorhanden. Das Bild des Augenhintergrundes ist dasselbe, wie zur Zeit der Aufnahme. Neuerdings erschien Patientin im März 1898. Das Sehen am rechten Auge hat sich wiederum verschlechtert. Im Glaskörper diffuse Trübung, die Papillengrenzen verwaschen. Die Venen sehr weit und geschlängelt, die Arterien enge. Auf der ganzen Retina zerstreut zahlreiche kleine frische Haemorrhagien. Sehen: Aus 1 *m* Distanz Fingerzählen.

Am linken Auge ist der Zustand der Papille und der Gefässe ein unveränderter; das in der Nähe der Papille sichtbar gewesene knotige Gebilde ist stark geschrumpft, reichlich pigmentiert. An der Peripherie zerstreut, besonders im Verlaufe der grösseren Gefässe, verschieden grosse weisse Stränge. Visus: $^5/_{15}$? Perimetrische Untersuchung wurde nicht vorgenommen.

Aus der Krankengeschichte geht klar hervor, dass die Ursache der Veränderungen im linken Auge eine im Jahre 1891 erlittene, wahrscheinlich sehr grosse Blutung im Glaskörper war, nach deren theilweiser Resorption im Jahre 1896 eine zurückgebliebene Bindegewebsmasse sichtbar wurde, welche sich wiederum nach $1^1/_2$ Jahren wesentlich verkleinert hatte. Am rechten Auge war eine gewöhnliche recidivierende haemorrhagische Papilloretinitis abgelaufen. Die gemeinsame Ursache der beiderseitigen Augenerkrankung ist Arteriosclerose, deren Spuren übrigens auch am linken Augenhintergrunde constatiert werden konnten.

Oeller (64) sah nach Blutungen infolge von Aneurysmenbildung an den Retinalarterien „Retinitis proliferans interna" sich entwickeln.

Ausser den Erkrankungen der Gefässwände werden von einzelnen Autoren auch Herzkrankheiten als Ursache der besprochenen Veränderungen erwähnt (Rotmund — Eversbusch (20), Stephenson (36), Fuchs (68). Die Annahme ist auch berechtigt, denn wie allgemein bekannt, können Retinalbildungen bei den verschiedenen Erkrankungen des Herzens — besonders im Stadium der Incompensation — entstehen.

Unter den acuten Infectionskrankheiten können wir nur der Malaria eine kleine Rolle bei der Entstehung der besprochenen Affection zuschreiben.

Guilbaud erwähnte zwei Patienten im Alter von 32 und 33 Jahren, die in ihrer Jugend Malaria überstanden hatten und sich bei ihm mit Bindegewebsproliferationen meldeten, die durch Haemorrhagien ein gesprenkeltes Aussehen zeigten; in Anbetracht des langen Zeitintervalls zwischen den beiden Erkrankungen ist es fraglich, ob man dieselben mit einander in causalen Zusammenhang bringen kann. Mit mehr Recht können wir im Falle Schulzes (38) das Leiden als malarischen Ursprunges ansprechen, wo nach dreiwöchentlichem heftigem intermittierendem Fieber massenhafte Glaskörpertrübungen in den Augen des Patienten aufgetreten waren, an deren Stelle späterhin getässführendes Bindegewebe sichtbar wurde. Unter den zahlreichen complicierenden Augenkrankheiten, welche das Wechselfieber begleiten können, müssen wir unbedingt auch an multiple Retinalblutungen denken; diffuse Glaskörperbildungen, welche gleichfalls infolge schwerer Malaria auftreten können, werden kaum imstande sein, die Bildung von Bindegewebsmassen zu veranlassen.

Unter den chronischen Infectionskrankheiten ist es die Syphilis, die von einzelnen Autoren als äusserst wichtiger und häufiger Factor bei der Erzeugung retinaler Bindegewebsproliferationen angesprochen wird. Den Process, durch welchen die Syphilis die auf der Retina entstehenden weissen Auflagerungen zu producieren vermag, kann man sich auf zweierlei Art vorstellen. Die eine Möglichkeit besteht darin, dass infolge von Lues eine specifische Retinitis entsteht, welche in grosser Menge ein

Exsudat produciert, das sich auf die Oberfläche der Retina ablagert und dieses liefert ein den retinalen Bindegewebesproliferationen ähnliches Bild, und organisiert sich eventuell thatsächlich zu Bindegewebe. Die zweite Möglichkeit ist darin gegeben, dass die Syphilis eine einfache haemorrhagische Retinitis mit Veränderungen der Gefässwände erzeugt, in deren Verlaufe sich aus dem Blute, welches auf die vordere Oberfläche der in oden Glaskörper ergossen wurde — ebenso, wie aus den Haemorrhagien aus irgend einer anderen Ursache — bindegewebige Proliferationen entwickeln. Wie wir sahen, ist es unter den Autoren in erster Reihe, Goldzieher, welcher der Syphilis einen grossen Einfluss in diesem Sinne zuschreibt. Aus seinen Mittheilungen müssen wir darauf schliessen, dass er die erstere Eventualität für die richtige hält; er nimmt an, dass es eine luetische Chorioiretinitis plastica gibt, welche heilbar und deren Bild dem der sogenannten proliferierenden Retinitis ähnlich ist. Nach Goldzieher wäre diese proliferierende Retinitis auf luetischer Grundlage die häufigste. So wahrscheinlich und verständlich auch diese Angabe erscheint, so sprechen die Beobachtungen weit eher für die zweite Eventualität.

Bei Durchforschung der Literatur habe ich unter 107 Fällen nur 7 Beobachtungen gefunden, in welchen die praeretinale Bindegewebsproliferation auf Syphilitis zurückgeführt wird. Bei 5 von diesen 7 Fällen sind Retinal- oder Glaskörperblutungen der Entwicklung des Bindegewebes vorausgegangen, bei zweien hingegen können wir aus der Gegenwart massenhafter Glaskörpertrübungen auf eine vorausgegangene Blutung schliessen. Das kurze Resumé dieser Beobachtungen ist folgendes:

Van der Laan (13). Ein 36 Jahre alter, luetischer Mann hatte eine Retinalblutung überstanden; die Sehschärfe stieg von quantitativer Lichtempfindung auf $^1/_7$ der Norm, um sich aber nach einer mässigen Glaskörperblutung zu verschlechtern. 4 Jahre nach dieser zweiten Blutung war keine Spur von Blut mehr im Glaskörper und in der Retina vorhanden, am Augenhintergrunde erschien das Bild einer proliferierenden Retinitis. Später entstand in Begleitung einer neuerlichen Blutung Netzhautabhebung und Linsentrübung. — Bei einer 47 Jahre alten seit einem Jahre luetischen Frauensperson waren nach einer abgelaufenen Iritis Glaskörpertrübungen erschienen. 2 Jahre später fanden sich Bindegewebsproliferationen an der Retina, welche nach sechsmonatlicher Behandlung unverändert blieben.

Goldzieher (49) hat im Jahre 1894 in der V. Sitzung der königl. Gesellschaft der Aerzte in Budapest einen 25 Jahre alten Mann vorgestellt, der seit vier Jahren unter antiluetischer Behandlung stand. Patient wurde mit haemorrhagischer Retinitis des einen Auges aufgenommen;

späterhin trat am Auge Förster'sche Chorioretinitis und latente Iridocyclitis auf, welche zu Erblindung desselben führte. Am anderen Auge war eine haemorrhagische Retinitis abgelaufen, und späterhin waren am Augenhintergrunde in den Glaskörper hereinragende „Proliferationen von Granulationsgewebe" sichtbar.

Feuer (61) demonstrierte 1896 in der II. Sitzung des Vereines der Spitalsärzte in Budapest einen 24jährigen Patienten, der vor $1^1/_2$ Jahren eine luetische Infection durchgemacht hatte, späterhin kam es auch zu einem papulösen Exanthem. Am rechten Auge konnte der Glaskörper wegen dichter flockiger Trübungen nicht durchleuchtet werden. Der Glaskörper des linken Auges war durchsichtig. Vor der Retina zog ein bläulicher Strang weg, auf welchen sich von der Retina aus Gefässchlingen begaben; keine Blutungen; das Sehvermögen verfiel und ein Theil der Proliferation wurde unsichtbar. Bei derselben Gelegenheit erwähnte Feuer einen Fall von Mohr (62). Das betreffende Individuum war an einem Auge zufolge Iridochorioiditis erblindet, am zweiten waren Bindegewebsproliferationen und Blutungen zu sehen.

In Fig. 66 und 67 des Wecker- und Masselon'schen (47) Atlas sind nebst den Veränderungen von specifischer Chorioretinitis auch membranöse Gebilde, die der Retina aufliegen, sichtbar, welche dem erklärenden Texte zufolge nach vorausgegangenen massenhaften Haemorrhagien an dieser Stelle zurückgeblieben sind.

Unter den auf der Klinik zur Beobachtung gelangten Fällen kann ich an dieser Stelle nur einen erwähnen, wo der luetische Ursprung mit einiger Wahrscheinlichkeit angenommen werden kann.

VI. Fall. Michael M., 24 Jahre alt, Hausierer. Vor zwei Jahren wurde sein linkes Auge roth, im Verlaufe des schmerzhaften entzündlichen Leidens erlosch das Sehvermögen. Vor zwei Wochen wurde er beim Aufstehen gewahr, dass sich das Sehvermögen am rechten Auge sehr stark verschlechtert hat. Lues wird negiert. Sämmtliche tastbaren Lymphdrüsen infiltriert.

30. September 1893. Rechts: Pupille mittelweit, erweitert sich auf einen Tropfen Atropin maximal. Linse rein; mit dem Augenspiegel ist im verkehrten Bilde eine von der Gegend der Sehnervenpapille ausgehende vielzackige Membran sichtbar, die in den verschleierten Glaskörper hereinragt und von zahlreichen Haemorrhagien bedeckt ist. Dieselbe verdeckt mit Ausnahme von 1—2 Arterien den Augenhintergrund vollkommen. Sehen: Aus 1 *m* Distanz werden Finger gezählt.

Links: Die Augenkammer von mittlerer Tiefe, Pupille eng, unregelmässig polygonal, starr; Linse grau. Sehen: Lichtempfindung aus $^1/_2$ *m* Entfernung, Projection bis nahe zum Centrum eingeengt. Therapie: erst Jodkali, dann am 21. October $^1/_2$ *gr*-ige Einreibungen von grauer Salbe.

31. October: Iridektomie am linken Auge.

3. December. Nach 30 Einreibungen hat sich der Glaskörper des rechten Auges soweit aufgehellt, dass die Sehnervenpapille sichtbar wurde: ein grosser Theil der Haemorrhagien hat sich resorbiert, die bindegewebige Membran ist jedoch unverändert. Sehen: von $4^1/_2$ *m* Fingerzählen. M. = 2·0 D. V. = $^5/_{20}$.

13. December. Therapie: Pilocarpininjectionen. Profuser Schweiss und Salivation.

18. December. Bei der Entlassung hat sich das Bild des rechten Augenhintergrundes insoferne verändert, dass die Spuren der Blutungen kaum mehr sichtbar sind. In der Iris des linken Auges oben ein Colobom mit freien Schenkeln, durch welches die graue Linse sichtbar ist. Sehvermögen am rechten Auge nach Correction der 2·0 D. Myopie $^5/_{15}$? am linken unverändert.

Im beschriebenen Falle berechtigen zur Annahme der latenten Syphilis einerseits die infiltrierten Lymphdrüsen, andererseits die am linken Auge abgelaufene Iridocyclitis; das vorzügliche Resultat der Quecksilberbehandlung bestätigt noch mehr die Richtigkeit der Annahme. Es muss jedoch hervorgehoben werden, dass sich während der Behandlung sowohl die Glaskörpertrübungen als auch die Retinalblutungen resorbiert hatten, während die in den Glaskörper ragende membranöse Proliferation während der beiläufig dreimonatlichen Beobachtungsdauer und unter fortwährender Besserung der Sehschärfe weder eine Rückbildung noch eine Verkleinerung zeigte. Wir müssen diesen Umstand behufs Klärung einer Frage, und zwar der von der Heilbarkeit der Bindegewebsproliferationen luetischen Ursprunges hervorheben. Die Casuistik führt keinen einzigen Fall von bindegewebiger Proliferation syphilitischen Ursprunges an, wo vorausgegangene Retinalblutungen ausgeschlossen werden könnten; wir müssen daher annehmen, dass sich das Bindegewebe auch hier, wie bei den vielerlei Blutungen anderen Ursprunges, aus Haemorrhagien bildet und dass die Syphilis direct mit den Bindegewebsproliferationen nichts zu thun hat. Das antiluetische Verfahren — wenn es wie im mitgetheilten Falle zur Heilung führt — bewirkt dies dadurch, dass zufolge Heilung der Lues die Retinalblutungen nicht wiederkehren und die bereits vorhandenen im Vereine mit dem in den Glaskörper ergossenen Blute resorbiert werden, wodurch sich die Sehschärfe bessert. Das zur Weiterentwickelung der Bindegewebsproliferation erforderliche Nährmaterial fehlt, deshalb vergrössert sich dieselbe nicht, verkleinert sich sogar nach längerer Zeit infolge Schrumpfung, sowie dies auch Bindegewebsmassen anderen Ursprunges thun. Diese Besserung ist jedoch auch bei luetischen Fällen ziemlich selten, und zwar deshalb selten, da, wie aus den oben citierten Fällen erhellt, an solchen Augen meist schwere luetische Erkran-

kungen der Uvealmembran ausserordentlich häufig vorkommen. Bei dem grösseren Theile der Fälle werden Iridocyclitis, specifische Chlorioretinitiden in den verschiedensten Stadien und die Folgen derselben beschrieben. Diese ausgesprochenen Uveitiden unterscheiden sich wesentlich von jenen Uvealerkrankungen, die juvenilen Retinalblutungen entstammen, mit Bindegewebsproliferationen einhergehen, langsam und schmerzlos verlaufen, aber dennoch zu Atrophie des Augapfels führen.

Unter den Erkrankungen des Stoffwechsels wird in fünf Fällen Diabetes mellitus als Ursache retinaler Bindegewebsproliferationen erwähnt. Bei den Kranken von Guilbaud und Van der Laan entwickelte sich das Leiden nach profusen Netzhautblutungen in den Fällen Galezowskis (22) und Nettleships (21) hingegen im Verlaufe einer mit Blutungen einhergegangenen Retinitis diabetica. Ein Auge des Nettleship'schen Patienten ist an Iritis und consecutivem Glaucom erblindet. In diese Gruppe kann ich von meinen Beobachtungen den

VII. Fall einreihen. Stephan B., 58 Jahre alt, Dammaufseher, hatte im März 1897 ein entzündliches Leiden am rechten Auge, das mehrfach recidivierte und schmerzhaft war, durchgemacht. Aus diesem Grunde wurde er im Juni desselben Jahres in der Provinz operiert. Eine Zeit hindurch war ihm besser, später wurde das Auge abermals schmerzhaft und das Sehvermögen erlosch. Das Sehvermögen seines linken Auges verfällt seit September 1897 ohne Begleitung von Schmerzen.

Die auf der I. internen Klinik vorgenommene allgemeine Untersuchung stellte Diabetes mellitus fest; specifisches Gewicht des Harns 1016, Gehalt an Zucker 3—4%, an Eiweiss gering. Ausserdem wurde nach Degeneratio cordis minoris gradus und rechtsseitige Hemiparese gefunden, welch letztere ein Residuum der im Winter 1897 entstandenen Hemiplegie darstellte.

3. Juni 1898. Am rechten Auge episclerale und ciliare Injection. Das untere Drittel der Cornea ist undurchsichtig, narbig. Die Kammer sehr seicht, Iris atrophisch, schmutzigbraun, an die grau gewordene Linse angewachsen; nach unten ein schmales artificielles Colobom, dessen Schenkel in die narbige Cornea eingewachsen sind. Die Tension des Auges erhöht (T + 1) dasselbe spontan und auf Druck schmerzhaft. Lichtempfindung keine vorhanden.

Das linke Auge verräth äusserlich nichts Pathologisches. Mit dem Augenspiegel: in der Linsenperipherie speichenförmige, strichförmige Trübungen (Katarakta incipiens); Glaskörper rein. Der ganze Augenhintergrund von einer gelblich-weissen unregelmässig gestalteten Masse verdeckt, welche stellenweise mit ihren fetzigen, gekerbten Fortsätzen beinahe bis zur Mitte des Glaskörpers hineinragt. Nur der obere Theil der Papille ist sichtbar, die Retinalarterien kommen nur auf einer kleinen

Strecke unter dem sie deckenden Gebilde zum Vorscheine. Auf der Nasalseite scheint die Hauptmasse dieses weissen Gebildes sich unten zu befinden; hier ist es auch am dicksten und besitzt auch an dieser Stelle ein Netz aus sehr feinen, neugebildeten Gefässen. Auf dem ganzen Augenhintergrunde zerstreut befinden sich kleinere, streifenförmige Blutungen. Sehen: Handbewegungen; Lichtempfindung aus 1 *m*, Projection unbestimmt. Während des 18tägigen Aufenthaltes an der Klinik trat keine Aenderung des Zustandes ein.

Auch aus Retinalblutungen, die auf albuminurischer Grundlage entstanden, sah man Bindegewebe sich entwickeln. Im Falle Martinets (31) bildete sich nach Glaskörpertrübungen, recidivierenden Blutungen, vascularisiertes Bindegewebe an der Retina. In den Fällen von Proebsting (26), Purtscher (60) und Oeller (64) entstand das Leiden im Verlaufe einer typischen Retinitis albuminurica.

Der Oxalurie hat noch Mackenzie (1) hinsichtlich der Bildung von Bindegewebe eine Rolle zugeschrieben. Der Harn eines 19 Jahre alten Patienten enthielt viel oxalsauren Kalk. Seit Mackenzie hat kein anderer Beobachter einen ähnlichen Fall zu Gesicht bekommen, so dass es fraglich ist, ob nicht auch hier gewöhnliche juvenile Blutungen das Leiden herbeigeführt haben.

Ausser diesen Allgemeinerkrankungen, die in der Aetiologie mit mehr oder weniger Berechtigung figurieren, gibt es zahlreiche Fälle mit negativem internen Befunde. Bei dem einen oder anderen finden wir im Krankheitsverlaufe einige Anhaltspunkte für die Erklärung der Affection. So kann bei einem Patienten Van der Laans (13), der an Netzhautblutungen litt und später an Gehirnapoplexie starb, mit Wahrscheinlichkeit auf eine (vielleicht luetische) Erkrankung sämmtlicher Gefässwände geschlossen werden. Jedoch ist es schon fraglich, ob z. B. bei dem 27 Jahre alten Patienten Aubineaus (Guilbaud thèse) der erwähnte Alkoholismus die Ursache der Retinalerkrankung war.

In einzelnen Fällen gibt eine vorausgegangene Augenerkrankung die Erklärung für die Bindegewebsproliferationen. So litt ein Patient Guilbauds an Neuritis optica haemorrhagica. Im Falle Lüderitz (52) sind die Proliferationen im Verlaufe einer Papillitis die infolge von Tumor cerebri entstand und mit Blutungen einhergieng. Aehnlich verhält sich der von mir beobachtete

VIII. Fall. Frau Josef B., 28 Jahre alt, Taglöhnersgattin, kam am 2. Jänner 1899 mit der Klage, dass seit September vorigen Jahres das Sehvermögen beider Augen zusehends abnehme und sie seit einem Monate kaum mehr sehe. Beide Augen äusserlich normal; Pupillen sehr weit, reagieren kaum; die brechenden Medien rein. Am Augenhintergrunde beiderseits hochgradige Papillitis; stark prominierende

Papille mit verwischten Grenzen, erweiterte geschlängelte Venen, verengte Arterien. Oberhalb der Papille des linken Auges befindet sich ein ovaler, ringförmiger, ziemlich prominierender weisser Strang, der auch die Austrittsstelle der Arterien aus der Papille (Fig. 2) verdeckt. Sehen: rechterseits Handbewegungen, linkerseits keine Lichtempfindung. Patientin ist seit 6 Monaten gravid. Nach der auf der I. geburtshilflichen Klinik vorgenommenen Untersuchung ist im Harn kein Eiweiss vorhanden, ihr Augenübel kann in keinerlei Zusammenhang mit der Gravidität gebracht werden. Die von Professor Jandrassik auf der II. internen Klinik ausgeführte Untersuchung ergab linkerseits eine Parese des Facialis und des Oberarmes, rechtsseitige Kopfschmerzen, und wenn man noch die Papillitis hinzurechnet, so muss man die Veränderungen von einer Geschwulst in der rechten Hirnhemisphäre ableiten. Der bindegewebige Ring ist offenbar das Resultat einer älteren Blutung infolge der Papillitis.

All diese Fälle abgerechnet, fand ich in der Literatur sechs Fälle, wo weder im Alter, noch in Constitutionskrankheiten eine Erklärung für die retinalen Proliferationen gefunden werden konnte, der Bindegewebsbildung jedoch einmalige oder recidivierende massenhafte Retinal- oder Glaskörperblutungen vorhergiengen; das sind die Fälle von Wecker (47), Rotmund-Eversbusch (20), Axenfeld (44), Theobald (30), Charnley (17), Plange (35). Diese Fälle bedürfen keiner besonderen Erklärung, denn wie oft sehen wir Glaskörper oder Retinalblutungen, deren Ursache wir nicht anzugeben vermögen.

Auch im Falle Strawbridges (7) können wir aus der Anamnese auf vorausgegangene Glaskörperblutungen schliessen. Das Sehvermögen seines Patienten besserte sich nach plötzlicher Verschlechterung, um alsbald ohne besonderer Ursache plötzlich wieder rückfällig zu werden. Aus einer anderen Ursache, als einer Blutung kann die momentan eintretende Sehstörung kaum erklärt werden. In weiteren zwei Fällen [Hirschberg (29) und Charnley (17)] hat ausser den mit dem Augenspiegel gefundenen massenhaften Glaskörpertrübungen kein anderweitiges Zeichen auf eine vorausgegangene Blutung hingewiesen; in Anbetracht dessen, dass diese Trübungen auch aus Exsudat bestehen konnten, ist die Beurtheilung dieser zwei Fälle kaum möglich.

Nach alledem können wir auf eine andere Art von Bindegewebsproliferationen auf der Retina übergehen, der die Bezeichnung Retinitis proliferans im engeren Sinne mit Recht zukommt. Die echte Retinitis proliferans kann aus einer einmaligen oder aus in grösseren Intervallen wiederholten Untersuchungen nicht diagnosticiert werden; wir können nur dann von einer Retinitis proliferans sprechen, wenn die Monate hindurch fortgesetzte Beobachtung des eigenthümlichen Verlaufes zur Aufstellung dieser Diagnose berechtigt. Theilweise ist das auch die

Ursache, warum aus der uns zur Verfügung stehenden reichen Literatur nur auf ein oder zwei Fälle mit Bestimmtheit diese Bezeichnung angewendet werden kann.

Bei der echten Retinitis proliferans erfolgt der Verfall des Sehvermögens allmälich sozusagen unbemerkt. Das im Augenhintergrunde sichtbare bindegewebige Gebilde ist in fortwährender Vergrösserung und Ausbreitung begriffen, ohne dass anderweitige Veränderungen, z. B.

Fig. 2.

Retinal- oder Glaskörperblutungen eine Erklärung dieser Vergrösserung geben würden, und ohne dass es irgend einem therapeutischen Eingriff gelänge, diese Proliferationen zur Rückbildung oder auch zum Stillstand zu bringen. In dem Maasse, als das Leiden fortschreitet, entstehen solche degenerative Veränderungen am Auge, wie sie in einzelnen Fällen von Bindegewebsproliferationen nach Blutungen erwähnt werden: Starbildung mit hinteren Synechien, hierauf Atrophie des Bulbus. Auch hier können Retinalblutungen auftreten, spielen jedoch entschieden eine untergeordnete Rolle und kommen nur als Begleiterscheinungen in Betracht. Umsomehr

treten die Gefässveränderungen in den Vordergrund, welche besonders im Anfangstadium des Leidens gut zu beobachten sind und auf eine hochgradige venöse Stauung hinweisen. Als Hauptmerkmal der Retinitis proliferans würde ich den progressiven Charakter derselben betrachten. Das Bild dieser Erkrankung ist nach einmaliger Untersuchung von den Bindegewebsproliferationen anderen Ursprungs in Anbetracht der unberechenbaren Mannigfaltigkeit der Gestaltungen nicht zu unterscheiden. Nicht in jedem Falle werden die aus Hämorrhagien entstandenen Proliferationen nach Resorption des Blutes, oder die aus recidivierenden Blutungen hervorgegangenen, zwischen zwei Recidiven ihren Ursprung verrathen; in solchen Fällen entscheidet nur der weitere Verlauf; verdankt das Bindegewebe seine Entstehung einer Haemorrhagie, so entwickelt es sich nicht weiter, kann sich sogar bis zu einer gewissen Grenze verkleinern, wenn keine neuere Blutung eintritt; die Bindegewebsbildung der echten Retinitis proliferans schreitet langsam aber unaufhaltsam vorwärts. Die Retinitis proliferans befällt hauptsächlich jugendliche Individuen, ihre Ursache ist derzeit unbekannt. Die einzige Theorie zur Erklärung dieses Leidens ist die Banholzers, wonach die Ursache der Erkrankung ein functionelles Herzleiden wäre, derzufolge eine hyperplastische Entzündung an der Retina entstanden ist. Aller Wahrscheinlichkeit nach ist das Wesen der Affection in einer bisher nicht näher gekannten Erkrankung der Retinalgefässe zu suchen. Den typischen Verlauf der Retinitis proliferans zeigt der folgende:

IX. Fall. Barbara K., 17 Jahre alt, Dienstbote. Das Sehvermögen ihres rechten Auges begann vor 4 Jahren allmählich abzunehmen. Seit 3 Jahren sieht sie mit demselben nichts. Am linken Auge stellte sich die Sehstörung vor 6 Wochen ein. Seit einer im Kindesalter überstandenen exanthemischen Erkrankung war Patient gesund.

12. October 1895. Conjunctiva und Cornea beider Augen normal. Die Kammer des rechten Auges von mittlerer Tiefe, Farbe und Faserung der Iris normal. Der Pupillenrand an drei Seiten an die vordere Linsenkapsel angewachsen. Linse grauweiss, ihre Kapsel stellenweise verdickt. Das Auge schmerzlos. Tension normal. Sehen: Lichtschein wird nicht angegeben.

Die Kammer des linken Auges von mittlerer Tiefe, Iris normal, Pupille mittelweit, rund, schwarz, reagiert gut. Mit dem Augenspiegel erhält man einen graurothen Reflex. Die Grenzen der Sehnervenpapille sind derart verwaschen, dass ihre Stelle nur aus der Confluenz der Arterien vermuthet werden kann. Der ganze Augenhintergrund von einem grauen Schleier verdeckt, der um die Papille herum am intensivsten ist; nur stellenweise scheint die rothe Farbe der Uvea durch. Ein Theil der Arterien wird von der grauen Proliferation verdeckt; die sichtbaren

Arterien normal, die Venen verdickt, geschlängelt, ihre Umrisse verschleiert. Unten wird ein Theil wahrscheinlich der Vena temp. inferior zwischen den grauen Massen sichtbar; in der Vergrösserung der brechenden Medien erscheint derselbe rabenfederkieldick. Die grauen Theile des Augenhintergrundes sind von stark hypermetropischer Refraction. Sehen: $^4/_{60}$, durch Glas nicht zu bessern.

Das Individuum ist ein kräftig gewachsenes, sonst gesundes Bauernmädchen. Interne Untersuchung negativ. Therapie: 3grammige Einreibungen mit grauer Salbe.

Am 4. November ist hiemit die 30. Einreibung fertig.

Der linke Augenhintergrund beinahe gleichmässig grau, die Arterien kaum wahrnehmbar, die grauen Massen prominieren immer mehr in den Glaskörper. Therapie: Jodkali.

15. December. Klagt über zunehmende Sehstörung. Visus des linken Auges. Fingerzählen aus 2 *m* Distanz.

20. Januar 1896. Das am Augenhintergrunde zur Entwicklung gelangte Gebilde entsendet membranartige und verästete Fortsätze in den Glaskörper, von denen ein Theil auch bei focaler Beleuchtung schon an der Nasalseite sichtbar wurde. Die Details des Augenhintergrundes sind nicht mehr kenntlich sichtbar, nur ein Theil der obenbeschriebenen dicken Vene sticht durch seine rothe Farbe von den grauen Gebilden ab. Sehen: Fingerzählen auf 1 *m*. Therapie: Pilocarpininjectionen zu $^1/_2$ *cg*.

24. Januar. Pilocarpin wird nicht vertragen. Klagt über Schwindel, Sausen. Therapie: Bromkali.

Nach Aussetzen der Injectionen leidet Patientin noch zwei Wochen hindurch an häufigen Schwindelanfällen. Puls sehr schwach, zuweilen kaum fühlbar, zwischen 90 und 110 in der Minute. Innenorgane zeigen sonst keine Abweichung von der Norm. Patientin verlässt die Klinik.

Am 19. März. Die Oberfläche der in den Glaskörper reichenden Proliferation ragt soweit hinein, dass einzelne Theile auch bei focaler Beleuchtung schon sichtbar sind. Ohne Correctionslinse kann nur aus 20—30 *cm*. Entfernung mit dem Augenspiegel hereingesehen werden. Die rothen Farbe der erwähnten erweiterten Vene wird noch wahrgenommen. Sehen: Handbewegungen, Lichtschein aus 1 *m*; Projection bis zum Centrum eingeengt.

Beiläufig ein halbes Jahr nach ihrer Entlassung von der Klinik erschien Patientin abermals in der Ambulanz. Der rechte Augapfel ist weich und verkleinert und zeigt annähernd eine viereckige Form. Die Iris an die Linse ringsherum angewachsen.

Am linken Auge einige hintere Synechien, in der Linse haben sich in der Aequatorgegend speichenförmige Trübungen gebildet; die Glaskörperproliferationen reichen bis nahe an die hintere Oberfläche der Linse.

4 Wochen später ist die Linse bereits in dem Maasse grau, dass man durch dieselbe nicht mehr hindurchsehen kann.

Ich muss hervorheben, dass während des ganzen Krankheitsverlaufes weder im Glaskörper, noch an der neugebildeten Proliferation eine Spur einer Haemorrhagie sichtbar war. Aus dem am linken Auge bis zu Ende beobachteten Krankheitsverlaufe können wir mit vollem Rechte darauf schliessen, dass das rechte Auge früher unter ähnlichen Veränderungen zugrundegegangen ist und die Atrophie des Bulbus früher oder später auch am linken Auge eintreten wird.

Ein ähnlicher Fall kam auch in der Praxis des Docenten Emil v. Grósz vor, dessen Mittheilung er so gütig war, mir zu gestatten.

X. Fall. Der 22 Jahre alte, sonst vollkommen gesunde Patient erschien im Jänner 1896 mit der Klage, dass das Sehvermögen am linken Auge sich seit 2 Wochen verschlechtere. Die Sehnervenpapille war geschwollen, die Grenzen unkenntlich, Venen ausserordentlich geschlängelt, erscheinen gänsekieldick; die Retina grau, stellenweise sehr verdickt, von stark hypermetropischer Refraction. In der Gegend der Macula lutea bestehen Tüpfel, die auf eine fettige Degeneration hinweisen. Sehschärfe am rechten Auge vollkommen, am linken $^5/_{50}$.

Auf eine energische Inunctionscur besserte sich während 3 Wochen das Sehvermögen des linken Auges auf $^5/_{70}$, um sich alsbald wieder zu verschlechtern und bis December 1898 auf Fingerzählen aus 5 *m* Distanz zu sinken. Die Veränderungen des Augenhintergrundes zeigen eine langsame aber continuierliche Progression; einzelne Theile der Retina prominieren auf mehrere Millimeter in Form grauer, holperiger Hügel, stellenweise verschwinden die Arterien, anderwärts tauchen sie wieder zwischen den verdickten Retinatheilen auf. Nirgends eine Spur von Haemorrhagien. Bei der letzten Untersuchung konnte man nur mehr vom oberen Theile des Augenhintergrundes einen rothen Reflex erhalten.

Ich konnte in der Literatur keinen Fall finden, der mit dem angeführten übereinstimmte und in seinem ganzen Verlaufe bis zu Ende beobachtet worden war. Am meisten stimmt mit diesem Krankheitsbilde — soweit man dies aus der Beschreibung beurtheilen kann — der von Goldzieher im Jahre 1898 in der XII. Sitzung des Vereines der Spitalsärzte vorgeführte Fall überein, von den eigenthümlichen herdweise gruppierten Verästelungen der Retinalgefässe abgesehen, welche in meinem Falle fehlten. Goldzieher ist geneigt, das Leiden auf eine vom Bindegewebsgerüste ausgehende fibromatöse Wucherung zurückzuführen, als deren Ursache er eine angeborene Disposition annimmt.

Ausserdem sind noch vier Fälle verzeichnet (Jaeger (3), Manz, Goldzieher), wo weder von einer Blutung, noch von den Residuen einer solchen Erwähnung geschieht. Von diesen gehört vielleicht der Fall 3

von Manz und der von Goldzieher im Jahre 1893 publicierte, zur echten Retinitis proliferans. Die beiden anderen Fälle wurden nur einmal untersucht.

Eine eigenartige Form der Bindegewebsproliferation von der Retina in den Glaskörper ist jene, wovon Fig. 84 des Jaeger'schen Atlas ein Beispiel demonstriert, welches von Hirschberg (29) ausführlicher beschrieben wurde.

Von der Papille oder deren Umgebung reicht, ausgehend von irgend einem grösseren Arterienstamme, ein Netz von feinen Blutgefässen in den hellen, durchsichtigen Glaskörper; dieses Gefässnetz flottiert bei den Bewegungen des Auges. Nach Hirschberg wachsen diese Gefässe nicht bloss in den Glaskörpern, sondern sind im Bindegewebe eingebettet; dieses Bindegewebe ist jedoch so dünn und durchscheinend, dass es mit dem Augenspiegel nicht als gesondertes Gewebe erkannt werden kann. In einigen hiehergehörigen Fällen wurden in anderen Theilen des Augenhintergrundes die allgemein bekannten Bindegewebsproliferationen gefunden. Die Aetiologie dieser Gefässnetzproliferation ist mit der der gewöhnlichen Bindegewebsproliferationen identisch, insoferne sich auch diese nach Retinablutungen entwickeln. In der Literatur habe ich 11 einschlägige Fälle gefunden, von denen 6 in verschiedenen Gruppen eingetheilt werden konnten, 5 entwickelten sich nach Netzhautblutungen aus unbekannter Ursache.

2. Aus Verletzungen hervorgehende Bindegewebsproliferationen.

Ganz unabhängig von der oben besprochenen und besonders früher ohne Distinction Retinitis proliferans benannten Erkrankung finden wir in den Werken verschiedener Autoren Beschreibungen, wo von weissen prominierenden Proliferationen im Augenhintergrunde die Rede ist, die infolge von Traumen entstanden sind und deren Beschreibung auf die Bindegewebsproliferationen aus anderer Ursache vollkommen passt. Namentlich kommen hier solche stumpfe Schläge und Contusionen in Betracht, welche die hintere Bulbushälfte treffen. Nach perforierenden Verletzungen, oder schweren Traumen, welche die vordere Bulbushälfte treffen, können wir theils der complicierenden Veränderungen, theils der grauen Verfärbung der Linse wegen, seltener derartige Erkrankungen des Augenhintergrundes zu Gesichte bekommen. Die Contusionen, welche die hintere Bulbushälfte treffen, rühren beinahe ausnahmslos von Schussverletzungen her, in welchen das Projectil — sehr häufig bei Selbstmordversuchen eine Revolverkugel — die Schläfe, beziehungsweise die äussere Orbitalwand durchdringt und den Bulbus contundiert; zuweilen bleibt die Kugel, indem sie vom elastischen Bulbus abprallt, an der inneren Orbitalwand stecken, ziemlich häufig dringt sie jedoch in die

Orbita der anderen Seite ein und indem sie auch das andere Auge berührt, bohrt sie sich in das Schläfenbein ein, oder verlässt dasselbe. Ein derartiges Projectil kann natürlich die verschiedensten Zerstörungen in den Augenhöhlen anrichten, wie Zermalmung des Sehnerven, Zerreissen der motorischen Nerven und Muskeln des Auges u. s. w. Im Anschluss an diese Verletzungen oder ohne dieselben kommt es sehr häufig zu intraoculären Blutungen, welche in Form von dunkeln Massen einen grossen Theil des Glaskörpers ausfüllen. Blutungen entstehen natürlich aus einer Ruptur der Retinal- eventuell der Chorioidealgefässe. Längere oder kürzere Zeit nach der Verletzung tauchen nach Aufhellung des Glaskörpers die erwähnten weissen Auflagerungen an der Stelle des Blutextravasates auf, welche sich von den im I. Theile besprochenen höchstens darin unterscheiden, dass sie dichtere, gröber gestaltete Massen bilden, während wir einer in feine Fäden auslaufenden, spinngewebeartigen Structur seltener begegnen. Eine andere Abweichung besteht darin, dass die weissen Proliferationen zuweilen in grosser Anzahl von Pigmenthaufen umgeben sind; häufig befindet sich Pigment unter den Membranen, wodurch dann diese dünnen, sonst weissen Gebilde eine bläulichgraue Farbe zeigen.

Ueber das Wesen der Affection war man lange nicht im Klaren. Die erste Beobachtung rührt meines Wissens von Knapp (1868) her. Der durch einen Revolverschuss verletzte Patient kam 8 Tage nach der Verletzung in seine Behandlung; bei der ophthalmoskopischen Untersuchung fand Knapp am verletzten Auge ein die Gegend der Sehnervenpapille verdeckendes grosses Blutextravasat, an dessen Stelle 5 Monate später ein weisses, prominierendes, stark pigmentiertes Gebilde sichtbar wurde. Knapp, der keine Kenntnis von einem ähnlichen Falle hatte, sprach dasselbe für ein Exsudat an.

In derselben Weise beurtheilte Cohn (4) einen ähnlichen Fall, den auch Waldeyer histologisch untersuchte; seine Diagnose lautete: Chorioretinitis chronica, das an der Retinaoberfläche gefundene Gebilde bezeichnete er als Exsudat und constatierte auch gleichzeitig die fibröse Degeneration von Retina und Chorioidea. Für diese Ansicht nahm auch Goldzieher (18) in der Discussion Stellung, welche über diesen Gegenstand zwischen ihm und Berlin (19) im Jahre 1881 stattfand. Goldzieher theilt aus dieser Zeit 2 Fälle mit, deren einer Gegenstand histologischer Untersuchung war; bei der Unsuchung wurde ein $1^1/_2$—2 *mm* dicker, gefässreicher, jedoch zellarmer Herd gefunden, der die Retina und Chorioidea umfasste und auch verknöcherte Inseln enthielt. Berlin, der dies auch bereits im Graefe - Saemisch'schen Handbuche erwähnt hat, behauptet, dass das nach Schussverletzungen am Augenhintergrunde sichtbare weisse Gebilde nicht das Product einer plastischen Chorioretinitis, sondern eine aus dem gelegentlich der Verletzung aus den

Gefässen der Chorioidea und Retina ergossenen Blute gebildete Fibrinmasse, eventuell aus der Organisation derselben hervorgegangenes Bindegewebe sei.

Zur Stütze seiner Annahme führt Berlin an, dass sowohl im Falle von Cohn, als auch in dem von Goldzieher die für einen chorioiditischen Herd gehaltene Partie sehr arm an zelligen Elementen, und der Ciliarkörper normal war; lauter Umstände, welche gegen einen Entzündungsprocess sprechen. Die Verknöcherung an und für sich ist auch kein absoluter Beweis für eine Entzündung, denn bekanntermaassen können sich aus massenhaften chorioidealen Blutextravasaten oder solchen, die zwischen Chorioidea und Retina stattfinden, ebenso Verknöcherungsinseln entwickeln, wie in einem Gewebe das aus Exsudat hervorgegangen ist. Seit dieser Zeit haben die Autoren beinahe ohne Ausnahme die Auffassung Berlins acceptiert, für welche thatsächlich auch die klinischen Erscheinungen sprechen: Die Proliferationen sitzen stets vor der Retina und verdecken die Retinalgefässe eventuell die Papille; als Residuen der Blutungen müssen wir auch jene massenhaften, kohlschwarzen Pigmentablagerungen betrachten, welche mit den weissen Gebilden untermischt vorkommen, oder deren Saum bilden. Auch die Uebersicht der publicierten Fälle lässt die Ansicht Berlins sehr plausibel erscheinen, denn in jedem Falle, welcher kurz nach der Verletzung zur Untersuchung gelangt war, wurden an Stelle der später sich entwickelnden Proliferationen ausgebreitete Haemorrhagien constatiert, und waren in einzelnen Fällen sogar noch lange Zeit (in den Fällen Scheidemanns (45) $1^1/_2$ Jahre) sichtbar. Von Blutungen am Augenhintergrunde geschieht nur in jenen Fällen keine Erwähnung, wo die Untersuchung mehrere Monate oder Jahre nach der Verletzung stattgefunden hat.

Von den in der Literatur aufgetauchten 21 Fällen von Bindegewebsproliferationen traumatischen Ursprunges wurden 13 durch Orbitalschüsse herbeigeführt und nur 9 rührten von einer stumpfen Verletzung (Schlag, Fall), welche das Auge von vorne traf, her. Unter den Complicationen ist die Ruptur der Chorioidea zu erwähnen, welche zufolge ihrer Gestalt und aus den dieselbe überbrückenden Arterien leicht von den weissen Bindegewebsproliferationen unterschieden werden kann. Im allgemeinen liegt der Gedanke nahe, dass die Rupturen der Chorioidea bei diesen Verletzungen häufiger sind, als wir sie zu Gesichte bekommen, nur dass sie sich unter den massigen Retinalproliferationen verbergen. Wenn wir uns auch nicht ganz der Ansicht Weckers anschliessen können, der die weissen, prominierenden Gebilde aus der Vernarbung von Retina- und Glaskörperrupturen erklärt und dieselben sozusagen für das Resultat einer Hypercicatrisation hält, so ist es dennoch nicht unwahrscheinlich, dass die Herde, welche die Retina und Chorioidea einbeziehen und die in den

histologisch untersuchten Fällen beschrieben wurden, an der Rupturstelle von Chorioidea und Retina theils aus der Organisation des ergossenen Blutes theils aus echtem Narbengewebe bestehen.

Der Grad der Sehstörung wird natürlich in erster Reihe vom Grade der Zerstörung des Sehnerven, in zweiter Reihe von der Localisation der zurückgebliebenen Proliferationen abhängen. Die Fälle zeigen, dass die Sehschärfe, welche nach Resorption des Blutes und der Bildung des Bindegewebes zurückbleibt, nur sehr selten einer Besserung fähig ist, für gewöhnlich jedoch auch nicht weiter verfällt. Ausnahmen sind auch hier möglich, wie wir dies in dem weiter unten beschriebenen Falle sehen werden.

Fig. 3.

XI. Fall. M. K., 52 Jahre alt, Wirtschaftsbeamter, wurde im August 1892 angeblich meuchlings in der rechten Schläfe angeschossen. Das Projectil wurde nicht gefunden; das Sehvermögen des rechten Auges gieng nach dem Schuss ganz verloren, die Sehkraft des linken Auges hatte auch stark abgenommen, trotzdem konnte er bis 20.—21. August 1897 mit demselben gut schreiben und lesen, worauf auch das Sehvermögen dieses Auges eine hochgradige Abnahme erfuhr.

14. September 1897. Conjunctiva, Cornea und Iris erscheinen beiderseits äusserlich normal.

Der rechte Bulbus steht etwas tiefer in der Orbita als der linke; Bewegungen nach allen Richtungen frei, weicht jedoch beim Fixieren nach aussen ab. Brechende Medien rein. In der Mitte des Augenhinter-

grundes (Fig. 3) ein 15—20 Papillen grosses Gebilde, lebhaft glänzend weiss, $^1/_2$—1 *mm* über das Niveau der Retina erhaben und unregelmässig fünfeckig, welches die Papille, die Macula lutea und das Anfangsstück der Retinalgefässe verdeckt. Die Ränder der Proliferation sind überall von einem dichten, dicken Pigmentsaum eingefasst; kleinere Pigmenthaufen sind auch an anderen Theilen des Augenhintergrundes sichtbar. Die sichtbaren Theile der Retinalgefässe sind etwas geschlängelt. Kein Lichtschein.

Im hinteren Theile des Glaskörpers des linken Auges ist eine diffuse Trübung vorhanden. Die Papille ist röther als normal, ihre Grenzen undeutlich; die Venen gefüllt, stellenweise geschlängelt. Unterhalb der Papille befindet sich eine halbmondförmige Proliferation von gleicher Beschaffenheit wie die am rechten Auge, welche 8—10 Papillen gross, mit gleich stark pigmentiertem Saume versehen ist und die nach abwärts verlaufenden Retinagefässe deckt. Der grösste Theil des Gebildes ist von lebhaft weisser Farbe, der der Papille zugekehrte Rand bläulich-grau; an zwei Stellen kommen aus der Tiefe der weissen Masse feine, mit einander anastomosierende Blutgefässe an die Oberfläche. Ueber dem der Papille näher befindlichen Gefässbündel erscheinen zwei längliche kirschrothe Haemorrhagien auf dem weissen Gebilde, von denen eine auch auf den benachbarten normalen Retinaabschnitt hinüberzieht und sich in zarter Verjüngung in den Glaskörper erstreckt; die Blutungen befinden sich knapp neben den neugebildeten Gefässen, einige kleinere Gefässe münden gewissermassen in den Blutaustritt. Die Retina sieht zwischen Auflagerung und Papille atrophisch aus, indem die Chorioidealgefässe durchscheinen. In den Retinatheilen oberhalb der Papille ist stellenweise ein dünner, schleierartiger, undeutlich begrenzter Belag, der die Gefässe verdeckt, vorhanden. Visus: Fingerzählen aus $2^1/_2$ *m*. Therapie: mit Rücksicht auf den sonstigen Körperbau, 2*gr*-ige Einreibungen mit grauer Salbe.

15. October: Entlassung nach 24 Inunctionen. Der Zustand des rechten Auges unverändert. Am linken Auge klagt Patient über Verschlechterung des Sehvermögens. Am Grunde der vorderen Augenkammer etwas frisches Blut, die Iris grün; keine Spur von entzündlichen Erscheinungen. Der Glaskörper von diffusen und flockigen Trübungen erfüllt, so dass der Augenhintergrund, obwohl man mit dem Spiegel einen rothen Reflex erhält, nicht sichtbar ist.

Wir haben es hier offenbar mit einem Falle zu thun, wo das Projectil beide Bulbi beschädigt hat, insoferne als nach Angabe des Patienten auch das Sehvermögen des linken Auges nach der Verletzung eine starke Herabsetzung erfahren hat. Ausserordentlich auffallend ist der Umstand, dass, während Patient mit dem linken Auge noch 5 Jahre nach der Verletzung schreiben und lesen konnte, also eine Sehschärfe von min-

destens $^5/_{20}$—$^5/_{30}$ gehabt haben musste — sein Sehvermögen ohne neueres Trauma spontan abzunehmen begann und zur Zeit des Eintrittes in die Klinik auf nurmehr Fingerzählen reduciert war. Die Ursache dieser neuerlichen Herabsetzung der Sehschärfe erkannten wir in einer durch frische Netzhaut- und Glaskörperblutungen sowie offenbar auch durch Blutimbibition herbeigeführten diffusen Trübung des Glaskörpers. Das Leiden nahm an diesem Auge offenbar den gleichen Verlauf wie in den Fällen, wo der Ursprung auf recidivierende Blutungen zurückzuführen ist; eine Erscheinung, wie ich keine ähnliche in der Literatur verzeichnet fand. Noch auffallender war die bei der Entlassung beobachtete zweite Recidive, bei der durch das ergossene Blut nicht nur der Glaskörper getrübt wurde, sondern Blut auch am Grunde der Augenkammer zum Vorschein kam. Die Blutungen des Augenhintergrundes entstammen offenbar den Gefässen des neugebildeten Bindegewebes selbst. Zu dieser Annahme berechtigt sowohl der Ort der Blutung als auch die Lage neben dem erwähnten Gefässnetz, umsomehr als auf den normalen Theilen der Netzhaut keine aparte, also aus den Netzhautgefässen stammende Blutung sichtbar war. Bei der zweiten Recidive waren die Glaskörpertrübungen möglicherweise gleichen Ursprunges, doch gibt dies keine Erklärung für das Hyphaema. Wir müssen daher nothgedrungen eine Erkrankung der Gefässwände des gesammten Uvealtractes annehmen, welche auch als Ursache der Irisblutungen in Betracht kam. In welchem Verhältnis diese Gefässerkrankung zu den Bindegewebsproliferationen steht, die infolge von Verletzung entstehen, lässt sich ohne pathologisch-anatomische Untersuchung schwer angeben. Die Schlängelung der Netzhautvenen und die dünnen schleierartigen Gebilde, welche stellenweise die Arterien verdecken, lassen darauf schliessen, dass an diesem Auge seit der ersten grossen Haemorrhagie eine Retinitis bestanden und im Laufe der Zeiten zu kleineren Blutungen Veranlassung geboten hatte. Es ist nicht ausgeschlossen, dass die Localisation des Projectils, vielleicht spätere Lageveränderungen desselben, Alterationen der Gebilde des Augenhintergrundes hervorgebracht hatten. Doch konnten wir in keinem Symptom einen Beweis hiefür erblicken.

XII. Fall. P. G., 42 Jahre alt, Lehrerin, hatte sich am 24. September 1895 in selbstmörderischer Absicht in die rechte Schläfe geschossen. Nach der Schussverletzung war sie angeblich vier Wochen bewusstlos. Das Sehvermögen des linken Auges gieng verloren, der Bulbus war vorgetrieben.

Patientin kam im Juni 1898 in die Ambulanz der Augenklinik. Der rechte Bulbus war weiter nach hinten in die Orbita gesunken; die Cornea gerade nach vorne gerichtet, Rotationskreise nach allen Richtungen sehr klein. Die vorderen Theile und die brechenden Medien des Auges normal.

Die Papille ist weiss; vor ihr zieht in schiefer Richtung ein erhabener bläulich-weisser $^1/_2$ Papillendurchmesser dicker Strang, welcher sich nasalwärts nach zwei Richtungen verzweigt und in der normalen Retina verliert. Aehnlich aussehende strangartige Erhabenheiten, die sich nach mehreren Richtungen verzweigen, sind in dem Gebiete zwischen Papille und Macula lutea in Verbindung mit dem früher erwähnten Gebilde zu sehen und an zahlreichen Stellen mit kohlschwarzen Pigmentschollen bedeckt. Um diese Gebilde herum ist die Farbe des Augenhintergrundes gelblich, das Chorioidealpigment dilaceriert. Diese Gefässe, einige geschlängelte Venen abgerechnet, von normalem Verlaufe. Am Auge fehlt jede Lichtempfindung.

Das linke Auge ganz normal, Sehvermögen vollkommen, an der rechten Schläfe eine stark eingezogene Narbe; das Projectil wurde nicht entfernt und sitzt nach den von der Patientin vorgezeigten Röntgen-Photographien in der inneren knöchernen Wand der rechten Orbita.

Auch nach anderweitigen Verletzungen gelangen Bindegewebsproliferationen zur Entwicklung und halte ich diesbezüglich folgende zwei Fälle für erwähnenswert.

XIII. Fall. (Fig. 4). Julius K., 13 Jahre alter Schulknabe. Am Ostermontag 1897 wurde sein linkes Auge durch einen Steinwurf verletzt. Das Auge blutete, das Sehvermögen war herabgesetzt.

14. October 1897. Das rechte Auge normal. Ueber den inneren oberen Quadranten der linken Cornea zieht saitenförmig eine feine lineare Narbe. Die vordere Kammer von normaler Tiefe. Iris und Pupille normal, brechende Medien rein. Die Sehnervenpapille blass, ihre Grenzen etwas verwischt; oberhalb derselben befindet sich ein $^3/_4$ Papillen breites, $2^1/_2$ Papillen langes Gebiet, welches quer steht, schwach bogenförmig gekrümmt, lebhaft weiss und scharf begrenzt ist; über demselben verlaufen die Netzhautgefässe unverändert. Auf dem weissen Areale und um dasselbe herum liegen zahlreiche, theils retinale, theils chorioideale Pigmentschollen. Zwischen Papille und Macula lutea wird die Netzhaut von einem schleierartigen, bläulichgrauen Gewebe bedeckt, das sich flach ausbreitet und die Gefässe stellenweise ganz verdeckt. Aus diesem Gewebe zieht an mehreren Stellen ein ähnlich beschaffener, in die Länge gezogener Faden in radialer Richtung der Peripherie zu. Die Retina ist in den Partien um das graue Gewebe herum trübe, stellenweise weiss; die Macula hebt sich in Gestalt eines lebhaft rothen Fleckes ab. Verlauf und Caliber der Gefässe zeigen keine auffallenden Veränderungen. Refraction astigmatisch. Die Rotationskreisbögen normal, zweitgradiger Strabismus divergens. Sehschärfe des rechten Auges $^5/_{15}$, Hm $= 0{\cdot}5$ D, V $= ^5/_7$. Sehschärfe des linken Auges $^5/_{70}$ durch Glas nicht corrigierbar.

Patient kam seit seinem ersten Erscheinen anfangs wöchentlich einmal, später in längeren Intervallen in die klinische Ambulanz. Das

der Retina aufliegende graue Gewebe zeigte nach Monaten eine gewisse Rückbildung; einzelne Theile desselben wurden durchscheinender, weniger gut sichtbar und sein Umfang nahm im ganzen ab. Die Sehschärfe besserte sich auf $^{5}/_{50}$.

In diesem Falle hat der Insult, der das Auge traf, ausser der Verletzung der Cornea auch eine Ruptur der Chorioidea oberhalb des Sehnerven verursacht; aus den massenhaften Pigmentablagerungen können wir auf retinale und chorioideale Blutungen schliessen; das Umwandlungsproduct der ersteren ist das Gewebe, welches die Retina schleierartig überzieht und das sich — sicherlich infolge des günstigen Stoffwechsels

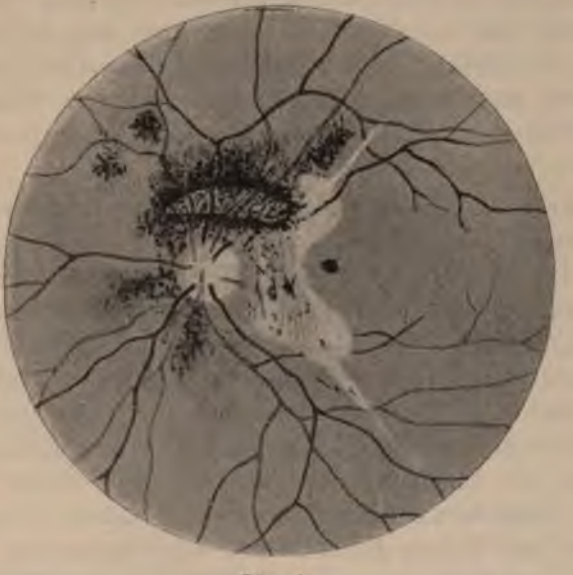

Fig. 4.

der mit der Jugend des Individuums zusammenhängt — einigermaassen zurückgebildet hat.

Folgender Fall ist nicht so sehr hinsichtlich seines klinischen Bildes als vielmehr des ursächlichen Momentes wegen von Interesse.

XIV. Fall. Stephan H., ein 10 Jahre alter Schulknabe, erschien zuerst am 27. August 1897. Die Eltern bemerken seit seiner Kindheit, dass „das linke Auge mehr nach innen steht und schielt"; der Knabe war stets gesund, seit seiner Geburt hat sein Auge kein Trauma getroffen. Das Kind kam sehr schwer mit Hilfe der Zange zur Welt; nach der Geburt war die linke Schläfe an der Applicationsstelle der Zange stark eingedrückt und mit Blut unterlaufen.

Das rechte Auge des Knaben ist normal, Sehkraft ungeschmälert. Der temporale und untere Rand der linksseitigen Orbita in hohem Maasse

eingesunken, der obere Theil der linken Gesichtshälfte weniger entwickelt als rechts; die linke Lidspalte etwas enger, der Bulbus liegt tiefer und ist normal gross; Conjunctiva, Cornea, Iris sind normal.

Pupille links enger als rechts, reagiert auf Licht träge, consensuell sehr gut. Das Auge convergiert auf einen 20 *cm* angenäherten Gegenstand gut, über diese Entfernung hinaus weicht es plötzlich nach aussen ab. Die brechenden Medien rein; geringgradige myopische Refraction. Die unteren $^3/_4$ Theile werden von einer weissgrauen, prominierenden undurchsichtigen Masse verdeckt, welche sich an der Papillengrenze in 4 Stränge theilt, die verschiedene Richtungen einschlagen, $1^1/_2$ Papillen lang sind, spitz endigen und über den Retinalgefässen verlaufen. Um die Papille herum befinden sich auf der Retina kreisförmig angeordnet plumpe Pigmenthaufen. Die Gefässe normal verlaufend, die Vena temp. inf. zeigt bevor sie sich unter den weissen Strang begibt, eine ampullenartige Erweiterung. Sehvermögen: Fingerzählen vor dem Auge; durch Gläser nicht zu verbessern.

Die Eltern des Kindes sind geneigt, das schlechte Sehvermögen des linken Auges auf die Verletzung bei der Geburt zurückzuführen. Soviel ist gewiss, dass seit der Geburt keine Verletzung das Auge traf und dass das Sehvermögen des Auges, seit dies überhaupt manifest wurde, ein gleichmässig schlechtes war; dieser Aussage der intelligenten Eltern, die ihr Kind ziemlich verzärtelten, können wir Glauben schenken. Wenn wir ausserdem auch noch die bedeutende Einsenkung der knöchernen Wand der linken Orbita in Betracht ziehen, so können wir mit ziemlicher Wahrscheinlichkeit die Annahme acceptieren, dass der Forceps bei der Geburt des Kindes vielleicht zufolge unrichtiger Application — das Schläfenbein eingebrochen, den Bulbus gedrückt und eine intraoculare Blutung verursacht hat, deren Residuen wir jetzt beobachten können. Von Verletzungen, die durch geburtshilfliche Operationen herbeigeführt worden sind — soweit ich mich ohne erst die Literatur nach dieser Richtung zu durchsuchen, erinnern kann — Abducenslähmungen und eine diffuse Trübung der Cornea bekannt.

Fassen wir die bis jetzt publicierten Fälle mit den meinigen zusammen, so können wir nebenstehende Tabelle zusammenstellen.

Aus den Daten dieser Tabelle — abgesehen von den Krankengeschichten — geht vor allem hervor, dass, die echte Retinitis proliferans abgerechnet, bei 96·70% der Bindegewebsformationen in der Netzhaut und im Glaskörper die als veranlassende Ursachen angeführten Constitutionskrankheiten oder anamnetischen Daten mit den ursächlichen Momenten der Retinal- und Glaskörperblutungen vollkommen identisch sind.

Als veranlassende Ursachen angegebene Erkrankungen und anamnetische Umstände		Zahl der Fälle	%	%
Krankheiten der Circulationsorgane	Juvenile Blutungen Haemophilie	42	34·70	
	Herzleiden, Gefässerkrankungen	6	4·95	
Infectionskrankheiten	Syphilis	8	6·60	
	Malaria	3	2·48	
Krankheiten des Stoffwechsels und der Niere	Diabetes	6	4·95	
	Albuminurie	4	3·30	
	Oxalurie (?)	1	0·83	74·35
Anderweitige Ursachen	Gravidität (?) Alcoholismus (?)	2	1·66	
Vorausgegangene Augenkrankheiten	Papillitis Neuritis Chorioid. diss.	4	3·30	
Aus unbekannter Ursache entstandene vorausgegangene Blutungen der Retina und des Glaskörpers		14	11·58	
Verletzungen	Schussverletzungen	16	13·25	22·35
	Verletzungen anderer Art	11	9·10	
Retinitis proliferans		4	3·30	3·30
Summe		121	100	100

Aus den Krankengeschichten erhellt, dass in all diesen Fällen theils die Anwesenheit solcher Blutungen oder deren Residuen constatiert wurden, oder aus den Antecedentien auf vorausgegangene Blutungen geschlossen werden konnte.

Die Fälle, die sich auf Syphilis zurückführen lassen, machen 6·78% sämmtlicher Fälle aus.

Wir besitzen keinerlei Angaben, aus welchen mit Sicherheit darauf geschlossen werden könnte, dass die Syphilis

anders als durch Vermittlung von Netzhautblutungen Proliferationen hervorzubringen imstande wäre. Von der Heilbarkeit der syphilitischen Fälle war bereits bei der speciellen Besprechung die Rede.

Die durch Verletzungen entstandenen Bindegewebsformationen sind die Resultate von massenhaften Blutungen und vielleicht in geringerem Maasse von Narbenbildungen.

Echte Retinitis proliferans konnte nur in 3·30% aller Fälle festgestellt werden. Es ist jedoch nicht ausgeschlossen, dass einzelne der übrigen Fälle gleichfalls hierhergehören, der kurzen Beobachtungsdauer wegen jedoch nicht mit Bestimmtheit hieher gezählt werden können.

Eine weitere Frage ist die, inwieferne die anatomischen Beobachtungen mit diesen statistischen und klinischen Thatsachen im Einklange stehen. Purtscher (60) referiert in seiner Arbeit ausser dem eigenen Falle über 6 weitere histologische Beobachtungen (Manz, Michel, Banholzer, Denig, Würdemann, Lüderitz). Alle diese Beobachtungen stimmen ihrem Wesen nach miteinander überein; die mit dem Augenspiegel auf der Retina sichtbar gewesenen prominierenden weissen Gebilde erwiesen sich ausnahmslos als ein dem Granulationsgewebe ähnliches Gewebe. Die Hauptmasse dieses Granulationsgewebes ist praeretinal gelegen und hängt in einzelnen Fällen kaum, in anderen enge mit der Retina zusammen. So berührt z. B. im Falle Purtschers die vor der Retina gelegene Masse an den meisten Stellen kaum die Membrana limitans interna und schmiegt sich nur dort der Retina an, wo durch grössere Blutungen eine Anlöthung erfolgt war. In den Fällen von Manz und Michel wachsen die Granulationen direct aus dem Bindegewebe der vorderen Netzhautschichten hervor. In mehreren Fällen scheinen die Granulationen von der Papillengegend auszugehen. Ausser diesem, offenbar neugebildeten Granulationsgewebe hat sich auch die Retina selbst wesentlich umgestaltet; der Hauptcharakterzug dieser Umwandlung ist die Hypertrophie des retinalen Bindegewebsnetzes, welche verschiedene, zuweilen sehr hohe Grade erreichen kann. Die Müller'schen Stützfasern bilden mächtige, in die Länge gezogene Arkaden, welche an manchen Stellen direct in das Granulationsgewebe an der Netzhautoberfläche übergehen, anderwärts durch die intact gebliebene Membrana limitans interna verdeckt werden. Desgleichen wurden in jedem einzelnen Falle auch Veränderungen der Netzhautgefässe constatiert. Die Vasculitis und Perivasculitis gibt die Erklärung für die Netzhaut — und Glaskörperblutungen. Die Blutungen geben einerseits das Nährmaterial zur Entwicklung von Granulationsgewebe ab, andererseits wirken sie auch durch ihre häufige Wiederholung als Reiz, welcher die Hypertrophie des Netzhautbindegewebes befördert. Auf der Chorioidea sind selten Veränderungen vorhanden, der Glaskörper ist degeneriert; secundäre Netzhautabhebungen sind häufig.

Ueber einen Fall, wo in vivo retinale Bindegewebsproliferation diagnosticiert und dann die histologische Untersuchung durchgeführt worden wäre, verfüge ich nicht; ich kann jedoch eine andere Beobachtung anführen, welche vom aetiologischen Standpunkte Wert hat.

A. W., 17 Jahre alt, Schneidergehilfe, wurde am 1. Februar 1895 in der rechten Schläfengegend angeschossen und verlor sofort das Sehvermögen; auf der Klinik wurde er mit der Diagnose „Haemophtalmus" ambulant behandelt. Im Monate Mai wurde das Auge zeitweise roth, schmerzhaft, aus dessen Innern konnte man ausser einer braunrothen Masse hinter der Pupille nichts weiter sehen, und wurde dasselbe am 25 .August wegen der heftigen Schmerzen enucleiert. Beim Durchschneiden des Bulbus wurde eine totale Netzhautabhebung gefunden. Der Trichter der abgelösten Netzhaut war von einer bindegewebigen Masse ausgefüllt, deren mikroskopisches Bild mit der Beschreibung der oben erwähnten praeretinalen Granulationsgewebe vollkommen übereinstimmt. Dieses Gewebe scheint von der Retina auszugehen, die in der Papillengegend mit der Chorioidea enge verwachsen ist. Es besteht in seinem hinteren Antheile hauptsächlich aus dicken Bindegewebsfasern, die sich mit Eosin gut färben, und ist daselbst arm an Zellelementen; der Verlauf der Fasern ist von hinten nach vorne gerichtet. Nach vorne verbreitert sich das Bindegewebe dem Trichter der abgelösten Retina entsprechend ganz allmählich, die Zahl der Fasern nimmt ab, ihr Bau wird feiner. Die Bindegewebszellen vermehren sich allmählich, mit einem Worte, das Gewebe nähert sich immer mehr und mehr dem Typus eines frischen granulierenden Bindegewebes. Stellenweise erscheinen kleinere und grössere Gruppen theils frischer, theils zerfallender Blutzellen, anderwärts, namentlich in der Gegend der Gefässe, erscheinen Schollen von Blutpigment angehäuft. In den vordersten Theilen des Gewebes befinden sich viele structurlose, hyalinartige Partien mit wenig ausgewanderten Leukocythen an den Rändern; hier finden sich Blutaustritte in grösserer Zahl. Zwischen diesem bindegewebartigen Gebilde und der hinteren Linsenfläche befindet sich ein grosses, flach ausgebreitetes Blutextravasat. Das Gewebe ist reichlich mit Blutgefässen versehen, doch konnte ich an keinem der Schnitte einen Zusammenhang dieser Gefässe mit jenen der Retina oder der Papille mit Sicherheit constatieren. Das hypertrophische Balkengerüste der abgelösten Netzhaut hängt mit dem beschriebenen Gewebe stellenweise zusammen.

Diesen histologischen Befund halte ich deshalb für erwähnenswert, weil derselbe den Beweis dafür erbringt, dass der grosse Bluterguss, der den Glaskörper erfüllte und dessen Umwandlung man zufolge der Undurchsichtigkeit der vorderen Theile des Auges in vivo nicht mit Aufmerksamkeit verfolgen konnte — sich zu einem Gewebe ähnlicher

Natur entwickelte, wie man es bei der mikroskopischen Untersuchung jener Gebilde gefunden hat, die unter der Bezeichnung Retinitis proliferans, oder retinale Bindegewebsformationen beschrieben werden.

Ueber die echte Retinitis proliferans im engeren Sinne besitzen wir fast gar keine histologischen Angaben. Goldzieher hat 1879 einen Bulbus präpariert, dessen Glaskörperraum von einer eigenartigen Geschwulst ausgefüllt war; die Geschwulst hatte eine, dem Lungengewebe ähnliche reticulierte Structur, und bestand aus Bindegewebszellen und structurlosen Lamellen; dieses Balkenwerk des Tumors übergieng direct in glasartige Ausläufer, die von der Limitans interna ausgiengen. Von Blutgefässen war keine Spur; aus dem anatomischen Befunde schliesst der Autor, dass es sich um ein eigenartiges Neugebilde handle, welches in die Gruppe der bindegewebigen Neoplasmen einzureihen wäre und mit den sogenannten Cylindromen verwandt sei. Der Autor hält diesen Tumor, wie er dies auch in seinem zu Heidelberg im Jahre 1896 abgehaltenen Vortrage auseinandersetzte, für eine Retinitis proliferans von riesigen Dimensionen und hob die hyaline Degeneration in der ganzen Geschwulst, sowie in sämmtlichen Membranen des Auges ganz besonders hervor. Natürlich müssen wir die Beurtheilung dieses Falles, solange kein neuerer und in vivo diagnosticierter Fall von Renitis proliferans zur histologischen Untersuchung gelangt, in suspenso belassen. Der Befund weicht aber so sehr von den erwähnten ab, dass derselbe unter keinen Umständen in eine Kategorie mit jenen gestellt werden kann, und wenn die Geschwulst thatsächlich nicht neoplastischer Natur ist, kann sie nur als Product einer echten Retinitis proliferans betrachtet werden.

Ausser dem Angeführten sind für die Kenntnis des Wesens der praeretinalen Bindegewebsproliferationen jene Thierversuche von Wichtigkeit, welche Pröbsting (40) angestellt hat. Pröbsting hat in den Glaskörper von Kaninchen Blut eingespritzt und durch diese Injectionen — abgesehen von der aus der Technik des Verfahrens zu erklärenden Netzhautabhebung — echte Bindegewebsproliferationen im Glaskörper hervorgerufen. Aus den umgebenden Geweben wanderten weisse Blutzellen in grosser Zahl in die Blutmasse ein und wandelten sich mit der Zeit zu Bindegewebe um. Das Haemoglobin wurde gleichfalls durch Leukocythen resorbiert; das Bindegewebsgerüste der Retina hypertrophierte in der Gegend des injicierten Blutes, mit einem Worte, es kamen von Etappe zu Etappe solche Veränderungen zustande, wie sie an menschlichen Augen beschrieben wurden. Aus diesen Experimenten folgt mit Bestimmtheit, dass die in den Glaskörper oder auf die Netzhautoberfläche ergossene Blutmasse auf die Retina und die Zellelemente des Glaskörpers reizend wirkt und die aus dieser Reizung hervorgehende reactive Entzündung, beziehungsweise die damit einhergehende Auswanderung von Zellen

theils die Umwandlung des Blutes in Bindegewebe, theils den Weitertransport des dazu geeigneten Blutpigmentes anregt.

Diejenigen, welche die Richtigkeit dieser Auffassung anzweifeln, werfen gewöhnlich die Frage auf, warum die Bindegewebsproliferationen, wenn sich das Bindegewebe thatsächlich aus einer Haemorrhagie entwickelt, so selten vorkommen, wo doch Netzhaut- und Glaskörperblutungen so häufig sind? Bezüglich dieser Frage glaubt Purtscher, dass sich sowohl aus spontanen als auch aus haemorrhagischen Blutungen nur dann Bindegewebe entwickelt, wenn die Resorption des ergossenen Blutes zufolge Erkrankung der Gefässe und Lymphwege eine unvollkommene ist.

Diese Behauptung kann höchstens mit Bezug auf die traumatischen Blutungen gelten, denn spontane Blutungen entstehen so wie so nicht aus Gefässen mit gesunden Wandungen.

Aus den Publicationen, sowie aus eigenen Beobachtungen habe ich den Eindruck gewonnen, dass diese Bindegewebsproliferationen nicht so selten sind, als man glaubt. Wer kann uns dessen versichern, ob nicht hinter jenen dichten undurchsichtigen Glaskörpertrübungen, die aus Blutungen hervorgehen und sich zuweilen nach Monaten oder Jahren kaum aufhellen, die bekannten Proliferationen der Retina sitzen? Die Patienten, die zum erstenmale mit grösseren Glaskörper- und Netzhautblutungen auf der Klinik erschienen sind und die nach Jahren beim Niederschreiben dieser Arbeit auf meine Aufforderung abermals kamen, bilden ein bedeutendes Contingent des verwerteten Materials, und unter diesen wieder gab es zahlreiche, die ich wegen der, im Verhältnisse zu anderen Veränderungen, geringen Entwickelung der Bindegewebsproliferationen in die Statistik nicht aufgenommen habe. —

Literatur.

1864. 1. Mackenzie. Ophthalm. Rew. 1864. Ref. Guilband. La rétinite proliférante. Thése. Paris. 1897.
1867. 2. Becker. Bericht ü. d. Wiener Augenklinik. S. 106.
1869. 3. Jaeger. Handatlas. Fig. 72. és 84.
1872. 4. Cohn. Schussverletzungen des Auges. Ref. Schultze. Arch. f. Aug. Jahrgang 25. p. 312.
1874. 5. Hirschberg. Beobachtungen a. d. Augenheilanstalt in Berlin. S. 64.
1875. 6. Schnabel. Archiv f. Augenheilkunde Jahrg. 5. S. 124.
7. Strawbridge. Transact. of. the amer. ophth. society 1875. S. 302. Refer. Guilband.
1876. 8. Manz. Archiv f. Ophthalmologie. XXII. 3. S. 229.
1877. 9. Leber. Graefe-Sämisch: Handbuch d. Augenheilkunde. 5. Band. S. 665.
1879. 10. Panas et Remy. Anatomie path. de l'oeil.
1880. 11. Manz. Arch. f. Ophthalm. XXVI. 2. S. 55.
12. Parent. Recueil d'Ophth. S. 730.

1881. 13. Van der Laan. Period de Ophth. pratica. Ref. Guilbaud.
14. L. da Fonseca. Arch. ophth. de Lisboa No. 6. Ref. Guilbaud.
15. Alexander. Deutsche med. Wochenschrift. Nr. 40. Ref. Guilbaud.
16. Dayuenet. Recueil d'ophth. S. 722.
17. Charnley Webster Fox. Annales d'ocul.
18. Goldzieher. Wiener med. Wochenschrift. S. 440.
19. Berlin. Wiener med. Wochenschrift. S. 771.

1882. 20. Rotmund Eversbusch. Bericht d. k. Univ. Augenklinik zu München, 1879—1881. S. 55.

1884. 21. Nettleship. Transact. of the Ophth. Soc. IV. S. 150. Refer. Centralblatt f. prakt. Aug. 1890. S. 267.

1886. 22. Galezowski. Traité d'Ophthalmoscopie. S. XXII. Fig. 4.

1887. 23. Coroenne. Bulletin de la clin. des Quinze-Vingt. Ref. Guilbaud.

1888. 24. Nettleship. Transact. of the Ophth. Soc. VIII. S. 159.

1889. 25. Doyne. Transact. of. the Ophth. Soc. IX. S. 128. Ref. Adams Frost: The fundus oculi.

1890. 26. Proebsting. Klinische Monatsblätter für Aug. S. 73.
27. Schleich. Klinische Monatsblätter für Aug. S. 63.
28. Pflüger. Corr. Bl. für Schweizer Aerzte. Refer. Centralbl. f. Aug. S. 236.
29. Hirschberg. Centralbl. f. Aug. S. 266.
30. Theobald. Ibidem.

1891. 31. Martinet. Deutsche med. Wochenschrift. Nr. 9. Ref. Guilbaud.
32. Banholzer. Arch. f. Aug. Jahrg. 25. S. 186.
33. Schutter. Centralbl. f. Aug. S. 45.
34. Hirschberg. Centralbl. f. Aug. S. 319.
35. Plange. Arch. f. Aug. S. 78.

1892. 36. Stephenson. Trans. of the Ophth. Soc. XII. S. 140. Ref. Adams Frost.
37. Hippel. Klinische Monatsblätter f. Aug. S. 370.
38. Schultze. Arch. f. Aug. Jahrg. 25. S. 298.
39. Goldzieher. Orvosi Hetilap S. 566.
40. Pröbsting. Graefe's Arch. f. Aug. XXXVIII. 3. S. 114.

1893. 41. Blessig. Klinische Monatsblätter f. Aug. S. 202.
42. Grósz Emil. Orvosi Hetilap. Szemészet. S. 47.
43. Goldzieher. Orvosi Hetilap. S. 40.
44. Axenfeld. Archiv f. Aug. S. 225.
45. Scheidemann. Centralblatt f. Aug. S. 353.
46. Speiser. Mellinger's Beitr. z. Aug. 1893. S. 51. l. Ref. Jahresbericht ü. d. Fortschr. d. Aug. S. 344.

1894. 47. Wecker Masselon. Ophthalmoscopie Clinique. Fig. 37., 43., 44., 66. 67., 78.
48. Chodin. Westn. Ophth. Mai-Juni-Heft. Ref. Centralbl. f. Aug. 462.
49. Goldzieher. Orvosi Hetilap. S. 80. l. u. S. 214.
50. Grósz Emil. Orvosi Hetilap. Szemészet. Nr. 3.
51. Würdemann. Arch. of Ophthalm. XXXIII. S 455. Refer. Jahresbericht. S. 413.
52. Lüderitz. Inaug. Dissert. Strassburg. Refer. Centralblatt f. Aug. S. 535.
53. Goldzieher. Centralbl. f. Aug. S. 199.

1895. 54. Denig. Archiv f. Aug. S. 312.
55. Vialet. Soc. franç. d'Ophth. Ref. Guilbaud.
1896. 56. Fischer. Transact. of the Ophth. Soc. XV. Ref. Guilbaud.
57. Abadie. Annales d'Ocul. II. 36.
58. Friedenwald. Centralbl. f. Aug. S. 33.
59. Simon. Centralbl. f. Aug. S. 325.
60. Purtscher. Arch. f. Aug. 33. Band. Ergänzungsheft S. 13.
61. Feuer. Orvosi Hetilap. S. 68.
62. Mohr. Ibidem.
63. Adams Frost. The Fundus Oculi. S. 210. und Tafel XXV. Fig. 59.
64. Oeller. Atlas d. Ophthalmoskopie. C. XVI. u. XVIII.
65. Goldzieher. Bericht ü. d. 25. Versammlung d. Ophth. Gesellschaft. Heidelberg. S. 74.
1897. 66. Guilbaud. La rétinite proliférante. Thèse pour le doct. en Méd. Paris. Steinheil.
67. Fünfstück. Inaug.-Dissert. Freiburg.
1898. 68. Fuchs. Lehrbuch d. Augenheilkunde.
69. Goldzieher. Orvosi Hetilap. S. 532.

Grüne und blaue Brillen sind als Augenschutz in Verwendung gewesen und auch schon verlassen. Gelbe werden jetzt mehrfach empfohlen, sind aber noch nicht allgemein in Aufnahme gekommen. Auch von rothen ist bereits die Rede. Damit wäre dann der Kreis der Hauptfarben durchgelaufen.

Es dürfte indessen kaum mehr zweifelhaft sein, dass solche gefärbte Brillen nur speciellen Zwecken entsprechen können; dass dagegen der allgemeine Schutz gegen zu starke Beleuchtung und vielleicht auch gegen gewöhnliche Beleuchtung (in vielen Fällen bei kranken Augen) doch nur die neutral-rauchgrauen Brillen sein sollen, welche die Wirkung des Lichtes im ganzen Spectrum herabsetzen. Will man den physiologischen Sehact nicht ganz einstellen, aber auch nicht einseitig, den verschiedenen Wellenlängen des Lichtes gemäss in ungleicher Weise beeinflussen — und das ist wohl meistens die Absicht — dann muss man die neutralgrauen Schutzbrillen beibehalten und alles andere kann nur ausnahmsweise Geltung erlangen.[1])

Indessen ist auch noch eine neue Aufgabe erwachsen. J. Widmark[2]) und J. Ogneff[3]) haben erwiesen, dass ultraviolettes Licht eine besondere, und zwar bei reichlichem Zutritt äusserst schädliche Wirkung aufs Auge ausübe. Wenn aber das ultraviolette Licht Lidödeme, Bindehautentzündungen, Keratitiden (Epithelabhebungen und Infiltrate), Iritiden, Cyclitiden, Linsentrübungen, vielleicht selbst Retinitiden verursachen kann, dann muss man gewiss auf den Gedanken kommen, dass anderweitig bereits entstandene Augenkrankheiten dieser Art auch nicht gehörig heilen können, wenn man nicht alles ultraviolette Licht von ihnen sorgfältig abhält. Und wenn es gelänge, das ultraviolette Licht durch Schutzbrillen ganz auszuschliessen, dann ergäbe sich allem Anscheine nach daraus ein enormer Vortheil für die Behandlung fast aller Augenkrankheiten, ebenso aber auch für die Schonung gesunder Augen, welche einem grellen Lichte mannigfacher Art ausgesetzt sind.

Ein solches Ziel hat schon mehreren Forschern vorgeschwebt, sie haben aber nur landläufige Mittel in das Bereich ihrer Erwägungen einbezogen[4]), mit denen höchstens einige Vortheile gewonnen und Nachtheile

---

[1]) In demselben Sinne spricht sich A. E. Fick aus in Graefe-Saemisch. II. Aufl. 1899, XIX. Capitel, S. 21.

[2]) Beiträge zur Ophthalmologie, Leipzig bei Veit 1891; referiert, obwohl sehr kurz, im Centralbl. f. A. 1891. S. 119, 256, 460 u. Jahrgang 1892. S. 53.

[3]) Wirkung des elektr. Bogenlichtes auf die Gewebe des Auges, 1896 im Arch. f. Physiol. Bd. 63. S. 209. — Referiert im Centralbl. f. A. 1896 p. 287.

[4]) Magnus (die Bedeutung des farbigen Lichtes, Leipzig 1875) brachte wohl seinerzeit Anregungen, aber die bedingungsweise empfohlenen blauen Gläser werden höchstens ganz speciellen Fällen gerecht.

nicht ganz vermieden werden. Jedenfalls wird die vorhin umschriebene Aufgabe der Mittel des Lichtschutzes durch sie nicht auf directem Wege erreicht und überdies die ganze Frage complicierter gemacht, ja sogar einigermaassen verschoben, denn gelbe Gläser, und rothe noch mehr, können zwar gegen ein Uebermaass von ultraviolettem Licht schützen, schwächen aber auch das violette, blaue u. s. w. In allen Augenkrankheiten nur das blaue Licht [illegible], wie neuestens Pergens[1]) will, wäre eine Auslieferung [illegible] die chemische Reizwirkung des Lichtes und ein [illegible]chauungen, nach welchen man Medicinen in [illegible]eren wollte. Sein Streben nach einer [illegible] indessen ein principieller Fortschritt. [illegible]ude unserer Kenntnisse müssen wir wünschen, [illegible] zu haben, mit denen wir das ultraviolette Licht, [illegible]sive, ganz auszuschliessen vermögen. Daneben soll die [illegible] offen gelassen sein, mit dem übrigen, also dem farbigen [illegible]heile des Lichtes, weiter nach Belieben verfahren, vor allem dieses auch in seiner Gesammtheit mehr oder weniger nach Belieben abschwächen zu können.

Diesem Verlangen kann man genügen, wenn man sich entschliesst, statt einfachen Gläsern, Brillenkammern anzunehmen. Es müsste zwischen zwei Glasplatten ein mässiger Zwischenraum gelassen und dieser mit gelösten Stoffen ausgefüllt werden.

Da Verfasser diesbezügliche Versuche schon seit langem macht und glaubt, dass dieselben auch allgemeines Interesse besitzen könnten, so möge im folgenden über dieselben berichtet werden.

Allerdings ist die Zumuthung, statt Gläsern Kammern tragen zu lassen, eine so starke, dass nur schwerwiegende Gründe einen solchen Vorschlag rechtfertigen können. Statt aber die Sachlage, welche zu diesem Vorschlage führt, selbst darzulegen, sei es gestattet, sich auf die ausgezeichnete Arbeit von H. Krienes[2]) zu berufen und aus ihr das Wichtigste hier zu wiederholen.

Nach Krienes gleicht die Einwirkung des Lichtes auf das Auge im wesentlichen der experimentell nachgewiesenen Wirkung desselben auf die Haut, und besteht in einer durch das vasomotorische Nervensystem vermittelten Beschleunigung der Blut- und Saftströmung; die hiedurch hervorgerufene stärkere Absonderung wirkt einerseits auf die Ernährungsverhältnisse der Linse und des Glaskörpers günstig ein, und fördert andererseits die Bildung der Sehstoffe. Die bereits fertigen Seh-

[1]) In klin. Mon.-Bl. f. A. 1897. S. 33—50.

[2]) Einfluss d. Lichtes auf das Auge in physiol. u. path. Beziehung (Blendungskrankheiten u. Bledungsschutz) 1897. Halle, 56 Seiten, in Vossius' Sammlung zwangl. Abhandl. aus dem Gebiete der Augenheilk. II. Bd. Heft 2—3.

Sachlage und Untersuchungsmethoden.

Grüne und blaue Brillen sind als Augenschutz in Verwendung gewesen und auch schon verlassen. Gelbe werden jetzt mehrfach empfohlen, sind aber noch nicht allgemein in Aufnahme gekommen. Auch von rothen ist bereits die Rede. Damit wäre dann der Kreis der Hauptfarben durchgelaufen.

Es dürfte indessen kaum mehr zweifelhaft sein, dass solche gefärbte Brillen nur speciellen Zwecken entsprechen können; dass dagegen der allgemeine Schutz gegen zu starke Beleuchtung und vielleicht auch gegen gewöhnliche Beleuchtung (in vielen Fällen bei kranken Augen) doch nur die neutral-rauchgrauen Brillen sein sollen, welche die Wirkung des Lichtes im ganzen Spectrum herabsetzen. Will man den physiologischen Sehact nicht ganz einstellen, aber auch nicht einseitig, den verschiedenen Wellenlängen des Lichtes gemäss in ungleicher Weise beeinflussen — und das ist wohl meistens die Absicht — dann muss man die neutralgrauen Schutzbrillen beibehalten und alles andere kann nur ausnahmsweise Geltung erlangen.[1])

Indessen ist auch noch eine neue Aufgabe erwachsen. J. Widmark[2]) und J. Ogneff[3]) haben erwiesen, dass ultraviolettes Licht eine besondere, und zwar bei reichlichem Zutritt äusserst schädliche Wirkung aufs Auge ausübe. Wenn aber das ultraviolette Licht Lidödeme, Bindehautentzündungen, Keratitiden (Epithelabhebungen und Infiltrate), Iritiden, Cyclitiden, Linsentrübungen, vielleicht selbst Retinitiden verursachen kann, dann muss man gewiss auf den Gedanken kommen, dass anderweitig bereits entstandene Augenkrankheiten dieser Art auch nicht gehörig heilen können, wenn man nicht alles ultraviolette Licht von ihnen sorgfältig abhält. Und wenn es gelänge, das ultraviolette Licht durch Schutzbrillen ganz auszuschliessen, dann ergäbe sich allem Anscheine nach daraus ein enormer Vortheil für die Behandlung fast aller Augenkrankheiten, ebenso aber auch für die Schonung gesunder Augen, welche einem grellen Lichte mannigfacher Art ausgesetzt sind.

Ein solches Ziel hat schon mehreren Forschern vorgeschwebt, sie haben aber nur landläufige Mittel in das Bereich ihrer Erwägungen einbezogen[4]), mit denen höchstens einige Vortheile gewonnen und Nachtheile

---

[1]) In demselben Sinne spricht sich A. E. Fick aus in Graefe-Saemisch. II. Aufl. 1899, XIX. Capitel, S. 21.

[2]) Beiträge zur Ophthalmologie, Leipzig bei Veit 1891; referiert, obwohl sehr kurz, im Centralbl. f. A. 1891. S. 119, 256, 460 u. Jahrgang 1892. S. 53.

[3]) Wirkung des elektr. Bogenlichtes auf die Gewebe des Auges, 1896 im Arch. f. Physiol. Bd. 63. S. 209. — Referiert im Centralbl. f. A. 1896 p. 287.

[4]) Magnus (die Bedeutung des farbigen Lichtes, Leipzig 1875) brachte wohl seinerzeit Anregungen, aber die bedingungsweise empfohlenen blauen Gläser werden höchstens ganz speciellen Fällen gerecht.

nicht ganz vermieden werden. Jedenfalls wird die vorhin umschriebene Aufgabe der Mittel des Lichtschutzes durch sie nicht auf directem Wege erreicht und überdies die ganze Frage complicierter gemacht, ja sogar einigermaassen verschoben, denn gelbe Gläser, und rothe noch mehr, können zwar gegen ein Uebermaass von ultraviolettem Licht schützen, schwächen aber auch das violette, blaue u. s. w. In allen Augenkrankheiten nur das blaue Licht [illegible], wie neuestens Pergens[1]) will, wäre eine Auslieferung [illegible] die chemische Reizwirkung des Lichtes und ein [illegible]chauungen, nach welchen man Medicinen ir[illegible]eren wollte. Sein Streben nach einer r[illegible] indessen ein principieller Fortschritt. [illegible]ne unserer Kenntnisse müssen wir wünschen, [illegible] zu haben, mit denen wir das ultraviolette Licht, [illegible]sive, ganz auszuschliessen vermögen. Daneben soll die [illegible] offen gelassen sein, mit dem übrigen, also dem farbigen [illegible]teile des Lichtes, weiter nach Belieben verfahren, vor allem dieses auch in seiner Gesammtheit mehr oder weniger nach Belieben abschwächen zu können.

Diesem Verlangen kann man genügen, wenn man sich entschliesst, statt einfachen Gläsern, Brillenkammern anzunehmen. Es müsste zwischen zwei Glasplatten ein mässiger Zwischenraum gelassen und dieser mit gelösten Stoffen ausgefüllt werden.

Da Verfasser diesbezügliche Versuche schon seit langem macht und glaubt, dass dieselben auch allgemeines Interesse besitzen könnten, so möge im folgenden über dieselben berichtet werden.

Allerdings ist die Zumuthung, statt Gläsern Kammern tragen zu lassen, eine so starke, dass nur schwerwiegende Gründe einen solchen Vorschlag rechtfertigen können. Statt aber die Sachlage, welche zu diesem Vorschlage führt, selbst darzulegen, sei es gestattet, sich auf die ausgezeichnete Arbeit von H. Krienes[2]) zu berufen und aus ihr das Wichtigste hier zu wiederholen.

Nach Krienes gleicht die Einwirkung des Lichtes auf das Auge im wesentlichen der experimentell nachgewiesenen Wirkung desselben auf die Haut, und besteht in einer durch das vasomotorische Nervensystem vermittelten Beschleunigung der Blut- und Saftströmung; die hiedurch hervorgerufene stärkere Absonderung wirkt einerseits auf die Ernährungsverhältnisse der Linse und des Glaskörpers günstig ein, und fördert andererseits die Bildung der Sehstoffe. Die bereits fertigen Seh-

[1]) In klin. Mon.-Bl. f. A. 1897. S. 33—50.

[2]) Einfluss d. Lichtes auf das Auge in physiol. u. path. Beziehung (Blendungskrankheiten u. Bledungsschutz) 1897. Halle, 56 Seiten, in Vossius' Sammlung zwangl. Abhandl. aus dem Gebiete der Augenheilk. II. Bd. Heft 2—3.

stoffe werden aber durch das Licht wieder auf photochemischem Wege zersetzt und müssen genau im Verhältnisse ihres Zerfalles neugebildet werden, damit die „Adaptation", d. i. das zwischen der Dissimilierung und Assimilierung bestehende labile Gleichgewicht nicht gestört werde. Bei Steigerung der Lichtintensität kommt man an eine Grenze, bei welcher infolge Ueberwiegens der Dissimilierung über die Assimilierung als Ermüdungs- und Blendungserscheinung der Retina Sehstörungen auftreten; der Autor nennt dies die „obere Helladaptationsgrenze". Entsprechend dieser nimmt er auch eine „untere Reizschwelle" an, bei welcher die Reizeinwirkung des Lichtes beginnt. Zwischen diesen beiden Grenzen liegt das Adaptationsgebiet. Die innerhalb dieses Gebietes bei plötzlichem Lichtwechsel auftretenden Ermüdungserscheinungen sind bloss relative, weil sie durch die Adaptation alsbald beseitigt werden. Ein wesentlicher Factor der Adaptation ist die Wanderung des retinalen Pigments, das die Stäbchen- und Zapfenglieder wie mit einer Hülle umgibt, und das in ihnen befindliche Sehroth vor allzu schneller Zersetzung schützt. Das Schmerzgefühl, welches die Blendung begleitet, erklärt Krienes dadurch, dass die bei der maximalen Dissimilierung entstehenden Nebenproducte (besonders CO_2) auf die Ciliarnerven reizend einwirken.

Im zweiten Abschnitte werden die durch extreme Lichteinwirkung hervorgerufenen pathologischen Veränderungen besprochen. Diese sind bei Sonnenblendung hauptsächlich in der Retina und Chorioidea zu finden, und geben in typischen Fällen das Bild einer Chorioretinis der Maculargegend. In milder verlaufenden Fällen deuten die functionellen Störungen auf einen fovealen Ursprung. Hingegen dominieren bei der elektrischen Ophthalmie und der Schneeblendung im Krankheitsbilde hauptsächlich Entzündungssymptome der Bindehaut, der Hornhaut, sowie des vorderen Uvealtractes, während Veränderungen an der Retina und Chorioidea nur selten vorkommen, und gewöhnlich bei negativem Spiegelbefund nur functioneller Natur sind. Bei der Blitzblendung ist das Auftreten von Katarakt bemerkenswert.

Die Untersuchungen des Autors ergeben in voller Uebereinstimmung mit anderen, besonders mit Widmark, dass die geschilderten Veränderungen zum grössten Theil durch die ultravioletten Strahlen verursacht werden. Die Rolle der Wärmestrahlen kommt hiebei viel weniger in Betracht, die Pupillenreaction soll jedoch gerade durch die letzteren ausgelöst werden. Die Symptome nach ultrarother Blendung schliessen sich der Lichteinwirkung direct an und laufen rasch ab, während bei ultravioletter Blendung das Maximum der Reizungserscheinungen erst nach Stunden, oft erst am nächsten Tage erreicht wird, und langsam zurückgeht.

Linse und Glaskörper[1]) absorbieren zwar in hohem Grade ultraviolettes Licht, bleiben aber trotzdem intact, weil sie infolge ihrer starken Fluorescenz die kurzwelligen Strahlen in langwellige leuchtende verwandeln. Linsentrübungen wurden daher nur bei so concentrierter ultravioletter Lichteinwirkung beobachtet, wie sie durch den in unmittelbarer Nähe herabfahrenden Blitzstrahl entwickelt wird, oder wie Widmark und Hess sie behufs experimenteller Erzeugung von Linsentrübungen verwendeten. Daher kommt es, dass Staroperierte im Vergleich zum anderen Auge eine erhöhte Empfindlichkeit für kurzwellige Strahlen zeigen, und oft im Anschluss an die Operation Blausehen angeben.

Dem Einflusse des ultravioletten Lichtes schreibt der Autor auch die retinale Pigmentwanderung zu, welche bekanntlich gerade gegen die erhöhte dissimilierende Wirkung dieser Strahlen ein wirksames Schutzmittel bildet, während andererseits eine mangelhafte Entwicklung des Pigments das Auge zu functionellen, und unter Umständen auch zu organischen Erkrankungen der Netzhaut disponiert; für die letzteren macht er auch die ultravioletten Strahlen verantwortlich.

Es wird sodann an die idiopathische Hemeralopie und deren epidemischen Charakter in den Frühlingsmonaten erinnert; da in dieser Jahreszeit die Luft für kurzwellige Strahlen sehr durchgängig ist,[2]) scheint die Folgerung berechtigt, dass die ultravioletten Strahlen ein gemeinsames aetiologisches Moment bilden, sowohl für die idiopathische Hemeralopie, als für die im Frühjahr so häufigen Conjunctivalleiden, vielleicht in dem Sinne, wie der Verfasser sich die Entstehung der Xerosis epithelialis vorstellt, dass nämlich diese Strahlen den Xerosisbacillen auf photochemischem Wege die Invasion durch das Epithel ermöglichen.

Krienes würde es für rationell halten, Augenkranke in roth oder gelb beleuchteten Räumlichkeiten unterzubringen. Bei Verwendung von Schutzbrillen hält er das Glas für das zweckmässigste Material, weil es die ultravioletten Strahlen in hohem Maasse absorbiert, während der von den Optikern so angepriesene Bergkrystall dieselben reichlich durchlässt und daher zu verwerfen ist. Am relativ empfehlenswertesten sind rothe oder gelbe Gläser, besonders aber die von Fieuzal angegebenen graugelben Brillen.[3]) —

[1]) Der Glaskörper nicht, wie weiter unten gezeigt werden soll. (Ref.)

[2]) Im Herbste mehr, sagt H. W. Vogel in d. 4. Aufl. (1894) des Handb. d. Phot. II. Bd. S. 80—99, besonders S. 93. Doch mag der Unterschied gegen den Winter als Argument im Texte oben gelten. (Ref.)

[3]) In der Frage des Pterygiums (Seite 41) hat Krienes Recht, dass die fremden Körper die Cornea vor ultraviolettem Licht schützen, aber nur hinter sich, und etwas anderes habe ich auch nicht behauptet. Aber um sich sammeln sie das abprallende Licht, wie photographische Expositionen eclatant zeigen. Diese meine Behauptung zieht aber Krienes nicht in Erwägung. Vielleicht hat er nicht das Original meiner Abhandlung vor sich gehabt.

Diese Recapitulation aus dem Hefte von H. Krienes[1]) ergibt deutlich, dass einem eminenten Bedürfnisse abgeholfen würde, wenn es gelänge, nicht nur in der Art der Fieuzal'schen Brillen, also auf Umwegen, sondern direct das ultraviolette Licht ganz auszuschliessen und daneben das übrige Licht in den ungeschmälerten Wellenlängen entweder ganz zu belassen oder je nach Wunsch in seiner Gesammtheit mehr oder weniger abzuschwächen. Im ersten Falle hätte man anaktinische farblose, im zweiten Falle anaktinische neutralgraue Brillen. An beiden wäre ausserdem für eventuelle refractionelle Correcturen vorzusorgen.

Widmark hat bereits einen Fingerzeig gegeben, wie man das ultraviolette Licht ausschliessen kann, indem er das bei seinen Thierexperimenten benützte starke elektrische Licht durch eine Lösung von Chininum bisulfuricum, welche zwischen zwei Uhrgläser eingeschlossen war, hindurchgehen liess.[2]) Der Grundgedanke für anaktinische Schutzbrillen ist hiemit von ihm deutlich genug gegeben, ohne dass er indessen in dieser Richtung positive Vorschläge machte.

Soret[3]) hat ein Spectroskop mit fluorescierendem Ocular angegeben, in welchem sich statt einer Uranglasplatte[4]) zwischen zwei Glasplatten eine Lösung von Chinin bisulf., oder eine Lösung von Aesculin befindet, u. zw. in 1—1·1 *mm* dicker Schichte, um den ultravioletten Antheil eines Spectrums sichtbar zu machen und untersuchen zu können. Das ist also bereits eine Verwendung einer Kammer mit einer Flüssigkeit als optisches Mittel, wenn auch nicht zu Zwecken des Augenschutzes.

Gemäss dem Vogel-Kurz'schen Verfahren werden zum farbigen Druck mittelst Photographie[5]) 3farbige, flüssige Lichtfilter, u. zw. rothe, gelbe und blaue, so verwendet,[6]) dass Glaskammern (die sehr genau

[1]) Denselben Gegenstand behandelt auch E. Fick, Gesundheitspflege des Auges, in Graefe-Saemisch Handb. d. ges. Augenheilk. II. Aufl., II. Th., X. Bd., XIX. Capitel 1899. Dem auf S. 9 (unten) ausgesprochenen Zweifel, worauf die Fähigkeit der Luft zum Aufsaugen übervioletter Strahlen beruhe, lässt sich doch einigermaassen begegnen. Im Sinne unserer gesammten physikalischen Vorstellungen darf man wohl sagen: die Aufsaugung kann nur auf der Isorythmie der Aetherschwingungen mit den Molecular- resp. Atomschwingungen der in der Atmosphäre enthaltenen Stoffe beruhen. Denn das Fehlen in unteren Regionen setzt in diesem Falle den Verbrauch in oberen Regionen voraus.

[2]) Beiträge zur Ophthalmologie 1891. S. 487.

[3]) In Poggendorfs Annalen, Jubelband 1874. S. 407.

[4]) In einem Kataloge 1897 von Krüss in Hamburg, werden solche Oculare mit 50 Mk. ausgeboten, sind also vermuthlich viel in Verwendung.

[5]) Verschieden hievon ist das Photographieren in natürlichen Farben, wie es z. B. Jolly mit liniierten dreifarbigen Platten angibt (Roy. Dubl. Soc. 1898, 6. Bd., S. 127—138. Ref. in Beibl. Wiedemann Annalen 1899, S. 253.)

[6]) In neuerer Zeit auch Grün. Die Mittel sind für Roth = Kaliumplatinchlorür, für Gelb = Pikrinsäure, für Blau = Cyanin, für Grün = in $^1/_2$ Liter Wasser 175 *g* Cuprum sulf., 17 *g* Kali bichromicum, 2 *g* Acid. sulfuricum. Verbesserungen werden gut bezahlt.

gearbeitet sein müssen und daher theuer sind) mit je einer der farbigen Flüssigkeiten gefüllt werden, durch diese das farbige Object einzeln, also 3mal hintereinander aufgenommen wird, von den 3 Platten je eine Zinkotypie gemacht und mit der ihr zugehörigen Farbe bestrichen auf den Carton abgedruckt wird, so dass sich die Abdrücke von den dreierlei Typen genau decken und (wo es dem Originale nach nöthig ist) auch die gemischten Farben herauskommen. Mit farbigen Gläsern lässt sich weit weniger Gutes erzielen.[1]) Auch hierin haben wir also ein Vorbild für Kammerbrillen.

Kammern mit Flüssigkeiten werden also anderweitig, wenn auch nicht zum Augenschutz, aber doch als optische Hilfsmittel, bereits in Verwendung gezogen.

Zur Feststellung der Nuancen seiner blauen Gläser liess L. Böhm[2]) von E. Busch in Rathenow Hohlkammern anfertigen. Es wurde ein Glasring zwischen zwei Glasplatten festgekittet. Die Füllung geschah mit abgestuften blauen Lösungen, u. zw. wegen der Homogenität und Dauerhaftigkeit mit gelöstem Kupferammonium, in 6 Abstufungen: $^1/_2$, 1, $1^1/_2$, 2, $2^1/_2$ und 3 zu 100 Wasser, nach Gewichtsverhältnissen. Nach diesen Farbenmustern wurden dann die weltbekannten blauen Brillen angefertigt.

Bevor man sich zu Kammern, als Brillen, entschliesst, muss natürlich klargestellt werden, ob sich nicht eine mineralische Substanz findet, welche an sich oder in Verbindung mit Glasmassen als solide Brille verwendet werden kann und doch dem Zwecke, das ultraviolette Licht zu absorbieren, entspricht.

Trotz vieler Umschau und fleissigem Nachforschen in der Literatur liess sich keine solche Substanz finden. Zahlreiche spectrographische Versuche mit anorganischen Substanzen ergaben nur negative Resultate. Sollte doch ein anorganischer Körper existieren, der farblos ist und dennoch das ultraviolette Licht bei der Fraunhofer'schen Linie H scharf abschneidet, dann wäre allerdings die anaktinische farblose Brille auch in solider Form möglich, insofern der Körper sich in die Glasmasse einschmelzen oder mit ihr chemisch verbinden oder gar direct schleifen liesse.

Somit ist man wohl auf organische Substanzen, d. h. auf die Kohlenstoffverbindungen beschränkt. Unter diesen finden sich zahlreiche, die ultraviolett gut absorbieren. Ihre physikalische Beständigkeit ist jedoch meist sehr fraglich und für vorliegende Zwecke können sie nur in Lösungen Anwendung finden. Eine Vereinigung mit Glasmassen ist ganz

---

[1]) Vergleiche: H. W. Vogel, Handbuch der Photographie, Berlin 1894. IV. Th., S. 230 u. Flg.

[2]) Therapie des Auges mittelst des farbigen Lichtes 1862, Berlin bei Hirschwald, S. 33—36.

ausgeschlossen, denn eine Erhitzung auf 800—1500° vertragen sie nicht. Es bleibt daher nur die Möglichkeit von Kammerbrillen mit flüssigen oder gelösten organischen Substanzen übrig, u. zw. nur mit solchen, welche physikalisch beständig sind. Letzterer Umstand erschwert die Untersuchung und die Wahl wesentlich.

Ueber die vom Verfasser bisher untersuchten Substanzen, welche die Zahl 200 überschreiten, im einzelnen zu berichten, erscheint unerlässlich, damit der oculistische Leser sich selbst eine Meinung darüber bilden könne, was sich in dieser für den Augenschutz allem Anschein nach so hochwichtigen Frage ungefähr erwarten lässt.

Bezüglich ihrer Lichtabsorption im Verhältnis zum Spectrum sind schon viele Substanzen geprüft und die Mittheilungen hierüber in physikalischen und chemischen Zeitschriften gemacht worden. Eine einheitlich zusammenfassende Darstellung fehlt bei der schier unerschöpflichen Reichhaltigkeit der auftauchenden Fragen aber noch. Insbesondere hatte noch kaum jemand ein Interesse daran, die Beziehungen gerade zur Linie H des Spectrums speciell zu studieren. Bei dem Suchen nach Substanzen mit dieser Eigenschaft fehlt also vorerst jeder genaue wissenschaftliche Anhaltspunkt.

Unwillkürlich müssen zunächst die fluorescierenden farblosen Substanzen auffallen, da sie ultraviolettes Licht in farbiges umgesetzt zurückstrahlen, dagegen vom sichtbaren Theil des Spectrums nichts absorbieren.[1]) Eine Aufzählung dieser Substanzen — bei welchen jeder erregungsfähige Lichtstrahl nur diejenigen Strahlen des Fluorescenzspectrums hervorruft, welche eine geringere oder höchstens gleich grosse Brechbarkeit besitzen, als er selbst — findet sich in Noacks Verzeichnis fluoresc. Substanzen (mit Literaturangaben) Marburg 1887. Aus der Gruppe IV und V (blau und violett fluor. Substanzen) wurden die im Handel vorkommenden in Untersuchung gezogen. Alle diese Körper, von denen die meisten schon von Hagenbach untersucht wurden, folgen der Stokes'schen Regel, sie zeigen nur eine einseitige Absorption des brechbaren Endes ihres Spectrums und erscheinen deshalb gelb, braun oder farblos, letzteres nämlich dann, wenn nur das äusserste lichtschwache Violett oder das Ultraviolett absorbiert wird. Das fluorescierende Spectrum derselben ist ungleichfarbig mit allmählicher Aenderung des Farbentons, und wird erst gleichfarbig von jener Stelle an, wo das Spectrum des Fluorescenzlichtes endigt.

---

[1]) Lommels zweite Classe fluor. Substanzen enthält solche Körper, während seine erste und dritte Classe hier ausser Betracht kommt. Siehe Sitzungsber. d. phys. med. Societät zu Erlangen 1877; dann auch: Pogg. Ann. Bd. 143 (1872); und: Müller-Pouillets Lehrbuch der Physik, 2. Bd. Optik. S. 365—367. Ausgabe 1895, 9. Aufl. von Pfaundler u. Lummer.

Auf Eduard Hagenbachs Untersuchungen über die Fluorescenz[1]) aufmerksam geworden, wurden dessen Untersuchungsresultate in graphische Form gebracht, auf die Absorption geprüft und das Einschlägige verwertet. Hagenbach liess das Sonnenspectrum auf die Vorderseite eines Glastroges fallen; der Trog enthielt die fluorescierende Flüssigkeit, auf deren Oberfläche eine mattgeschliffene Platte das Fluorescenzlicht in seinen Beziehungen zu den Fraunhofer'schen Linien des Spectrums betrachten liess; hinter dem Trog stand ein Schirm, welcher das aus der Flüssigkeit austretende übrig bleibende Spectrum zeigte. So konnte ermittelt werden, welcher Theil des Spectrums Fluorescenzlicht liefert und was nach diesem Process an Licht im Spectrum noch übrig bleibt, respective was durch die Absorption und für die Erzeugung des Fluorescenzlichtes verbraucht wurde.

Hagenbach theilt die Resultate über 40 Substanzen mit. Von einigen sind die genauen Angaben zur Einsichtnahme nebenan in einer Zahlentabelle zusammengestellt, um dem Leser als Probe für die Genauigkeit der Arbeit zu dienen. Die mühsam gefundenen complicierten Thatsachen lassen sich graphisch wohl nur annähernd darstellen, doch mag hier eine Zeichnung über dieselben zum Ueberblicke Platz finden. (Chlorophyll II und Platinocyanmetalle blieben weg, weil deren Daten stereoskopisch dargestellt werden müssten.) Man findet bei jeder Nummer zwei horizontale Linien knapp übereinander gezeichnet: die obere gestrichelte Linie zeigt, welche Stelle des Spectrums Fluorescenzlicht lieferte, die untere Linie dagegen zeigt, was nach diesem Verbrauch vom Spectrum noch übrigblieb. Vom Standpunkte unserer Aufgabe können auf der Tabelle Nr. 10—13, 15, 21, 25, 27—29 und besonders 37 interessieren. Letzteres z. B. lässt eben nur den farbigen Theil des Spectrums durchgehen. Nur ist es leider für die Dauer kein haltbares Präparat, also für uns doch ungeeignet. Ueberhaupt sind diese Daten Hagenbachs insoferne nicht direct für uns maassgebend, als sein Trog viele Centimeter breit war; dagegen liesse sich die Concentration seiner Lösungen und damit ihre absorbierende Wirkung noch mannigfach variieren. Darum wurden auch mehrere der angeführten erhältlichen Substanzen für die hier vorliegenden Zwecke, also in dünnen, z. B. $2^1/_2$ *mm* dicken Schichten untersucht.

Einmal auf die Glycoside und Alkaloide aufmerksam geworden, wurde eine weitere Anzahl derselben in Betracht gezogen.

Ferner versprachen die Oele ein gutes Resultat, umsomehr als ihre Dickflüssigkeit die hermetische Einschliessung in Brillenkammern zu erleichtern versprach. Von ihnen und von den Terpenen wurde eine grosse Zahl untersucht.

[1]) Poggendorfs Annalen Bd. 141, 146 und Jubelband (1871, 1872, 1874.)


Morm. alvinum.
Naphtalin nitr.
Oxyanthrachinon cryd.
Oxyanthrachinon nitr.
Acid. rhomolan.
Ext. Filicis (Rhizoma)
Acid. phtalic. amid.
alkohol
aether
Ext. daturae stramonii
Ext. semin. Stigmatis Harmalae
Acid. terephtalic. amid.
Chininum sulf. (+ acid nitr.)
Aloe
Opium
Inf. ligni nephritici
Decoct. quassiae
Ext. ligni Santali
Folia
Decoct. cinchonae
Radix valerianae

Fig. 1.

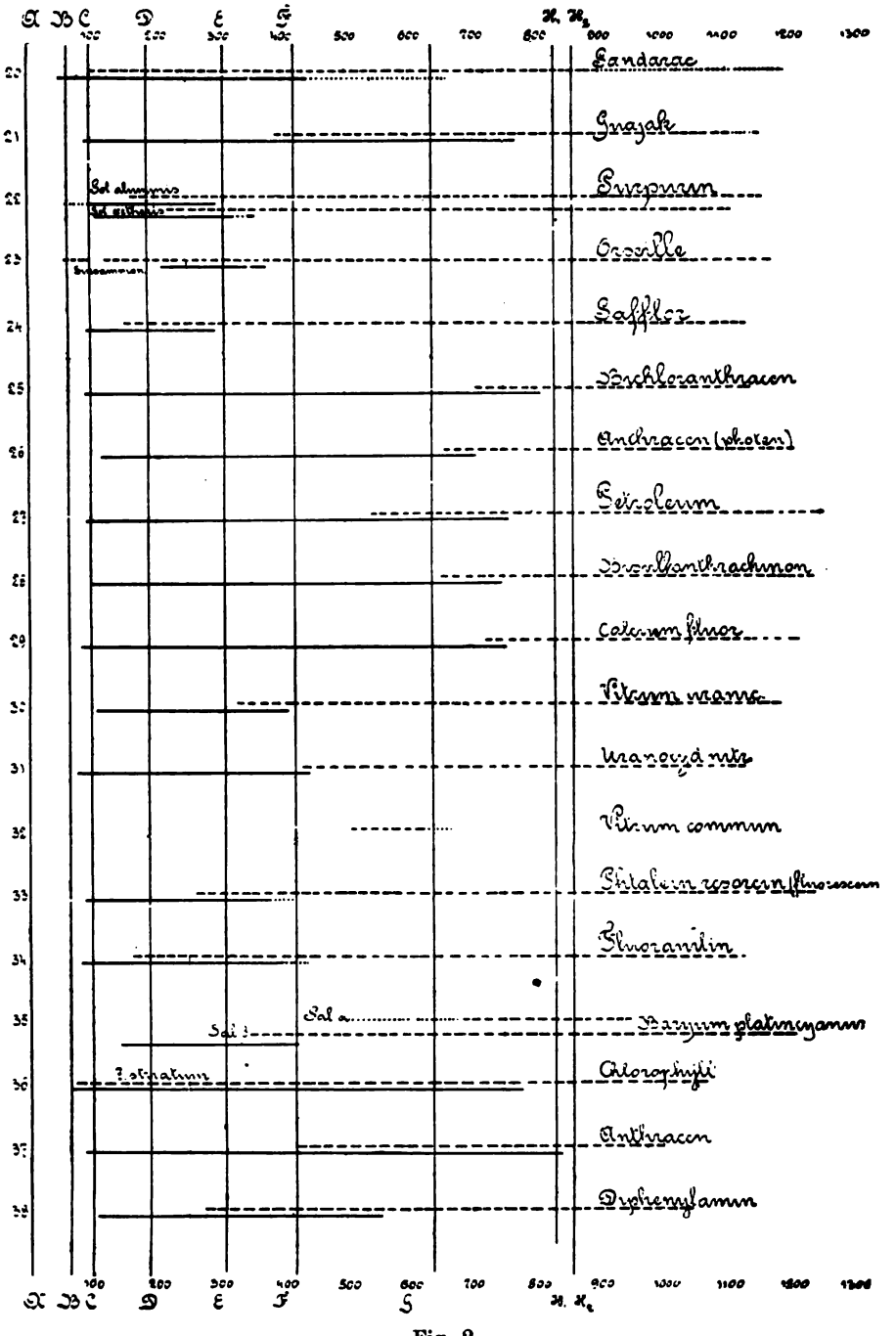
Fandaraa
Guajak
Kurpuum
Opium
Safflor
Dichloranthracen
Anthracen (roh)
Petroleum
Dibromanthrachinon
Calcium fluor
Virus mana
Uranoxydnatr
Virus commun
Phtalein resorcin fluorescein
Fluorantin
Sal a
Baryum platinocyanur
Chlorophyll
Anthracen
Diphenylamin

Fig. 2.


Morin alumin.
Naphtalin nitr.
Idraclin acyd.
Chrysanilin nitr.
Acid rhoeadan
Ext. fraxinell
Acid phtalic amid
alkohol
aether
Ext. datiscae stramon
ext. cornin Liquorum Harmala
Acid terephtalic amid
Rhamnin sulf (: acid nitr)
Alizarin
Braun
Inf ligni nephritici
Sandel quassine
Ext ligni Santali
Salenin
Sandel curcumae
Sach malic

Fig. 1.

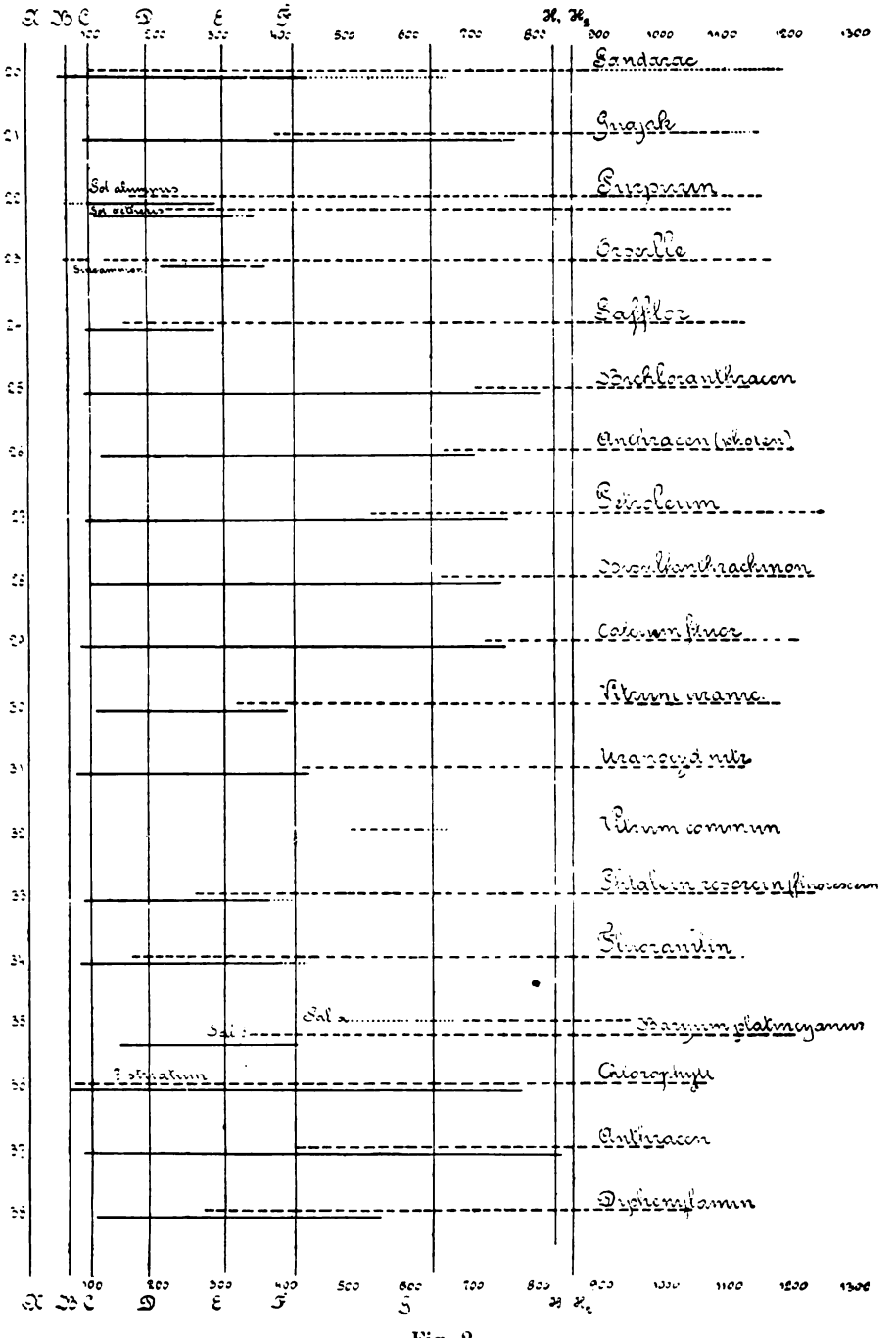

Fig. 2.

Die Bekanntschaft mit dem als fluorescierende Substanz classischen Guajakharz legte den Wunsch nahe, andere Harze und Balsame zu erproben, umsomehr, als auch Eder[1]) für die Verkittung optischer Gläser in photographischen Apparaten dickes Glycerin statt Canadabalsam empfiehlt, da letzteres selbst in so dünner Schichte die chemische Wirkung des Lichtes schwächt.

Mancherlei Abhandlungen über das Absorptionsvermögen einzelner Stoffe legten die Vermuthung nahe, dass sich in der Gruppe der aromatischen Körper (Benzolderivate) dem vorliegenden Zwecke entsprechende Verbindungen finden könnten.

Manche Flüssigkeiten interessierten ferner als beabsichtigte Lösungsmittel.

Schliesslich wurden die noch unvertretenen Gruppen der Kohlenstoffverbindungen einigermaassen aufs Geradewohl der Vollständigkeit halber bedacht.

Glassorten zu prüfen war überflüssig, weil die photographischen Handbücher[2]), so das von J. M. Eder oder H. W. Vogel, darüber ausführlich berichten. Ist es ja eine eminent wichtige Frage in der Photographie, zu wissen, welche Arten von Gläsern dem Lichtprocesse am besten dienen, also wie die Absorption in den verschiedenen Glassorten sich verhält. Was dem Photographen am schlechtesten, das dient unseren Zwecken am besten, man braucht sich also nur in der Wissenschaft der Photographie umgekehrten Rath zu holen. Im allgemeinen absorbieren die gewöhnlichen Glassorten schon in 1 *mm* dicker Schichte das ultraviolette Licht jenseits der Wellenlänge 0·34 μ gänzlich. Dagegen absorbirt keine der Glassorten von 0.35 μ nach dem farbigen Theil des Spectrums hin.[3])

Sehr nützlich als Anleitung für die Wahl von Substanzen, die zu untersuchen wären, erwies sich Hartleys in früheren Jahren mitgetheilte und seither von ihm und von anderen nur noch genauer ausgeführte Eintheilung der organischen Substanzen in 3 Classen:

1. Solche, welche ein continuierliches Spectrum durchlassen und wenig Ultraviolett absorbieren, z. B. die Fettsäuren, sowie die ihnen entsprechenden Alkohole etc. Bei Alkoholen und Säuren mit steigendem Kohlenstoffgehalt nimmt das Absorptionsvermögen zu.

---

[1]) Absorptionsspectren von farblosen und gefärbten Gläsern mit Berücksichtigung des Ultraviolett von Eder u. Valenta. Wien 1894 aus der k. k. Akad. d. Wis., bei Tempsky. Eine für unseren Gegenstand besonders maassgebende Arbeit.

[2]) Auch Eders vorher angeführte Abh. über Absorptionsspectren d. Gläser 1894.

[3]) A. E. Fick sagt in seiner Gesundheitspflege des Auges 1899 (in Graefe-Saemisch H. d. g. Augh. II. Aufl. II. Th., X. Bd., XIX. Capitel S. 18): „Das Glas hat aber, wie wir heutzutage wissen, die Eigenschaft, die übervioletten Strahlen fast ganz zurückzuhalten.“ Dieses „fast“ ist in obigem genaueren Sinne zu corrigieren.

2. Solche, welche ein continuierliches Spectrum durchlassen, aber grosse absorbierende Kraft für Ultraviolett besitzen, z. B. die ätherischen Oele, Terpene, Kampfer etc. Isomere Terpene geben Spectra, welche im allgemeinen entweder in der Länge oder dem Grade der Absorption von einander verschieden sind.

3. Solche, welche Absorptionsbänder zeigen. Diese Classe schliesst ein: Benzol, Naphtalin, Anthracen und alle Derivate, ferner alle natürlichen Alkaloide und ihre Derivate, und zahlreiche organische Substanzen, welche Stickstoff und Sauerstoff enthalten. Alle diese Substanzen enthalten den sogenannten Benzolring.

Von Interesse ist das Verhalten der Alkaloide; manche derselben geben keine scharfe chemische Reaction, aber ein charakteristisches Absorptionsspectrum, wodurch sie erkannt und ihre Reinheit constatiert werden kann, z. B. verschiedene Sorten von Aconitin. Solche, welche bestimmte physiologische Wirkung haben, zeigen auch bestimmte Absorptionscurven. Ebenso lassen sich die Chinaalkaloide nach Absorptionscurven theilen. Codeïn und Morphium zeigen sowohl in ihrer chemischen Constitution als auch dementsprechend in ihrer Absorption Aehnlichkeit. — Soweit Hartley.[1])

Wollte jemand noch weitere Substanzen suchen, die eben nur das Ultraviolett absorbieren, so kann auch „Landauers Spectralanalyse" S. 127—136[2]) im Abschnitte „Absorptionsspectra" bei der Wahl der Stoffe Anhaltspunkte geben; in den reichlichen Literaturangaben sind die wissenschaftlichen Quellen angeführt. Auch in Eders Handbuch der Photographie[3]) sind wichtige allgemeine Aufschlüsse und Literaturangaben zu finden. H. W. Vogels Spectralanalyse irdischer Stoffe[4]) enthält über den ultravioletten Theil fast nichts, bietet aber für die Methode der Untersuchung einen guten Ueberblick und für den farbigen Theil des Spectrums bringt es eine erstaunliche Fülle von Daten und Abbildungen von Spectren aller Art, so dass, im Falle man gegen einzelne Theile des farbigen Lichtes Augenschutz suchen wollte, in demselben die Möglichkeit zu reichster Auswahl von Stoffen sich böte. Nebenbei bemerkt, lässt sich auch aus einer flüchtigen Besichtigung dieser Abbildungen schon die Erkenntnis gewinnen, dass mit wenigen Ausnahmen durch anorganische Substanzen (also auch durch gefärbte Gläser[5]) die absorbierten Theile

---

[1]) Eders Handbuch d. Photographie, 1891, Bd. I, S. 237 entnommen.

[2]) Das Werk von 174 Seiten umfasst alles Wissenswerte der Spectralanalyse bis in die letzten Jahre und ist aus dem neuen Handwörterbuch der Chemie von Fehling-Hell auch separat zu haben. Braunschweig bei Vieweg 1896.

[3]) 1891. 2. Aufl. Halle a/S. I. Bd. 2 Heft, S. 238 u. 281—284.

[4]) Berlin bei Oppenheim, 1889. S. 351.

[5]) Was Eders angeführte Abhandlung in besonderem erweist.

des Spectrums gegenüber den durchgelassenen viel weniger scharf absetzen als es durch viele organische Stoffe geschieht; auch mit der Temparatur steigern und ändern allenfalls unorganische farbige Lösungen (und Glas ist auch eine Lösung, wenn auch eine „feste“) ihr Absorptionsvermögen.[1])

Ueber die Methode der Untersuchung muss nun das wichtigste vorgebracht werden. Eine Ocularbeobachtung des durchgelassenen Spectrums mit Uranglasplatte erwies sich als schwerfällig und ermüdend. Dagegen konnte man ohne ein Spectrum zu erzeugen, keilförmige Glasströge[2]) anwenden. Wurde durch deren Füllung ein kräftiges Magnesiumlicht gelassen, das nach der Absorption ein dem Troge anliegendes Kurz'sches Celloidinpapier traf, dann konnte man eine ziemliche Orientierung darüber erlangen, ob eine in den Trog gefüllte farblose Lösung das Ultraviolett bedeutend absorbiert oder nicht. Wenn eine Substanz das Ultraviolett nicht absorbiert, so ist die Bräunung hinter dem Troge dieselbe wie am überragenden freien Rande des photographischen Papiers. Wenn die Substanz annähernd alles Utraviolett absorbiert, dann entsteht hinter dem dicken Theile des hohlen Glaskeiles nur geringe (vom Violett und Blau des einfallenden Lichtes herstammende) Bräunung, und diese nimmt allmählich gegen die Spitze des Keiles bis zur vollen Bräunung zu. Aus diesen Unterschieden lässt sich dann ein Schluss ziehen. Die hohlen Keile für diese Untersuchung waren im Innern 10 *cm* lang, $4^1/_2$ *cm* breit und einerseits 0, anderseits 12 *mm* dick. Eine Breitseite wurde nach unten zum Aufstellen verwendet, die andere war nach oben gekehrt und zum Einfüllen offen gelassen. Es wurden viele Untersuchungen unter allerei Modalitäten gemacht: mit verschiedenen Papieren, bei verschieden langer Exposition (meist $^1/_2$ bis $1^1/_2$ Stunden) unter Anwendung von Magnesium-, Petroleum-, zerstreutem Tages-, Himmels- und directem Sonnenlicht. Gleich darauf wurde der Fixationsprocess durchgeführt. Man konnte bis zu acht Cuvetten zu gleicher Zeit aussetzen und daher rascher arbeiten. Die Mühe war doch eine verlorene, denn bei den vielen physikalischen Factoren, die hier zusammenwirken, gibt es keine ausschlaggebende Erscheinung, die allein vom vorhandenen oder fehlenden ultravioletten Lichte, und zwar ganz und voll, gerade bis zur H-Linie, abhängen würde.

Es wäre allerdings sehr zu wünschen, dass man Massenuntersuchungen über diese Frage machen könnte, denn man kann jetzt kaum

---

[1]) Praktisch genommen, geht letzteres mehr den Chemiker an, wenn er z. B. in der Bunsenflamme Stoffe erhitzt, als den Oculisten, der farbige Gläser nur innerhalb der meteorologischen Temperaturschwankungen verwendet; ersteres aber ist wesentlich, da auch für den Schutz gesunder Augen gegen grelle Lichtwirkungen gesorgt werden muss.

[2]) Von Leybold in Köln bezogen.

mehr als ahnen, was bei den unbegrenzten Tausenden von organischen Substanzen sich in Bezug auf die verlangte elective Lichtabsorption finden und verwerten liesse. Es gäbe jedoch zwei Methoden, die rasch Aufklärung geben würden. Hätte man ein chemisches Präparat, das nur für ultraviolettes Licht von der H-Linie an empfindlich ist, oder gäbe es einen Lichtfilter der alles farbige Licht, das ultraviolette aber gar nicht abhält, dann könnte man mit den Glaströgen (noch besser: Quarztrögen) rasch arbeiten. Die wissenschaftlichen Photographen suchen das Umgekehrte zu erreichen, sie wünschen die vorhandene Sensibilität von Violett und Blau bis auf Roth auszudehnen, nicht aber bis zur Farblosigkeit auszulöschen. Lichtfilter, die das farbige Spectrum ausschalten, wären ganz schwarz, und dann frägt es sich erst noch, ob das ultraviolette Licht durch sie wirklich ungeschwächt passieren kann.

Bezüglich des ersteren liess sich weder in Büchern, noch von Fachmännern Günstiges erfahren. Gäbe es dergleichen, so läge es im wissenschaftlichen Interesse, damit hervorzutreten. Für das zweite Bedürfnis gibt es in der hier verlangten exacten Weise auch keine Hilfe, höchstens eine annähernde. Widmark hat sich ultrarothes Licht in überwiegender Menge dadurch hergestellt, dass er elektrisches Bogenlicht in einer Stärke von 1200 Normalkerzen durch berusste Steinsalzplatten fallen liess.[1]) Hiedurch wurde der Gedanke zu dem Versuche angeregt, das farbige Licht mit berussten dünnen Glasplatten zu schwächen, obwohl kein Bogenlicht zur Verfügung stand. In dieser Form leistete der Versuch wenig für die gedachten Zwecke, weil, wie sich nachträglich durch den Spectrographen herausstellte, berusste Platten auch das ultraviolette Licht schwächen und das farbige doch nicht ganz auslöschen, kurz, keine scharfe Grenze der Absorption ergeben. Weiter unten wird dieser Punkt noch einmal berührt werden.

Es gäbe noch eine Möglichkeit sich reines ultraviolettes Licht zu verschaffen. Das Licht einer starken Lichtquelle, die reichlich ultraviolettes Licht enthält, müsste spectral zerlegt und dann die Stelle, welche bloss Ultraviolett enthält, mittelst Quarzprismen und einer Sammellinse aufgefangen werden.[2]) Aber das würde eine eigene Einrichtung erfordern, in der Verwendung erst recht umständlich sein, und in den Leistungen hinter denjenigen zurückstehen, welche mit der schliesslich gewählten Methode der Spectrographie erreicht werden.

Für die Untersuchung von Absorptionsspectren, wie solche für die Erkennung der Lichtdurchlässigkeit sowohl der Augenmedien als auch der

---

[1]) Beiträge z. Ophth. 1891, S. 401.

[2]) Das Spectrum darf nicht ausgedehnt sein, da sonst das Sammeln resp. Zusammenfassen unmöglich würde.

farblosen und der gefärbten Brillen angewendet werden sollen, wird nach dem heutigen Stande der technischen Hilfsmittel, am besten die Spectrophotographie verwendet. Alles andere ist mühsamer, unbequemer und unsicherer.

Dieser Weg musste also betreten werden. Der grosse Steinheil'sche Glasspectrograph, den Prof. Vincenz v. Wartha vom Polytechnicum mit liebenswürdigster Gefälligkeit zum Gebrauche überliess, ist so construiert, wie ihn Eder[1]) beschreibt. Die Spalte lässt sich bis auf 0·004 *mm* genau regulieren. Sie wurde in 0·03 *mm* Weite gebraucht, wobei die Frauenhofer'schen Linien noch recht deutlich blieben. Als Lichtquelle diente für die erste Durcharbeitung der Substanzen das Himmelslicht. Das in der Camera erscheinende Spectrum war von der Linie B bis N circa 8 *cm* lang. Die Linie O trat nicht mehr erkennbar hervor. Die eingelegten Platten waren zumeist Schleussner'sche Bromsilbergelatineplatten, welche bei G am stärksten empfindlich sind, aber Ultraviolett selbst bis 0·20 μ anzeigen würden, falls dieser Leichtflintglasapparat nicht schon bei 0·35 bis 0·34 μ versagen würde. Wichtig befundene Substanzen wurden aber ausserdem auch mit Chlorsilbergelatineplatten bei langer Exposition (3 bis 6 Stunden) untersucht, weil diese Platten in der für die hier verfolgten Zwecke kritischesten Gegend, nämlich bei der H-Linie, ihre stärkste Wirkung haben, und ausserdem sehr augenfällige also eigentliche Demonstrationsbilder liefern. Bei farblosen Substanzen wurde auf die Reproduction der Erscheinungen des Spectrums von F abwärts kein Gewicht gelegt, bei anderen aber durch sensibilisierte Platten (Schleussner, Lumière) fast das ganze farbige Spectrum mit reproduciert.

Als Substanzträger dienten 12 Brillenkammern, die von der Firma Franz Fritsch in Wien angefertigt waren. Die Ausführung derselben war nicht so ganz leicht, wie man denken konnte. Schliesslich gelang es der strebsamen Firma[2]), das Gewünschte herzustellen. Es sind Ringe, die nach zwei Seiten plattenartige Fortsätze *a* und *b* haben. Nach Ein-



Fig. 3.

legen der Glasplatten *c* und *d* wird *a* und *b* über die Ränder der Gläser flach abgebogen. Alles ist mit Minium und Leinöl hermetisch verkittet. Zum Füllen dienen zwei Durchbohrungen an entgegengesetzten

[1]) „Chemische Wirkungen des Lichtes" (Halle, 1891) S. 214 u. ff.

[2]) Dieser Firma gebürt der beste Dank für die ausgezeichneten Lieferungen im Verlaufe vieler Jahre.

Stellen des Ringes, die nachher mit Schrauben geschlossen werden. (Für die später bestellten Brillen wurde nur mehr eine obere Schraubenöffnung angebracht, eine andere Verkittung gewählt und überhaupt alles feiner ausgeführt.) Die Füllung geschah mit mattgeschliffenen Glasspritzen, wie sie zur Serumtherapie verwendet werden, von über 5 cm^3 Rauminhalt, jedoch mit quer abgestutzten Canülen. Das Austreiben der letzten Luftblasen ist mühsam, war aber hier noch nicht so nöthig, wie bei den definitiven Kammerbrillen. Um füllen und verschrauben zu können, müssen die Kammern in entsprechende Furchen eines dazu verfertigten Klotzes vertical eingeklemmt werden. Man kann die Kammer wieder entleeren durch Aussaugen mit der Spritze oder indem man die Eingangsöffnung abwärts hält und nun mit der Spritze Luft eintreibt. Die doppelte Oeffnung der Kammer war aber doch nöthig wegen des oftmaligen Wechselns der Füllung zur sorgfältigen Reinigung. Die Kammern wurden numeriert und über die Füllungen Buch geführt, um vor chemischen Vermischungen und Fehlschüssen über die Absorptionswirkung gesichert zu sein. Auf diese Weise konnten immer mehrere voraus gefüllte Kammern zum Spectrographieren bereit gehalten und die lichte Tageszeit ausgenützt werden. Die Dimensionen der Kammern waren: Durchmesser 3·5 *cm*, Dicke 5 *mm*, von dieser entfielen 2·5 *mm* auf den Innenraum und 2·5 *mm* auf die 2 Gläser.

Die Lichtspalte des Spectrographen war 23 *mm* lang. An die eine Hälfte wurde die gefüllte Kammer flach angeschoben und mit Bleidraht oder Gummiringen befestigt, die andere Hälfte blieb ganz frei. Der Ring der Kammer lag daher quer über der Mitte der Spalte. Im Spectrum von 23 *mm* Breite war der Schatten des Ringes der ganzen Länge nach sichtbar; er theilte das Spectrum in zwei getrennte Streifen, von welchen der eine vom frei einströmenden Licht, der andere von dem durch die Substanz durchgetretenen Licht herrührte und so dessen Beschaffenheit anzeigte. Diese Einrichtung, dass nebeneinander sowohl das freie Licht, als auch das durch die zu prüfende Substanz durchtretende Licht spectral zerlegt erscheint, und sich unmittelbar miteinander vergleichen lässt, sichert allein die richtige Beurtheilung dessen, was die in der Brillenkammer befindliche Substanz für den Schact leisten wird. Man bedenke nur, wie viele Factoren bei dieser Untersuchung mitwirken: die Lichtquelle, die Atmosphäre, die Gläser des Apparates, die Art der Platte, die Exposition und die Entwickelung — um sie nur kurz anzudeuten. Durch die erwähnte Anordnung lässt sich die Wirkung des einen Factors, der Absorption von Seite der zu prüfenden Substanz, gegenüber den übrigen Factoren isoliert erkennen. Allerdings ist die hier gestellte Frage relativ einfach: schneidet die in der Kammer befindliche Substanz das ultraviolette Licht bei der H-Linie (eigentlich bei 0·3968 μ) scharf ab oder

nicht? Und auf diese Frage bekommt man die experimentale Antwort auch ohne dass man auf alle Feinheiten der photographischen Technik angewiesen wäre. Oft ist jedoch das Ergebnis nur ein annäherndes, und dann müssen die Versuchsmodalitäten neu erwogen, die Substanz anders gelöst werden u. s w., um möglicherweise doch ein brauchbares Resultat zu gewinnen.

Die erhaltenen Platten stellen Negative des Spectrums vor, die Linien erscheinen also licht, das übrige dunkel. Es ist nicht nöthig, von diesen Platten Positive zu copieren[1]), ausser zu Nebenzwecken. Uebrigens wurde einigemale statt der Platten Eastman'sches Rapid-Copierpapier in den Spectrographen eingelegt und damit in 24 Stunden (zum Copieren hätten wenige Secunden genügt) Negative hergestellt, die für die Versendung oder für Demonstrationen in grösserer Versammlung sehr geeignet waren.

Diejenigen Mittel, welche nach der ersten Prüfung mit dem Steinheil'schen Spectrographen sich durch steilen Abbruch der Absorption als brauchbar erwiesen, wurden dann am Vogel'schen Spectrographen einer eingehenden Untersuchung unterzogen, indem verschiedene Concentrationen in systematischer Steigerung, und von jeder Concentration die Schichtdicken $1^1/_4$ *mm*, $2^1/_2$ *mm* und $3^3/_4$ *mm* zur Erzeugung von Absorptionsspectren verwendet wurden. Und zwar wurde in Bezug der Schichtendicke $2^1/_2$ *mm* als mittlere Stufe gewählt, weil die Brillenkammern diese Dimension besitzen. Hieraus sollte sich ergeben, wie weit das Mittel für unsere Zwecke verwendbar bliebe, wenn man die Kammern, aus Gründen der Ausstattung, viel enger[2]) oder, aus Gründen der Steigerung des Lichtschutzes, viel weiter nehmen wollte. Als Glasträge dienten zu diesen Untersuchungen hohle Keile, wie die oben beschriebenen, d. h. auf 100 *mm* Länge erweiterte sich der Keil auf 12 *mm* innerer Lichte, nur war die freie Wand hier am breiten Ende des Keiles belassen, so dass die scharfe Seite zu unterst gekehrt sein musste. Durch Heben oder Senken vor der horizontalen Spalte konnten dann beliebig dicke Schichten eingestellt werden. Auch zur Farbenbestimmung der verschieden dicken Schichten leisteten die Hohlkeile vorzügliche Dienste.

Bei diesen vergleichenden Untersuchungen kam es besonders auf Constanz der Lichtquelle, und auf ganz gleiche Expositionszeiten an. Letzteres wurde durch eine Signaluhr erreicht, ersteres dadurch angestrebt, dass nicht mehr das sehr wechselnde Himmelslicht, sondern eine Petroleumlampe verwendet wurde, die das Arbeiten zu jeder Tageszeit

---

[1]) Die in den Anhangstafeln vorgeführten Spectren sind alle von den Originalplatten, als Negativen, copierte Positive.

[2]) Z. B. den innern Raum mit $1^1/_4$, die beiden Gläser zusammen auch mit $1^1/_4$, also die ganze Brille mit $2^1/_2$ *mm* Dicke annimmt.

gestattete. Die (Ditmar'sche Astral-) Lampe hatte eine Lichtstärke von 130 Kerzen, der runde Docht hatte 7 *cm* Durchmesser, 4 *mm* Dicke, innen eine Scheibe, welche die Flamme auseinandertrieb, dazu ein bauchiges Cylinderglas. Die Lampe verbrauchte 1 Liter besten Petroleums in $1^1/_2$[1]) Stunden. Sie wurde in 25 *cm* Entfernung vor die Spalte gestellt. Die untere Hälfte der Flamme wurde benützt und die ganze Aufstellung zum Zwecke der gleichmässigen Benützung markiert. In 15 Minuten war je ein Spectrumbild gut schwarz gefärbt. Allerdings fehlen darin die Frauenhofer'schen Linien. Damit trotzdem die Ablesung des Lichteffectes möglich sei, wurden die Trockenplatten schon beim Einlegen auf das genaueste an die untere Leiste gelehnt und nur an dieser verschoben; ferner wurden auf jeder Platte zwei Gruppen von je drei Aufnahmen mit variierter Lösung gemacht und ausserdem wurde bei Tageslichte dazu ein siebenter Streifen, das Spectrum des freien Himmelslichtes, erzeugt. Letzteres diente dann als Führung und die Frauenhofer'schen Linien desselben wurden nachträglich über die anderen Spectren mit der Reissfeder ausgezogen.[2])

Die Beurtheilung und Vergleichung der erhaltenen Spectralbilder ist eine Sache für sich. Zum Vergleich im allgemeinen diente ein vorzüglich reproduciertes Sonnenlichtspectrum Eders[3]), welches bis zur S-Linie reicht, weil es mit einem, dem vorher erwähnten gleichen Steinheil'schen Apparat aufgenommen ist, welcher aber statt Glas-, Quarzprismen enthielt. Zum feineren Vergleich wurde der Atlas des Sonnenspectrums von Rowland[4]) angeschafft, der in 10 Tafeln von der Wellenlänge 0·70 μ bis 0·30 μ reicht, ungefähr 12 *m* lang und eine wunderbare Leistung optischer Technik ist, mit Concavgitter gemacht wurde, und wesentlich dazu beiträgt, dass die Newton'sche Methode der Erzeugung des Spectrums mit Prismen, also mit zunehmender Verziehung gegen die brechbarere Seite,

---

[1]) Eigentlich schwankte der Verbrauch eines Liters zwischen 6—7 Viertelstunden, also gibt das eine Fehlerquelle dieses Factors bis zu 14 Proc. Das ist viel, aber das Himmelslicht schwankt zwischen 2—3 und 70.000 Kerzenstärke.

[2]) Man konnte auf diese Weise cumulativer arbeiten, nämlich selbst am Abend je 6 Einstellungen auf je 2 Platten durcharbeiten. Der zugehörige Streifen mit den Frauenhofer'schen Linien wurde nämlich auf der einen Platte voraus, auf der anderen am nächsten Tag nachträglich gemacht, ohne inzwischen die Platte selbst in ihrem Lager zu stören. Zum Markieren der Linie H hätte auch im Apparat ein feiner Faden quergespannt werden können. Man hätte aber dann jede Aenderung der Elevation streng vermeiden und dieses Moment immer controlieren müssen. Es war daher die befolgte Methode die bequemere und sicherere.

[3]) Beiträge zur Spectralanalyse Tafel I, Fig. 2. Denkschriften der math. nat. Classe d. k. Akademie d. Wiss. Wien, 1893 bei Gerold.

[4]) John Hopkins University 1887, 120 Mk.

allmählich abkommt.[1]) Dass man die Wellenlängen mit dem Cirkel und dem Längenmaass abnehmen kann, und nicht erst die Dispersion seines Apparates berechnen muss, sichert der Beugungsmethode den Vorrang. Wer die Wahl hat, greift lieber zur letzteren[2]), denn die geringere Lichtstärke kann man in unseren Fällen durch längere Exposition einbringen.

Zur Aufzeichnung der Spectralbilder mittelst Absorptionscurven diente ein hiezu verfertigter Kautschukstempel mit den Frauenhofer'schen Linien von B bis O. Dieser wird an beliebiger Stelle des Textes aufgedrückt und die entsprechende Curve in das Gerippe im Manuscript eingezeichnet. Die Curve wird aber leider nur nach Schätzung des Spectrums mit dem Auge geformt, ist also nur annähernd verlässlich. Man fühlt allgemein diesen Mangel an Praecision. Ihm zu begegnen hat neuestens Hermann Th. Simon einen photographischen Photometer angegeben.[3])

Ueber diesen Apparat kann folgendes eine annähernde Vorstellung geben. Photometer beruhen auf Vergleichung zweier Lichtquellen. Verfasser lässt den Unterschied der Helligkeit photographieren (objective Darstellung) und erst in zweiter Reihe hat das Auge dann zu entscheiden. Als Ausgang diente Jollys Princip, dass zwei durch eine Platte getrennte Paraffinklötze von je einer Seite so beleuchtet werden, dass sie gleich hell werden und die Entfernung jeder Lichtquelle dann im Verhältnis zu einander berechnet wird. Verfasser lässt statt dessen das Licht auf eine photographische Platte fallen und vergleicht dann die zwei Platten, indem er die gleich hellen Stellen bestimmt und deren Lage im Streifen abmisst. Von den beiden Lichtern wird das hellere allmählich weiter entfernt und auch die im Apparat befindliche Platte bewegt sich hiemit gleichmässig. Statt aber wirklich das Licht zu bewegen, wird seine Stärke allmählich vermindert durch einen Sectorenapparat, der sich dreht. Die Sectoren verkleinern sich allmählich im Verhältnis mit der Fortschiebung der photographischen Platte. Das photographische Resultat wird dann mit einem eigens hiezu construierten „Helligkeitscomparator" ausgewertet. Dieser photographische Photometer ist für alle chemisch wirkenden Wellenlängen, also besonders für Ultraviolett, für welches jede Messung bisher fehlte, verwendbar; er gibt ein objectives und bleibendes Resultat; auch die Intensität der Spectralgegend ist für ihn einerlei,

---

[1]) In Helmholtz physiol. Optik. II. Aufl. ist das Spectrum auf Tafel II nicht als Dispersions-, sondern als Diffractionsspectrum gegeben worden. Ebenso in Pouillet-Müllers Physik, 9. Auflage.

[2]) Siehe in Eders Handbuch, I. Bd. S. 231. — Auch in Landauer Spectr. Analyse p. 13.

[3]) Ueber ein neues photographisches Photometrierverfahren und seine Verwendung auf die Photometrie des ultravioletten Spectralgebietes in Wiedemanns Annalen f. Physik und Chemie, 59. Bd. (1896) S. 91—115.

selbst wo erstere sich stark und rasch ändert (Banden). Nur ist der Apparat (eigentlich zwei) compliciert, und es lassen sich jeweilig nur einzelne Stellen des Spectrums, also nicht das ganze auf einmal messen, (so dass das hier abgehandelte Material, so fragmentarisch es ist, kaum in einigen Jahren aufgearbeitet worden wäre).[1])

Vierordts Spectroskop, in der Hirschberg'schen Modification mit den Halbschlussklappen an den Lichtspalten und den zwei übereinander verschiebbaren Spectren, wurde für die Bestimmung des farbigen Spectrumendes bei gelben Substanzen vielfach in Verwendung genommen.

Arthur Königs Spectralphotometer[2]) vergleicht auch 2 Lichtquellen in ihren Spectren. Die Lichtspalte des Collimatorrohres wird demgemäss in je einer Hälfte von einer anderen Lichtquelle getroffen, u. zw. die eine direct, die andere durch ein Reflexionsprisma von der seitlich stehenden Lichtquelle. Nun folgt ein verdoppelndes Rochon'sches Prisma, man hat also schon 4 Lichtbündel, jedes horizontal und vertical polarisiert. Dann folgt das Flintglasprisma, hierauf ein Zwillingsprisma, welches jedes der 4 Spectren wieder in 2 zerlegt, so dass man jetzt 8 Spectren hat. Nun folgt ein verticaler Spalt zum Ausschalten der horizontal-polarisierten Spectren, dann kommt ein Ocular, und schliesslich ein Nicol zum Drehen bis die Vergleichspectren gleiche Helligkeit bekommen. Die Einstellung aller dieser optischer Factoren soll zuerst umständlich sein, aber dann hat man weiter in allen Fällen nur mehr am Nicol zu verändern. Der Apparat dient nur für den farbigen Theil des Spectrums.[3]) Für unsere Zwecke ist er vorzüglich zu verwenden, wenn es sich um die Controle handelt, ob mit dem Ultraviolett nicht auch zugleich schon vom farbigen Theil des Spectrums etwas absorbiert worden ist. Der Verdacht, dass dies geschieht, erwächst allerdings schon aus der Färbung der absorbierenden Substanz, oft ist aber der genauere Nachweis sehr erwünscht, und für die wissenschaftliche Erkenntnis unentbehrlich. Die Photographie des Absorptionsspectrums gibt dann den objectiven, und der Apparat Königs den subjectiven Nachweis.[4])

Nachdem durch den Steinheil'schen Spectrographen die Absorptionseigenschaften der weiter unten im einzelnen angeführten Substanzen festgestellt waren, erwuchs die Aufgabe, von solchen, die sich für ana-

---

[1]) Die mit diesem Apparat gemachten Absorptionsuntersuchungen Simons über Kalium nitricum werden weiter unten gegen Sorets Angabe ins Treffen geführt, dass die Salpetersäure u. ihre Derivate die ultravioletten Strahlen absorbieren.

[2]) In Wiedemanns Annalen 1894, Bd. 53, S. 785—792.

[3]) Lichtvergleichungen mit diesem Apparate hat Else Köttgen veröffentlicht. Es wird auf sie weiter unten Berufung geschehen.

[4]) Meinem Freunde, Herrn Professor Paul Plósz, bin ich für die zeitweise Ueberlassung eines solchen Apparates zu bestem Dank verpflichtet.

etinische oculistische Zwecke brauchbar zeigten, auch noch die feineren Verhältnisse zu studieren, insbesondere aber verschiedene Concentrationsgrade ihrer Lösungen in Bezug auf ihre Absorption miteinander zu vergleichen. Hiezu bedurfte man eines breiten Dispersionsspectrums. Diese eingehenderen Untersuchungen wurden daher mit einem grossen Vogel'schen

Fig. 4.

Spectrographen vorgenommen.[1]) Er zeigt im ganzen dieselbe Construction wie sie H. W. Vogel[2]) beschreibt, nur ist der Balgen zum grössten

[1]) Den die Firma Franz Schmidt & Haensch in Berlin mit den neuesten Verbesserungen im Jahre 1897 für das Laboratorium der unter des Verfassers Leitung stehenden Universitäts-Augenklinik lieferte (für 1000 Mk.).

[2]) Handbuch der Photographie, 4. Aufl. 1894, II. Th., S. 217.

Theile wieder durch eine fixe Hülse ersetzt, wie die hier wiedergegebene Abbildung zeigt.

Die Lichtspalte rechts ist sehr genau regulierbar, bis auf 0·001 *mm*. Die Trommel unten enthält 2 Rutherfurd'sche Leicht-Flintglasprismen. Die Cassette ist nach dem Minimum der Ablenkung reichlich verstellbar, die Richtung der Theile ist präcis wählbar und an den Gradtheilungen genau ablesbar. Das Spectrum reicht von A bis nahe an O und ist über 12 *cm* lang, so dass ungefähr die Hälfte auf einer photographischen Platte Raum findet. Da es sich um die Umgebung der H-Linie des Spectrums handelte, so wurde meistens diese Linie auf die Mitte der Cassette eingestellt. Für die vorliegende Abhandlung wurden als Illustrationsbeigaben nur Spectrumaufnahmen[1]) die mit diesem Apparat gemacht sind, gewählt.

Als Nachtheil gegenüber dem Steinheil'schen Spectrographen muss erwähnt werden, dass die Lichtspalte nur 9 *mm* lang ist. Es ist daher eine Parallelaufnahme zweier gleichzeitig entworfener Spectren mit den Kammern, deren Ring allein gute 4 *mm* aus der Mitte wegnimmt, nicht möglich. Wenn aber die durchsichtige Substanz am Rande scharf abbricht, wie bei Glasplatten, menschlichen Linsen, Glaströgchen u. s. w., kann man immerhin einen Antheil der Spalte von je 4 *mm* für die 2 Spectren verwenden und gleichzeitige Photogramme erhalten. Unter anderen Umständen hilft man sich damit, dass man hintereinander photographiert und gleich lang exponiert. Mit flachen Glaszellen von 2·5 *mm* innerer Raumweite konnte bei halber Verlegung der Spalte ein Spectrum und dann, bei Verlegung der anderen Spalthälfte, mit freiem Sonnenlichte ein anderes parallel dem ersten erhalten werden. Man kann direct mit dem Sonnenlicht ohne Heliostat Aufnahmen machen. Für die eine Hälfte der Spalte steht ein Reflexionsprisma zur Verfügung, um auch zweierlei Licht einlassen zu können.

Vor der Aufzählung der einzelnen Untersuchungsresultate seien noch folgende Bemerkungen erlaubt.

Die Gruppierung ist nicht die chronologische der Untersuchung, sondern nach Bernthsens Lehrbuch der organischen Chemie[2]) durchgeführt. Von den chemischen und physikalischen Eigenschaften der Substanzen[3]) ist nur aufgenommen, was zur Aufklärung über die Art der

---

[1]) Für ihre Auswahl waren nicht ästhetische Gründe, sondern solche der physikalischen Belehrung maassgebend, so dass der Bilderphotograph manche derselben mitleidig ansehen mag.

[2]) Braunschweig bei Vieweg 1896, 6. Aufl.

[3]) Zum Nachschlagen dienten vor allem E. Schmidts Lehrbuch der anorg. (1893) u. der org. (1896) pharmaceutischen Chemie, 6. Aufl., dann Beilsteins grosses Handbuch der org. Chemie III. Aufl. in bisher erschienenen 4 Bänden.

Verwendung nöthig ist. Das Ergebnis der Spectrographie ist bei den nicht anaktinisch verwendbaren Stoffen mit kurzen Worten angegeben; die anaktinisch interessanten, aber aus physikalischen Gründen weniger brauchbaren Stoffe sind mit * bezeichnet und soweit es möglich ist, mit einem Absorptionsspectrum illustriert; gut brauchbare und besonders bemerkenswerte Substanzen sind mit ** hervorgehoben und die Ergebnisse mit Abbildungen von Schemen sowie von Absorptionsspectren verdeutlicht. Bei den Gruppenbildern von Absorptionscurven sind die Grenzcurven besonders sorgfältig von den Spectralbildern abgelesen worden. Bei den dazwischen hineinfallenden sind einzelne kleine Interpolationen, jedoch auf Grund mehrerer Aufnahmen gemacht worden.

Die Theile des Spectrums sind womöglich stets nach Frauenhofer'schen (resp. im Ultraviolett: Mascart- und Cornu'schen) Linien, und allenfalls mit Wellenlängen bezeichnet; von letzteren ist der Ausdruck in μ für die Zwecke dieser Untersuchungen der bequemste, da er auch annähernde, runde Angaben, ohne Missverständnissen Raum zu lassen, gestattet. Die Richtung nach dem brechbareren Ende des Spectrums ist (im Sinne einer ansteigenden Leiter) mit dem Ausdrucke oben, höher und über, die nach dem Roth zu mit unten, tiefer und unter bezeichnet. Kurzgefasste Urtheile, wie: brauchbar, nicht verwendbar u. s. w. beziehen sich immer auf die Ziele dieser Untersuchung, das Ultraviolett auszuschalten. Mit den einzelnen Buchstaben sind die Hauptlinien des Spectrums gemeint. Zu diesen beigefügte Bruchtheile sind leicht verständlich.[1]) Beim Alkohol als Lösungsmittel ist immer 96%iger gemeint. Zum Ablesen und Uebertragen der einzelnen Daten von den Platten ins Schema wurde Pauspapier benützt; auch gelöchertes Perlstickpapier, mit seinen gleichmässig angebrachten Lochreihen, lässt sich zuschneiden und gut verwenden. Die Höhe der Schemen ist mit 15 *mm* gezeichnet worden, während man sonst nur 10 *mm* zu nehmen pflegt. Für diese graphische Darstellung sind aber 15 *mm* günstiger, wie man selbst ersehen kann.

Es ist schwierig, und in den feineren Details ganz unmöglich, sich über die vorgekommenen Farben zu verständigen. Worte können da nur andeuten. Etwas näher kommt man der Wirklichkeit mit dem Hinweis auf conventionelle Farbenscalen. Die hier benützte ist Raddes internationale Farbenscala, deren Kenntnis, allenfalls deren Besichtigung man beim geneigten Leser oder Kritiker voraussetzen muss. Meistens handelte es sich von den 42 Columnen der Farbentöne nur um die von 1—10,

---

[1]) Der einem Buchstaben vorgesetzte Bruch bedeutet eine Stelle des Spatiums gegen das rothe, der nachgesetzte gegen das violette Ende hin; z. B. $^1/_3$ G bedeutet im ersten Drittel des Spatiums zwischen G u. F, von G an gerechnet; und G $^1/_3$ bedeutet dasselbe nach H zu gerechnet.

und von den Helligkeitsgraden a—v zumeist um die lichten t, u, v[1]) L. Mauthner hat diese Farbenscala in seiner Farbenlehre[2]) beschrieben. Citate aus der Farbenscala sind kurz mit R. (Radde) und den jeweiligen beigefügten Zeichen gegeben, da die R-Linie des Spectrums im Text nicht für sich allein erwähnt wird.

Ueber die Farbenbezeichnung ist noch folgendes zur Verständigung zu sagen. Viele Flüssigkeiten, z. B. Oele, sind in grösserer Menge gelb, dagegen in dünner Schichte fast farblos, und auch da ist ein Unterschied je nachdem man sie im auffallenden oder hindurchfallenden Lichte betrachtet. Im ersteren Falle erscheinen sie dunkler gefärbt. Die hier verwendeten Substanzen sind in der Beschreibung so bezeichnet, wie sie in der Schichtdicke der Brillenkammern, auf weissem Papier besehen, gefärbt wären. Dagegen ist ihre spectrale Wirkung so zu nehmen, wie sie im durchfallenden Lichte, und auch im Falle einer Verwendung als Lichtmedium vor dem Auge wirken würde, also ungefähr in einer nur halb so starken Tingierung. Wenn eine Füllung der Brillenkammern fast farblos aussieht, so wie Radde's unterste Nummern, z. B. wie v, dann ist sie als Brille ohne Bedenken für ganz farblos anzunehmen.

Da die aufgenommenen Spectra wegen des Glasmaterials der Apparate nur bis über N hinaus, etwa $^2/_3$ nach O zu, reichen konnten, so sind alle angegebenen Resultate, z. B.: nicht brauchbar, absorbiert nichts u. s. w., nur für diesen Bereich zu verstehen. Was darüber hinaus geschieht, liesse sich nur mit Quarzprismen, -Linsen und -Trögen ermitteln. Indessen ist das für unsere Frage auch ohne Belang, denn die Gläser der Brillenkammern würden Wellenschwingungen über den angegebenen Bezirk hinaus ohnedies absorbieren.

---

[1]) Zum Zwecke der Verständigung seien hier alle 42 Farbentöne einzeln aufgezählt. 1. Zinnober, 2. orangezinnober, 3. zinnoberorange, 4. orange, 5. gelborange, 6. orangegelb, 7. gelb, 8. gelbgrün-gelb, 9. gelb-gelbgrün, 10. gelbgrün, 11. grasgrün-gelbgrün, 12. gelbgrün-grasgrün, 13. grasgrün, 14. blaugrün-grasgrün, 15. grasgrün-blaugrün, 16. blaugrün, 17. blau-blaugrün, 18. blaugrün-blau, 19. blau, 20. violettblau, 21. blauviolett, 22. violett, 23. purpurviolett, 24. violettpurpur, 25. purpur, 26. carminpurpur, 27. purpurcarmin, 28. carmin, 29. zinnobercarmin, 30. carminzinnober, 31. neutralgrau, 32. zinnobergrau, 33. braun, 34. orangegrau, 35. gelbgrau, 36. gelbgrüngrau, 38. blaugrüngrau, 39. blaugrau, 40. violettgrau, 41. purpurgrau, 42. carmingrau.

[2]) „Functionsprüfung" erster Theil, bei Bergmann in Wiesbaden, 1894. II. Aufl. Seite 13—15.

Untersuchte Substanzen.

Acidum aceticum 30.
„ benzoicum 79.
„ carbolicum 69.
„ chinicum 84.
„ chinolinicum 105.
„ cinnamylicum 81
„ citricum 48.
„ diazobenzolsulfosum 68.
„ hydrochloricum 2.
„ lacticum 46.
„ nitricum 4.
„ oleinicum 41.
„ palmitin. 32.
„ phtalicum 85.
„ picrinicum 70.
„ salicylicum 82.
„ sulfurjcum 1.
„ tartaricum 47.
„ terephtalicum 86.
Aceton 28.
Aconitin 135.
Aesculin 209.
Aether aceticus 42.
„ aethylicus 25.
„ petrolei 15.
Alcohol aethylicus 22.
„ allylicus 24.
„ amylicus 23.
„ methylicus 21.
Ammonium thionuricum 53.
Amygdalin 202
Anilin 63.
„ sulfuricum 64.
Antipyrin 56.
Anthracen 100.
Anthrachinon 101.
Apomorphin. hydrochlor. 116
Arbutin 205.
Atropin 112.
Balsam. canadense. 201.
Benzaldehyd 78.
Benzol 57.
Benzolhexachlorid 61.
Borneol 192.
Brucin 133.
Camphora 193.
Carbamid 51.
Carbon. disulfid 6.
Celloidin 54.
Ceresin 27.
Chinidin 128.
„ sulfur. 129.
Chininum bisulfur. 124.
„ hydrochlor. 125.
„ monosulfur. 123.
„ purum 122.
„ tannicum 126.
Chinolin 106.
Chloralhydrat 27.
Chloroform 19.
Chlorophyll 223.
Chrysanilin 107.
Chrysen 103.
Cinchonidin 130.
Cinchonin 127.
Cocain. crystallisatum 108.
„ hydrochlor. 109.
„ hydrojod. 110.
„ hydrobrom. 111,
Codein 117.
Colchicin 142.
Collodium 55.
Coniferin 216.
Cymol 59.
Daturin 113.
Delphinin 148.
Digitalein 213.
Digitalin 212.
Digitonin 211.
Diphenyl 87.
Diphenylamin 65.
Diphenylmethan 88.
Emetin 143.
Ergotin 144.
Eserin 140.
„ salicylicum 141.
Ferrum sesquichlorat 12.
Fluoresceinkalium 90.
Formaldehyd 26.
Fraxin 217.
Gelatine 225.
Gelsemin 147.
Glycerin 43.
Glycocol 45
Guajacol 72.
Haematoxylin 222.
Hesperidin 206.
Hydrargyrum cyanatum 49.

Hydrastin 134.
Hydrochinon 74.
Hyoscyamin 114.
Iridin 207.
Jervin 137.
Jodoform 20.
Jodum purum 3.
Kaffein 52.
Kalium bichromicum 14.
„ bromatum 7.
„ hypermanganic. 13.
„ jodatum 8.
„ sulfocyanat. 50.
Kienruss, fuligo 224.
Kreosot 75.
„ carbonic. 76
Magnesia sulfur. 11.
Mannit 44.
Menthol 186.
Methylium naphthol. β. 99.
Morphin 115.
Naphtalin 92.
„ monobrom. 93.
Naphtol α 96.
„ β 97
„ „ benzoatum 98.
Naphtylamin α 94.
„ β 95.
Narcein 119.
Narcotin 121.
Natrium benzoicum 80.
Natrium nitric. 9.
„ phosphoric. 10.
Nitrobenzol 62.
Oleum amygdalarum 33.
„ animale Dippelii 149.
„ anisi 150.
„ aurantii 151.
„ bergamottae 152.
„ cadini 153.
„ cajeputi 154.
„ camphoratum 40.
„ carvi 155.
„ caryophyllorum 156.
„ cinnamomi 157.
„ citri 158.
„ eucalypti 159.
„ foeniculi 160.
„ hyoscyami 161.
„ jecoris aselli 34.
Oleum juniperi 162.
„ lauri 163.
„ lavandulae 164.
„ lini 35.
„ lini cedrae 165.
„ macidis 166.
„ majoranae 167.
„ menthae crispae 168.
„ „ piperitae 169.
„ moschatae nucis 170.
„ olivarum 36.
„ ossium animale 37.
„ origani 171.
„ papaveris 38.
„ pini sylvestris 172.
„ rosmarini 173.
„ rutae 174.
„ sesami 39.
„ succini 175.
„ terebinthinae 176.
„ valerianae 177.
Paraffin 18.
Papaverin 120.
Petroleum 16.
Phenantren 102.
Phenolphtalein 91.
Phenylhydrazin 66.
Phloridzin 208.
Phosphoroxychlorid 5.
Picrotoxin 219.
Pilocarpin 138.
„ valerianicum. 139.
Populin 204.
Pyridin 104.
Pyrogallol 77.
Quassin 221.
Quercetin 215.
Quercitrin 214.
Resina benzoë 198.
„ colophon 194.
„ galbani 199.
„ guajac 197.
„ mastix 196.
„ olibani 200.
„ sandarac 195.
Resorcin 73.
Salicin 203.
Sanguinarin 131.
Santalin 220.
Santonin 218.

Saponin 210.
Solanin 145.
Spartein 146.
Strychnin. nitric. 132.
Styrol 60.
Sulphobenzid 67.
Sulphonal 29.
Tannin 83.
Terpen camphen 191.
„ carven 180.
„ dipenten 178.
„ limonen 179.
„ menthen 185.
„ phellandren 184.
Terpen pinen 190.
„ sylvestren 182.
„ terpinen 183.
„ terpinolen 181.
Terpentin monochlorhydr. 189.
Terpineol 187.
Terpinol 188.
Thebain 118.
Thymol 71.
Triphenylmethan 89.
Veratrin 136.
Xylol 58.
Zincum valerianicum 31.

Einzelnbericht.

Anorganische Substanzen.

1. Acidum sulfuricum, H_2SO_4, Mol.-Gew. 98, farblose Flüssigkeit. In 12 *mm* dicker Schichte keine Absorption auf der Strecke F—O.

2. Acidum hydrochloricum, H Cl, Mol.-G. 36·5. farbl. Fl. In 12 *mm* Schichte keine Absorption bis N, darüber eine kleine Spur gegenüber dem Spectrum vom Himmelslicht.

3. Jodum purum, J_2, Atom-Gew. 127, Mol.-Gew. 254, schwarzgraue kryst. Blättchen. — Lösung in Alkohol braun, verdünnt bis die Farbe in 2·5 *mm* Schichte R. 5. v. war; im Bereiche von G und H absorbierte es kaum erkennbar, und auch von L an nur sehr diffus. — Lösung im Wasser braun; verdünnt bis sie in 2·5 *mm* Schichte die Farbe R. 4. v. zeigte; bei G und H absorbierte es kaum und auch von M an nur diffus. — In Chloroform violett,[1]) verdünnt bis die 2·5 *mm* Schichte R. 26. v. entsprach; Absorption im Ultraviolett nicht erkennbar. — Im Benzol bordeauxroth, verdünnt bis in 2·5 *mm* Schichte, die Farbe R. 29. u—v.

[1]) Eilhard Wiedemann (Ann. d. Physik und Chemie Bd. 41, S. 299) hat früher die Meinung ausgesprochen, dass die Molecüle des Jodes in den braunen Lösungen die complicierteren sind, während sie in den violetten dieselbe Grösse wie im Gaszustande besitzen; für diesen Schluss machte W. den Umstand geltend, dass nach seiner Beobachtung die violette Schwefelkohlenstofflösung bei sehr niederen Temperaturen, nämlich in einer Kältemischung aus Aether und fester Kohlensäure, braun wird, was als eine durch Temperaturerniedrigung erzeugte Bildung von Doppelmolecülen im Sinne obiger Anschauung gedeutet werden könnte. Neuere Versuche lehrten nun auch, dass umgekehrt die braunen Lösungen des Jodes im Fettsäureäther bei höherer Temperatur (ca. 80°) violett werden. Eine Lösung in Aether bleibt hingegen braun und wird erst oberhalb der kritischen Temperatur durch die Joddämpfe violett gefärbt. (Chem. Centralbl. 1890, II. 777).

entsprach, ebenso in Petroleum absorbierte es kaum von N an etwas. — Dagegen war es in stärkeren Concentrationen wirksam, z. B. Jod 5:1000 aqua oder Alkohol, in der 2·5 *mm* Schichte R. 6. r, absorbierte schon von G an mit diffuser Steigerung bis K, so dass letzteres kaum mehr auf der Platte erschien. — Es ist also für uns ungeeignet, weil farbige Gläser dasselbe leisten würden. Auch physikalisch ist jedes Jodpräparat ungeeignet. Joddämpfe sollen stark absorbieren, doch können sie hier keine Verwendung finden.

4. Acidum nitricum, HNO_3, Mol.-G. 63, farblose Flüss. In 12 *mm* dicker Phiole absorbierte es nichts. Auf Tafel I, Fig. 1 ist das Spectrum davon zu sehen. Dieses negative Resultat ist durch mehrfache Aufnahmen bestimmt nachweisbar gewesen. Betont muss dies darum werden, weil dadurch auch die Nitroderivate entfallen. Hierüber aber sind in der Literatur widersprechende Angaben, namentlich von Soret, zu finden. Es möge hier die ganze Mittheilung unverkürzt folgen. Soret[1]) hat die Absorption der ultravioletten Strahlen in verschiedenen Medien untersucht und gefunden, dass viele farblose Substanzen doch chronisch sind, d. h. einen Theil der gewöhnlich unsichtbaren Strahlen nicht durchlassen. Bei Vergleich von Quarz, Doppelspath und aqu. dest. hat sich ergeben, dass in dicken Schichten das letztere beiweitem am durchsichtigsten ist.[2]) Meerwasser lässt durch eine Schichte von 1·16 *m* Dicke alle Strahlen des Spectrums bis R hindurch. Wie für die sichtbaren Strahlen nimmt auch die Absorption der unsichtbaren Strahlen mit der Dicke zu, der Exstinctionscoëfficient ist aber für verschiedene von verschiedenem Wert. In wässeriger Lösung ist die Absorption vom Gehalt an Substanz abhängig. Die Säuren und Basen bringen in die Salze ihre Absorptionseigenschaften mit. Folgende Körper geben in Lösungen Absorptionsstreifen im Ultraviolett; ausser den schon von Miller und Stokes untersuchten Jodüren, Nitraten, Alkaloiden, die alkalischen Chromate und Dichromate, salpetersaures Kali, schwefelsaures Didym und Caesium, übermangansaures Kali und wässerige Schwefelsäure. Salpetersäure absorbiert die ultravioletten Strahlen merklich schon in 1 *mm* dicker Schichte. — Dem letzteren Ausspruche gegenüber sei nochmals auf die Abbildung verwiesen und noch H. Th. Simons obige Abhandlung citiert,[3]) in welcher er als Beispiel für die Anwendung seines Photographier-Photometers das Absorptionsspectrum von Kalium nitricum analysiert, indem dieses von 330 μμ an etwas, bei 310 zunehmend, dann abnehmend

[1]) Comptes rendus 1878, Bd. 86, S. 708.

[2]) Nach Schönn, Jahrb. f. Chem. 1880, schwächt schon eine Wasserschichte von 10 *cm* die äussersten ultravioletten Strahlen (welche an der Grenze des ultravioletten Sonnenspectrums liegen) bedeutend (Gegensatz zu Eis).

[3]) Wiedemanns Analen 1896, Bd. 59, S. 91—115.

bis 260 μμ, von 250 μμ an plötzlich sehr stark und, wie es scheint, total absorbiert. Das sind alles Regionen, aus denen schon wegen des Glases der Brillenkammern nichts hindurchgehen kann.[1])

5. Phosphoroxychlorid, $POCl_3$, farblose Flüssigkeit. In der Phiole von 12 *mm* Dicke keine Absorption, wenigstens bis N. Wieder muss ich auch auf diesem Befunde bestehen, gegenüber einem Literaturcitate (ohne Quellen- oder Autorenangabe) in Eders Handb. d. Phot. I. Bd. S. 282, wo es heisst: Die Chlorverbindungen des Phosphors, die vollkommen klar und farblos sind, absorbieren alle chemischen Strahlen.

6. Schwefelkohlenstoff (Carbondisulfid), CS_2, Mol.-G. 76, farblose Flüssigkeit, welche als Lösungsmittel sehr wertvoll zu sein versprach. Allein am Lichte zersetzt sie sich theilweise in CS und freien Schwefel und wird gelb. Im farblosen Zustande ergab sich keine Absorption; im schwach gelblichen Zustande bei einer Färbung von R. 7—8. v. auch noch sehr wenig; bei R. 7—8. t. Färbung beginnt es von G an schwach zu absorbieren um bis M vollständige Absorption zu erreichen. Als ganz gelbe und abgestandene Flüssigkeit von der Färbung R. 6—7. q. absorbiert es dann alles Ueberviolett, aber auch von Blau und Violett sehr viel. Es leistet also in diesem Zustande nicht mehr, als gelbe Gläser. Einer Correctur bedürfen daher abweichende oder eigentlich unvollständige Angaben, wie die von Malagutti,[2]) denn der Schwefelkohlenstoff absorbiert das Ultraviolett nicht, wenn er farblos ist, absorbiert es aber ganz und viel weiter herunter vom farbigen Spectrum, wenn er gelb ist.

7. Kalium bromatum, KBr, Mol.-G. 119, farblose Krystalle, die conc. Lösung in aqua 1:2 absorbierte nichts.

8. Kalium jodatum, KJ, Mol.-G. 166, farblose Krystalle, die conc. Lösung in aqua 1:1 absorbierte nichts. Die Lösung wird allmählich gelb, dann absorbiert sie mehr und mehr vom Spectrum; letzteres bleibt dabei immer diffus begrenzt. Nicht geeignet.

9. Natrium nitricum, $NaNO_3$, Mol.-G. 85, farblose Krystalle; die conc. Lösung in aqua 1:2 absorbierte nichts.

10. Natrium phosphoricum, $Na_2HPO_4 + 12\ H_2O$, Mol.-G. 358, farblose Krystalle; conc. in aqua 1:6, absorbierte es nichts.

11. Magnesia sulfurica, $MgSO_4 + 7\ H_2O$, Mol.-G. 264, farblose Krystalle, conc. Lösung in aqua 1:2 absorbierte nichts.

---

[1]) Vielleicht lässt sich die Sache so aufklären, dass Soret mit „Ultraviolett" nur das jenseits der Q-Linie liegende Bereich meint, weil er gezeigt hat, dass man bis dorthin Helligkeit im Spectrum erkennen kann. Wir nennen Ultraviolett den zum Weissehen nicht mehr nöthigen oberen Theil des Spectrums.

[2]) In Eders Handb. d. Phot. I. 282.

12. Ferrum sesquichloratum, $Fe_2Cl_6 + 12\ H_2O$, Mol.-G. 541, gelbe krystallinische Masse, in aqua 1 : 1 bildet es den Liquor ferri sesquichlorati Ph. Hung. Hievon 1 : 50 war in 2·5 *mm* dicken Schichten noch gelb R. 7. q. und absorbierte von G an. Eine weitere Verdünnung hievon 1 : 5 war gelblich, R. 8. u. und absorbierte wenig erkennbar in Violett und deutlich erst von K an, aber nur diffus zunehmend und ohne das sonstige Spectrum zu kürzen; noch dreifach verdünnt, also 1 : 15 der ersten Lösung von 1 : 50 war es kaum mehr gelblich R. 9. v. und absorbierte erkennbar nur mehr von L an schwach und diffus zunehmend. Es ist also damit nicht mehr als mit gelben Gläsern zu erreichen. Als Chlorverbindung wäre es auch sonst ungeeignet.

13. Kalium hypermanganicum, $K_2Mn_2O_8$, Mol.-G. 316, fast schwarze Krystalle. In aqua 1 : 1500 noch violett wie R. 23. l. Es wurde alles Licht, für das die Bromsilbergelatineplatte empfindlich ist, absorbiert, so dass auf der Platte gar keine Bräunung erschien. 1 : 5000 lässt schon auf der Platte von Blau und Violett, aber auch von Ultraviolett Spuren erscheinen; bei Verdünnungen bis 1 : 50.000 noch mehr, doch treten im Gelb und Grün zuerst 2, dann bei weiterer Verdünnung 5 Absorptionsbänder auf, wie man im gewöhnlichen Spectroskop sehen kann; 1 : 500.000 ist in dicker Schichte noch röthlich, etwa R. 27. u—v., in dünner Schichte jedoch farblos und das Spectrum auf der Platte ist wie das des Tageslichtes. Beim Stehen wird die Lösung braun und gibt einen Niederschlag, ist also gar nicht für Kammerbrillen verwendbar.[1])

14. Kalium bichromicum, $K_2Cr_2O_7$, Mol.-G. 295, rothe Krystalle. In aqua[2]) 1 : 50 noch gelb wie R. 5. o., davon eine Verdünnung 1 : 50 in 2·5 *mm* Schichte = R. 9. u. Letzteres absorbiert von F an bis M diffus zunehmend, also wie gebliche Gläser.

---

[1]) Vergl. Vogel, Spectralanalyse S. 260 und E. Schmidt pharm. Chemie I. 820. auch Ostwald, die Farbe der Jonen, Abh. d. k. sächs. Akad. d. Wiss. 18. Bd. (1893) 286 S.

[2]) Da das Wasser als Lösungsmittel vielfach in Verwendung kam, so entsteht natürlich die Frage, ob es nicht an dem eventuellen Absorptionserfolge Theil hatte. Die Antwort darf sehr bestimmt dahin gegeben werden, dass es in dieser dünnen Schichte und in den hier in Frage kommenden Regionen des Spectrums gar nichts Nachweisbares absorbiert. Für mächtige Schichten des Wassers sind sowohl im Ueberviolett als auch im Infraroth mannigfach Untersuchungen gemacht worden. Man findet darüber (über den Wasserdampf in der Luft) die Angaben in Landauers Spectralanalyse, ferner in Wied. Ann. 1891, Bd. 42, S. 1—17 (Hüfner & Albrecht über die Durchlässigkeit des Wassers für Licht) u. 1895, Bd. 55, S. 401 (Aschkinass, Absorptionsspectrum des flüssigen Wassers u. s. w.). — H. W. Vogel (in Wied. Ann. 1895, Bd. 54, S. 175) fand im Lichtschein des Wassers der Caprigrotte einen Absorptionsstreifen auf der Linie b E, der sonst nicht vorzukommen pflegt. V. hat auch die Schweizer Eishöhlen auf ihr Licht untersucht. Die Gletscher im Berner Oberland haben blaues Eis, der Firnschnee am Rhonegletscher hat dieselbe blau

Organische Substanzen.

I. Kohlenwasserstoffe.

15. Aether petrolei, farblose Flüssigkeit aus amerikanischem Petroleum destilliert, enthält zumeist C_5H_{12} bis C_8H_{18} (Pentan, Hexan u. s. w.). Ergab gar keine Absorption. Als Lösungsmittel stünde es wegen seiner Flüchtigkeit hinter anderen zurück.

*16. Petroleum, das amerikanische, C_nH_{2n+2},[1]) war farblos mit indigoblauer Fluorescenz als petroleum brillant hier im Handel (später wurde eine am Licht stehende Probe citronengelb, eine im Kasten aufbewahrte blieb farblos). Das Absorptionsspectrum zeigte schwache Absorption erst von M an. Die Abbildung davon ist auf Taf. I, Fig. 2. Das galizische und russische, aus Naphtenen von C_nH_{2n} bestehend, war in der Flasche spurweise gelblich, in der Brillenkammer farblos und fluorescierte schön cyanblau (aus der Apollo-Fabrik in Budapest). Die Absorption begann bei K und nahm allmählich zu bis M, so dass letzteres nicht mehr, L dagegen noch ganz deutlich ausgeprägt war. Am Lichte wurde die Flüssigkeit im ersten Jahre stark gelb und verlor die Fluorescenz. Gelbes Schmieröl (Fiume, Petroleum-Raffinerie) war in dünner Schichte doch nur R. 7. u. und absorbierte über G zuerst schwach, dann von H rasch zunehmend, so dass K schon fehlte. Das Spectrum steht auf Taf. I, Fig. 3; bei seiner Anfertigung wurde die 2·5 *mm* dicke Schichte nochmals auf ihre Farbe geprüft: sie war etwas anders als früher, nämlich R. 8—9. u—v. Der Brechungsindex nimmt allmählich sehr zu.[2]) Als unzuverlässiges Präparat ist es zu Dauerbrillen ungeeignet, aber zu Improvisationen gut verwendbar, weil es billig und leicht zur Hand ist. Lange Schichten des Petroleums geben nach Schönn Absorptionsstreifen in der Gegend C und D des Spectrums.[3])

17. Ceresin, gebleichte weisse Masse, gesättigte Lösungen in Aether sulf., ebenso in Petrolaether, absorbierten gar nichts.

Farbe, wenn man 1 *m* tiefes Loch (mit dem Stock) bohrt, aussen ist er weiss. Im Loche ergibt die blaue Farbe mit dem Spectroskope nur eine Absorption des rothen Endes des Spectrums, die allmählich nach gelb hin abnimmt, ebenso wie beim Eis in den Höhlen dieser Gletscher.

Die Geysirbecken im Yellowstonepark haben weissen Grund und prononciert grünes Wasser, welches ausgezeichnet die Schönn'schen Wasserstreifen im Roth resp. Rothgelb aufwies (s. auch Vogel, prakt. Spectralanalyse S. 320, Berlin 1889).

[1]) Charles Mabery, Amer. J. chem. 19. Bd., 419 (ref. Chem. Centralbl. 1897, II. 258).

[2]) Vergl. Hagenbach Daten S. 477 u. S. 479, Nr. 27, ebenso Noack S. 148.

[3]) Vergl. Vogel, Spectralanalyse S. 351.

18. Paraffin, $C_n H_{2n+2}$ etc. weiss krystallinisch. Saturierte Lösungen in Aether sulf. ebenso in Aether petrolei absorbierten gar nichts.

II. Halogensubstitutionsproducte.

19. Chloroform (Trichlormethan) $CHCl_3$, Mol.-G. 119·5, Brechungsexponent 1·44671, farblose Flüssigkeit, absorbierte gar nichts.

20. Jodoform (Trijodmethan) CHJ_3, Mol.-G. 394, gelbe Krystalle. In absolutem Alkohol 1:25 war es gelb R. 4. i., hievon diluiert 1:20 war es in 2·5 *mm* dicker Schichte gelblich R. 6. u—v. und absorbierte von G an schwach aber von H an rasch zunehmend, so dass L noch eben sichtbar blieb und gegen M zu jede Spur verschwand. Dieselbe Lösung wurde bald viel dunkler, nämlich in 3 Wochen R. 2—3. l. beinahe k. Wirkt wohl besser als gelbe Gläser, doch nicht scharf genug absetzend.

III. Einwertige Alkohole.[1])

21. Alkohol methylicus (Methanol) $CH_3 . HO$, Mol.-G. 32, farblose Flüssigkeit, absorbierte gar nichts.

22. Alkohol aethylicus (Spir. vini, Aethanol) $C_2H_5 . OH$, Mol.-G. 46, Brechungsexponent 1·3597, farblose Flüssigkeit (soll in sehr mächtigen Schichten roth sein). Absorbierte nichts,

23. Alkohol amylicus (Pentanol) $C_5H_{11} . OH$, Mol.-G. 88, farblose Flüssigkeit, stark lichtbrechend, absorbierte nichts

24. Alkohol allylicus (Propenol) $C_3H_5 . OH$, farblose Flüssigkeit, absorbierte nichts. — Die Alkohole sollen in langen Schichten farbig sein und bei C und D herum charakteristische Absorptionsbänder haben (siehe Vogel, Spectralanalyse S. 349). Weiteres hierüber bringt W. Spring (ref. Chem. Centrbl. 1896 II. 75): während das Wasser eine sehr reine blaue Farbe zeigt u. zw. in Röhren von 26 *m* Länge, ist der Methylalkohol blau mit einem Stich ins Grüne, Aethylalkohol hat eine ähnliche aber minder lebhafte Farbe, und Amylalkohol ist gelbgrün gefärbt — es zeigt sich also eine Zunahme des gelben Farbentones bei wachsendem Molekulargewicht. Spectroskopisch war das hindurchgegangene Licht besonders im Roth und Gelb vermindert, bei den Alkoholen mit zunehmendem Kohlenstoffgehalt stieg die Absorption hingegen im brechbarsten Theil des

[1]) Hartley & Huntington fanden, dass 1. die normalen Alkohole der Reihe $C_n H_{2n+1} HO$ für die ultrav. Strahlen sehr durchsichtig sind, der Methylalkohol fast ebenso wie das Wasser. 2. Die normalen Fettsäuren absorbieren die brechbareren Strahlen im Ultraviolett stärker als die normalen Alkohole mit gleich viel C-Atomen. 3. Mit zunehmendem C-Gehalt nimmt die Absorption bei Alkoholen und Säuren zu. 4. Die Aether der organischen Säuren und Alkohole sind gleichfalls sehr durchsichtig und zeigen keine Absorptionsbänder (Proc. Roy. Soc. London, 28. Bd., 233, 1879).

Spectrums immer mehr. Es wird also durch die Hydroxylgruppe das rothe Ende, durch die Kohlenstoffketten das blaue Ende des Spectrums vorwiegend absorbiert. Auch die Durchsichtigkeit hat Verfasser untersucht, und allgemein interessant dürfte wohl sein, dass durch die 26 *m* lange Wasserschicht 99.970% des hellen Tageslichtes absorbiert wurden. Dicke Wasserschichten werden undurchsichtig, wenn ihre Temperatur mehr als 0·57° von der der Luft differiert, was der Landschaft einen veränderten Anblick verleiht und daher ästhetisch wichtig sein kann.

IV. Derivate der einwertigen Alkohole.

25. Aether sulfuricus (aethylicus) oder Aethyloxyd $(C_2H_5)_2 . O$, Mol.-G. 74, Brechungsexponent 1·3566, farblose Flüssigkeit, absorbierte nichts.

V. Aldehyde und Ketone.

26. Formaldehyd (Methanol) H — COH, 40% Lösung in Methylalkohol, farblose Flüssigkeit, absorbierte nichts.

27. Chloralhydrat, $CCl_3 — CHO_3 + 2\,HO$, Mol.-G. 165·5, farblose Krystalle, in aqua 1:2 absorbierte es nichts.

28. Aceton (Dimethylketon) $(CH_3)_2CO$, M.-G. 58, farblose Flüssigkeit, absorbierte nichts.

29. Sulfonal (Diaethylsulfon-dimethyl-methan) $C_7H_{16}S_2O_4$, farblose Krystalle, in Alkohol 1:20 hypersat. Lösung, absorbierte nichts.

VI. Einbasische Fettsäuren.

30. Acidum aceticum (Aethansäure) $C_2H_4O_2$, Mol.-G. 60, farblose Flüssigkeit, absorbierte nichts.

31. Zincum valerianicum, $Zn(C_5H_9O_2)_2 . 2\,H_2O$, Mol.-G. der Valeriansäure 102, weisse Nadeln, in Alkohol 1:50, absorbierte nichts.

32. Acidum palmitinicum (Hexadekansäure) $C_{16}H_{32}O_2$, weisses krystallinisches Pulver; in Alkohol ebenso in Aether circa 1:5 gelöst, absorbierte nichts.

33. Oleum amygdalarum dulcium, blassgelb, dicklich. In 20 *g* Fläschchen R. 7. s—t, in der Brillenkammer R. 6. v. Absorption von F an langsam und von HK an etwas rascher zunehmend bis nahe an N.

34. Oleum jecoris aselli, klar, gelblich, dick. In Fläschchen von 20 *g* Inhalt R. 7. s., in der Brillenkammer R. 7. v.; absorbierte von der Mitte zwischen G und H angefangen etwas ansteigend, von HK nach L rasch zunehmend, darüber bis vor M blieb nur noch eine Spur unabsorbiert, so dass von M gar nichts mehr sichtbar war.

35. Oleum lini lotum, klar, dick, orangegelb, R. 6. p. Seiner Zusammensetzung nach besteht es etwa zu 8—9 Zehntel aus dem Glyceride der sogenannten Leinölsäure, der Rest setzt sich zusammen aus den

Glyceriden der Stearinsäure, Palmitinsäure, Oelsäure und Myristicinsäure. In der Kammer mit Ol. terebinthinae 1:10 diluiert R. 7. t—u, absorbiert sehr langsam steigend, die Absorption beginnt vor G und geht bis über N hinaus, so dass N noch erkennbar bleibt. Diese Substanz interessiert hier, weil Minium mit Leinöl als Verdichtungsmittel in Frage kommt.

36. Oleum olivarum, dicklich, goldgelb, R. 7. t. In der Kammer R. 7. v, absorbiert schon vor G etwas, von H an deutlicher und etwas rascher zunehmend bis über M.

37. Oleum ossium animalium, dick, lichtgelb, R. 8. u—v, in der Kammer kaum R. 8. v., absorbierte bei G und H kaum erkennbar, dann schwach zunehmend, so dass N noch kenntlich war.

38. Oleum papaveris, dünnflüssig, kaum gelblich, R. 8. u. In der Kammer scheinbar farblos; erst von N an etwas Absorption erkennbar.

39. Oleum sesami, lichtgelb, R. 7. u—v. In der Kammer fast farblos, absorbiert erst nachweisbar von N aufwärts.

40. Oleum camphoratum, 10 *g* Campher in 20 *g* Oleum Sesami, dicklich, lichtgelb und etwas trüb, in der Flasche R. 7. t—u. oder R. 6. u. In der Kammer fast farblos und nahezu klar, absorbiert sicher bestimmbar erst von N aufwärts, so wie Oleum sesami allein.

41. Acidum oleïnicum (Oleïn), $C_{18}H_{34}O_2$, dicklich, gelb R. 7. o. In der Kammer R. 8. u., absorbiert von F bis HK mässig und von K bis L rasch steigend, so dass über L kaum mehr etwas Lichtwirkung zu sehen ist und M bereits ganz fehlt. Dunkelt an der Luft rasch nach.

VII. Säurederivate.

42. Aether aceticus, $C_2H_3(C_2H_5)O_2$, Mol.-G. 88, farblose Flüssigkeit, absorbierte nichts.

VIII. Mehrwertige Alkohole.

43. Glycerin, $C_3H_5(OH)_3$, Mol.-G. 92, absorbierte nichts. Eder empfiehlt es desshalb auch als Kitt für optische Gläsercombinationen statt dem gebräuchlichen Canadabalsam.[1])

44. Mannit, $C_6H_8(OH)_6$, weissglänzende Krystalle, in aqua 1:10, absorbierte nichts.

IX. Mehrwertige einbasische Säuren.

45. Glycocoll (Amido-Essigsäure) $CH_2(NH_2)CO.OH$, farblose Krystalle, in aqua 1:5, absorbierte nichts.

46. Acidum lacticum (Oxypropionsäure), $C_3H_6O_3$, Mol.-G. 90, syrupartige farblose Flüssigkeit, absorbierte nichts. Wurde allmählich bräunlich.

[1]) Absorptionsspectra farbl. u. farb. Gläser, Wien 1894.

X. Zweibasische Säuren.

47. Acidum tartaricum, $C_4O_6H_6$. Mol.-G. 150, farblose Krystalle. In aqua 1:1, absorbierte nichts.

XI. Drei- bis sechsbasische Säuren.

48. Acidum citricum, $C_6H_8O_7$, Mol.-G. 210, farblose Krystalle. In absol. Alkohol 1:1, absorbierte nichts.

XII. Cyanverbindungen.

49. Hydrargyrum cyanatum, $Hg(CN)_2$, Mol.-G. 252, farblose Krystalle. In Alkohol 1:20 (es hätte auch 1:10 genommen werden können) absorbierte es nichts. In aqua 1:6 wäre $3^1/_3$mal stärker gewesen, doch liess sich für unsere Zwecke nichts davon erwarten.

50. Sulfocyan (Rhodan-) Kalium, CN . SK, farblose Krystalle, in aqua 1:1 absorbierte ganz schwach von N an. Wurde im ersten Jahre etwas bräunlich, dürfte also an Absorptionsfähigkeit zugenommen haben.

XIII. Kohlensäurederivate.

51. Carbamid (Urea), $CO(NH_2)_2$, Mol.-G. 60, farblose Krystalle. In aqua 1:1, absorbierte nichts.

52. Caffeïn (Theïn), $C_8H_{10}N_4O_2 + H_2O$, Mol.-G. 212, farblose Krystalle, in Alkohol 1:50, absorbierte nichts.

53. Ammonium thionuricum (Sulfaminbarbitursäure), $(NH_4)_2 . C_4H_3SO_6$, farblose Krystalle, nur in aqua aber mit purpurrother Farbe löslich; 1:10 war in 2·5 *mm* Schichte zart rosa R. 26. t—u., absorbierte über das ganze Spectrum der Bromsilberplatte (von E $^1/_2$ F bis $^2/_3$ O) ganz schwach und diffus zunehmend, ohne erkennbaren Abfall. In Salzsäure gekocht (s. Noack S. 111) war es farblos und absorbierte bis nahe N nichts, darüber hinaus vielleicht eine Spur.

XIV. Kohlehydrate.

54. Celloïdin (Cellulose) $(C_6H_{10}O_5)_n$, durchscheinende Masse, im halbstarren Zustand fluorescierend, in Alkokol mit Aether wasserklar löslich, durch Verdunsten entsteht eine glashelle Membran (s. E. Schmidt, Pharm. Chemie II. S. 774—784) Im halbstarren Zustand absorbierte eine etwa 2 *mm* dicke Schichte von $^1/_2$ H an zunehmend bei M alles; später im erstarrten Zustande absorbierte es gar nichts. Für unsere Zwecke leistet die Substanz also nichts direct, könnte aber als Einbettungsmittel in Frage kommen. Sie nimmt (wenn auch nicht in genügender Menge) einige Procente von Chinin bisulf. oder Triphenylmethan u. s. w. auf und bleibt dabei als „feste Lösung" klar, wie später noch angeführt werden wird.

55. Collodium sec. Ph. Hung, dicke, opalisierende, leicht trübe Flüssigkeit, absorbierte nichts. Im Einklange damit steht, dass auch Salpetersäure und Schwefelsäure bis N—O noch nichts absorbieren (vgl. die laufende Nummer 4).

XV. Uebergang zu den aromatischen Verbindungen.

56. Antipyrin (Phenyldimethyl pyrazolon), $C_{11}H_{12}N_2O$, Mol.-G. 188, farblose Krystalle. In aqua 1 : 1 absorbierte es nichts.

XVII. Benzolkohlenwasserstoffe.[1])

57. Benzol, C_6H_6, Mol.-G. 78, farblose Fl., Brechungsexponent 1·5014, gefriert bei 0°, schmilzt bei + 5°, absorbierte nichts.

*58. Xylol (Dimethylbenzol), $C_6H_4(CH_3)_2 = C_8H_{10}$, Mol.-G. 106, farblose Fl., hat 3 Isomere, von diesen schmilzt das theuerere Paraxylol bei + 15°, ist hiedurch abzuscheiden von Isoxylol (Metaxylol) und Orthoxylol, die bei — 53° schmelzen. Ihr Siedepunkt ist ziemlich gleich: 138°, 139° und 141°. Das im Handel landläufige Xylol ist überwiegend Metaxylol mit etwas Orthoxylol, vom spec. Gewicht 0·87 und Brechungsindex 1·495. Seinem physikalischen Verhalten nach ist es für unsere Zwecke ein vorzügliches Lösungsmittel, an sich aber absorbiert es wenigstens bis $^2/_3$ O nichts.[2])

59. Cymol (Propylbenzol) $C_{10}H_{14}$, farblose Flüssigkeit. Absorbierte für unsere Zwecke nichts. Hat aber nach Hartley Absorptionsbänder.[3])

60. Styrol (Phenylaethylen), C_8H_8, farblose zähe Flüssigkeit, wird allmählich fest (Metastyrol), absorbierte nichts.

XVIII. Halogensubstitutionsproducte.

61. Benzolhexachlorid, $C_6Cl_6 . H_6$, farblose Krystalle; in Benzol 1 : 5 leistete es nichts.

---

[1]) Hartley & Huntington haben, um den Einfluss der Isomerie auf die Absorption zu untersuchen, Benzolderivate untersucht. Dabei mussten sehr dünne Schichten und sehr verdünnte Lösungen angewandt werden. Es zeigte sich: 1. Benzol und die daraus abgeleiteten Kohlenwasserstoffe, Phenole, Säuren und Amine absorbieren die ultravioletten Strahlen in hohem Grade und zeigen sehr kräftige Absorptionsbänder. 2. Isomere aus dieser Reihe zeigen sehr verschiedene Spectra, sowohl in der Stärke als auch in der Lage der Absorptionsbänder. Eigenthümlich ist, dass die Absorptionsbänder entweder bei 12 Cadmium oder 17 Cadmium beginnen und im ersten Fall etwas jenseits 17 Cadmium endigen (Proc. Roy. Soc. London 28. Bd., 233, 1879).

[2]) Zeigt im höheren Ultraviolett Absorptionsbänder, sowie auch Benzol, Toluol, Nitrobenzol, Pyridin, Naphtalin, Anthracen u. a: s. darüber J. Pauer, ref. im Chem. Centralb. 1896 I. 1122. — auch Hartley u. Dobbie im Chem. Centralbl. 1898 I. 766. Die Schwingungszahlen der äussersten Strahlen, welche durch 1 *mg* Molecül hindurchgelassen werden, sind: Orthoxylol 3611, Metaxylol 3580, Paraxylol 3537 (Chem. News 57. Bd., 218, 1888).

[3]) Chem. Jahrb. 1879, S. 149.

*62. Nitrobenzol (Mirbanöl), $C_6H_5NO_2 + H_2O$, Mol.-G. 141, hellgelbe Flüssigkeit, mit einem Stich ins Grüne R. 8—9. t., wird in $1^1/_2$ Jahren etwas dunkler gelb R. 7. s., vom spec. G. 1·186, Schm.-P. + 3°, Siede-P. 205°, in Alkohol oder in Xylol leicht löslich, in aqua fast nicht. Absorbiert Ultraviolett vorzüglich, und zwar in dünnen Schichten und in nahezu farblosen Verdünnungen um die Linie H herum. Ausserdem ist es als geringer Zusatz geeignet, dem besten Absorptionsmittel, welches der Verfasser bisher fand, nämlich dem Triphenylmethan in Xylol, die Fluorescenz zu benehmen.

Um das Nitrobenzol nahezu bis zur Farblosigkeit zu verdünnen, wurde in graduierten Probiergläsern immer mehr Alkohol zugesetzt. Aus den vielen Versuchen sei folgende kurze Reihe hervorgehoben: Die Schichtdicke war 15 *mm*, das reine Nitrobenzol R. 9. t., mit der 10fachen Menge Alkohol R. 11—12. < u.; mit der 15fachen Menge Alkohol R. 11—12. > u.; mit der 20fachen R. 11—12. v.; mit der 40fachen R. 12. > v. Das gibt auch eine ungefähre Vorstellung über die Färbung bei geringerer, und zwar einer Schichtdicke von 2·5 *mm*, also nur dem sechsten Theil der oben angeführten. Berechnet man den Unterschied der Farbe im durchfallenden Lichte zum auffallenden mit der Hälfte des letzteren, so wäre statt dem erwähnten Sechstel nur ein Zwölftel zu rechnen. Spectrographisch wurde eine Serie von verschiedenen Verdünnungen auf ihr Absorptionsvermögen untersucht, und zwar bei der Astrallampe, mit nachheriger Schematisierung, wie oben beschrieben wurde. Das Ergebnis zeigt die Figur:

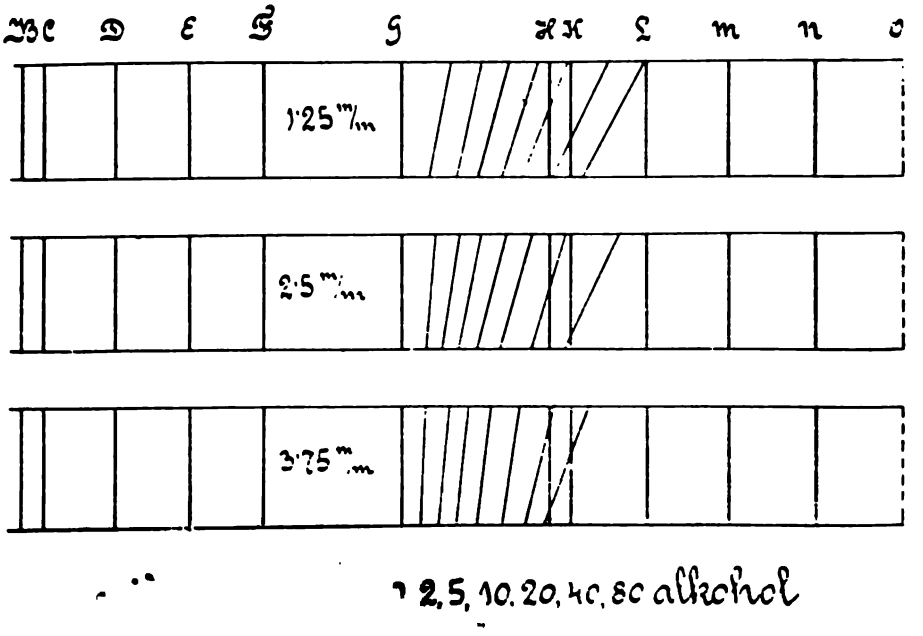

Es bezieht sich die obere Gruppe von 7 Curven auf die Schichtdicke von 1·25, die mittlere auf 2·5, die untere auf 3·75 *mm*. Von rechts nach links ist die Concentration zunehmend, und zwar auf 1 Theil Nitrobenzol: 80, 40, 20, 10, 5, 2 und 0 Alkohol. Die Absorption nimmt entsprechend zu, wie die Lage der Curven zeigt. In jeder Linie zeigt das untere Ende die Stelle der beginnenden und das obere Ende die Stelle der vollständigen Absorption an. Da die Originalplatten, also 21 Spectra, hier nicht abgebildet werden können, so möge eine Beschreibung mit Worten die feineren Verhältnisse angeben. Die Curven sollten nämlich nicht vollkommen gerade gezogen, sondern mit der unteren Hälfte steiler, mit der oberen Hälfte schiefer gezogen sein und die beiden Hälften abgerundet ineinander übergehen, also eine minimale Convexität nach links zeigen. Ebenso müssten die Enden nicht direct an die Abscissenlinien anstossen, sondern eine kurze und sehr flache Abbiegung erhalten, und zwar das untere Ende nach links, das obere nach rechts, weil die Absorption im Beginn sehr fein einsetzt, sich dann rasch verstärkt und nahe dem Maximum noch einer restlichen kleinen Zunahme bedarf, um ihre Totalität zu erreichen. Das sind aber Feinheiten, deren Darstellung die Uebersichtlichkeit vermindert hätte.

Man ersieht aus den Curven, dass bei einer Kammertiefe von 2·5 *mm* die 5. oder 6. Linie von links, bei einer Kammertiefe von 1·25 *mm* aber die 4. oder 5. Linie von links am besten unseren Zwecken entsprechen würde, — d. h. bei der Tiefe der Brillenkammern von 2·5 *mm*, wie man sie bis jetzt angefertigt erhalten konnte, müsste Nitrobenzol mit der 20 bis 40fachen Menge Alkohol verdünnt als Füllung genommen werden. Könnte man dagegen die Kammern noch seichter, bis zu 1·25 *mm* Enge, anfertigen, so müsste Nitrobenzol nur mit der 10—20fachen Menge Alkohol genommen, also die Concentration vermehrt werden. Schwächere Lösungen würden nicht alles Ultraviolett abschneiden; stärkere Lösungen würden das Violett abstutzen und mit dem Maasse der Verstärkung zunehmend gelb werden, am Ende gar R. 7. s. gelb sein. Also kann die Wahl nur zwischen 1 : 10 bis 40 liegen.

Noch muss erwähnt werden, dass das von Merck in Darmstadt bezogene Präparat zur Zeit dieser Serienuntersuchungen etwa $^1/_2$ Jahr gestanden hatte, und jetzt, 1 Jahr danach, merklich bis auf R. 6. u. in der Flasche nachgedunkelt ist. Von letzterem ist mit 1 : 20 Alkohol (jetzt in der Flasche R. 9. u., also in 2·5 *mm* Schichte nahezu farblos), das Absorptionsspectrum auf Tafel I, Figur 4 abgebildet. Es zeigt demnach die Wirkung der sehr abgestandenen Lösung, wie sie unseren Zwecken näher liegt, da wir bleibend verwendbare Brillen wünschen. Wenn man mit Nitrobenzol die Fluorescenz von Triphenylmethan in Xylol aufheben will, so genügt hiezu reichlich ein Tropfen des ersteren auf 3 und selbst

10 *kcm* der letzteren. In Bezug auf seine eigene Lichtabsorption kommt dieser Tropfen Nitrobenzol gar nicht in Betracht, da selbst ein Verhältnis 1:200 noch ohne nennenswerte Absorptionswirkung wäre. Man kann also zu jeder Triphenylmethanlösung tropfenweise Nitrobenzol so lange zusetzen, bis jede Fluorescenz geschwunden ist, ohne dabei weiter auf die Lichtwirkung des Nitrobenzols Rücksicht nehmen zu müssen.

XX. Amidoverbindungen.

63. Amidobenzol (Anilin, Phenylamin), $C_6H_5 . NH_2$, Mol.-G. 93, farblose Flüssigkeit, absorbierte schwach ansteigend von etwa G an, bei M schon alles. Wird bald braunroth, in 2 Jahren R. 29. k.

64 Anilinum sulfuricum, $(C_6H_5 . NH_2)_2$, H_2SO_4, farblose Krystalle. In aqua 1:5, absorbiert es nichts Erkennbares. Mit dem Phenylamin verglichen, lässt sich vermuthen, dass sich mit Quarzapparaten eine Absorption in Regionen die über N hinaus liegen, zeigen müsste.

65. Diphenylamin, $(C_6H_5)_2$ NH, farblose Krystalle; in Alkohol 5:8 absorbierte es nichts. Wird rasch braun.

XXI. Diazo- und Azoverbindungen, Hydrazine und Hydroxylamine.

66. Phenylhydrazin, $C_6H_5 . NH.—NH_2$, farblose krystallisierte Masse, von 17·6° C. an flüssig, war in der Brillenkammer schon gelb R. 7. t. geworden; absorbierte von $^1/_2$ G angefangen und bei $^1/_2$ H schon alles; mit Alkohol 1:50 konnte das Gelb auf R. 7. u. aufgehellt werden, und da begann die Absorption bei $^1/_2$ H, und nahm allmählich bis über N zu.

XXII. Aromatische Sulfosäuren.

67. Sulfobenzid, $(C_6H_5)_2 SO_2$, weisse Krystalle; in Benzol 1:5 absorbierte es nichts.

68. Acidum diazobenzol sulfonicum, $C_6H_5N_2 . SO_3H$, farblose Krystalle. In Alkohol 1:10 absorbierte es von $^1/_2$ L an langsam zunehmend. Wird bald rothbraun.

XXIII. Phenole.

69. Acidum carbolicum (Phenol, Phenylalkohol etc.), $C_6H_5 . OH$, Mol.-G. 94, farblose Krystalle, stark lichtbrechend; in aqua 1:1 und in Alkohol 1:1 absorbierte es selbst in 12 *mm* dicker Schichte nichts. Die alkoholische Lösung war nach $1^1/_2$ Jahren noch farblos, die wässerige röthlich.

70. Acidum picrinicum (Trinitrophenol), $C_6H_2(NO_2)_3 . OH$, Mol.-G. 229, gelbe Krystalle. In der Eprouvette war die alkoholische Lösung 1:100 gelb R. 7. q. und absorbierte in der Cuvette von 2·5 *mm* Dicke von F an rasch abschneidend alles. Die Lösung 1:1000 war noch gelb

R. 8. r., schwächte von F an, absorbierte aber erst bei $^1/_2$ M alles. Die Lösung 1 : 10.000 war noch gelblich R. 9. s., die 2·5 *mm* Schichte R. 9. u. und begann bei $^1/_2$ G zu absorbieren, langsam zunehmend bis N, so dass erst dieses ganz verschwand.

71. Thymol, $C_{10}H_{14}O$, Mol.-G. 150, farblose Krystalle; in Alkohol 2 : 1absorbierte es nichts. Wird gelbroth.

72. Guajacol (Pyrocatechin), $C_6H_4(OH)(O.CH_3)$, farblose Flüssigkeit, absorbierte nichts.

73. Resorcin, $C_6H_4(OH)_2$ (1, 3) Mol.-G. 110, farblose Krystalle; in Alkohol 1 : 2 absorbierte es nichts. Wird braunroth.

74. Hydrochinon (Dioxybenzol), $C_6H_4(OH)_2$ (1, 4), farblose Krystalle. In Alkohol 2 : 5 absorbierte es nichts. Wird dunkelroth.

75. Kreosotum purissimum album, farblose Flüssigkeit, absorbierte nichts. Wird rothgelb.

76. Kreosotum carbonicum (Merck), farblose Flüssigkeit, absorbierte nichts. Wurde in $1^1/_2$ Jahren gelblich und dick.

77. Pyrogallol, $C_6H_3(OH_3$ (1, 2, 3), Mol.-G. 126, farblose Krystalle. In Alkohol 2 : 5 war es braun geworden, diluiert 1 : 5 nur schwach bräunlichgelb, dieses absorbierte sehr diffus von $^1/_2$ G bis etwa $^1/_2$ N.

XXIV. Aromatische Alkohole, Aldehyde, Ketone.

78. Benzaldehyd, C_7H_6O, M.-G. 106, farblose und stark lichtbrechende Flüssigkeit. Absorbierte von K an rasch steigend, bis $^1/_2$ M alles. Wurde später citronengelb R. 7. t—u. Könnte in dünner Schichte (R. 8. > v.) als Lösungmittel allenfalls in Betracht kommen.

XXV. Aromatische Säuren.

79. Acidum benzoïcum, $C_6H_5.CO_2H$. Mol.-G. 122, farblose Krystalle, in Alkohol 1 : 2 absorbierte es nichts. Im Laufe der Zeit wurde es etwas braungelb.

80. Natrium benzoïcum, $C_6H_5.CO_2Na+H_2O$, Mol.-G. 162, weisses krystall. Pulver, in aqua 1 : 2 absorbierte es nichts.

81. Acidum cinnamylicum, $C_6H_5.CH$, Mol.-G. 148, farblose Krystalle, in Alkohol 1 : 5 absorbierte es nichts.

82. Acidum salicylicum (Orthooxybenzoësäure), $C_6H_4.CO_3H_2$, Mol.-G. 138, farblose Krystalle; in Alkohol 1 : 2 absorbierte es nichts. Wurde etwas bräunlich.

83. Tannin (Digallussäure), $C_{14}H_{10}O_9+2\,H_2O$, weissliches Pulver; in aqua 1 : 5 absorbierte es vorzüglich von $^1/_2$ H an progressiv, so dass wenig über K hinaus kein Licht mehr übrig blieb; — wurde indes schon während der Exposition bräunlich und bald ganz braun. Es lässt sich somit nicht einmal sagen, ob die angegebene Absorption noch auf

den farblosen Anfangszustand bezogen werden darf. Es schäumt stark, ist also sehr colloid.

84. Acidum chinicum, $C_7H_{12}O_6+H_2O$, farblose Krystalle, in aqua 1 : 10 absorbierte es nichts.

85. Acidum phtalicum, $C_6H_4(CO_2H)_2$, farblose Krystalle, in Alkohol 1 : 5 absorbierte es nichts.

86. Acidum terephtalicum, $C_6H_4(CO_2H)_2$, weisses Pulver, schwer löslich, in aqua 1 : 5 absorbierte es nichts. Ebenso das Natriumsalz.

XXVI. Diphenylgruppe.

87. Diphenyl (Phenylbenzol), $(C_6H_5)_2$, farblose Krystalle. In Benzol 1 : 2 absorbierte es nichts. Wurde später, in etwa $1^1/_2$ Jahren, schwach gelblich.

XXVII. Diphenylmethangruppe.

88. Diphenylmethan (Benzylbenzol), $C_6H_5—CH_2—C_6H_5$, farblose Krystalle, Schm.-P. 26·5° C., die Lösung in Aether 1 : 2, dann in Alkohol 1 : 1 ergab zwei breite Bänder im Ultraviolett, eines zwischen L—M, das andere bei N. Interessant, doch für unsere Zwecke ungeeignet.

XXVIII. Triphenylmethangruppe.

** 89. Triphenylmethan, $C_{19}H_{16}=CH.(C_6H_5)_3$, Mol.-G. 244, farblose Krystalle die schon im festen Zustande einen zarten, violettblauen Fluorescenzschimmer verrathen, gelöst, lebhaft in einer feurigen Heliotropfarbe fluorescieren. Da es von allen hier aufgezählten Mitteln am meisten entspricht, so mag eine Zusammenstellung seiner Haupteigenschaften am Platze sein.

Das Triphenylmethan entsteht durch Eintritt von drei Phenylgruppen C_6H_5 in das Methan CH_4, also $(C_6H_5)_3.CH$, dem auch wieder Homologe wie Tolyldiphenylmethan, Ditolylphenylmethan u. s. w. correspondieren. Diese Kohlenwasserstoffe sind von besonderem Interesse als Muttersubstanzen ausgedehnter Reihen von Farbstoffen. Das Triphenylmethan kann auf mehrerelei Weise dargestellt werden; zuerst von Kekulé und Franchimont (Chem. Ber. B. V., S. 906) aus Benzalchlorid und Benzol; dann von Friedel-Crafts aus Chloroform und Benzol; von E. u. O. Fischer aus Paraleukanilin; und auf sechs andere Arten (s. Beilstein II, 286). Bildet schöne, weisse Prismen[1]), in kaltem Alkohol schwer, in heissem sowie in Aether und Benzol (aber warmen, Ref.) leicht, in Wasser nicht löslich. Schm.-P. 93°, S.-P. 359°. Unter seinen Derivaten sind besonders diejenigen interessant, welche aus ihm durch Eintritt von Amid, Hydroxyl oder Carboxyl hervorgehen. Der Eintritt von drei Amid- oder Hydroxyl-

[1]) Krystallisiert nach Lehmann (Jahresbericht 1880, S. 376) in 3 Modificationen.

gruppen führt sie in die Leukoverbindungen, von zum Theil sehr wichtigen Farbstoffen, über.

Man unterscheidet die Gruppen:

1. des Diamido-Triphenylmethans (Bittermandelölgrüngruppe), 2. des Triamido-Triphenylmethans (Rosanilingrupppe), 3. des Trioxy-Triphenylmethans (Auringruppe), 4. des Carbonsäure-Triphenylmethans (Eosingruppe). Alle Farbstoffe der Triphenylmethangruppe sind im Stande Leukoverbindungen (unter Addition von meist 2 Atomen H reducierte und dann ungefärbte, aber durch Oxydation wieder in die ursprünglichen Farbstoffe restituierbare Substanzen) zu bilden. Die Rückoxydation der Leukoverbindungen erfolgt häufig schon rapid durch den Sauerstoff der Luft, aber in dieser Triphenylmethangruppe langsamer und oft minder glatt als in anderen Gruppen (Indigoweiss, Leukomethylenblau.)[1]) Man hat also in diesen chemischen Angaben den Fingerzeig dafür, dass diese Gruppe von Substanzen in Bezug auf ihr Verhalten gegen Licht und Farben die allermannigfaltigsten Erscheinungen darbietet, dass die farblosen unter ihnen unsere weitere Beachtung verdienen könnten und dass man aus den in den Kammerbrillen verwendeten Substanzen, resp. deren Lösungen speciell die Luft möglichst austreiben soll, falls man die Farblosigkeit für die Dauer sichern will, — was doch sehr wichtig ist.

Mit dem Triphenylmethan und seinen Derivaten hat sich W. N. Hartley in Dublin im 8. Theil seiner Studien über die Beziehungen der molecularen Structur von Kohlenstoffverbindungen zu deren Absorptionsspectren eingehend beschäftigt und macht in diesem Theile Mittheilungen von seinen Studien über farbige Substanzen und Farbstoffe (a study of coloured substances and dyes).[2]) Er geht von O. Witts Darstellungen[3]) aus, untersucht spectroskopisch zuerst farblose organ. Lösungen, die im Ultraviolett absorbieren, dann dieselben, nachdem durch Einführen verschiedener substituierender Atomgruppen ins Molecul die Substanzen in farbige verwandelt worden sind, und findet, dass eine deutlich erkennbare Gesetzmässigkeit in der hiedurch bewirkten Aenderung der Absorption besteht, so zwar, dass man sogar aus der Farbenänderung auf die physikalische Aenderung in der Constitution der Molecule und daraus auf die chemische Zusammensetzung innerhalb derselben Gruppe schliessen kann. Es wurden untersucht das Triphenylmethan und seine Derivate (basisch Rosanilin, Aurin, Rosanilin hydrochloricum, Trimethylrosanilin hydrochl. [Hoffmanns Violett]), Trimethylrosanilin, Dimethyldijodide [Jodgrün], und Azobenzin und seine Derivate, und Murexid. Aus den tabellarischen Angaben interessieren hier die im folgenden herausgehobenen.

[1]) Siehe Bernthsen: Org. Chem. 1896, S. 453—464.

[2]) Journal of the chemical Society, vol. 51 (1887, London) S. 152—202.

[3]) 1876 Bericht d. chem. Ges. Bd. 9, S. 522.

Triphenylmethan, Mol.-Gewicht 244 = $CH(C_6H_5)_3$. Es ergaben 0·244 *g* in 20 *cc* Alkohol in Schichten von 10, 9, 8, 7, 6, 5, 4, 3, 2, 1 *mm* ein Absorptionsband von 0·398—0·390 bis 0·303—0·334, bei einem Aufhören des Spectrums in 0·300—0·274 μ. — Es ergaben 0·244 *g* in 100 *cc* Alkohol in Schichten von 5, 4, 3, 2, 1 *mm* ein Absorptionsband von 0·389—0·389 bis 0·334—0·370, bei einer Endigung des Spectrums in 0·274—0·265 μ. — Es ergaben 0·244 *g* in 500 *cc* Alkohol in Schichten von 5, 4, 3, 2, 1 *mm* ein Absorptionsband von 0·261—0·26 bis 0·231—0·242 mit einem Ende des Spectrums in 0·265—0·228 μ.[1]) — Es ergaben 0·244 *g* in 2500 *cc* Alkohol in Schichten von 5, 4, 3, 2, 1 *mm* ein Absorptionsband von 0·261—0·256 bis 0·243—0·247 bei einem Ende des Spectrums in 0·228—0·219 μ.[2]) — Es folgen nun die Tabellen über die Derivate und dann werden (S. 160) die Ergebnisse folgendermaassen zusammengefasst:

Eine Thatsache wird durch diese Arbeit festgestellt, dass nämlich, wenn Absorption in der sichtbaren Region stattfindet, die ulravioletten Strahlen auch absorbiert werden.[3]) Es erscheint hoffnungslos zu erwarten, dass eine stark gefärbte Substanz die ultravioletten Strahlen durchlasse. Im Hinblick auf das Sensibilisieren und Photographieren in Naturtreue der Farben (H. Vogel, J. Eder, V. Schumann) ist es daher von Interesse, das genaue Verhalten der verschiedenen Farben gegen alle leuchtenden und nicht leuchtenden Schwingungen (vibrations) zu kennen. Er schrieb in „homologous spectra“ (1883, Chem. soc. Journ. 43, S. 390) über Funkenspectra gut definierter Serien metallischer Elemente und zeigte, dass da ein gewichtiger Beweis zur Stützung der Ansicht vorliegt, dass Elemente, deren Atomgewicht in einer constanten Grösse verschieden ist, wirklich homolog, d. h. ähnlich constituierte Körper sind, oder mit anderen Worten, dass sie dieselbe Art von Stoffen in verschiedenem Zustande der Condensation sind. Die Emissionsspectra zeigen, dass diese Elemente in derselben Weise schwingen, nur in ver-

[1]) Diese eine Gruppe ergab beim Versuche, die Zahlen graphisch zu versinnlichen, einen Zweifel über ihre Möglichkeit. Das von München ausgeliehene Buch ist nicht mehr zur Hand. Interessenten mögen daher vorerst die Abschrift der Zahlen im Original controlieren.

[2]) Die Bedeutung dieser Daten für die vorliegende Arbeit wird erst recht klar, wenn man sie auf Millimeterpapier graphisch sich veranschaulicht. Eine Figur darüber hier einzuschalten gieng nicht gut an.

[3]) Das kann für die Kohlenstoffverbindungen richtig sein, für mineralische Substanzen trifft es nicht zu. Man betrachte z. B. die Absorptionsspectra in Eders Abh. über die farbigen Gläser (1894) auf S. 9 die Nr. 1, 9, 11 u. auf S. 10 die Nr. 1, 3, 4, 9. Da sind rothe, gelbe, grüne, blaue, braune, violette Gläser spectrographiert, die viel Ultraviolett durchlassen. Auch bei den übrigen ist das Spectrum nirgends scharf abgeschnitten.

schiedenem Maasse (at different rates), wobei die Rate der Vibration von der Masse des Atoms abhängt, indem die Atome der grössten Masse die langsamste Rate von Schwingungen besitzen. Dies steht im Einklang mit dem, was wir über die Absorptionsspectra homologer Serien von Kohlenstoffverbindungen wissen. — So weit die Arbeit Hartleys.

Des Verfassers Concentrationen der Triphenylmethanlösungen gehen weit über die vorhin angeführten; auch konnte nicht auf aequimoleculare Lösungen Rücksicht genommen werden, sondern umgekehrt stellte sich die Frage danach, mit welcher Lösung das Spectrum bei der H-Linie abgeschnitten werden kann. Aber es ist doch interessant zu ersehen, dass sich jene Absorptionsbänder der schwächeren und feiner graduierten Lösungen hier ins massige, bis zum Verschlucken allen Ultravioletts verbreitern. Die hier nicht weiter citierten Daten über die Absorption der Derivate ergeben wieder einen Hinweis darauf, dass diese ganze Gruppe von organischen Substanzen eine besonders mannigfaltige Beziehung zu den Lichtschwingungen besitzt, sowie darauf, dass die Absorption überhaupt sehr innig mit der Constitution der Materie zusammenhängt. Bei den farbigen Substanzen hat man für den sichtbaren Theil des Spectrums bereits in der Farbe selbst einen Anhaltspunkt, um im voraus, allerdings nur annähernd, wissen zu können, welche Wellenlängen des einfallenden Lichtes zurückbehalten und welche durchgelassen werden. Bei den farblosen Substanzen dagegen ist diese Frage nur in Bezug des sichtbaren Theiles des Spectrums im voraus beantwortet, in Bezug des Ultravioletts hingegen aber ganz offen, wird aber wahrscheinlich mit zunehmender Erkenntnis aus der chemischen Constitutionsformel beantwortet werden können, wie dies durch die Arbeiten Hartleys und anderer[1]) bereits angebahnt ist. Um den Ueberblick hierüber zu erleichtern, mussten bei jeder angeführten Substanz die chemische Formel und das Moleculargewicht mit angegeben werden.

Wenn man die Nachbargruppe auch in Betracht zieht und bei einem Vergleich der optischen Eigenschaften des Diphenylmethans und Triphenylmethans wahrnimmt, dass letzteres in gesteigertem Maasse, mit steilem Abbruch des Spectrums, absorbiert, so kann man auf ein wohl noch (soviel sich erfahren liess) nicht dargestelltes, aber denkbares Tetraphenylmethan mit Recht gespannt sein.

Die Löslichkeit des Triphenylmethans, wie sie in Beilsteins Handbuch zusammenfassend angegeben wird, wäre bei Zimmertemperatur für Aether leicht, für Alkohol wenig (Verfasser fand 3 bis 5 : 100), für Benzol 7—8, in Chlorwasserstoff, Schwefelkohlenstoff oder Petroleum nahezu 10 : 100. Alle diese Lösungen sind für uns entweder unverwendbar oder ungenügend. Verfasser fand eine Löslichkeit von 15 bis 17 : 100 in ge-

[1]) Siehe die Literaturangaben hierüber in Landauers „Spectralanalyse" S. 134.

bleichtem Citronenöl, und reichlich 45, selbst 50 : 100, wenn es zuerst erwärmt und dann abgekühlt wurde für Xylol. Da Xylol erst bei — 53° erstarrt und Triphenylmethan erst bei + 359° siedet, so ist in Bezug des Aggregatzustandes die Sachlage äusserst günstig. Noch mag hinzugefügt werden, dass Triphenylmethan bei + 359° verdampft und nicht verkohlt.

Nach vielfacher Ausprobierung dieses Mittels in allerlei Lösungsmitteln, Concentrationen, Schichtdicken, ferner mit Bezug auf die Lichtquellen, Trockenplatten, Expositionszeiten, Tages- und Jahreszeiten sind als Belege für diese Abhandlung die Absorptionsspectren zweier Serien von Untersuchungen gewählt worden, eine zur Anfertigung von Absorptionscurven, die andere zur directen Abbildung der erhaltenen Spectren.

A. Anschliessend an die von Hartley untersuchten Concentrationen, wurden hier von 100 Gewichtstheilen in Xylol $1^1/_2$, 3, 5, 10, 15, 20 und 25 Theile Triphenylmethan gelöst und diese Lösung in Schichtdicken von 1·25, 2·5 und 3·75 *mm* zur Anfertigung von Spectren verwendet, u. zw. mit der Astrallampe von 130 Kerzenflammenstärke, auf Schleussner'schen Bromsilber-Gelatinetrockenplatten, jedes 15 Minuten lang. Die Ergebnisse an den 21 Spectren wurden möglichst genau abgemessen, in die Leiter der Fraunhofer'schen Linien mit den Dimensionen des Originalspectrums eingezeichnet und zur Controle das Verfahren dreimal zu verschiedenen Zeiten wiederholt. Eine kleine Variation in den Ablesungen ergab sich nur bei den Spectren der Lösungen von 15 und 20 : 100, diese wurden

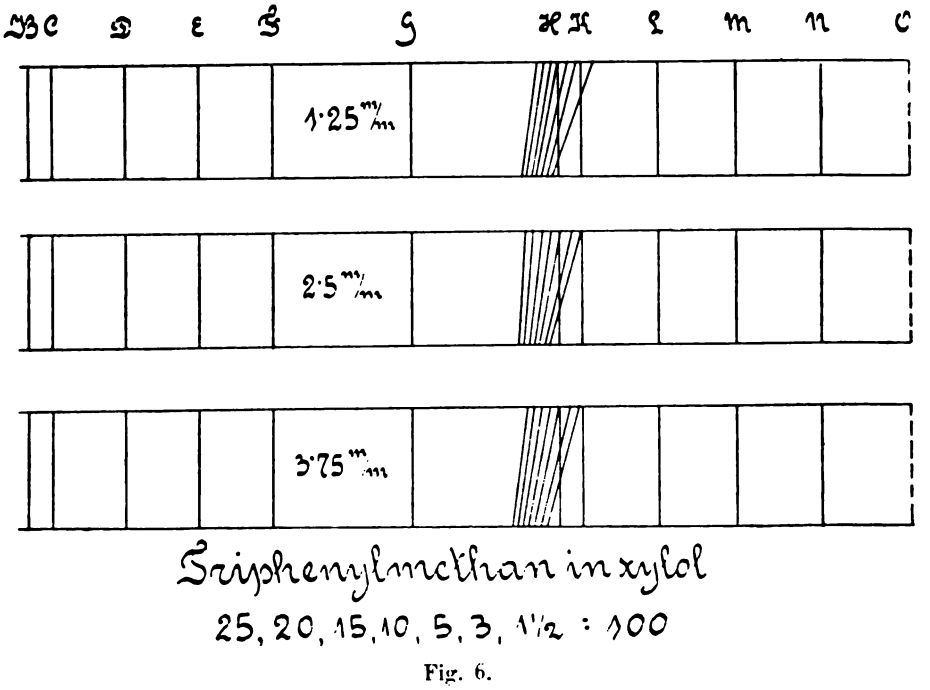

Fig. 6.

durch Interpolation auch in zufriedenstellendem Maasse festgestellt. Die links unten stehende Abbildung zeigt das Ergebnis.

Von rechts nach links sind die Absorptionsgrenzen der Lösungen von gesteigerter Concentration: $1^1/_2$, 3, 5, 10, 15, 20, 25 zu 100 Xylol. Bei den oberen war die Schichtdicke 1·25, bei den mittleren 2·5, bei den unteren 3·75 *mm*. Vergleicht man die Lage der Curven zur H-Linie, so könnte man meinen, dass bei der Schichtdicke 2·5 *mm* die 4. Linie (10 : 100) und bei der Schichtdicke 1·25 *mm* die 5. Linie von rechts (15 : 100) dem vorgesteckten Ziele am besten entsprechen würde. Dem ist aber nicht ganz so. Es empfiehlt sich eine stärkere Lösung von wenigstens 25 : 100, selbst 35 : 100, denn diese ist auch nicht merklich gefärbt, fluoresciert aber viel weniger, und bei sehr starkem Lichte oder bei sehr langer Exposition sind erst diese Concentrationen imstande, jeden Rest von Ultraviolett auszulöschen. Um dies zu erweisen, diene folgende Abbildung, wo alle 3 Curven von Triphenylmethan 25 : 100 Xylol herstammen. Es wurde ebenso spectrographiert wie bei den vorigen,

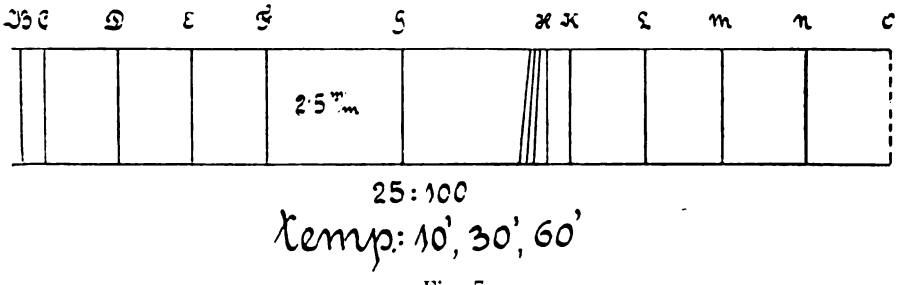

Fig. 7.

aber die Expositionszeit wurde variert, u. zw. wurde bei der Curve links 10 Minuten, bei der Curve in der Mitte 30 Minuten, bei der Curve rechts 60 Minuten lang exponiert. Die gleich folgende Beschreibung der zweiten Serie wird ähnliches erweisen, da schon im Hinblick auf den berührten Umstand die Expositionszeit verhältnismässig lang (1 Stunde) gewählt wurde. Auch sind die feineren Verhältnisse der Absorptionsgrenzen an den Abbildungen dieser zweiten Serie direct zu ersehen: Die stärkeren Lösungen schneiden das Spectrum schärfer ab; die Curven müssten in der obigen Figur unten etwas nach links, oben etwas mehr nach rechts abbiegen und darin noch kleine Unterschiede gemacht werden, die nicht gut abgezeichnet werden könnten.

B. Um zu ersehen, welche Steigerung in der Absorption die concentrierteren Lösungen hervorrufen und welches Maximum überhaupt erreicht werden kann, wurde 15, 25, 35 : 100 gelöst und in Schichtdicken von 2·5 und 1·25 *mm* spectrographiert. Die Spectren hievon, 6 an Zahl, sind direct von der Platte auf Tafel I, Figur 5—10 abgebildet. Es wurde jedesmal

genau eine Stunde lang, u. zw. nur zu hellen Mittagszeiten (vom 7. bis 12. November 1898) auf einer Bromsilbergelatine- (Schleussner) Trockenplatte exponiert. Beim Verschieben der Cassette wurde auf die Erhaltung der relativen Lage geachtet. Die Lidspalte war 0·25 *mm* offen, es wurde also auf die Feinheit der Linien verzichtet, um die Lichtwirkung recht intensiv zu machen. Man sieht von oben nach unten gehend die Spectren von Triphenylmethan in Xylol zuerst in der Schichtstärke 1·25, hernach von 2·5 *mm* in je zwei aufeinanderfolgenden Streifen, von der Concentration 15, 25 und 35 : 100. Man sieht, dass der 4. und 6. dieser Streifen unseren Zwecken am besten entspricht und dass auch der 5. noch gut abschliesst. Das ist aber die Lösung von 25 und 35 : 100 in 2·5 *mm* und von 35 : 100 in 1·25 *mm* Schichtdicke. Zu diesem Resultate war der Verfasser übrigens auch aus den anderen, hier nicht wiedergegebenen Spectren schon viel früher gekommen.

Es empfiehlt sich daher zur Abwehrung allen ultravioletten Lichtes das Triphenylmethan in Xylol gelöst zu verwenden, in Form von Kammerbrillen, die eine innere Lichte von vorläufig 2·5 *mm* haben. Es ist aber anzustreben, dass die Kammern seichter seien. Die Lösung sei 35 : 100. Eine solche wird auch bei einer Kammertiefe von 1·5 *mm* reichlich genügen. Es ist vortheilhaft von Haus aus die Stärke der Lösung fix anzugeben, um der industriellen Ausführung bestimmte Forderungen vorhalten zu können.

Für die Bevorzugung einer Lösung von 35 : 100 statt einer von 25 oder 30 : 100 sprechen noch mancherlei Nebengründe. Zunächst ist für die Beurtheilung der mitgetheilten Spectren auf Tafel I, Fig. 5—10 nicht ausseracht zu lassen, dass sie mit Prismen entworfen wurden, also Dispersionsspectren sind, und wenn auch die Gegend der H-Linie im Apparat und auf der Platte in die Richtung des am wenigsten abgelenkten Strahles eingestellt war, so kann die Begrenzung der Absorptionsstelle doch nicht so scharf, also deren Curve in der Zeichnung auch nicht ganz so steil erscheinen, wie es in einem Diffractionsspectrum der Fall wäre. Ein kleiner Bruchtheil der unscharfen Begrenzung ist übrigens auch noch auf Rechnung der gröberen Einstellung der Spalte (0·25 *mm*) zu setzen. Ferner wurde hier mit Himmelslicht gearbeitet, dieses hat aber relativ viel Ultraviolett, und wie Else Köttgen nachwies,[1]) auch viel Violett; wir aber wollen dagegen im allgemeinen (bei Bogenlampen, auf Gletschertouren u. s. w.) und namentlich die empfindlichen Augen schützen. Triphenylmethan ist zwar in dieser Concentration in Flaschen von 150 *ccm* Inhalt und 8 *cm* Bodenbreite ein kleinwenig, nicht ganz R. 33. v., braungelb. Aber im Magnesiumlicht verschwindet diese Färbung, was wohl ein Beweis ist, dass man bei solchem und ähnlichen Lichte, namentlich in

[1]) Untersuchung der spectralen Zusammensetzung verschiedener Lichtquellen, in Wiedemanns Annalen 1894, Bd. 53, S. 793.

der Schichtdicke von bloss 2·5 *mm*, nicht zuviel an Ausschaltung im oberen Ende des Spectrums gethan hat. Schliesslich ist auch die störende Fluorescenzfarbe an der schwächeren Lösung stärker, und wollte man diese wegschaffen, müsste man mehr Nitrobenzol zusetzen als zu der concentrierteren Lösung. In frisch bereiteten Lösungen hört die Fluorescenz auf, wenn man zu jener von 25 : 100 einen Tropfen[1]) Nitrobenzol ad 3 *cc*, zu jener von 35 : 100 einen Tropfen ad 10 *cc* zusetzt. In alten Lösungen nimmt die Fluorescenz von selbst ab, auch werden sie zusehends gelber, was unerwünscht ist, wenn man im Anfang Nitrobenzol zugegeben hat. Uns interessiert aber der Endzustand vor allem. Es ist also auch aus diesen Gründen besser, Lösungen von 35 : 100 zu nehmen, um den Gebrauch des defluorescierenden, aber nicht lichtbeständigen Nitrobenzols sparen, womöglich ganz vermeiden zu können.[2])

Das Triphenylmethan wurde auch in anderen Lösungsmitteln reichlich ausprobiert. In Alkohol löste sich zu wenig, nämlich kaum 5 : 100, so dass es bei kurzer Belichtung wohl schien als ob das Spectrum bei H abbräche, aber bei reichlicherer Belichtung erschien die Stelle über K bis nahe L doch im Spectrum. Man würde mit dieser alkoholischen Lösung immerhin mehr vom Ultraviolett abdämpfen, als mit gelben Gläsern lichterer Nuance, aber gegenüber der Lösung in Xylol hat man sie nicht nöthig. In Petroleum lösten sich 10 bis 11 : 100 und gaben im Hinblick auf die summierte Wirkung der beiden Substanzen ein recht gutes Resultat, nur wurde die Lösung allmählich stark gelb. Man könnte sie für momentanen Gebrauch in grössere flache Cuvetten füllen und diese vor die Augen stellen, falls man bei grellem Lichte Manipulationen vor hat. Im farblosen Citronenöl[3]) löste es sich 1 : 6, d. h. 17 : 100 und wirkte überraschend gut, ebenfalls in summierter Wirkung genau bei H abschneidend. Der Versuch eine Kammerbrille zu füllen und damit im Sonnenlichte herumzugehen, fiel gut aus. Am anderen Tage jedoch war die Füllung grün und die Gläser innen trüb beschlagen, so dass sich die Kammer nicht wieder reinigen liess, also endgiltig verdorben blieb. In Aethylaether löste es sich fast 2 : 5, war ganz farblos, und absorbierte genau und steil von H an. Eine damit gefüllte Kammer gerieth später ins Sonnenlicht, der Aether kam ins Sieden und die Gläser der Kammer zersprangen. In Benzaldehyd löste es sich leicht (3 : 6) und absorbierte von

[1]) Auf ein Gramm wohlgemessen giengen 33 Tropfen bei Zimmertemperatur von 20° C.

[2]) Vergl. auch E. S. Smith: die Einwirkung von Salpetersäure auf Triphenylmethan, in Amer. Chem. Journ. Bd. 19. 702, John Hopkins Univ., ref. in Chem. Centralbl. 1897. II. 589.

[3]) Von Heine in Leipzig bezogen. Es kam in einer Blechbüchse an. In einer Flasche abgezogen und dem Lichte ausgesetzt, wurde es allmählich (u. nach $1^1/_2$ Jahren sogar intensiv) gelb.

$^1/_3$ H an mit fast steiler Grenze; aber die Lösung war schon im Beginne etwas gelb und wurde es bald noch viel mehr. Benzaldehyd würde wohl vorzüglich lösen, wird aber nicht nur gelb, sondern auch schon bei ungefähr + 12 bis 15° krystallinisch fest, taugt also nicht, es wäre denn in Gemengen, z. B. mit Alkohol, wobei der Gefrierpunkt weit hinuntergienge und die gelbe Farbe sehr verdünnt wäre. Unter Umständen könnte daran gedacht werden. In Glycerin löste sich wenig und ergab ein etwas trübes Medium, das nichts versprach.

90. Resorcinphtaleïn (Fluoresceïn, $C_{20}H_{12}O_5$)-Kalium = Uranin, dunkelrothes krystall. Pulver. Zeigt in neutraler Lösung intensiv grüne Fluorescenz, die sich durch Ansäuren wegbringen lässt. Eine ungesättigte Lösung von Uranin 1:1000 Alkohol hat eine gelbrothe Farbe R. 3. o., mit grüner Fluorescenz, die bei starken Verdünnungen noch lebhaft bleibt aber doch der wässerigen Lösung nachsteht; auch wird die Eigenfarbe der Lösung mit der Verdünnung gelb und allmählich bei fortgesetzter Verdünnung immer lichter. Eine Lösung in aqua 1:50, wie wir sie zum diagnostischen Färben von Cornealgeschwüren verwenden, entspricht R. 28. d., verdünnt wird sie dunkel zinnoberroth, weiter verdünnt orangegelb, schliesslich grünlich lichtgelb. Sie ist fast endlos, bis in viele Millionen, verdünnbar, ohne die Farbe und Fluorescenz ganz zu verlieren. Eine relativ wenig verdünnte Lösung in Wasser von 1:10.000 war in der Eprouvette R. 7—8. s., in 2·5 *mm* Schichte R. 7—8. t., und absorbierte das bekannte Band vor F, aber im Hinblick auf die sehr gelbe Farbe der Flüssigkeit absorbierte sie überraschenderweise sonst fast nichts: von F bis N ist das Spectrum eine Spur dunkler als im Spectrum des Himmelslichtes, so dass ins Schema eine sehr lange, kaum ansteigende Linie zu zeichnen wäre.[1]) Hier möge Erwähnung finden, dass auch das Uranglas ein ähnliches Absorptionsspectrum zeigt, worüber Hagenbach (s. S. 477, Nr. 30 und 31) und J. M. Eder (Abh. über farb. und farbl. Gläser, 1894, S. 10, Fig. 1 das fluoresc. und Fig. 2 das nicht fluoresc. Uranglas betreffend) Thatsachen beibringen. Vogel sagt (in Spectr. anal. S. 341) Uranglas gibt ein Streifen-Spectrum: 2 Streifen im Roth, 1 im Orange, 1 im Gelbgrün und 1 im Grün.[2])

91. Phenolphtaleïn, $C_{20}H_{14}O_4$, gelbliches krystall. Pulver R. 33. t. In Alkohol 1:10 eine etwas gelbliche Flüssigkeit, wie R. 33. u., absorbierte schwach von etwa G an, doch war die N-Linie noch erkennbar.

---

[1]) Im farbigen Theile des Spectrums gibt Uranin in dünner Lösung Bänder, siehe Vogel, Spectralanalyse S. 370 u. 372, Fig. 162, Nr. 1. Das Abs. spectr. hat Royer untersucht, s. Liebigs Annalen 238 u. 360 Bd. (Beilstein). Die ansehnliche Literatur über die Fluorescenz des Fluoresceïn s. in Noack, S. 86.

[2]) S. Pisko, Fluorescenz d. Lichtes, Wien bei Gerold 1861, S. 72. Auch Lommel in Pogg. Ann. 159. Bd., 514. (1877).

Mit Aetznatron versetzt wurde es purpurroth R. 25. m., und absorbierte stark von $^1/_2$ F an (weiter abwärts konnte nichts mehr constatiert werden, weil die Bromsilbergelatineplatte da schon im Stiche lässt) das Grün, Blau, Violett und Ultra, doch nicht ganz, so dass selbst die M-Gegend noch nicht ganz frei von Lichtwirkung blieb. Interessant war das plötzliche Umschlagen der farblosen Flüssigkeit in roth, sobald man den ersten Tropfen Aetznatron zusetzte, und dann die Zunahme der Intensität mit vermehrtem Zutropfen. Ebenso konnte der Process rückläufig gemacht werden mit nachherigem Zutropfen von Chlorwasserstoffsäure.[1]) Da jede Säure dieselbe Wirkung hat, und im Absorptionsverhältnis kein Unterschied davon sichtbar wird, so dürfte es schwierig werden, die Art der Molecularschwingung daraus zu deducieren.[2])

XXX. Naphtalingruppe.

92. Naphtalin, $C_{10}H_8$, Mol.-G. 128, farblose Krystalle. In Aether 4:10, in Benzol 3:15, ergab sich keine Absorption; die Lösung im Petrol 2:10 ergab nur die dem Petrol entsprechende Absorption. Hartley fand mit 1:60.000 vier Bänder.[3])

93. Naphtalin α monobromatum, $C_{10}H_7Br$, farblose Flüssigkeit, ergab keine Absorption. Merkwürdig ist, trotz seiner Diaphanität für ultraviolettes Licht, der hohe Brechungsexponent, der mit je 1° C. sich um 0·0348 ändert, und an der D-Linie bei 20° C. 1·6582 ist. Das specifische Gewicht ist 1·4916 u. s. w.[4])

94. Naphtylamin α (Amidonaphtalin α) $C_{10}H_7 . NH_2$, farblose Krystalle, in Alkohol 2:5 absorbierte es von K beginnend bei L bereits alles. Es wird bald braunroth.

95. Naphtylamin β, farblose Krystalle, in Alkohol, in Aether, in Ol. juniperi, in Petrol. in Ol. citri 1:5 absorbierte es deutlich von K an, bei L alles. Wurde mehr weniger braunroth (der Reihe der obigen Flüssigkeiten entsprechend R. 28. i., 1. m., 28. k., 5. s., 7. q.), wovon bei Verdünnung (R. 28. t., 1. u., 4. t—u., 33. t—u., 9. u.) die zwei letzten bis K heran, und tiefer herunter nur spurweise absorbierten. In Wasser löst sich wenig, die Lösung fluoresciert aber blau.

96. Naphtol α, $C_{10}H_7 . OH$, Mol.-G. 144, farblose Krystalle, in Alkohol 1:2 wurde es gleich etwas farbig und absorbierte schon bei F sichtlich, bei L $^1/_2$ M alles; wurde bald violettbraun.

---

[1]) Vergl. Vogel, Spectralanalyse S. 466.

[2]) Vergl. M. Carey Lea, über Farbenbeziehungen von Atomen, Jonen und Molecülen (ref. in Chem. Centralbl. 1896 II. 282, aus Chem. News 73. Bd, 260 u. 271. S.)

[3]) J. chem. Soc. 39, S. 164.

[4]) B. Walter, über das α-Monobromnaphtalin, Wiedemanns Ann. 1891, Bd. 42, S. 511.

97. Naphtol β, $C_{10}H_7 . OH$, Mol.-G. 144, farblose Krystalle, in Alkohol wurde es gleich röthlich, bald braunroth, und absorbierte vom unteren Ende des auf der Platte erscheinenden Spectrums (von $^1/_3$ F an) deutlich sichtbar und zunehmend bis L, so dass dieses nur noch eben erkennbar blieb. In Ammoniak gelöst, soll es blaugrüne Fluorescenz bei braunrother Farbe geben. War frisch bereitet R. 9. t., absorbierte aber nur wie die alkoholische Lösung.

98. Naphtol β benzoatum (Benzonaphtol), $C_{10}H_7 . C_7H_5O_2$, weisses Pulver; in Benzol 3 : 10 war es etwas bräunlich und absorbierte schwach zwischen $^1/_2$ H bis N.

99. Methylium naphtolicum β, $C_{10}H_7O . CH_3$, farblose Krystallblättchen; die saturierte Lösung in Alkohol absorbierte nichts.

Mit diesen Substanzen sich weiter zu befassen, schien vom Standpunkte dieser Abhandlung überflüssig. Da es aber unter den Derivaten manche farbige gibt, so wären die farblosen weiter zu prüfen.

XXXI. Anthracen- und Phenantrengruppe.

* 100. Anthracen, $C_{14}H_{10}$, Mol.-G. 178, weisse Krystalle mit blauvioletter Fluorescenz[1]), die allmählich mit Verlust der Fluorescenz[2]) schwefelgelb wurden. Von den brauchbaren Lösungsmitteln in Benzol noch am besten, doch nur bis zu 1·6% löslich; in Chloroform 1·7%, in Aether 1·1%, in Alkohol 0·6%, in aqua nicht löslich. Im mässig abgestandenem Zustande war die Lösung in Benzol 1·5 : 100 = R. 7—8. u., 1 : 100 = R. 8. v., 1 : 200 fast ganz farblos. Alle dunkelten später nach. Beim Stehen einer kaltgesättigten Lösung des Anthracen in Benzol im Sonnenlicht scheidet sich Paranthracen aus (welches beim Schmelzen wieder in gewöhnliches Anthracen übergeht). Hiedurch wird die Absorption schwächer, durch das vorher erwähnte Nachdunkeln hingegen stärker. Im ganzen wurden dreierlei länger aufbewahrte Lösungen schwächer als im Anfang. Zu alledem kommt noch hinzu, dass beim Gebrauch von offenen Glaszellen sich während der Exposition efflorescientes Anthracen an die Wände absetzt, wodurch die absorbierende Kraft der Lösung herabgesetzt wird.

Von den mässig abgestandenen Lösungen in Benzol wurden spectrographiert 1 : 66, 100, 150 und 200. Die Absorptionscurven sind hier schematisch wiedergegeben, oben von der Schichte 1·25, in der Mitte von 2·5, unten von 3·75 *mm*. Von links nach rechts ist die Stärke der

---

[1]) Hagenbach fand bezüglich der Fluorescenz (s. die Skizze S. 477, Nr. 37 dieser Abh.), dass die Lösung in Alkohol, Aether oder Benzin keinen wesentlichen optischen Unterschied machte (Pogg. Ann. Jubelband S. 306, 1874).

[2]) S. V[illegible] Spectralanalyse S. 352, 386, 399.

Lösungen, gemäss der obigen Reihe, abnehmend zu denken. Zum Füllen der Kammerbrillen könnte 1 : 150 Benzol genommen, und für engere Kammern als 2·5 *mm* müsste auf 1 : 100, oder selbst auf 1 : 66 (bei Zimmertemperatur schon saturiert) hinaufgegangen werden.

Für die Vorführung eines Absorptionsspectrums war es wünschenswert eine von den lang abgestandenen Lösungen in Benzol zu wählen. Es standen Lösungen zur Verfügung: *a*) 1 : 150, deren Farbe im Probierglase R. 6. u., und in 2·5 *mm* Schichte bei auffallendem Lichte kaum R. 7—8. v. war, — die auch schwächer absorbierte als frische Lösungen

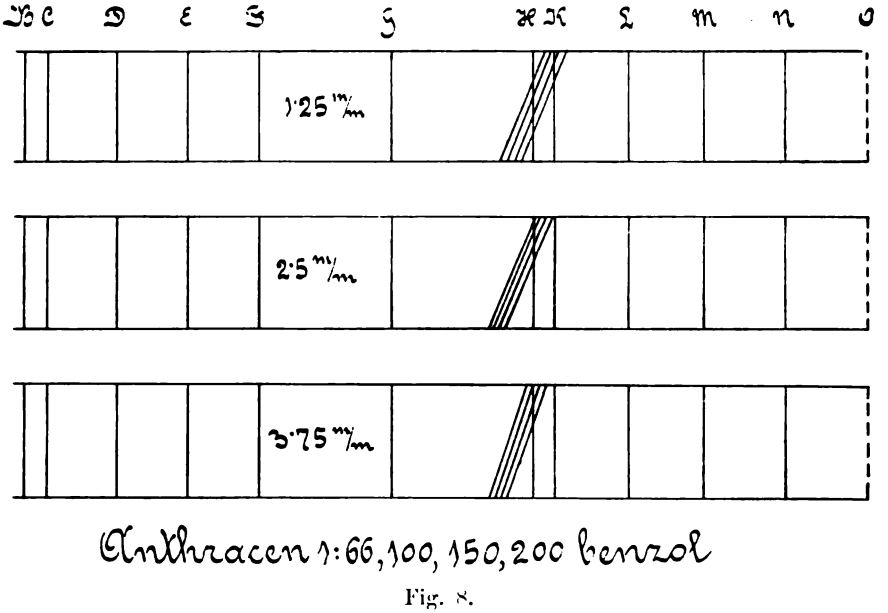

Fig. 8.

derselben Concentration. *b*) Alte Lösung 1 : 100, in der Flasche R. 6—7. u., in der 2·5 *mm* Schichte R. 8. v. *c*) alte übersättigte Lösung, in der Flasche R. 5 q—6 p.; und von dieser 2 : 1 Benzol diluiert, R. 6. u. in der Flasche, in der 2·5 *mm* Schichte dagegen R. 7. v. Von diesen wurde schliesslich das Absorptionsspectrum des *c*) gewählt und auf Taf. I, Fig. 12 wiedergegeben. An ihm sind auch die feineren Modalitäten der Absorptionsgrenze zu ersehen: Nach einem sachten Ansatz tritt beinahe plötzlich bei H fast totale Absorption ein, indem nur noch auf eine kurze Strecke ein Rest von Licht zurückbleibt.

Reduction der farbigen alten Lösung mit Hydrochinon bei Erwärmung gab kein brauchbares Resultat. Hartley fand von 1:50 Millionen Theilen Eisessig noch beträchtliche Absorption weit oben im Ultra-

violett.[1]) Für unsere Zwecke steht das Anthracen dem Triphenylmethan nach.[2])

101. Anthrachinon (Diphenylenketon) $C_{14}H_8O_2$, Mol.-G. 208, gelbe Krystalle, in Alkohol wenig löslich, ergab nur eine weit verwaschene Grenze der Absorption bis hoch ins Ultraviolett hinein.

* 102. Phenantren, $C_{14}H_{10}$, Mol.-G. 178, farblose blau-fluorescierende Krystalle,[3]) im Licht vergilbend, in Alkohol wenig 1 : 50, in Benzol gut (zwischen 1 : 5 und 1 : 10) und am besten in Toluol 1 : 3 löslich. Die saturierte Benzollösung ergab eine sehr schwach zunehmende Absorption von h $^1/_2$ H an (es war die frische Lösung dem entsprechend auch schon eine Spur gelblich), dann bei H einen jähen Abbruch des Spectrums. Das wäre für unsere Zwecke sehr günstig, wenn das Phenantren lichtbeständiger wäre. Es wird aber bald gelb, und in einem Jahre sogar R. 6. m. Hartley hat das Absorptionsspectrum untersucht,[4]) 1 : 4000 ergab drei stark markierte Bänder.

103. Chrysen, $C_{18}H_{12}$, Mol.-G. 228, farblose Krystalle, die fluorescieren; löst sich wenig, und zwar in Alkohol etwa 1 : 1000, in Toluol 2·5 : 1000, auch in Benzol nur sehr wenig, ausser in kochendem. Letzteres wurde so verwendet, dass dann die ausgekühlte, viel Niederschlag enthaltende saturierte Lösung spectrographiert wurde. Es absorbierte aber nichts.

XXXIII. Piridingruppe.

104. Pyridin, C_5H_5N, Mol.-G. 79, farblose dünne Flüssigkeit, absorbierte nichts.

105. Acidum chinolinicum (Pyridincarbonsäure) $C_5H_3N(CO.OH)_2$ Mol.-G. 135. In Alkohol 1:20 löste es sich nur theilweise und war, abgestanden, R. 6. q., hievon 1 : 3 diluiert war R. 7. u—v., und die Absorption begann bei g um bei M vollständig zu werden; 1 : 100 diluiert war noch eine Spur gelblich und absorbierte kaum etwas vor H, und weiter oben auch nur schwach zunehmend, bis endlich bei N nichts mehr vom Spectrum erschien. Die Substanz wird später gelb.

XXXIV. Chinolin- und Acridingruppe.

106. Chinolin (Leukolin) C_9H_7N, Mol.-G. 129, farblose Flüssigkeit, stark lichtbrechend. Als die Reihe der Untersuchung daran kam, war es in der Flasche schon R. 6. o. Seine Absorption begann um F herum, war bei $^1/_3$ vor G ansehnlich, bei g und h schon nahe dem Höhepunkt,

---

[1]) Chem. Soc. 39 (1880), S. 162.

[2]) Literaturangaben s. in Noacks Heft S. 142, u. in Beilstein, gr. Hdb. der org. Chemie II. 256.

[3]) S. Noack, S. 134.

[4]) Chem. Soc. 39, S. 164 (1880).

die Linien H und K waren nur eben erkennbar, L aber schon lang nicht mehr zu sehen. Mit Alkohol 3 : 1 diluiert war es R. 7. u—v., die Absorption begann bei h und war erst bei N maximal.

107. Chrysanilin (Diamidophenylacridin, Phosphin) $C_{19}H_{11}N(NH_2)_2$, Mol.-G. 285, gelbrothes Pulver. In Alkohol gut löslich. Ergab weder saturiert (goldgelb) noch nahe zur Farblosigkeit diluiert, halbwegs schärfere Grenzen.

XXXV. Alkaloide.

108. Cocaïn. cryst. $C_{17}H_{21}NO_4$, Mol.-G. 303, grosse farblose Krystalle, links drehend. In Alkohol 1 : 5 (nicht alles gelöst) absorbierte es nichts.

109. Cocaïnum hydrochloricum, farblose Krystalle, in aqua 2 : 5 absorbierte es nichts.

110. Cocaïnum hydrojodicum, weisse Krystalle, in Alkohol 1 : 5 (nur theilweise gelöst) war es gelblich (später in $1^1/_2$ Jahren R. 6. s.) und absorbierte sehr diffus, so wie gleichgefärbte gelbe Gläser, von $^1/_2$ G bis nahe an N.

111. Cocaïnum hydrobromicum, weisse Krystalle, in Alkohol 1 : 5 (mit kleinem Rest gelöst) absorbierte es gar nichts, blieb nach $1^1/_2$ Jahren noch farblos.

112. Atropinum crystallisatum, $C_{17}H_{23}NO_3$, Mol.-G. 289, farblose Krystalle, in Alkohol 1 : 3 absorbierte nichts. Bleibt bekanntlich farblos.

113. Daturin, identisch mit Atropin (s. Guareschi, Die Alkaloide S. 255, 256, 537), feine Krystalle, farblos, in Alkohol 1 : 10 absorbierte es nichts.

114. Hyoscyamin, stereoisomer mit Atropin (s. Guareschi, S. 259), farblose Krystalle, in aqua 0·4 : 5, absorbierte nichts.[1])

115. Morphin, $C_{17}H_{19}NO_3 + H_2O$, Mol.-G. 303, farblose Krystalle, schwer löslich, — in Alkohol rel. am besten, 1 : 50. Weder dieses, noch das Morph. hydrochl. in aqua 1 : 20 absorbierten etwas vom Spectrum, werden aber mit der Zeit entschieden braun.

116. Apomorphinum, $C_{17}H_{17}NO_2$, Mol.-G. 267, weisse amorphe Krümmeln, in Alkohol 1 : 20 absorbierte es nichts. Wurde in $1^1/_2$ Jahren R. 8. i. grüngelb.

117. Codeïn, $C_{18}H_{21}NO_3 + H_2O$, Mol.-G. 317, farblose Krystalle, in Alkohol 0·3 : 5 absorbierte es nichts; wurde lichtgelb.

118. Thebaïn, $C_{19}H_{21}NO_3$, farblose Krystalle, in aqua c. acid. acet. 0·3 : 5, absorbierte es nichts. Wurde lichtbraun.

119. Narceïn, $C_{23}H_{27}NO_8 + 3\,H_2O$, farblose Krystalle, in aqua mit Ammoniak 0·3 : 5 (auch nur theilweise gelöst) wurde es rasch rothbraun,

[1]) Diese Alkaloïde waren von E. Merck bezogen. — „Zur Chemie der Atropinalkaloïde" von A. Pinner s. Centralbl. f. Augenh. 1898, S. 1. Auch H. W. Vogel, Spectralanalyse S. 451 u. ff.

absorbierte in nahezu noch farblosem Zustand von h beginnend bei L $^1/_2$ M alles.

120. Papaverin, $C_{20}H_{21}NO_4$, farblose Krystalle, in Chloroform 0·3:5 und 1:100 absorbierte ersteres vor G beginnend bei K schon fast alles, letzteres bei h beginnend zwischen L und M alles. Wird schnell braunroth.

121. Narcotin, $C_{22}H_{23}NO_7$ farblose Krystalle, in Benzol 1:20 (mit ungelöstem Rückstand) absorbierte es nichts. Blieb farblos.

122. Chinin, $C_{20}H_{24}N_2O_2 + 3\,H_2O$, Mol.-G. 378, farblose Krystalle.[1] in Aether satur. und in Alkohol 1:5 absorbierte es nichts. Wird bräunlich gelb.

123. Chinin. sulf. bas. commune, $(C_{20}H_{24}N_2O_2)_2\,H_2SO_4 + 8\,H_2O$. Mol.-G. 890, farblose Krystalle.[2] In aqua satur. absorbierte die frische Lösung gar nichts, die abgestandene gelblich braune nur mit diffusen Grenzen so wie gleichgefärbtes Glas.

*124. Chinin. bisulfuricum, $C_{20}H_{24}N_2O_2, H_2SO_4 + 7\,H_2O$, M. G. 548, farblose Krystalle, löslich in aqua 1:11, in Alkohol 1:32, in Aether nicht, in Petrol etwa 1—2%. Die saure Lösung fluoresciert schön hellblau, aber die Fluorescenz kann durch geringen Zusatz von Kochsalz benommen werden und hört in stehenden Lösungen mit Zunahme der gelben und braunen Farbe von selbst auf. Es wandelt sich allmählich in Chinicinsalz um. Erhitzt schmilzt es bei 80°, dann wird es fest, bei 135° wieder flüssig, dann wird es zu Chinicinbisulfat und gelb, dann roth, dann stosst es rothe Dämpfe aus und verkohlt.[3] Das Absorptionsspectrum[4] ändert sich auch mit dem Alter der Lösung. Von frischen, noch kaum eine Spur (in der Flasche) gelblichen, wässerigen Lösungen wurden spectrographiert und hier schematisch deren Absorption wiedergegeben: 1:10, 14, 20, 33, 50, 66, 100, 150, 200 von links nach rechts, und zwar in Schichten von 1·25 (oben), 2·5 (mitten) und 3·75 *mm* (unten). Ausserdem ist von einer seit einem Jahre stehenden wässerigen Lösung von 1:14 eine 2·5 *mm* dicke Schichte spectrographiert und auf Tafel I, Figur 13 abgebildet. Diese Lösung hätte im frischen Zustande bei H steil absorbiert und ist jetzt viel stärker geworden. Sie wurde daher soweit diluiert, bis wieder die H-Grenze erreicht war, nämlich 1:30. Von dieser Lösung steht das Absorptionsspectrum auf Taf. I, Fig. 14. Die Absorptionsgrenze ist etwas diffuser, als von der frischen Lösung, offenbar wegen der gelb-

---

[1] S. Schmidt II. S. 1408; Quareschi, Alkaloïde S. 516. — Vergl. auch Vogel Spectr. Analyse S. 457.

[2] S. Schmidt II. S. 1417 u. Quareschi S. 518, 526.

[3] S. Schmidt II. S. 1422.

[4] Darüber gibt es eine umfangreiche Literatur, s. Noack S. 115 u. 116. Vergl. auch Hagenbach S. 476, 478 d. Buches. Ferner G. C. Schmidt, Wied. Ann. 1896, Bd. 58, S. 103—130.

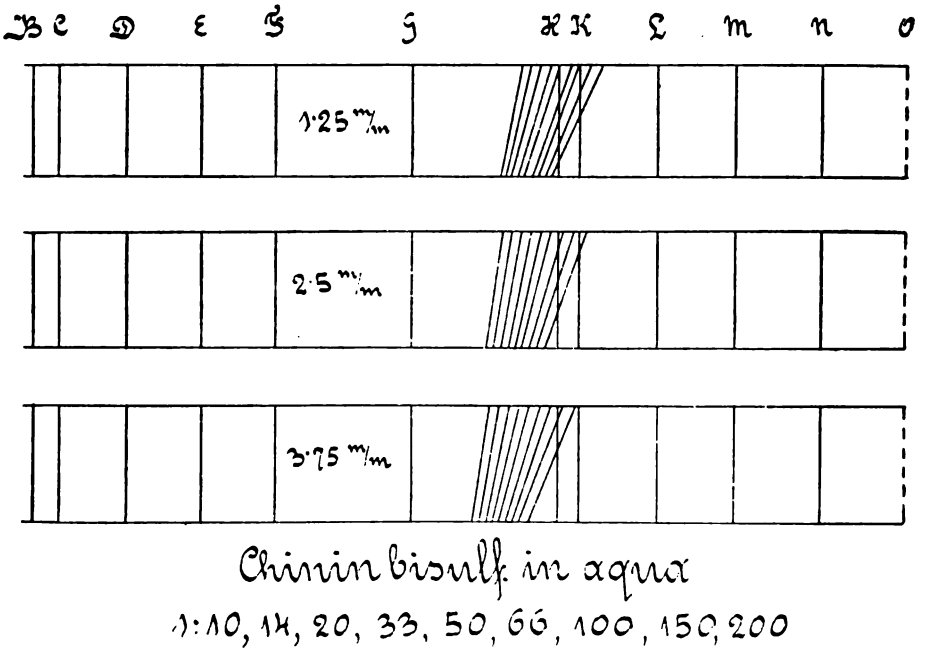

Fig. 9.

lichen Verfärbung, welche indessen selbst in der Flasche unter R. 8. u. (fast nur R. 8. v.) und in der 2·5 *mm* Schichte fast farblos war. Die Lösung in Petrol blieb zwar sozusagen farblos, aber der Chiningehalt ist zu gering, um als genügende Kammerfüllung genommen zu werden.

Wollte man diese Substanz als permanente Kammerfüllung wählen, so wäre 1 *g* Chininbisulfat auf 10 *g* Wasser zu nehmen und dazu 4 *g* Alkohol zu geben: man hätte eine nahezu 7%ige Lösung,[1]) welche mehrere Kältegrade ohne einzufrieren vertrüge, also auch im Winter als Brille getragen werden könnte. Man müsste aber zeitweilig frisch füllen. Die alten vergilbten Lösungen soweit zu deluieren bis sie für farblos gelten können, gienge weniger an, denn das Gelbwerden hatte die Absorption wohl vermehrt, aber in diffuser Weise. Das Diluieren würde nicht nur die Absorptionsgrenze nach H. überhaupt nach oben verschieben, sondern auch ihre Steilheit im Sinne einer Verbreiterung ändern. Für unsere Zwecke ist das Chininbisulfat ungeeignet, es wäre denn zu momentanen, z. B. zu experimentellen Zwecken. Widmark[2]) hat zu den Thier-

[1]) Ueber die Vertheilung des Stoffes zwischen zwei Lösungsmitteln fand Jakowkin, dass das Vertheilungsverhältnis für die concentriertesten Lösungen gleich dem Verhältnis der Löslichkeiten ist (Z. f. physikal. Chemie 18. Bd., 585, ref. in Chem. Centralbl. 1896, I. 354) es entstünde daher keine Schwierigkeit und vom Chinin. bisulf. wären etwa $^1/_5$ im Alkohol, $^1/_5$ im Wasser enthalten.

[2]) Beitr. z. Ophth. 1891, XVIII. Abh., S. 486.

experimenten eine 2%ige Lösung verwendet, indessen zwischen zwei gegeneinandergekehrten Uhrgläsern mit 5·5 *cm* Diameter, also vielleicht in einer Schichte von mindestens 6, allenfalls 10 *mm* und darüber, was seinen Absichten gut entsprechen konnte. Wüsste man Genaueres über seine Schichtdicke, so könnte an obiger schematischer Figur nachgesehen werden, wieweit das Spectrum seiner Lichtquelle in Bezug auf Ultraviolett abgestutzt war.

125. Chinin. hydrochloricum, $C_{20}H_{24}N_2O_2$, $HCl + 2H_2O$, Mol.-G. 396·5, farblose Krystalle. In Alkohol 3:10 war es eine Spur bräunlich, absorbierte von etwa h an bis K $^1/_2$ L kaum kenntlich, von da an rasch zunehmend, und zwar bei M schon total. Wurde später blassbraun = R. 33. t—u.

126. Chininum tannicum, gelblich-weisses amorphes Pulver, enthält 25% Chinin. In Alkohol 1 : 50 war es gleich anfangs etwas gelblich und absorbierte von h bis M $^2/_3$ N hinaufreichend, also sehr diffus. Wurde bald R. 2. h.

127. Cinchonin, $C_{19}H_{22}N_2O$, Mol.-G. 294, farblose Krystalle, schwer löslich, in Alkohol 1 : 100 absorbierte es nichts.

128. Chinidin. purum (Conchinin, Chinoidin, Cinchotin, Chinotin etc.) mit Chinin isomer, $C_{20}H_{24}N_2O_2$, Mol.-G. 324, farblose Krystalle. In Alkohol 1 : 25 und in Chloroform 1 : 10 absorbierte es nichts. Bleibt farblos.

* 129. Chinidin. sulfuricum neutrum, $2\,C_{20}H_{24}O_2O_2$, $H_2SO_4 + 2\,H_2O$, Mol.-G. 785·5, farblose Krystalle,[1]) löslich in aqua 1 : 100, in angesäuertem aber 1 : 9 mit blauer schwacher Fluorescenz, in Chloroform 1 : 20, in Aether kaum; bei Erwärmung löst sich sehr viel mehr. Es wurden in Wasser gelöst und dieses mit Chlorwasserstoff bis zur völligen Lösung angesäuert zum Spectrographieren genommen, u. zw. 1: 11, 14, 20, 33, 50, 66, 100, 150, 200, 300 und in Schichten von 1·25, 2·5, 3·75 *mm* exponiert. Das Ergebnis ist im nebenstehenden Schema verzeichnet: Die Stärke der Lösungen ist abnehmend von links nach rechts, die Schichten zunehmend von oben nach unten. Für Kammerbrillen ist 1 : 20 am besten geeignet, selbst wenn die Kammer enger als 2·5 *mm* genommen würde. Die schwächeren Lösungen sind anfangs farblos, jene von mittlerer Concentration haben einen ganz leichten Stich ins grüngelbe (weniger als R. 9. v.), die starken sehr hell gelblich etwa wie R. 7. u—v. Allmählich wird aber die Färbung doch viel dunkler. Verfasser nahm Alkohol: 3 *g*, aqua: 7 *g* und Chinidin. sulf.: 0·5 *g*, also 1 : 20; dieses säuerte er mit 5 Tropfen acid. sulfur. dil. (1 : 10, Ph. Hung.) an, füllte eine Kammerbrille und benützte dieselbe auf einer Erholungsreise. Die Fluorescenz war schwach, störte nicht und verlor sich bald ganz. Ausser vom grellen Wasserspiegel bei schief stehender Sonne war keine Blendung zu fühlen, selbst von

[1]) S. Noack S. 115.

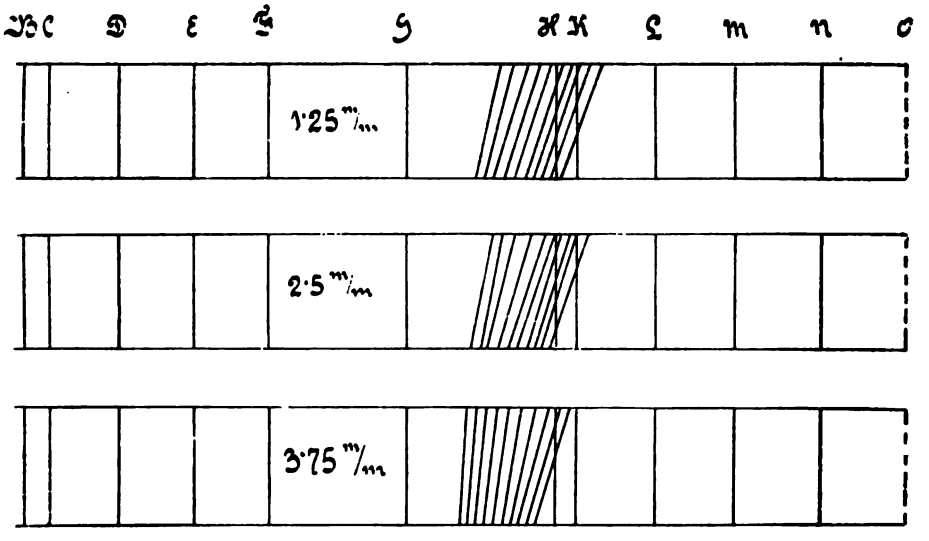

Fig. 10.

Schneeflächen nicht. Allmählich wurde die Farbe der Lösung dunkler; jetzt ist sie in der Flasche R. 6. o., in der Brille R. 6. und 33. t—u. Eine andere mit Salzsäurezusatz gemachte Lösung von 1 : 20 ist in der Flasche R. 7. und 33. t—u., in der 2·5 *mm* Schichte R. 8—9. v. schwach. Von dieser jetzt über 1 Jahr alten Lösung, in einer Concentration von 1 : 20, steht das Absorptionsspectrum auf Tafel I, Fig. 15 und da die Absorption seither zu stark geworden war, auch 1 : 40 derselben Lösung auf Tafel I, Fig. 16. Noch eine Aufzeichnung über das Nachdunkeln in einem $^1/_2$ Jahre ergab Folgendes: Die Lösungen waren 1 : 11 R. 8. u., 1 : 14 R. 8—9. u—v., 1 : 20 R. 9. v., 1 : 33 R. > 10. v., 1 : 50 fast farblos, 1 : 66 und 100 ohne jede Farbe.

Für unsere Zwecke ist diese Substanz schon deshalb weniger geeignet, weil man mit einer in der Farbe und daher auch im Grade der Absorption veränderlichen Substanz keine marktfähige Waare herstellen kann. Der zur Lösung nöthige Zusatz von Säure ist für den Metallring der Brillenkammer auch ein Uebelstand. Vielleicht fände sich als Ersatz eine Pflanzensäure, doch ist wieder das Mischen mehrerer organischer Substanzen bedenklich. Die älteren Lösungen zeigen, wie schon oben angegeben ist, einen kleinen Unterschied der Verfärbung, je nachdem sie unter Zugabe von Salzsäure oder Schwefelsäure angesetzt wurden: Erstere sind grünlichgelb, letztere bräunlichgelb. Das macht für die Absorption

im Spectrum auch einen Unterschied, der erst weiter unten im Abschnitte „gelbe Substanzen“ abgehandelt werden soll.

130. Cinchonidin, $C_{19}H_{22}N_2O$, Mol.-G. 294, farblose Krystalle, in Alkohol 1 : 66 absorbierte es nichts. Blieb farblos.

131. Sangvinarin, $C_{20}H_{15}NO_4 + H_2O$, Mol.-G. 351, purpurgraue Krystalle R. 41. o., sollten weiss sein und in Lösung blauviolette Fluorescenz zeigen, was nicht der Fall war. Indessen wurden doch mit dieser Substanz Versuche gemacht. Die saturierte Lösung in Aether war lichtbräunlich rosa und absorbierte von ganz unten zunehmend bis L, hier alles. Die sat. Lösung in Benzol war zart bräunlich-röthlich, absorbierte schwach bei $^1/_2$ G bis H, dann stark zunehmend, und schon vor L total.

132. Strychnin. nitricum, $C_{12}H_{22}N_2O_2$, HNO_3, Mol.-G. 397, farblose Krystalle, in aqua 1 : 90, in Alkohol 1 : 70, merkwürdigerweise in verdünntem Alkohol mehr löslich als in Alkohol oder Wasser allein. Die saturierte Lösung in 2 Theilen Alkohol und 1 Theile aqua absorbierte nichts. Blieb farblos.

133. Brucin, $C_{23}H_{26}N_2O_4 + 4\ H_2O$, Mol.-G. 466, farblose Krystalle, in Alkohol 0·2 : 4 absorbierte es nichts; später wurde es etwas gelblich und absorbierte ganz schwach und diffus von h bis M $^1/_2$ N zunehmend.

134. Hydrastin, $C_{21}H_{21}NO_6$, Mol.-G. 383, farblose Krystalle, in Benzol 1 : 16 und in angesäuertem Wasser (mit Salzsäure) 1 : 10 absorbierte es nichts. Wurde später braun.

135. Aconitin, $C_{33}H_{45}NO_{12}$, Mol.-G. 647, farblose Krystalle, in Alkohol 1 : 10 war es etwas gelblichbraun, absorbierte von etwa g an sehr langsam bis N zunehmend. Wurde nachträglich stark braun.

136. Veratrin. offic., $C_{32}H_{49}NO_9$, Mol.-G. 591, farbloses Pulver, noch nicht sichergestelltes chemisches Individuum.[1]) In Alkohol 1 : 10 und in Benzol 3 : 10 absorbierte es nichts. Wurde später lichtbraun.

137. Jervin, $C_{26}H_{37}NO_3 + 2\ H_2O$, Mol.-G. 447, farblose Krystalle, in Methyl-, Aethyl-, Amylalkohol gut löslich, nächstdem in Chloroform und in Alkohol, sonst kaum. In Chloroform mit Alkohol 1 : 50 war es lichtgelb und absorbierte von etwa h an schwach, dann von K an stark bis $^1/_2$ L, aber der Rest der Lichtwirkung zog sich wieder ganz allmählich bis M und $^1/_2$ N hin. Wurde später dunkelrothbraun.

138. Pilocarpin. hydrochloricum, $C_{11}H_{16}N_2O_2$, HCl, Mol.-G. 244·5, farblose Krystalle, in aqua 1 : 3 absorbierte es nichts. Blieb farblos.

139. Pilocarpin. valerianicum, $C_{11}H_{16}N_2O_2 . C_5H_{10}O_2$, Mol.-G. 310, farblose Krystalle, in Alkohol 1 : 10 absorbierte es nichts. Blieb farblos.

140. Eserin (Physostigmin), $C_{15}H_{21}N_3O_2$, Mol.-G. 275, farbl. Kryst. In Alkohol 1 : 5 absorbierte es nichts. Wurde rasch röthlich, dann roth.

[1]) S. Schmidt II. 1302, Guareschi S. 483, Noack S. 140 (soll nach Stokes ziemlich blau fluorescieren).

141. Eserin salicylicum, $C_{15}H_{21}N_3O_2$, $C_7H_6O_3$, Mol.-G. 413, farblose Krystalle, in Alkohol 1 : 12 absorbierte es nichts. Wird bald röthlich. Eine Lösung in gelber Flasche ist nach 15 Monaten nur orange R. 4. q., eine andere in blauer Flasche ist unterdessen R. 1. i geworden.[1])

142. Colchicin, $C_{22}H_{25}NO_6$, Mol.-G. 399, gelbliche Masse die sich später bräunt. In aqua 0·3 : 5 war es ganz braun = R. 3. e. Davon 6fach diluiert, gelbbraun = R. 6. und 33. r. und absorbierte, von g rasch zunehmend, bei h bereits alles. Davon abermals 6fach diluiert, war schwach gelb = R. 7. und 33. u., und absorbierte von h rasch zunehmend, bei K alles.

143. Emetin, $C_{30}H_{40}N_2O_5$ (unsicher), weisses Pulver, bräunt sich nachträglich. In Alkohol 0·01 : 5 absorbierte es, bei gelbbräunlicher Farbe = R. 5. r. (in der Flasche, annähernd) von $^1/_4$ G angefangen und zuerst schwach, dann von G $^1/_4$ an stark bis HK, schliesslich blieb noch ein schwacher Lichtrest bis L erkennbar. Für uns entschieden unbrauchbar.

144. Ergotin, braunrothe Masse, R. 2. g. Gemenge von nicht sicher bekannter Zusammensetzung. In aqua 0·1 : 20 war es gelblich = R. 5. t—u., und absorbierte ganz schwach von G einsetzend, schliesslich bei $^1/_2$ N alles. Ungeeignet, sehr veränderlich.

145. Solanin, $C_{42}H_{75}NO_{15}$, Mol.-G. 833 (nach Hilger),[2] weisses krystall. Pulver, in Alkohol 0·2 : 5 löste es sich nur theilweise und absorbierte nichts. Blieb farblos.

146. Sparteïn. sulfuricum, $C_{15}H_{26}N_2 . H_2SO_4$, Mol.-G. 335·5, weisse Krystalle, in aqua 0·5 : 5 absorbierte es nichts. Blieb farblos.

*147. Gelsemin, $C_{12}H_{14}O_2N$, Mol.-G. 204, braunes Pulver = R. 33. i., also wohl noch nicht frei von Harzen. In Alkohol 1 : 20 war es in der (etwa 3 *cm*) breiten Flasche R. 1. d—e. In Alkohol 1 : 200 war es in 2·5 *mm* Schichte gelblich = R. 6. v., und absorbierte ungefähr zwischen g $^1/_2$ h beginnend, bei H schon deutlich, dann rasch zunehmend, bei L alles. In farblosem amerik. Petroleum saturiert und filtriert (es gieng nur wenig in Lösung) war es nahezu farblos, absorbierte sehr schwach von $^1/_2$ G bis H, dann rascher bis K, dann mit einem fast steilen Abbruch, um bei $^1/_3$ L kein Licht mehr durchzulassen.

148. Delphinin, $C_{22}H_{35}NO_6$, Mol.-G. 409, weisse Krystalle, in Alkohol 0·5 : 10 war es R. 2. k. in dicker Schichte, in Alkohol 1 : 5 war es in 2·5 *mm* dicker Schichte R. 5. u—v., und absorbierte von h an bis H schwach, bei L schon ansehnlich, dann wieder diffuser, so dass erst bei M $^1/_2$ N alles Licht ausgelöscht wurde.

---

[1]) Die blauen Medicinflaschen sollte man bekanntlich ganz verlassen.

[2]) Eine andere Zusammensetzung gibt Zwenger, noch eine andere Firbas an (s. Schmidt II. 1342).

149. Oleum animale Dippelii, orangebraun R. 34. q—r., in 2·5 *mm* dicker Schichte R. 3—7. v., absorbierte sehr diffus von g oder h bis N zunehmend.

150. Oleum Anisi, schwach gelblich R. 7. v., in 2·5 *mm* Schichte sozusagen farblos, absorbierte nicht erkennbar.

151. Ol. Aurantii, goldgelb R. 6. t., in 2·5 *mm* Schichte R. 7. u—v., absorbierte von F bis h wenig, dann bis H und K rascher zunehmend, knapp über K alles.

152. Ol. Bergamottae, gelbgrün R. 11. h., in 2·5 *mm* Schichte mit farblosem Terpentinöl 1:1 R. 13. t., absorbierte bei g und h wenig, bei K viel, bei L alles.

153. Ol. Cadini, braunorange R. 4. a—b., in 2·5 *mm* Schichte mit farblosem Ol. Terebint. 1:50 R. 6. t—u., absorbierte von gh beginnend bei L $^1/_2$ M alles.

154. Ol. Cajeputi, gelbgrün R. 12. n., in 2·5 *mm* Schichte R. 14. u., absorbierte von F bis K diffus zunehmend, dann etwas rascher, bei M alles.

* 155. Ol. Carvi, enthält Limonen und Carven, gelborange R. 5. o—p., in 2·5 *mm* Schichte R. 6. t—u., absorbierte von g erst schwach, von h schon stark zunehmend, bei H alles. Die Länge des erschienenen Spectrums ist überraschend. Das Absorptionsspectrum steht auf Taf. I, Fig. 17.

156. Ol. Caryophyllorum, enthält Eugenol und Caryophyllen, bräunlichgelb R. 2. l—3. m., in 2·5 *mm* Schichte R. 5. s—6. r., absorbierte diffus beginnend von $^1/_3$ G bis g schwach, von da zunehmend, bei h alles.

* 157. Ol. Cinnamomi, Brechungsexponent 1·6188, gelbbraun R. 4—5. p., in 2·5 *mm* Schichte R. 7. s., absorbierte vor G kaum merklich, von G an fast plötzlich ansteigend, schon vor g alles. Das Absorptionsspectrum steht auf Taf. I, Fig. 18. Auffallend ist, dass diese drei letztgenannten Oele fast gleiche Farben haben und in so verschiedener Entfernung das Spectrum abbrechen. Zunächst dachten wir an einen Beobachtungsfehler, an eine unreine Cuvette u. s. w. Allein das könnte nur einen Fehler ad maximum absorptionis ergeben, während hier das umgekehrte vorliegt: eine entschieden gelbe Flüssigkeit kürzt das Spectrum weniger, als man erwartet. Controlversuche mit dem Ophthalmospectroskop und mit dem König'schen Spectrophotometer gaben im wesentlichen ein gleiches Resultat. Erinnert man sich, dass Chinin. bisulf. conc. fast farblos ist und doch mehr vom Spectrum wegschneidet, als das Ol. Carvi, so kommt man mit der Erklärung einigermaassen in Verlegenheit. Physiker von Beruf werden das besser beurtheilen können.[1])

---

[1]) Vergl. weiter unten im Abschnitte „gelbe Substanzen" die bezüglichen Stellen u. Absorptionscurven unter Nummer 4 u. 5.

* 158. Ol. Citri (eine Sorte von Heine & Co. in Leipzig), ganz farblos, absorbierte von K $^1/_3$ mässig aber plötzlich einsetzend und bis L fast gleichmässig, dann rasch zunehmend, bei $^1/_2$ M schon alles. Sie wurde doch in einem Jahre gelb R. 8. t—u. in der Flasche und in der 2·5 *mm* Schichte R. 10. v. Das Absorptionsspectrum steht auf Taf. I, Fig. 19. Eine andere Sorte war in der Flasche R. 9. t—u., und in der 2·5 *mm* Schichte kaum R. 10. v., sie absorbierte schon von G bis H gleichmässig ein klein wenig, dann weiter nach oben so wie die erste Sorte. Noch eine andere Sorte (calabriensis) war grünlichgelb R. 12. r, interessierte aber hier nicht weiter.

159. Ol. Eucalypti, R. 9. u., in 2·5 *mm* Schichte sozusagen farblos, absorbierte etwas von gh an, nach K stärker, bei M alles.

160. Ol. Foeniculi, etwas gelb R. 10. u., in 2·5 *mm* Schichte nicht ganz R. v., absorbierte sehr schwach von F bis K $^1/_3$, hier plötzlich ansteigend mehr, dann aber langsam zunehmend, erst kurz vor N alles.

161. Ol. Hyoscyami fol. coctum, R. 10. b—c. (enthält auch Chlorophyll), wurde mit Terpentinöl 1:10 verdünnt R. 11. t., und absorbierte ganz diffus von etwa $^1/_3$ G zunehmend, erst bei N $^1/_3$ alles.

162. Ol. Iuniperi, kaum gelblich R. v., in 2·5 *mm* Schichte sozusagen farblos, absorbierte nicht deutlich nachweisbar, weder bei G—H, noch kürzte es das Spectrum sichtlich bei N—O.

163. Ol. Lauri fructuum, weiche Salbe, grün R. 13. g., wurde mit Alkohol extrahiert und war dann gelbgrünn R. 10. n., in 2·5 *mm* Schichte R. 13. t., absorbierte von etwa $^1/_2$ G bis K schwach, dann etwas stärker, erst bei N alles.

164. Ol. Lavandulae, lichtgelb R. 7. s., in 2·5 *mm* Schichte R. 7. u., absorbierte von G an schwach, von K an stärker, bei M so ziemlich alles.

165. Ol. ligni Cedrae, gelb R. 6. q., in 2·5 *mm* Schichte R. 8. u., absorbierte schwach von F bis K, dann bei $^2/_3$ L rasch ansteigend vor M alles.

166. Ol. Macidis, hellgelblich R. 9. u—v., in 2·5 *mm* Schichte sozusagen farblos, absorbierte deutlich erst von K $^1/_3$ an zunehmend und bei $^1/_3$ N alles.

167. Ol. Majoranae, gelb R. 6. p., in 2·5 *mm* Schichte R. 8. t., absorbierte von etwa $^1/_3$ G an, erst schwach zunehmend, dann von K rascher, und bei L $^1/_2$ alles.

168. Ol. Menthae crispae, lichtgelb R. 7. r., in 2·5 *mm* Schichte R. 7. t—u., absorbierte schwach von G an, bei H zunehmend, bei L fast alles.

169. Ol. Menthae piperitae, gelblich R. 8. u., in 2·5 *mm* Schichte sozusagen farblos, absorbierte kaum erkennbar und ganz diffus.[1])

[1]) Hat Absorptionsstreifen, wenn man es mit Essigsäure behandelt, im Gelb u. im Grün des farbigen Spectrums. S. Vogel, Spectralanalyse S. 466.

170. Ol. nucis Moschatae, kaum gelblich R. 7. v., in 2·5 *mm* Schichte fast farblos, absorbierte nicht deutlich; bei N schien das Spectrum ein wenig kürzer als das des Tageslichtes.

171. Ol. Origani, kaum gelb R. 6. u., in 2·5 *mm* Schichte R. v., absorbierte wenig und sehr diffus.

172. Ol. Pini sylvestris, gelblich R. 9. u., in 2·5 *mm* Schichte fast farblos, absorbierte schwach und diffus; das Ende seines Spectrums war erst bei N; jenes vom Tageslicht, welches daneben spectrographiert wurde, reichte bis N $^2/_3$.

173. Ol. Rosmarini, hellgelb R. 8. t., in 2·5 *mm* Schichte R. v., absorbierte ein klein wenig stärker als das vorige, aber auch ganz diffus.

174. Ol. Rutae gallicae, gelb R. 8. s., in 2·5 *mm* Schichte R. 8. t—9. u., absorbierte etwa von G an zunehmend, bei L $^1/_2$ alles.

175. Ol. Succini, gelb R. 6. q., in 2·5 *mm* Schichte R. 8. t., absorbierte von $^1/_2$ G bis H zunehmend, etwa die halbe Lichtstärke, dann rasch wachsend bei L alles.

176. Ol. Terebinthinae, ganz farblos, absorbierte erst in höheren Regionen und kürzte das Spectrum von N $^1/_3$ an.

177. Ol. Valerianae, bräunlichgelb R. 4. f., mit Terpentinöl 20fach verdünnt, in 2·5 *mm* Schichte = R. 6. u., absorbierte etwa von G an zunehmend bei $^1/_2$ N alles.[1])

178. Dipenten[2]) (= optisch inactives Limonen), $C_{10}H_{16}$, Mol.-G. 136. lichtgelb R. 10. t., in der Schichte von 2·5 *mm* kaum gelblich, absorbierte schwach und diffus zunehmend, und das Ende des Spectrums lag bei N. Jod in Dipenten war in 2·5 *mm* Schichte R. 7. u., und absorbierte von h rasch zunehmend, bei L alles.

179. Limonen (= optisch actives Dipenten), $C_{10}H_{16}$, gelblich R. 9. v., in 2·5 *mm* Schichte sozusagen farblos, absorbierte kaum erkennbar und diffus.

180. Carven, identisch mit Limonen und Hesperiden, $C_{10}H_{16}$, lichtgelb R. 11. u., in 2·5 *mm* Schichte kaum R. v., absorbierte deutlicher erst von K $^1/_3$ an mit einer deutlichen Abstufung einsetzend, dann allmählich zunehmend, bei L $^2/_3$ alles.

---

[1]) Hartley u. Huntington (Proc. Roy. Soc. 29, S. 290, 1879) haben eine grosse Anzahl äther. Oele auf ihre Absorptionsspectren untersucht und folgende Resultate gefunden. Die Terpene von der Formel $C_{10}H_{16}$ absorbieren in hohem Grade die ultravioletten Strahlen des Spectrums, wenn auch weniger als Benzol u. seine Derivate. Terpene von der Formel $C_{15}H_{24}$ absorbieren die brechbaren Strahlen in weit höherem Maasse; doch zeigt keines der Terpene, noch auch eines seiner Derivate Absorptionsbänder; solche zeigen sich bei Thymol, Anis-, Cassiaöl und anderen Benzol-Derivaten und auch bei Bergamottöl, Carvol, Myristicol.

[2]) S. Heusler, die Terpene, Braunschweig 1896, 187 Seiten (im Anhang eine tabell. Uebersicht über 221 Oele); und E. Schmidt II. 1084 u. ff.

181. Terpinolen, $C_{10}H_{16}$, lichtgelb R. 8. t—u., in 2·5 *mm* Schichte fast farblos, absorbierte sehr diffus und kürzte das Spectrum wenig von N an.

182. Sylvestren, $C_{10}H_{16}$, lichtgelb R. 10—11. u., in 2·5 *mm* Schichte fast farblos, absorbierte von h bis K $^1/_3$ wenig, dann rascher zunehmend, bei L $^1/_2$ alles.

183. Terpinen, $C_{10}H_{16}$, lichtgelb R. 12. u—v., in 2·5 *mm* Schichte nahezu farblos, absorbierte wie Carven.

184. Phellandren, $C_{10}H_{16}$, lichtgelb R. 9. t—u., in 2·5 *mm* Schichte kaum R. v., absorbierte wie Carven.

185. Menthen, aus Menthol, $C_{10}H_{18}$, Mol.-G. 138, gelb R. 9. t—u., in 2·5 *mm* Schichte fast farblos, absorbierte bis H und K nicht sicher nachweisbar, dann rasch einsetzend, aber nur diffus zunehmend, bei M $^2/_3$ alles.

186. Menthol (Menthacampher), $C_{10}H_{19}$. OH, Mol.-G. 156, wasserklare Krystalle, in der halben Menge Wasser also 6:3 gelöst, farblos, absorbierte gar nichts.

187. Terpineol, ist ein Alkohol, $C_{10}H_{17}$. OH, Mol.-G. 154, hat zwei Formen, eine feste und eine flüssige, ist nahezu farblos, absorbierte nichts.

188. Terpinol, $(C_{10}H_{16})_2 + H_2O$, Mol.-G. 290, wasserhell. Ist ein Gemenge von Terpineol, Terpinen und anderen Terpenen. Absorbierte nichts.

189. Terpentin monochlorhydratum, $C_{10}H_{16}HCl$, weisse Krystalle, in Alkohol 1:3 (nur theilweise gelöst), absorbierte es nichts. Blieb farblos.

190. Pinen, $C_{10}H_{16}$, wasserhell farblos, absorbierte nichts.

191. Camphen, $C_{10}H_{16}$, lichtgelb R. 9. t., absorbierte wie Carven.

192. Borneol, $C_{10}H_{17}$. OH, Mol.-G. 154, farblose Krystalle, in Alkohol 1:5 absorbierte es nichts.

193. Camphora, $C_{10}H_{16}O$, Mol.-G. 152, weisse krystall. Masse, in Alkohol 1:2 absorbierte es nichts. Blieb farblos.

XXXVII. Harze, Glycoside, Pflanzenstoffe unbekannter Constitution.

194. Colophonium, dunkel- oder lichtgelbes Harz.[1]) Von einem klaren Violinbogenharze, das R. 5—6. p. besass, in Alkohol 1:3, war in 2·5 *mm* Schichte R. 7—8. u., und absorbierte von gh schwach beginnend, von K $^1/_2$ deutlich zunehmend, in M alles. In Aceton ähnliches Verhalten.

195. Sandarac, lichtgelbes Harz, nicht ganz R. 7. u. In Alkohol 1:1 absorbierte es schwach, von etwa g oder h beginnend, erst bei M $^2/_3$ alles. Etwas besser in Terpentinöl 1:1; es war noch weniger gelblich, fast farblos, und absorbierte schon bei M $^1/_3$ alles.

[1]) Ueber die Harze s. Schmidt II. S. 1159 u. ff.

196. Mastix, lichtgelbes Harz, war R. 7. u. in Alkohol 1:1 absorbierte es wie Sandarac.

*197. Guajak, dunkel rothbraunes Harz, in Alkohol 1:5 war es R. 1. e—28. c., davon weiter diluiert 1:5 war es in 2·5 *mm* Schichte R. 5. < t. Es absorbierte von h an zuerst schwach, dannn steigend, bei H mässig, bei K schon viel, und von da an bis K $^1/_2$ L den Rest. (Vergl. Hagenbachs Schema S. 477 u. 479. Nr. 21.) Das Absorptionsspectrum steht auf Taf. I, Fig. 20.

198. Benzoë resina, ungleichmässig graubraun, saturierte Lösung in Alkohol = R. 1. f. diluiert 1:5 in 2·5 *mm* Schichte R. 4. u—v., absorbierte von $^1/_2$ G bis H wenig ansteigend, von K $^1/_3$ rasch zunehmend, bei L schon fast alles.

199. Galbanum, bräunliche Klumpen, gesättigte Lösung in Alkohol = R. 4—5. k, diluiert 1:5 in 2·5 *mm* Schichte R. 7. v., absorbierte von etwa $^1/_2$ G an bis K $^1/_3$ mässig zunehmend, dann rascher, bei L alles. Eine gesättigte wässerige Lösung fluorescierte mit einigen Tropfen Ammoniak versetzt blau, 1:5 diluiert = R. 7. v., absorbierte von F bis g langsam, dann bis h rasch zunehmend, schon vor H alles, jedoch mit unscharfer Grenze.

200. Olibanum, weissgelblich, saturierte Lösung in Alkohol = R. 9—10. u., in 2·5 *mm* Schichte kaum R. v., absorbierte vor H nur unsicher erkennbar, von K an deutlich, von L an stark zunehmend, bei $^1/_2$ M fast alles, dann noch einen kleinen Ansatz des Spectrums übrig lassend.

201. Canadabalsam, lichtgelb, zähflüssig, mit Xylol 2:5 flüssig und fast farblos, in 2·5 *mm* Schichte konnte es als ganz farblos gelten, absorbierte nicht erkennbar bis N. Etwas weiter oben soll es nach Eder das Spectrum dennoch kürzen, weshalb zum Kitten der Glaslinsen für photographische Zwecke, statt seiner, consistentes Glycerin empfohlen wird.[1])

202. Amygdalin,[2] $C_{20}H_{27}NO_{11} + 3\,H_2O$, Mol.-G. 511, weisse Krystalle, in aqua 1 : 12 absorbierte es nichts. Wurde schmutzig lichtbraun.

203. Salicin, $C_{13}H_{18}O_7$, Mol.-G. 286, weisse Krystalle; die saturierte Lösung in aqua (circa 3·5 : 100) absorbierte nichts. Wurde allmählich lichtbraun.

204. Populin (Benzoylsalicin), $C_{20}H_{22}O_8 + 2\,H_2O$, Mol.-G. 586, weisse Krystalle, in Alkohol 1 : 100 absorbierte nichts. Blieb farblos.

205. Arbutin, $C_{12}H_{16}O_7 + H_2O$?), weisse Krystalle, saturierte Lösung in Alkohol absorbierte nichts. Wurde fahlgelb.

---

[1]) J. M. Eder, Absorptionsspectren etc. 1894.

[2]) O. Jacobsen, die Glycoside, Breslau 1887, 174 Seiten; auch H. W. Vogel, Spectralanalyse S. 457.

206. Hesperidin, $C_{22}H_{26}O_{12}$, Mol.-G. 482, weissliche Masse aus feinsten Krystallen, saturierte Lösung in aqua (wenig löslich) absorbierte wenig und sehr diffus von g h bis N. War eine Spur gelblich und blieb so.

207. Iridin, $C_{24}H_{26}O_{13}$, Mol.-G. 513, schwarzbraunes Pulver),[1] in Alkohol 1 : 40 war es etwa R. 1. d.; in 2·5 *mm* Schichte R. 3. k., absorbierte von F $^1/_3$ schwach beginnend, dann wachsend, bei H schon mehr als $^2/_3$, von K an nur noch schwaches Licht durchlassend, bei L alles.

* 208. Phloridzin, $C_{21}H_{24}O_{10} + 2\,H_2O$, Mol.-G. 456, weisse Krystalle),[2] in Alkohol 3 : 10 wurde es bald schwach bräunlichgelb, später noch viel dunkler, in 2·5 *mm* Schichte absorbierte es von g bis h zweifelhaft, bis H deutlicher, bei K wurde das Spectrum schon fast ganz abgebrochen, so dass sich nur ein kleiner diffuser Lichtrest noch bis $^1/_2$ L hinzog. Das wäre also für unsere Zwecke eben das Richtige, wenn es sich um den absorbierenden Ersatz der Linse bei einem Aphakischen handelt, denn Farbe und Absorption der entfernten senilen Linse stimmen recht gut mit denen dieser Lösung überein, und gelbe Gläser haben ein viel diffuser auslaufendes Spectrum. Aber die Substanz ist, wie alle Glycoside, kein beständiges chemisches Individuum. Das Spectrum, von obiger alkoholischer Lösung 3 : 10 (nach $1^1/_2$jährigem Stehen in 2·5 *mm* Schichte jetzt R. 5. u.) ist auf Tafel II, Fig. 21, abgebildet. Auch mit Ammoniak als Lösungsmittel wurde ein Versuch gemacht, und zwar 1 : 3 ergab eine schwarzpurpurne Flüssigkeit R. 27. a—b., ein Tropfen hievon auf 2 *ccm* Ammoniak wurde zinnobergrau R. 32. u., und absorbierte schon vor F sehr diffus zunehmend, erst bei M alles, ist also schlechter als die alkoholische Lösung.

* 209. Aesculin, $C_{15}H_{16}O_9(+1^1/_2H_2O)$, Mol.-G. 367, weisse Krystalle, ausgezeichnet durch eine blaue Fluorescenz, die bei enormen Verdünnungen noch sichtbar bleibt. Sie schwindet auf Ansäuern, erscheint auf Alkalisieren. Ueber das Aesculin gibt es eine ansehnliche Literatur).[3] Der Verfasser hatte sich viel mit der Absorption desselben beschäftigt, fand aber die Haltbarkeit der Substanz für unsere Zwecke nicht ausreichend, jedenfalls dem Triphenylmethan nachstehend. In aqua 1 : 600, in Alkohol 1 : 90 bei 15° C., 1 : 75 bei 20—22° C. am besten löslich, wurde es in zwei Jahren allmählich gelb bis zu R. 6. t—R. 7. s. Dagegen blieb es in Acid. pyrolignosum nahezu farblos, könnte also in dieser Form nach neuerlicher Prüfung der Absorption Verwendung finden, falls ein damit verträglicher Kitt der Kammerbrillen gefunden würde. Mit verdünnten

---

[1]) S. Bernthsen, S. 536.

[2]) Vergl. Vogel, Spectralanalyse S. 457.

[3]) S. Noack S. 108, Schmidt II. 1537, Jacobsen S. 11—20, Beilsteins III. Aufl. ist noch nicht so weit gediehen. Vergl. auch G. C. Schmidt, Wied. Ann. 1896, Bd. 58, S. 103—130.

Mineralsäuren erwärmt oder durch Emulsin zerfällt das Aesculin in Glycose und Aesculetin. Die Derivate würden eine Untersuchung auf ihre Absorption verdienen. Das Fluorescenzlicht des Aesculins hat Hagenbach untersucht (S. 476, 478, Nr. 12).

Die frisch bereitete[1]) Lösung in Alkohol 1 : 75 zeigte beginnende Absorption von h., starke von K, und zwar eine so rasch steigende, dass vor K eine nur eben bemerkliche Abnahme, nach K aber eine kaum mehr zu steigernde Absorption zu erkennen war. In K $^1/_3$ war kein Licht mehr vorhanden. Die Absorptionscurve müsste also bei K fast senkrecht mit kleinen Abbiegungen der Enden, des unteren nach links, des oberen nach rechts, gezeichnet werden. Langes Stehen der Lösung änderte hieran nicht sehr viel. Die Farbe dieser 2·5 *mm* Schichte war weniger als R. 8. v. Diese saturierte Lösung würde als Kammerbrille getragen, in der Kälte eine Ablagerung von Krystallen auf den Boden der Kammer verursachen, die sich nachher aber wieder lösen würden. In den Kammerbrillen, die mit Minium und Leinöl gedichtet waren, trübte sich diese Lösung in kürzester Zeit, so dass viel Schererei damit entstand, — es müsste also ein anderer Kitt verwendet werden. Aesculin 1 : 200, selbst 1 : 100 ist für die beabsichtigte gänzliche Absorption des Spectrums bei H K ungenügend.

Lösungen in Isobutylalkohol und in Amylalkohol wurden nicht versucht, obwohl sie auch in Betracht kommen könnten. Die saturierte Lösung in Acid. pyrolignosum war wohl farblos, absorbierte aber erst von K an bestimmt erkennbar, und erst bei L alles, könnte also nur in diesem Sinne Verwendung finden. In einem Gemisch von 8 *g* Glycerin mit 2 *g* aqua, also eigentlich 1 : 100, löste sich 0·1 *g* Aesculin nur theilweise und wurde in einem Jahre mittelbraun, R. 33. q., fluorescierte auch lebhaft, — verdient aber keine weitere Beachtung. Eine Lösung in Methylalkohol von 1 : 100 liess einen kleinen Bodensatz übrig, wurde nach langem Stehen gelb R. 6 (—33) u., fast ganz so wie die alkoholische, und könnte statt dieser verwendet werden; sie ergab in 2·5 *mm* Schichte = R. 8. v. Das Spectrum steht auf Taf. II, Fig. 22.

210. Saponin, $C_{32}H_{54}O_{18}$(?) Mol.-G. 726, weisses Pulver, in aqua 1 : 5 absorbierte es nichts. Wurde braun.

211. Digitonin, $C_{27}H_{46}O_{14}$ (Bernthsen), Mol.-G. 594, weisse Masse; in aqua 1 : 10 absorbierte es von K an bis L $^1/_2$ alles. Wurde bräunlich gelb.

212. Digitalin, $C_{29}H_{46}O_{12}$, Mol.-G. 586, in Alkohol 1 : 50 war es gelblich und absorbierte von h an schwach, von K stärker, von L sehr zunehmend, von M $^1/_3$ total. Dunkelte sehr nach.

213. Digitalein, amorph, gelb; in aqua 1 : 5 gelblich, absorbierte schwach von h bis H, dann stark und bei L fast alles. Wurde dunkelgelb.

[1]) Präparate von E. Merck in Darmstadt, und Dr. Th. Schuchardt in Görlitz.

* 214. Quercitrin, $C_{36}H_{38}O_{20}+3\,H_2O$, Mol.-G. 814, hellgelbe Krystalle. In Alkohol 1 : 10 (nicht ganz gelöst) war es in der Flasche R. 3. h—i., in der 2·5 *mm* Schichte R. 6. r—s., und absorbierte etwas vor G beginnend, bei G $^1/_3$ g bereits alles, also sehr schroff absetzend. In Alkohol 1 : 40 kürzte es das Spectrum von g an. In Alkohol 1 : 80 war es in der Flasche R. 5—6. r., in der 2·5 *mm* Schichte nur mehr gelblich R. 6. u—v., und absorbierte alles von h an. In Alkohol 1 : 200 war es in der Flasche R. 6. s., in der 2·5 *mm* Schichte R. < v., und absorbierte von h $^1/_2$ H alles, mit etwas verschwommenerer Grenze als die concentrierteren Lösungen. In Alkohol 1 : 500 war es in der Flasche R. 6—7. t., in der 2·5 *mm* Schichte fast farblos, und absorbierte vor H kaum etwas, bei K schon alles. Von dieser nach 1jährigem Stehen gelbgewordenen Lösung (R. 6. u. in der Flasche, und R. 8. u—v. in der 2·5 *mm* Schichte) ist das Spectrum auf Taf. II, Fig. 23 angefertigt, wobei bemerkt werden muss, dass hier die Exposition eine lange war.

Kürzer ($^1/_4$ Stunde lang) exponiert und mit der Astrallampe untersucht wurden die alkoholischen frischen Lösungen der Reihe 1 : 100, 200, 300, 400, 500, 600, 700, 800, 1000, 1500, 2000, deren Spectren, im ganzen 11, beistehend von links nach rechts als Absorptionscurven vorgeführt sind, und zwar in Schichten von 1·25 (oben), 2·5 (mitten) und 3·75 *mm* Dicke (unten). Wie man sieht, bricht die Absorption im Spectrum

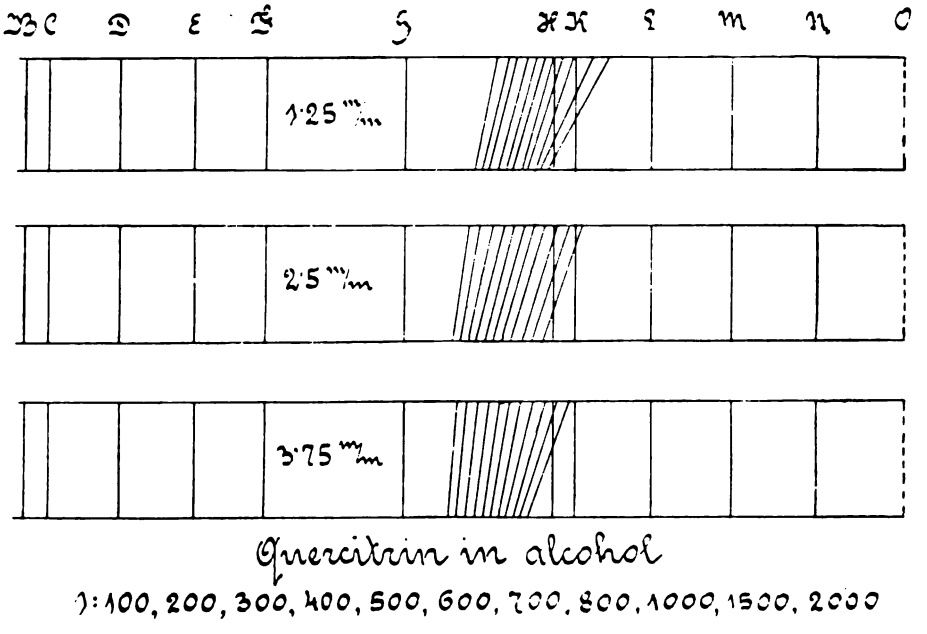

Fig. 11.

ziemlich steil ab. Bei feinerer Ausführung könnten die Curven mit dem unteren Ende (Beginn der Absorption) sachte und wenig nach links, mit dem oberen Ende (Eintritt der vollen Absorption) entschieden und fast kineförmig nach rechts biegen.[1]) Das Quercitrin ist zwar auch kein beständiges chemisches Individuum, würde aber für Kammerbrillen, wenn es durch längeres Abstehen eine gewisse Stabilität gegen Licht erreicht hat, verwendbar sein. Man müsste eine Lösung von 1 : 500 in Alkohol nehmen. Dem Aesculin ist es jedenfalls vorzuziehen.

* 215. Quercetin, $C_{24}H_{16}O_{11} + 3H_2O$, Mol.-G. 534, citrongelbes krystallinisches Pulver; in Alkohol 1 : 229 war es gelb R. 6. s., die Absorption begann bei $^1/_3$ G und war total schon bei $^1/_6$ G. Verdünntere Lösungen wurden allmählich lichter gelb, absorbierten weiter oben, und die Grenze wurde immer mehr verschwommen. Und zwar war die untere Stelle der totalen Absorption einer Lösung 1 : 300 bei g; von 1 : 1000 bei h; von der noch immer gelblichen 1 : 2500 bei h $^1/_2$ H; von der fast farblosen 1 : 5000, in h beginnend, bei K; von 1 : 10.000 bei L $^1/_2$ M; von 1 : 20.000 in N, und doch konnte man an dieser Lösung noch eine zarte Spur Gelbfärbung erkennen, — also musste nebenbei auch in der Region G H etwas weniges absorbiert worden sein, so wenig, dass es an der Schwärzung der Platte nicht mehr als eine Verminderung gegenüber dem daneben stehenden Spectrum des Tageslichtes constatiert werden konnte. Die Lösungen wurden in $1^1/_2$ Jahren dunkler, so dass jetzt die alkoholische Lösung von 1 : 20.000 mit der Färbung R. 12. u—v. entsprechen würde, wie Taf. II, Fig. 24 zeigt. In der gelben Lösung 1 : 300 ergäbe das Mittel gegenüber der Fieuzal'schen Brille den Unterschied, dass es nicht wie diese das Spectrum diffus kürzt, sondern steil abschneidet und gerade das Violett ganz ausschliesst.

216. Coniferin, $C_{16}H_{22}O_8 + 2H_2O$, weissglänzende Krystalle, in aqua 1 : 20 (nur zum geringen Theil gelöst) absorbierte nichts. War anfangs wolkig, dann klärte es sich und wurde allmählich etwas lichtbraun.

* 217. Fraxin, $C_{16}H_{18}O_{10}$, M.-G. 310, farblose Krystalle, am meisten noch in Wasser löslich. Fluoresciert nicht bei Säurezusatz, wohl aber mit Alkali, und zwar grünlichblau. Die Angaben Hagenbachs (s. S. 476, 478, Nr. 13) laden sehr zu Versuchen mit diesem Mittel ein, nur kann man das Ergebnis nicht als maassgebend betrachten, weil die Farbe der Substanz aus drei verschiedenen Sendungen verschieden bräunlich war und unter dem Mikroskop Beimengungen (Harze?) erkennen liess. In Alkohol löste es sich ungefähr 1 : 300, war in der Flasche kaum R. 33. u., in der 2·5 *mm* Schichte fast farblos. Die Absorption war von h bis H gering, nahm dann rasch zu und war in K $^1/_3$ schon total. Hat

[1]) S. auch Vogel, Spectralanalyse S. 411.

in 1 Jahre wenig nachgedunkelt. In aqua 1 : 100 (mit einem geringen ungelösten Reste) war die Farbe etwas dunkler, nämlich R. 33. r. in der Flasche, R. 33. t—u., in der 2·5 *mm* Schichte und die Absorption begann bei h, nahm rascher zu und wurde gerade bei H total. Hat in 1 Jahre in der Flasche bis auf R. 33. l., in 2·5 *mm* Schichte R. 33. t—u. nachgedunkelt. Vergleicht man die zwei Ergebnisse, so ist für unsere Zwecke die Absorption im ersten Fall zu gering, im anderen zu gross. Im Hinblick auf Frosttemperaturen müsste man daher auf 4 Theile Wasser 1 Theil Alkohol nehmen und darin die Substanz saturiert lösen. Eine solche Lösung ergab, wenn sie frisch bereitet war, eine totale Absorption genau bei K, eine alte genau bei H. Eine neue gesättigte Lösung in aqua und Alkohol (4 : 1) war in der Flasche braun R. 33. m., und in der 2·5 *mm* Schichte R. 33. < u. Die gleiche, aber ältere Lösung war in 2·5 *mm* Schichte R. 33. t—u. und schwächte auch das Licht vor H, wenn auch nur sehr wenig. Die Abbildung dieses Absorpt.-Spectrums steht auf Taf. II, Fig. 25. Ganz reine Präparate wären neuerdings zu prüfen.[1])

218. Santonin, $C_{15}H_{18}O_3$, Mol.-G. 246, farblose Krystalle; 0·3 : 10 in aqua sat. absorbierte nichts. Blieb farblos.

219. Picrotoxin, $C_{30}H_{34}O_{13}$, Mol.-G. 602, weisse Krystalle, am besten in Alkohol löslich, 1 : 5 ergab keine Absorption, Blieb farblos.

220. Santalin, $C_{15}H_{14}O_5$, Mol.-G. 274, dunkelrothes krystallinisches Pulver R. 26. f. Gibt ein Absorptionsband bei E (Vogel, Spectralanalyse, S. 402 und 406) in mittleren Concentrationen.[2]) Die in Alkohol saturierte Lösung war blutroth; hievon war 1 Tr. auf 2 *ccm* verdünnt, schwachroth, aber das Spectrum reichte bis N mit einiger diffuser Absorption. Die in Aether saturierte Lösung war rothgelb; hievon war 1 Tr. auf 2 *ccm* verdünnt, röthlichgelb, aber das Spectrum reichte bis N mit einiger diffuser Abschwächung. Die in Ammoniak saturierte Lösung war violett; hievon war 1 Tr. auf 2 *ccm* verdünnt, schwach violett — tintenfarbig, aber das Spectrum reichte bis N $^1/_2$ und zeigte in der Region F, G, H keine Absorption.

221. Quassiin, $C_{10}H_{12}O_3$, Mol.-G. 180, fahlgelbes krystallinisches Pulver, am meisten in Alkohol löslich; 1 : 20 war gelb und die Absorption begann bei F, stieg erst schwach bis G, stärker von g., und war in h total; 1 : 50 war licht weingelb und die Absorption begann schwach bei G, stieg rascher von h, und war total etwas über K; 1 : 100 war wenig gelblich, und die Absorption war deutlich von h an, nahm rascher zu von H und war total bei $^1/_3$ L. Dunkelte sehr nach.

---

[1]) Die ansehnliche Literatur über Fraxin s. Noack S. 121.

[2]) S. auch Noack S. 137 u. Hagenbach S. 476 Nr. 16 d. Buches.

222. Haematoxylin, $C_{16}H_{14}O_6 + 3H_2O$, Mol.-G. 356, lichtgelbrothe Krystalle, in Alkohol 1:5 wird es bald roth; verschiedene Verdünnungen zeigen ein interessantes Verhalten des Spectrums, aber mit Bezug auf die H-Linie und deren ganze Region ergibt sich nichts, was unsere Zwecke betrifft.[1])

223. Chlorophyll, grün. Ist viel untersucht worden.[2]) Eine von E. Merck bezogene „solutio spirituosa" war grün R. etwa 13. a.; davon 1:10 war in 2·5 *mm* Schichte R. 14. u., und absorbierte schon vor G beginnend weiter nach oben alles; 1:100 war in 2·5 *mm* Schichte R. 15. u., die Absorption begann etwa bei G, nahm bis g wenig zu, bis h rascher, blieb dann bis H ziemlich gleich, und war bei K $^2/_3$ total. Dieses Sprunghafte der Absorption, die sehr verschwommene Grenze der Absorption, und ausserdem die hier nicht weiter berücksichtigten zahlreichen Absorptionsstreifen in den unteren Regionen des Spectrums (5 resp. 7 an Zahl) machen die Substanz für unsere Zwecke ungeeignet, so sehr sonst das Chlorophyll als Athmungsregulator der Pflanzenwelt Interesse verdient.[3])

224. Russ (Fuligo), Brechungsexponent 2·4173 (wie beim Diamant) sagt Rosicki (Wiener Akad. d. W.), feines schwarzes Pulver, welches als trockener Anflug (sogen. poröser Russ)[4]) auf 1 *ccm* etwa 1 Billion und $^1/_3$ Milliarde Körnchen enthält, und auch so nur ungefähr 2·8% des genannten Raumes einnimmt. Er ist in seiner chemischen Zusammensetzung variabel. Hutton[5]) fand im Londoner Steinkohlenruss procentisch: Kohle 53·18, Theer und Oel 18, Ammoniak 1·75, Kali 0·2, Natron 0·34, Kalk 1·0, Magnesia 0·3, phosph. Kalk und Thonerde 2·08, Eisen 0·40, Schwefelsäure 4·6, Chlor spurenweise, Schwefelcyan 0·25, Kohlensäure 0·7, Sand 14·40 und Wasser 2·8. Hagenbach hat das Spectrum des Extractes und dessen Fluorescenzlicht untersucht.[6]) Der Extract ist farblos und fluoresciert grünlichblau.[7]) Das Absorptionsspectrum endet nach Hagenbach schon vor G (und doch ist die Flüssigkeit farblos!), da aber dort

---

[1]) S. Vogel, Spectralanalyse S. 412—424, Noack S. 57.

[2]) S. Vogel, Spectralanalyse S. 403 u. Fig. 4 auf S. 402; ferner Noack S. 123; Hagenbach, d. Buches S. 477, Nr. 36.

[3]) Nach Pringsheim (Berl. Akad. d. Wissensch. 1879, S. 532) reguliert das Chlorophyll die Athmung, d. h. die Sauerstoffaufnahme der Pflanze; es setzt durch die starke Absorption der chemisch wirksamsten Strahlen die Athmungsgrösse der grünen Pflanze im Licht unter die Assimilationsgrösse herab, wodurch allein erst eine Ansammlung kohlenstoffhaltiger Producte (in erster Linie des Hypochlorins), ein Ueberwiegen der Production über die Oxydation, ermöglicht wird. (Ladenburg, Handbuch d. Chemie, III. Bd. S. 7.

[4]) J. Stark in Wied. Annalen Bd. 62 (1897) S. 353, es ist da von Gasruss die Rede.

[5]) Musprat, techn. Chem. 1877 Bd. 4. S. 1103.

[6]) S. S. 476 Nr. 6 dieses Buches.

[7]) S. Noack S. 89. bezüglich der Literatur.

dicke Schichten gemeint sind, so erweckten alle diese Umstände zusammengenommen den Gedanken, dass vielleicht dünne Schichten das Spectrum bei H abschneiden würden. Es wurde Kienruss mit Alkohol 10:1, ebenso mit Terpentinöl angesetzt, zeitweilig geschüttelt, und nach 10 Tagen mehrmals filtriert. Beide Flüssigkeiten waren eine Spur rauchig gefärbt und schillerten schwach grünlich. In 2·5 *mm* Schichte konnten sie für wasserklar gelten. Im Absorptionsspectrum ergaben beide einige Abschwächung von etwa $^1/_2$ G an, aber die Länge des Spectrums war wenig verkürzt, mit sehr diffusem oberen Ende bei etwa M $^1/_2$. Allerdings war die Drogue unsicheren Ursprunges gewesen, aber das Resultat nicht weiter ermunternd.

225. Gelatine, farblose Platten. Absorbierte nichts was mit diesem Spectrographen nachweisbar gewesen wäre. Es war nothwendig dies zu constatieren, weil mit darin eingebetteten anderen Substanzen (mit „festen Lösungen") gemachte Versuche noch weiter unten zur Sprache kommen.[1])

Folgerungen.

Hält man einen Ueberblick über das Mitgetheilte, so ist folgendes zu bemerken:

1. Der aufgestellten Bedingung, dass das Ultraviolett eben bei der H-Linie abgeschnitten werde, entsprechen mineralische Substanzen gar nicht, von den hier untersuchten organischen Substanzen aber mehrere recht gut.

2. Dauernd verwendbar ist vor allen anderen das Triphenylmethan in Xylol gelöst. Seine Lichtbeständigkeit ist zwar auch keine absolute, aber eine durchaus genügende. Denn in mehreren Monaten tritt erst eine in der grossen Flasche eben erkennbare zarte braungelbe Färbung ein. Ob sich die Farblosigkeit in mehreren Jahren bewähren würde, kann nicht vorausgesagt werden. Die Fluorescenz, falls sie stören würde, kann durch einen geringen Zusatz von Nitrobenzol ganz behoben werden. Sie vermindert sich übrigens mit der Zeit auch von selbst.

3. Andere Substanzen, die dem Zwecke entsprechen, sind: Nitrobenzol mit Alkohol oder besser mit Xylol 1:20; Anthracen in Benzol 1:150; Quercitrin in Alkohol 1:500.

---

[1]) Chardonnet zeigt 1881 der Akademie in Paris an, dass er viele Pflanzen- und Thierstoffe auf Abs. im Ultraviolett untersucht habe, so auch: la gélatine a été specialement examinée, elle s'approprie énergiquement tous les rayons actiniques, à ce point que 3 *mm* d'une gelée à 5 pour 100 de gélatine interceptent tous les rayons chimiques et que l'absorption commence à la raie de G. Cette même gelée est sensiblement fluorescente, dans toutes les parties du spectre actinique . . . . (Comptes reudus 93 Bd., 406). — Verfasser konnte das nicht finden.

4. Halbwegs verwendbar wären: Chinin. bisulfuricum 1:14 mit Wasser und Alkohol im Verhältnis 2:1; Chinidin sulfuricum in Wasser 1:20 mit Chlorwasserstoff angesäuert; Quercetin in Alkohol 1:5000—20.000; Aesculin in Aethyl- oder in Methylalkohol 1:100 durch einen Tropfen (Pflanzen-) Säure seiner Fluorescenz beraubt; Fraxin 1:120 in Wasser mit Alkohol im Verhältnis 4:1; Phenantren in Benzel 1:100—120; Petroleum mit gelblichem Stich; Phloridzin in Alkohol 3:10 oder für seichtere Kammern 4:10.

5. Nur nebenbei kommen in Betracht einige lichtgelbe Oele, wie Oleum Citri; Ol. Cinnamomi durch Terpentinöl lichter gemacht; desgleichen Harze in Alkohol saturiert; Gelsemin in Alkohol 1:200, oder dasselbe in farblosem Petroleum saturiert.

6. Als Lösungsmittel müssen Xylol, Benzol oder Alkohol dienen. Benzaldehyd, Oele und Terpene nur nebenher, ebenso Canadabalsam. Wasser allein nicht, wegen des Einfrierens. Auch Aether, Chloroform, Schwefelkohlenstoff, Glycerin sind zu meiden. Methyalkohol hat einen zu niederen Siedepunkt = 66° C., könnte also im Hochsommer die Brillenkammer sprengen, da sein Volumen sehr zunimmt.

7. Eine Durchsicht der Literatur[1]) belehrt, dass eine Unzahl von Stoffen auf die Absorption untersucht worden ist. Namentlich die Absorptionsbänder, als Defecte im Spectrum, haben reichliche Bearbeitung gefunden. Man hofft auf diesem Wege die Constitution der Stoffe aufzuklären. Die eindringende strahlende Energie kann die Molekeln und Atome unbewegt lassen und ohne wesentlichen Verlust jenseits wieder heraustreten — dann hat eben keine Absorption stattgefunden. Die einstrahlende Energie kann zurückgeworfen oder zur Bewegung der Moleküle verbraucht werden, dann ist der Körper undurchlässig. Gehen gewisse Wellenschwingungen der strahlenden Energie in der Substanz auf, die dann in ihr sich in Wärme, Luminescenz (Fluorescenz), chemische Arbeit, mechanische Lockerung des Gefüges verwandeln können, so lässt sich ihr Abgang jenseits constatieren und aus dem Rhythmus der ausgefallenen Schwingungen auf den Rhythmus der Molecularbewegungen und daraus, so hofft man, auf die physikalischen Eigenschaften der kleinsten Theile schliessen. Bei diesen, im Interesse der allgemeinen Erkenntnis gepflogenen Untersuchungen kümmert man sich aber, wie begreiflich, nicht um das specielle oculistische Interesse an der H-Linie. Es fallen also einzelne hierauf bezügliche Angaben wohl auch mit unter die übrigen, aber fertige Aufschlüsse für unseren Zweck bergen sie noch kaum. Selbst das, was noch einschlägig erscheint, ist meist für dickere oder dünnere Schichten, als einer Brillenkammer entsprechen würde, gemeint. Es kann daher nicht

[1]) Z. B. Der letzten 25 Jahrgänge des Chemischen Centralblattes.

unsere Aufgabe sein, hier die ganze darauf bezügliche chemische Literatur in Erwähnung zu bringen. Manches mag dem Verfasser auch völlig entgangen sein. Fachmänner werden berufen sein, falls die behandelte Frage es verdient, zu rectificieren und zu ergänzen. Uebrigens ist mit dem Ausdruck, der in der Literatur oft vorkommt, „absorbiert das Ultraviolett ganz, stark . . . .“ nicht immer genau die H-Linie als Grenze gemeint, was den speciell an der H-Linie Interessierten vielfach irreführt. Im besonderen Hinblicke auf diesen Umstand sind alle vom Verfasser durchversuchten Substanzen angeführt worden, auch wenn sie nur ein negatives Resultat ergaben.

8. Eine Zusammenfassung dessen, was bisher über Absorption, namentlich auch im Ultraviolett bekannt geworden ist, kann in Landauers „Spectralanalyse“[1]) eingesehen werden und zur allgemeinen Orientierung dienen.

Im Ultraviolett haben zuerst Soret und Rilliet[2]) Beziehungen zwischen Spectrum und chemischer Constitution beobachtet. Im Anschlusse daran hat Dunstan gefunden, dass die Aufnahme von CH_2 in jeder homologen Reihe von einer Absorption des brechbareren Theiles des Spectrums begleitet ist, und dass die Länge des durchgelassenen Spectrums mit zunehmendem Kohlenstoffgehalt abnimmt.

Sehr eingehende Untersuchungen hat Hartley und mit ihm vielfach gemeinsam Huntington angestellt. Die wichtigsten Folgerungen können hier nicht unerwähnt bleiben. 1. Die Alkohole lassen die ultravioletten Strahlen in hohem Grade durch, der Methylalkohol fast ebenso wie das

---

[1]) 1896. Seite 127—136.

[2]) Bei den Alkoholen zeigte sich eine grosse Durchsichtigkeit und keine deutlichen Unterschiede in der Durchsichtigkeit der verschiedenen Alkohole. Minimale Verunreinigungen beeinflussen die Durchsichtigkeit in sehr erheblichem Grade. Die Aldehyde verhalten sich ganz analog den Ketonen. Die letzteren zeigen ein Minimum der Durchsichtigkeit bei der Linie 17 und einige ein Maximum bei 26 (Cadmium). Der Aldehyd absorbiert fast vollständig alle Strahlen von der Linie $\lambda = 346{\cdot}6$ bis zum Ende des Spectrums. Von den einfachen Aethern bewirkt bei gleichem elektronegativem Radical (J, Br, Cl) die Substitution eines Alkyls durch ein anderes keine grosse Aenderung der Durchsichtigkeit; wird das Alkyl durch ein Alkalimetall ersetzt, so wird die Durchsichtigkeit erheblich grösser. Von den Alkylhalogenverbindungen absorbieren die Jodide am stärksten, die Chloride am schwächsten. Bei den Fettsäuren und den gemischten Aethern waren keine sicheren Schlüsse zu ziehen, weil die Präparate schwer in der nöthigen Reinheit dargestellt werden konnten. Von den stark absorbierenden Substanzen zeigen auch die Dämpfe merkliche Absorption. Den von Hartley u. Huntington gezogenen Schluss, dass bei den Gliedern einer homologen Reihe die Absorption mit der Compliciertheit des Alkyls wächst, vermögen die Verf. nicht zu bestätigen. Wird ein absorbierender Körper in einer durchsichtigen Flüssigkeit gelöst, so ist die Absorption der Concentration nicht proportional. (A. Gen. [3.] 23. 3; N. Rd. 5. 266—68) ref. in Chem. Centralbl. 1890 Bd. II. S. 1.

Wasser. 2. Die Fettsäuren zeigen für die brechbaren Strahlen im U violett ein stärkeres Absorptionsvermögen als die ihnen correspondieren Alkohole. 3. Bei den Alkoholen und Säuren nimmt mit steigendem Koh stoffgehalt das Absorptionsvermögen zu. 4. Die Aether und Ester für ultraviolette Strahlen ebenfalls sehr durchsichtig. 5. Ein Auftreten Absorptionsstreifen findet bei den vorgenannten Körpern nicht s 6. Benzol und die Derivate desselben (Phenole, Säuren und Amine) sorbieren die ultravioletten Strahlen kräftig und zeigen starke Absorpti bänder. Zur Prüfung dieser Stoffe müssen dünne Schichten sowie verdünnte (alkoholische) Lösungen angewandt werden; es treten d erst die Streifen hervor. 7. Isomere Körper aus der Benzolgruppe ge Spectra, welche sowohl in der Stärke als auch in der Lage der Absorpti streifen sehr von einander abweichen. 8. Terpene von der Zusamm setzung $C_{10}H_{16}$ besitzen in hohem Grade das Vermögen, die ultraviolet Strahlen zu absorbieren, doch stehen sie in dieser Beziehung dem Be und seinen Derivaten nach. 9. Terpene von der Formel $C_{15}H_{24}$ haben erheblich stärkeres Absorptionsvermögen als die vorhergehenden. 10. We die Terpene selbst, noch ihre Oxyde oder Hydrate zeigen, wenn sie sind, unter irgend welchen Umständen Absorptionsstreifen, sondern ge immer continuierliche Spectra. 11. Isomere Terpene geben Spectra, wel im allgemeinen entweder in ihrer Länge oder dem Grad der Schwäch nach von einander verschieden sind. 12. Nach Verdünnung mit Alko kann die Gegenwart von Benzolderivaten in ätherischen Oelen infolge Auftretens von Absorptionsbändern erkannt, und in einigen Fällen de Menge approximativ bestimmt werden.[1])

Von den isomeren Cresolen und Dioxybenzolen übt die Meta bindung die stärkste, die Paraverbindung die geringste Lichtabsorpt aus. Bei den Xylolen steht dagegen die Orthoverbindung, und bei Oxybenzoësäuren die Paraverbindung an erster Stelle.[2])

Keine molekulare Anordnung der Kohlenstoffatome verursacht elect Absorption, wenn nicht jedes Kohlenstoffatom mit drei anderen in Art verbunden ist, wie in dem Benzol. Die einfache Verbindung Kohlenstoff mit Stickstoff bedingt keine elective Absorption ultraviolet Strahlen. Wenn in dem Benzol- oder Naphtalinkern ein Kohlenstoffat durch ein Stickstoffatom substituiert wird, so bleibt die elective Absorpt erhalten. Isomere Verbindungen (die drei Xylole) zeigen deutlich schiedene Absorptionserscheinungen. Die Absorptionscurve der Basen verschieden von derjenigen ihrer Hydrochloride. Wenn die Condensat des Kohlenstoffs oder Stickstoffs in dem Molekül eines Benzolderiva

[1]) Ber. d. d. chem. Ges. 1881. XIV. Bd. 501.

[2]) Berichte d. deutsch. chem. Gesellschaft, 1888. XXI. 3. 689. — Chem. Journal 53. 641.

oder einer tertiären Base durch Addition je eines Wasserstoffatoms an jedes Kohlenstoff- oder Stickstoffatom modificiert wird, so wird das elective Absorptionsvermögen vernichtet. Wenn die Condensation der Kohlenstoffatome in dem Chinolinmolekül durch die Vereinigung desselben mit vier Wasserstoffatomen verändert wird, so wird die Intensität der electiven Absorption verringert, aber nicht zerstört.

Moleküle, die aus verschiedenartigen Bestandtheilen zusammengesetzt sind, schwingen als Ganzes, und die Grundschwingungen derselben erzeugen secundäre Schwingungen, welche in keiner erkennbaren Beziehung zu den chemischen Bestandtheilen des Moleküls stehen, — mögen diese Atome oder kleinere Moleküle sein. Hiernach scheint es, dass ein Molekül ein bestimmtes und individuelles Theilchen ist, welches durch unsere chemischen Formeln nicht getreu wiedergegeben werden kann, indem diese nur gewisse chemische Reactionen und physikalische Eigenschaften symbolisieren, dagegen das Verhältnis zwischen den physikalischen und chemischen Eigenschaften nicht zum Ausdruck bringen.[1])

Zum Verständnis der Lichtabsorption im allgemeinen ist noch folgendes hervorzuheben.

Nach Ostwald ist bei den durch Flüssigkeiten hervorgerufenen Absorptionserscheinungen zwischen salzartigen und anderen Lösungen zu unterscheiden. Die nicht salzartigen Farblösungen bringen, wie sich besonders deutlich bei organischen Farbstoffen zeigt, den constitutiven Charakter der Färbung zur Geltung. Jede Veränderung im Molekül ändert in bestimmtem Sinne die Absorptionsverhältnisse, gleichwie Aenderungen der Absorption mit Aenderungen in der Molecularbeschaffenheit Hand in Hand gehen. Bei verdünnten salzartigen Lösungen[2]) setzt sich die absorbierende Wirkung additiv aus der Farbe der Jonen zusammen. Das Absorptionsspectrum eines Salzes in einer Lösung von endlicher Concentration wird eine ziemlich verwickelte Erscheinung sein. Es sind in einer solchen Lösung mindestens drei Arten von Bestandtheilen vorhanden, nämlich die unzersetzten Molekeln, und die beiden Jonen; das Absorptionsspectrum wird demnach die Summe von mindestens drei Absorptionsspectren sein, deren Intensität dem Gehalte an jedem der drei Bestandtheile proportional ist. Wie in allen anderen Fällen, so gelangt man auch in diesem bei zunehmender Verdünnung zu dem einfachen Grenzfalle, dass die von unzersetzten Molekeln herrührenden Einflüsse verschwinden und die von den Jonen stammenden verbleiben. Das Spectrum

---

[1]) W. N. Hartley, Unters. über die Relation der Molecularstructur der Kohlenstoffverbindungen und ihrer Absorptionsspectren. Chem. News 51. Band, 235, 1885 (ref. in Chem. Centralbl. 1885 S. 469 u. in Ber. d. chem. Ges. 1885, XVIII Bd., 592).

[2]) Nernst, allgemeine Chemie 1898. II. Aufl. Seite 372 und an anderen Stellen.

einer sehr verdünnten Salzlösung wird somit die Summe der Spectra der Jonen des Salzes sein; und vereinfacht man den Fall weiter dahin, dass man eines der beiden Jonen so wählt, dass es in dem untersuchten Gebiete der Wellenlängen keine Absorption ausübt, also farblos ist, so wird das Spectrum der sämmtlichen Salze mit einem farbigen und mit beliebigen farblosen Jonen in verdünnten Lösungen das gleiche sein müssen (abgesehen vielleicht von secundären Einflüssen nach Maassgabe der Kundt'schen Regel): Die Spectra der Lösungen von Salzen, welche ein gleiches farbiges Jon enthalten, sind identisch.[1])

Die Erkennung dieser einfachen Beziehung kann gestört sein durch die Hydrolyse bei schwachen Säuren oder Basen; man kann diese Störung durch vermehrten Zusatz erkennen und ausschalten. Eine Störung kann aber auch in der colloidalen Aufschlemmung der entstehenden unlöslichen Salze bestehen; diese wird durch die Abnahme des elektrischen Leitungsvermögens am sichersten erkannt.

Landauer hat die Chrysoidine und verwandte Azofarbstoffe untersucht.[2]) Es war dies die erste Gruppe von Verbindungen, in welcher man die Schattierung vom Blassgelb bis zum Roth willkürlich hervorbringen konnte, und die Spectra ergaben, dass sobald in der Amidogruppe der Verbindungen Wasserstoff durch Methyl ersetzt wird, die Absorptionsstreifen eine auffallende Veränderung erleiden.

Gerhard Krüss hat gefunden,[3]) dass fast ohne Ausnahme durch Einführung von Methyl, Aethyl, Oxymethyl, sowie Carboxyl, d. h. derjenigen Gruppen, welche den C-Gehalt einer Verbindung erhöhen, eine Verschiebung aller Absorptionen im Spectrum nach Roth hin bewirkt wird, dass jedoch eine Verschiebung der Absorptionsstreifen gegen das blaue Ende eintritt, wenn in einer organischen Verbindung ein Atom H durch die Nitro- oder Amidogruppe ersetzt wird. Später bestätigten Althausse und Krüss die Richtigkeit dieser Sätze durch Untersuchung substituierter Thionine. Aber auch die Addition von H zu einem organischen Farbstoff hat einen nicht unbeträchtlichen und, wie es scheint, gesetzmässigen Einfluss auf das Spectrum desselben. Eine Addition von H zu einem organischen Farbstoff verschiebt die Absorptionen im Spectrum desselben nach Blau hin.[4])

---

[1]) Ostwald hat die Spectra von etwa 300 Salzen (der Uebermangansäure, des Fluoresceïns, Eosins, Jodeosins, Tetrabromorcinphtaleïns, Dinitrofluoresceïns, Rosolsäure, Diazoresorcin, Diazoresorufin, Chromoxalat, Safrosin, Rosanilin, Anilinviolett, Chrysanilin und Chrysoidin), photographisch aufgenommen, mitgetheilt und seine Annahme ausnahmslos bestätigt gefunden. Chem. Centralbl. 1892. II. S. 23 u. Abh. d. sächs. Akademie 18. Bd., S. 281 (1893.)

[2]) Ber. d. Chem. Ges. 14. Bd., 391 (1881).

[3]) Ber. d. chem. Ges. (1883) 16. u. 18. Bd. (1885).

[4]) Bericht d. chem. Ges. 22. Bd., 2065, ref. im Chem. Centralbl. 1889 II. 732.

Krüss meinte sogar, dass die Beziehungen zwischen Constitution und Absorptionsspectrum im allgemeinen identisch mit denjenigen zwischen Farbe und Constitution sind. E. Vogel wies jedoch nach, dass diese Proportionalität von Verschiebung der Absorptionsstreifen mit der Anzahl der substituierten Atome nur die Ausnahme bildet. Denn nicht nur die Zahl der substituierten Atome, sondern auch ihre Stellung und auch das Lösungsmittel sind (z. B. bei den Eosinfarbstoffen) wesentlich von Einfluss.[1]) Für die Azofarbstoffe hatte dies schon H. W. Vogel nachgewiesen. Die letzteren hat Grebe noch eingehender studiert.[2]) Grebe fand, dass die Absorptionsstreifen von Schwefelsäurelösungen der Azofarben bei zunehmendem Kohlenstoffgehalt, ebenso auch durch Hydroxyl und Amid, von Violett nach Roth wandern, u. zw. im Sinne der Stellung dieser Substituenten. Die Sulfogruppe bewirkt eine Verschiebung im umgekehrten Sinne, u. zw. ebenfalls im Verhältnisse ihrer Stellung.

Ueber das Absorptionsspectrum einiger farbloser organischer Körper und dessen Beziehung zur Molecularstructur schreibt W. Spring.[3]) Er gieng von den Beobachtungen über die Farbe des Wassers aus.[4]) Bei Betrachtung sehr dicker Schichten von organischen Producten findet Verfasser auch die sogenannten ungefärbten Verbindungen farbig und beobachtete, dass alle Verbindungen, welche eine Hydroxylgruppe enthalten, eine blaue Färbung zeigen, die sich umsomehr der Farbe des Wassers nähert, je kürzer die dem OH folgende Kohlenstoffkette ist. Fehlt die Hydroxylgruppe, so besitzen die Producte eine mehr oder minder intensive goldgelbe Farbe. Die Spectraluntersuchung zahlreicher, in Gruppen zusammengehöriger, organischer Verbindungen führt zu den folgenden allgemeinen Schlüssen.

Die sogenannten ungefärbten organischen Verbindungen geben ein Spectrum ohne Absorptionsstreifen, wenn ihr Molecul aus Kohlenstoffketten besteht, um die die heterologen Atome oder Gruppen in einer gleichartigen oder symmetrischen Weise vertheilt sind. Sind diese heterologen Atome oder Gruppen aber an einem Ende einer Kette concentriert oder vereinigt, so geben die betreffenden Verbindungen Spectra mit Absorptionsstreifen.

---

[1]) Wied. Annalen 43. Bd. (1891) S. 449. Verf. untersuchte die Eosinfarbstoffe auf ihre Absorptionsstellen und die Sensibilisierung photogr. Platten, gibt Tabellen und Skizzen von Spectren, deren 2 letzte, das des Thiodichlortetrajodfluor-Ammonium und -Silber, bis zur Wellenlänge 595 μμ herabreichen und zeigen, dass die sensibilisierende Kraft der Eosinfarbstoffe mit Abnahme der Fluorescenz wächst! Ein höchst interessantes Factum, bes. im Hinblick auf die menschliche Linse und deren Altersveränderungen.

[2]) Z. f. phys. Chemie 10. 673 (1893).

[3]) Bull. Acad. roy. Belgique 33. Bd. 165, ref. im Chem. Centralbl. 1897 I. 1114; und Arch. sc. phys. Genève 3. Bd. 437, ref. in Chem. Centralbl. 1897 II. 8.

[4]) S. die Angaben auf Seite 501 und 502 hier.

Die Zahl der Absorptionsstreifen scheint in einem directen Verhältnis zu der Zahl der Kohlenstoffreste zu stehen, welche man in der untersuchten Verbindung unterscheiden kann; so gibt ein Ester zwei Streifen, deren einer dem Säureradical, deren anderer dem Alkyl entspricht, während die Säuren selbst oder der Alkohol Spectren mit nur je einem Streifen liefern. Die Stellung der Streifen scheint für jede der Gruppen charakteristisch zu sein, und bleibt im allgemeinen dieselbe, gleichviel mit welcher anderen Gruppe die erstere verbunden sein möge; nur bei complicierteren Verbindungen scheint diese Regel nicht zu gelten. Sind zwei Gruppen sehr eng mit einander verbunden, so werden die Stellungen der einzelnen Absorptionsstreifen durch den gegenseitigen Einfluss verändert (Methylbenzol), ja sie vereinigen sich zuweilen sogar zu einem Bande. Im allgemeinen betrachtet Verfasser seine Beobachtungen als eine Stütze der modernen Theorie von den organischen Verbindungen.

Weiters hat Spring die Spectren des Wassers, mehrerer Alkohole, Ester, Säuren, Halogenverbindungen, Nitroverbindungen des Acetons, Rohrzuckers, Benzaldehyds und mehrerer aliphatischer und aromatischer Kohlen-Wasserstoffe untersucht. Die Längen der Röhren standen im Verhältnis zum Moleculargewichte und betrugen z. B. für Methylalkohol 4 *m*, für Amylacetat 15 *m*. Füllt man von zwei hintereinander befindlichen Röhren die eine mit Wasser, die andere mit Alkohol, so erhält man das Absorptionsspectrum beider Flüssigkeiten nebeneinander, und dasselbe findet auch statt, wenn eine Schichte wässerigen Alkohols von entsprechender Dicke beobachtet wird. Die Temperatur übt keinen Einfluss aus. Betreffs der Farbe der Flüssigkeiten wurden durch die neuen Beobachtungen die früheren[1]) bestätigt. Bei den cyklischen Kohlenwasserstoffen liess sich durch seitliche Beleuchtung langer Röhren blaue Fluorescenz beobachten. Diese scheint dem Benzolkern eigenthümlich zu sein; nur im Terpintinöl fehlt die Fluorescenz, weil vielleicht die langen Seitenketten den Einfluss des Benzolkerns verdecken.

Von den anscheinend farblosen Flüssigkeiten scheinen diejenigen von symmetrischem Bau, z. B. Kohlenstoffhexachlorid und Schwefelkohlenstoff keine Absorptionsbänder zu geben, während eine unsymmetrische Vertheilung der Substituenten Bänderspectren erzeugt. Die Anzahl und Lage der Bänder ist vielfach eine additive Eigenschaft, insofern z. B. die Ester die Absorptionsbänder des Alkohols und der Säuren besitzen. Nur bei sehr enger Vereinigung von zwei Gruppen beeinflussen sich dieselben derart, dass die Bänder der beiden Bestandtheile des Moleküls ihre Lage verschieben oder zu einem resultierenden Bande zusammenfallen. Dies ist z. B. bei den Homologen des Benzols der Fall,

---

[1]) Bull. Acad. roy. Belgique Bd. 31, S. 246 u. Comptes rend. 96, II. 75.

bei welchen die Benzolbänder sich umsomehr dem Methylbande nähern, je mehr Methylgruppen im Molekül vorhanden sind. Bei den Halogenderivaten tritt eine schwache Verschiebung der Bänder nach dem brechbareren Theil des Spectrums ein, wenn Chlor durch Brom, und wenn Brom durch Jod ersetzt wird. Als allgemeines Ergebnis der zahlreichen, im einzelnen discutierten Beziehungen zwischen Structur und Absorptionsspectrum der farblosen Verbindungen sieht der Verfasser an, dass im Einklang mit den Anschauungen von Kekulé, eine organische Verbindung als ein System anzusehen ist, in welchem die einzelnen Gruppen ihre Individualität noch nicht vollständig verloren haben. —

Im Vorstehenden ist eine Uebersicht über die Absorptionsfrage gegeben. Sie konnte nicht weggelassen werden, denn der Gegenstand der vorliegenden Arbeit hängt mit ihr innig zusammen. Die Molecularstructur bringt die Absorption mit sich. Damit im Zusammenhang steht die Lichtdurchlässigkeit und Farbe. Wollen wir den Lichteinfall regulieren, so müssen wir die Möglichkeiten, welche uns die Physik und die Chemie eröffnen, zuerst im einzelnen erfassen, um dann mit Bewusstsein wählen zu können. Zwar kennt man noch kein allgemeines Gesetz der Absorption, aber die Bruchstücke sind auch schon wertvoll und sind die Errungenschaften heissen Bemühens. Mit Erwartung darf der Oculist dem erbaulichen Werdeprocess dieser Disciplin zusehen, da alles, was in die Photologie einschlägt, sein eigenes Wissensgebiet befruchtet, und ihn der hohen Aufgabe näher kommen lässt, sein Handeln den Ureigenschaften der Materie gemäss einzurichten.

Um auf die eigenen Untersuchungen zurückzukommen, so ist noch in Bezug auf die chemische Zusammenfassung hervorzuheben, dass zahlreiche von den untersuchten Substanzen Benzolderivate sind. Die Ergebnisse mit Rücksicht auf die H-Linie mögen mit den vorher angeführten verglichen werden, zu welchem Zwecke die chemischen Formeln der Körper und das Moleculargewicht angegeben sind. Die Terpene, Oele und Harze (obwohl complexer Natur) haben sich wenig bewährt. Von den Alkaloiden und den Glycosiden sind mehrere brauchbar gewesen.[1])

9. Die Kundt'sche Regel[2]) besagt, dass Absorptionsstreifen umsomehr nach Roth hin rücken, je stärker die Dispersion (also die brechende Kraft) der lösenden Flüssigkeit ist. Wenn man dieselbe Substanz in verschiedenen Lösungsmitteln auf ihre Absorption vergleicht, muss man damit rechnen. Und wenn auch im einzelnen noch Einwendungen gegen diese Regel bestehen, so ist sie doch im Hinblick auf unsere Zwecke von Belang. Denn wenn eine alkoholische Lösung das Spectrum unter H auslöscht, kann man durch die Lösung in Aether, mit seinem geringen

[1]) Vergl. auch Eder, Handbuch d. Photogr. 1891, Bd. II 237, 281.

[2]) Kundt, Pogg. Ann. Jubelbd. (1874) S. 615.

Brechungsindex, hoffen, wieder an die H-Linie hinauf zu rücken, und umgekehrt, eine zu geringe Absorption der Lösung in Aether, durch Vertauschen des Lösemittels mit Alkohol, zu vermehren u. s. w. Beispiele hiefür sind aus dem Hauptberichte das Jod (3) und das Santalin (220).

H. W. Vogel geht zwar auf das Finden von solchen Absorptionsstreifen, welche eine Substanz charakterisieren, aus („Spectralanalyse"), um diese erkennen und in Lösungen wenn möglich sogar quantitativ bestimmen zu können, doch sind seine Erfahrungen auch für unsere Zwecke von Wichtigkeit. Im Folgenden sei das Einschlägige angeführt.[1])

Die Lage der Absorptionsstreifen (Bänder) ist nicht ganz constant, sie richtet sich nach der Dispersion des Lösungsmittels. Der Absorptionsstreifen des Corallins in wässeriger Lösung liegt z. B. zwischen D und E nahe bei E, der des Corallins in alkoholischer Lösung mehr seitlich näher an D. Jod in Alkohol absorbiert die blaue Seite des Spectrums, derselbe Körper in Schwefelkohlenstoff absorbiert Grün (daher erscheint Jod in letzterer Lösung violett).

Regel ist, dass die Absorptionsstreifen umso weiter nach Roth hin rücken, je stärker die brechende Kraft des Lösungsmittels ist (Kundt). Aber nicht alle Körper folgen diesem Gesetz. Bei Verbindungen desselben Oxyds mit verschiedenen Säuren zeigen sich zum Theil kleine Differenzen (z. B. bei Uransalzen). Der Zusatz einer anderen Säure (z. B. Oxalsäure zu Uranverbindungen) bewirkt schon Verschiebungen gewisser Absorptionsstreifen, die sich nach Kundt durch Veränderung des Brechungsvermögens der Lösung erklären lassen. Dagegen zeigen die Absorbtionsstreifen derselben Verbindung in flüssigem und gasförmigem Zustande zuweilen Uebereinstimmung (z. B. Untersalpetersäure). Sehr merkwürdig ist es, dass gewisse Körper (z. B. Carmin, Purpurin) in Wasser gelöst, ganz andere Absorptionsstreifen zeigen, als in alkoholischer Lösung. Daher ist bei solchen Versuchen auf das Lösungsmittel zu achten.

Er stellte durch vielfache Versuche Folgendes fest:

a) Zwischen den Spectren, die ein Körper an sich (nicht in Lösung) im festen und gasförmigen Zustande gibt, existieren meist sehr erhebliche Unterschiede. Charakteristische Streifen, welche sich bei einem Aggregatzustande zeigen, finden sich bei dem anderen entweder nicht (Chromalaun, Chlorkobalt, Jod, Brom, Fuchsin, Naphtalinroth, Anilinblau, Methylviolett, Eosin, Santalin) oder in merklich veränderter Lage resp. in merklich veränderter Intensität (Urannitrat, Kaliumpermanganat) wieder. Fast dieselbe Absorption im festen wie im gelösten Zustande zeigen Kupfervitriol und Chlorophyll.

---

[1]) Aus Spectralanalyse S. 123—125.

b) Die Kundt'sche Regel bestätigt sich nach Vogels Beobachtungen in vielen Fällen nicht; in manchen Fällen rücken sogar die Absorptionsstreifen in der stärker zerstreuenden Flüssigkeit nach Blau hin (Urannitrat in Wasser und Alkohol, blaues Chlorkobalt in Wasser und Alkohol), in anderen zeigt sich ihre Lage in verschiedenen Medien unverändert (Untersalpetersäure in Luft und Benzin, Methylviolett in Wasser und Amylalkohol). In einigen Fällen beobachtet man eine sehr starke Verrückung im Sinne der Kundt'schen Regel, in anderen für dieselbe Spectralregion eine sehr schwache, je nach der Natur des Farbstoffes (Corallin, Fuchsin). Manche Streifen zeigen in verschiedenen Medien dieselbe oder nahezu dieselbe Lage, während andere, gleichzeitig sichtbare, verschoben sind (Urannitrat in Alkohol und Wasser, Kobaltoxyd im Glase und im Wasser, Chlorophyll nach Hagenbach in Alkohol und in Aether).

c) Die Lage der Absorptionsbänder in den Spectren fester und gelöster Körper kann nur ausnahmsweise als charakteristisch für den betreffenden Körper gelten. Total verschiedene Körper zeigen Absorptionsbänder in genau derselben Lage (festes Urannitrat und Kaliumpermanganat in Blau). Sehr nahe liegende Körper zeigen unter gleichen Verhältnissen auffällige Verschiedenheiten in der Lage ihrer Streifen (feste Uransalze).

Seither hat Stenger zur Erklärung der Ausnahmen ausgeführt,[1]) dass das Spectrum eines Körpers nicht nur von seiner chemischen Zusammensetzung, sondern auch davon abhängt, ob die physikalisch in Betracht kommende Molekel sich mit der chemischen deckt oder ein Multiplum davon ist. Gerade in Lösungen ist wahrscheinlich der kleinste physikalische Theil noch ein Aggregat mehrerer Molekeln im chemischen Sinne. Die Kundt'sche Regel trifft bei allen Lösungsmitteln zu, wo die physikalische Molekel der chemischen gleich ist.

Es hat hingegen G. J. Katz[2]) über die Verschiebung der Absorptionsstreifen in verschiedenen Lösungsmitteln Untersuchungen gemacht[3]) und dabei gefunden, dass die Kundt'sche Regel für eine Reihe von Farbstoffen wohl Geltung haben mag, aber von ihr sehr viele Abweichungen stattfinden, so dass dieselbe nicht ohne weiteres als Norm für die Lage der Absorptionsstreifen in verschiedenen Lösungsmitteln gelten kann. Ausserdem hat Katz die Absorptionscoëfficienten mittelst des Glanschen Photometers ermittelt und gefunden, dass dieselben beim Uebergang

[1]) Wied. Ann. 1888, Bd. 33, S. 577.

[2]) Inaug. Diss., Erlangen 1898, 32 S., 2 Tafeln.

[3]) An den Farbstoffen: Eosin, Cyanin, Aldehydgrün, Malachitgrün, Brillantgrün, Hexamethylpararosanilin (HCl-Salz), Fuchsin, Pentamethyl-Monophenyl-Pararosanilin (HCl-Salz), Trimethyltriphenyl-Pararosanilin (HCl-Salz), Tetramethyl-Diphenyl-Pararosanilin (HCl-Salz) in Wasser, Alkohol, Amylalkohol, Aether, Chloroform, Benzol, Terpentinöl.

von einem Lösungsmittel zum andern sehr grosse Veränderungen erfahren; sie können bis auf das 20-fache steigen. —

Im übrigen war der Weg für diese Untersuchung durch ihr Ziel klar und einfach vorgezeichnet: bei jeder neu in Angriff genommenen Substanz war das erste Gebot concentrierte Lösungen herzustellen, um eine Orientierung zu gewinnen. Erst nachher konnte durch eventuelle Verdünnungen an die Frage der Abstufung herangetreten werden.

10. Das Beer'sche Gesetz[1]) besagt, dass die Absorption proportional mit den Schichtdicken oder ebenso mit der Concentration der Lösung zunimmt. Dieses Gesetz berührt den hier behandelten Stoff sehr nahe. Die in Absorptionscurven mitgetheilten Ergebnisse der Serienuntersuchungen über Nitrobenzol, Triphenylmethan, Anthracen, Chinin bisulf., Chinidin sulf. und Quercitrin zeigen, dass diese Regel nur im allgemeinen Geltung hat, in den Einzelnheiten aber nicht. Man betrachte nur die Lage der Absorptionsgrenzen in den Curven nebeneinander und in den Gruppen untereinander, und wird erkennen, dass sie nicht um gleiche Quantitäten verschieden sind: sie sind von rechts nach links allmählich steiler und auch näher zusammengerückt. Man kann also, wenn man die Grenze verrücken will, oder die Schichte verdünnen will, nicht einfach proportional verfahren. Zugegeben kann aber werden, dass dieser Unterschied für unsere praktischen Zwecke von keinem besonderen Belange ist. Die Mittel des Augenschutzes kann man, im Hinblick auf die grosse Mannigfaltigkeit in der Zusammensetzung der verschiedenen Intensitäten und Wellenlängen in unseren gewöhnlichen Beleuchtungsquellen, innerhalb eines relativ weiten Spielraumes wählen. Und für besondere Fälle kann überdies ausnahmsweise vorgesorgt werden. Gegen Magnesiumlicht ist die Fieuzal'sche gelbgraue Brille vorzüglich, im Sonnenschein gewährt sie aber für ein gesundes Auge viel zu viel Schutz, weil sie uns des früher unschädlichen Reizes zu sehr entwöhnt.

11. Zahlreiche von den untersuchten Mitteln waren nicht farblos, sondern von einer Färbung, die die Maler zu den „warmen Farben" zählen. Man durfte hoffen, sie durch Verdünnungen bis zur Farblosigkeit zu bringen, und damit trotzdem bei der H-Linie das Spectrum abzuschneiden. Nach dem Gesetz der complementären Farben konnte man im allgemeinen wissen, dass im Spectrum, successive zunehmend, Violett, Indigo, Cyanblau, Blaugrün, Grün fehlt, wenn die Substanz grüngelb, gelb, orange, roth, purpurn war. Beim Verdünnen änderte sich mitunter die Färbung so sehr, dass sie fast einer anderen Substanz anzugehören schien (vielleicht durch einen chemischen Process verändert).

[1]) In Pogg. Ann. 1852, Bd. 86, S. 78. Auf demselben beruht Vierordts „Colorimetrie in ihrer Anwendung in der Physiologie", 1876, und G. u. H. Krüss „Colorimetrie und quantit. Spectralanalyse in ihrer Anwendung in der Chemie" 1891.

Um diese Erscheinungen besser zu erforschen, wurde bei dem Mangel von systematischen Aufklärungen in der Literatur, eine Reihe von Farbenuntersuchungen im Vierordt'schen Spectroskop und theilweise, zur Controle zweifelhafter Einzelnheiten, im König'schen Spectrophotometer gemacht. Zu Messungen kam es nicht, weil die Ergebnisse genug übersichtlich waren, und nur als Material dienen sollten, um in der Brillenfrage Stellung nehmen zu können. Die Resultate dieser Untersuchungen erheischen eine abgerundete Darstellung, gehen über das den Hauptbericht betreffende Resumée hinaus und folgen daher weiter unter besonderem Titel.

12. Die wissenschaftliche Genauigkeit würde verlangen, dass die Angaben über die einzelnen Stellen des Spectrums in Wellenlängen gemacht werden. Sind ja doch Licht und Farbe nur Functionen unserer durch die strahlende Energie erregten Netzhaut. Für die übrige Natur haben wir keine Berechtigung sie für mehr als strahlende Energie zu halten. Unsere Relation zu den Farben schwankt, und ist nur in weiten Grenzen, d. h. nicht an genau einheitliche Reizungen durch genau dieselben Wellenschwingungen gebunden. Es schien indessen besser die Angabe von Wellenlängen zu unterlassen, denn der Nutzen wäre für unsere oculistischen Zwecke gering gewesen, da wir doch die Färbungen, also das Empfindungselement vor Allem beachten müssen; und für die sonstigen Kenntnisse würde eher, falls man überhaupt auf diese Angaben Rücksicht nehmen wollte, Verwirrung entstehen, da diese Untersuchungen für die physikalische Erkenntnis lange nicht präcis genug sind, noch sein konnten. Will man sich mit annähernden Werten begnügen, so kann man die Wellenlängen aus den in die Schemen eingezeichneten Curven in folgender Weise ziemlich einfach bestimmen.

Die Schemata sind in denselben Dimensionen gehalten, wie sie die Spectren des benützten Apparates und die von den Originalplatten abgenommenen Abbildungen (im Anhang) zeigen.

Man kann nun die Wellenlängen mit Hilfe einer Dispersionscurve finden, die man nach dem in Helmholtz' physiologischer Optik angegebenen Principe construiert.[1]) Die Fraunhofer'schen Linien werden als Ordinaten aufgetragen, ihre Wellenlängen als Abscissen. An den Schnittpunkten geht die Curve durch. Für die Absorptionscurven des Triphenylmethans in Xylol bei 2·5 *mm* Schichtdicke mit variierten Concentrationen ist die ganze Procedur in der beistehenden Figur veranschaulicht. An der Abscissenachse stehen die Punkte der Fraunhofer'schen Linien gemäss den im Apparat erhaltenen Spectren aufgetragen. An der Ordinatenachse sind die zugehörigen Wellenlängen angezeichnet, und zwar in den Werten der letzten Feststellungen:[2])

[1]) II. Aufl., S. 281.

[2]) Landauer, Spectralanalyse S. 51 u. S. 140.

A 760·8 μμ	F 486·1 μμ	K 393·4 μμ
B 687·0 „	G 430·8 „	L 381·6 „
C 656·3 „	g 422·7 „	M 372·8 „
D 589·6 „	h 410·2 „	N 358·1 „
E 527·0 „	H 396·8 „	O 344·1 „

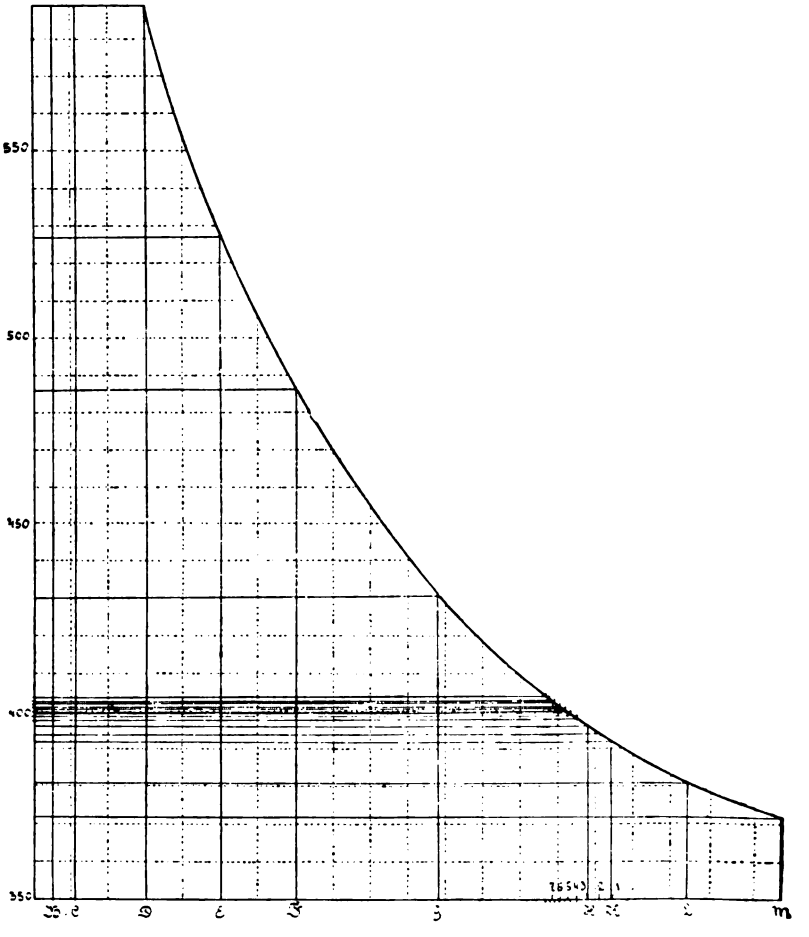

Fig. 12.

Ferner sieht man in der Gegend von H die Minima (unten) und Maxima (oben), anstossend an die Abscissenachse kurz markiert. Dieselbe Markierung wiederholt sich an der Dispersionscurve. Und schliesslich sind die Schnittpunkte der Letzteren nach links auf die Ordinatenachse projiciert, wo die Minima nach aussen, die Maxima nach innen quer markiert sind. Die Ablesung müsste, wenn alles correct durchgeführt worden ist, mit den weiterhin folgenden Zahlen übereinstimmen.

Man kann die Wellenlängen auch durch einen directen Vergleich, resp. mit Interpolationscorrecturen ablesen. Zu diesem Zwecke ist hier ein Stück des Rowland'schen Sonnenatlas in verkleinertem ($1 : 7^1/_2$) Maasstabe photographisch wiedergegeben. Mit Pauspapier lassen sich die

Fig. 13.

Daten von dem Schema in eine Abbildung des Himmelslichtspectrums (mit Bleistift) einzeichnen und dann durch Vergleich mit dem Rowland-schen Sonnenatlas[1]) die Punkte bis auf die dritte Stelle der Ziffer befriedigend genau und in der vierten Stelle noch annähernd bestimmen. Für das Triphenylmethan ist diese Bestimmung mit folgendem Resultate gemacht worden.

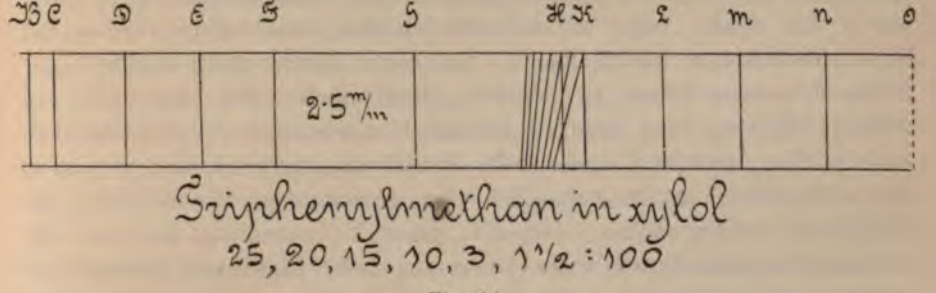

Fig. 14.

Triphenylmethan in Xylol, 2·5 *mm* Schichte

Concentration	Min. abs.	Max. abs.
$1^1/_2 : 100$	λ 3988	λ 3922
3 : 100	3999	3942
5 : 100	4009	3961
10 : 100	4018	3980
15 : 100	4027	3997
20 : 100	4035	4023
25 : 100	4043	4028

[1]) In dessen Ermangelung mit einem grösseren Bilde des Normalspectrums, z. B. in Pouillet-Müllers Physik 9. Aufl. 1896.

Diese Zahlenergebnisse[1]) sind übrigens keine absoluten, denn längere oder kürzere Expositionen u. s. w. würden an ihnen ändern.

Behufs Uebertragung der Absorptionserscheinungen auf das Normalspectrum ist ein Himmelslichtspectrum zur Vermittlung nöthig, wenn, wie hier, die Absorptionsspectren (als Material für die Curven) mit Petroleumlicht, also als continuierliches Spectrum, angefertigt worden sind. Am besten wird hiezu ein schwach geschwärztes Himmelslichtspectrum mit sehr enger, z. B. nur 0·005 *mm* offener Spalte angefertigt, damit die Spectrallinien zart und recht deutlich seien.

Auch die Abbildungen der Beilage lassen sich ohne ein vermittelndes, feiner gestaltetes Linienspectrum nicht sicher mit dem Normalspectrum vergleichen. Die Spaltöffnung war meistens 0·25 *mm* und die Exposition sehr lang gewesen. Es kam dabei weniger auf die Zeichnung, als auf eine möglichst ausgiebige Lichtwirkung an, welche nur darin ihre Grenzen haben musste, dass die Hauptlinien nicht unkennbar verschwimmen durften. Die vierte Zifferstelle der Wellenlängen könnte aus ihnen nicht mehr verlässlich bestimmt werden. Auf Angström'sche Einheiten (Zehntausendstel μ) kann man von ihnen nicht mit Sicherheit gelangen. Hier hätte das auch keinen Wert, da schon die Absorptionscurven auf schwankenden Daten beruhen, indem infolge der grossen Spaltweite die Grenzen verwischt erscheinen. Starkes elektrisches Licht würde die Spalte enger zu nehmen erlauben, aber dann würden die Fraunhofer'schen Linien fehlen. Bei enger Spalte durch langes Exponieren denselben Effect zu erzielen gelingt auch nicht, weil dabei die störende Wirkung der falschen Nebenlichter anwächst. Vor allem aber war für das befolgte Vorgehen der Grund maassgebend, dass bei allen diesen Untersuchungen womöglich das gewöhnliche Himmelslicht als Lichtquelle dienen sollte, weil die ganze Untersuchung sich auf die Schutzbrillenfrage bezieht. Da ist es in erster Linie von Interesse zu wissen, welche Wirkung jenes Licht ausübt, dem wir im Leben fortwährend ausgesetzt sind und das jeder genau kennt.

Ausserdem sind die Absorptionsspectren und damit die Absorptionscurven auch insofern schwankend, als die vielen und lang dauernden Aufnahmen mit dem Himmelslicht gemacht wurden, welches in seiner Intensität selbst so sehr schwankt.

Nach L. Webers Messungen kommt uns als Licht des Himmelsgewölbes um 12 Uhr mittags die wechselnde Menge von 579—76560

[1]) In der Figur über Triphenylmethan ist aus der Unterschrift die Zahl der Concentration 5 : 100 unversehens weggeblieben. Sie ist hineinzucorrigieren, da die Linie in der Zeichnung vorhanden ist.

Meterkerzen zu.[1]) In die inneren Hausräume gelangt davon abermals nur ein Bruchtheil, der ausserordentlich schwankend ist. An einem grauen dunkeln Decembertage bei Regen und Nebel bekommt man selbst den ganzen Tag über (24 Stunden lang) kein so schwarzes Spectrum wie im September in 15—30 Minuten. Um auch abwesend sein zu können, wurde oft von einem Mittag bis zum anderen Vormittag exponiert (Eastmans rapid paper auch 1 Woche lang), und einmal auf das Fluorescenzlicht des Tripenylmethans à l'exposition renversée 5 Wochen lang, doch nur mit sehr geringem Erfolg. H. W. Vogel[2]) fand in seinem Hörsaale die Schwankungen des Tageslichtes im Winter:

13. Jan.	h. 3	p. m.	starker Nebel	2·3	Meterkerzen
14. „	„ 2	„	schwacher Nebel	79·59	„
15. „	„ 2	„	grauer Himmel, Nebel	89·55	„
16. „	„ 2	„	grauer Himmel, Nebel	55·54	„
22. „	„ 2	„	sonnig, heiter, etwas nebelig . .	394·50	„

Das sind Schwankungen fast um das 200-fache. Zu den Serienuntersuchungen wurde deshalb die Astrallampe genommen. Da sind die Schwankungen viel geringer, nämlich innerhalb $^1/_7$, aber doch nicht ganz ausgeschlossen. Im übrigen hielt man sich an das Himmelslicht aus den überwiegend angegebenen Gründen, trotzdem z. B. Zirkon- oder elektrisches Licht für alle Tageszeiten eine grosse Erleichterung, besonders in Bezug auf die Arbeitsstunden, geboten hätte.

Auf die Art der Platten kam es weniger an. Bromsilbergelatine hat die grösste Schwärzung bei G, Chlorbromsilber zwischen G und H, Chlorsilber bei H.[3]) Kennt man schon die kritische Stelle der Absorptionsgrenze, so thut man gut, danach die Platte zu wählen.[4]) Das Chlorsilber zeigt z. B. die Absorptionsgrenze des Triphenylmethans in Lösungen von 10—50 : 100 am besten. Für die Beilagen im Anhange wurden jedoch vorwiegend Bromsilberplatten genommen, weil es passend schien, dem Leser ein Urtheil unter möglichst gleichmässigen Factoren zu gewähren.

---

[1]) H. Cohn, Hygiene des Auges, 1892 S. 356 und Wied. Ann. 1885, Bd 26, S. 374. — Ein neuer Apparat zur Messung der Helligkeit wird von Onimus für klimatologische Zwecke angegeben in Compt. rend. 1898, Bd. 127, S. 663.

[2]) Wied. Annalen: Messung der Helligkeit des Tageslichtes, 1897, Bd. 61, S. 408.

[3]) Eder, H. d. Phot. I. 301 u. ff. Von S. 274 möge noch citiert sein, dass Babbage (1857) aufmerksam machte, es sei die phot. Wirkung einer gefärbten Schicht im refl. Licht abhängig 1. von der Farbe, 2. vom Verfahren (z. B. Daguerreotyp, Trockenplatten), 3. v. d. chemischen Natur d. Farbe, 4. vom Binde- oder Lösemittel, 5. v. d. Oberfläche, 6. v. d. relativen Intensität der Farbe, 7. v. d. verschiedenen Tag, 8. v. d. photogr. Behandlung.

[4]) Ausgezeichnet kann hierin leiten: Eder, über einige Methoden z. Phot. d. Spectr. in seinen verschiedenen Bezirken, 1886 k. k. Akademie d. Wiss. Wien.

Die Entwickelung wurde absichtlich ein klein wenig übertrieben (das Bild wird dadurch rauchig), um über das volle Eintreten der Lichtwirkung Gewissheit zu haben.

Die genauen Bestimmungen der Wellenlängen werden sonst mit Hilfe der Linien der Metallfunkenspectren gemacht.[1]) Hievon konnte bei der relativen Einfachheit der vorliegenden Hauptfrage Umgang genommen werden.

13. Manche von den anfangs farblosen organischen Stoffen werden später gelb oder auch andersfarbig (heterochrom). Gelbe Stoffe werden in der Lösung meist dunkler. Damit ändert sich ihre Absorption, was für die Zwecke dieser Untersuchung ein schwerwiegender Uebelstand ist.

Von den im Hauptbericht mit * hervorgehobenen Stoffen wurden die Lösungen im Zeitraume von $1^1/_2$—3 Jahren alle dunkler gelb als im Beginn. Nur Triphenylmethan in Xylol blieb soweit farblos, dass man in der grossen Flasche, in der 7 *cm* dicken Schichte eben noch eine Spur einer zarten bräunlichen Färbung erkennen kann; die gleiche Lösung mit einer Zuthat von Nitrobenzol wurde bald lichtgelb R. v.; in Kammerbrillen, die mit Minium und Leinöl gedichtet waren, wurde es schon in der 2·5 *mm* Schichte zart gelblich; in Kammerbrillen, die mit Wasserglas und Gyps gedichtet waren, blieb es gänzlich farblos.

Ueber die Einwirkung des Lichtes auf eine alkoh. Nitrobenzollösung schreiben G. Ciamician und P. Silber im Ber. d. chem. Ges. 19. Bd. (1886) S. 2899 unter anderem: Eine alkoh. Nitrobenzollösung hatte sich während einer 5—6 monatlichen Isolation stark gebräunt und eine schwachsaure Reaction angenommen. Es wurde mit verdünnter Schwefelsäure versetzt und abdestilliert. In den ersten überdestillierten Antheilen war Aldehyd vorhanden. Aus den später übergehenden Fractionen liess sich das Nitrobenzol fast vollständig wiedergewinnen. Die Reduction war somit nur sehr wenig fortgeschritten. Im Reste konnte Anilin nachgewiesen werden. Die Reduction des Nitrobenzol findet in dem Auftreten von Aldehyd ihre Erklärung. — Zu dem auf Tafel I, Fig. 4 stehenden Spectrum ist bereits eine reichlich 2 Jahre lang stehende Flüssigkeit genommen worden. Jedenfalls ist diesem Punkte auch weitere Aufmerksamkeit zuzuwenden.

Ueber das Verhalten der anderen Stoffe ist an den betreffenden Stellen berichtet worden; mit genauer Farbenangabe und mit Absorptionscurven illustrierte weitere Nachweise werden noch im nächsten Abschnitte vorgebracht werden, damit auch dieser Punkt nicht ausser Betracht bleibe.

---

[1]) Eder, über Verwendbarkeit von Funkenspectren der Metalle, Wien 1893, k. k. Akad. d. Wiss.

Wenn die Aenderung der Farbe bald rascher, bald langsamer eingetreten ist, so kommt dann ein Zeitpunkt des Stillstandes. Soweit für die seither verstrichene Zeit von meistens 1—2 Jahren gutgestanden werden kann, trat seither Stillstand in dieser Heterochromie ein.

Worauf sie beruht, ist nicht klargestellt. Bei einzelnen Substanzen beruht sie gewiss auf chemischer Veränderung, wenn auch nicht immer auf einfacher Oxydation, bei anderen wahrscheinlich nur auf physikalisch neuer Aggregation der Moleküle. Die Glycoside zerfallen in ein Kohlenhydrat und in eine andere Substanz,[1]) die nicht zu den Zuckerarten gehört. Die Chinabasen werden gelb. Die Oele und Harze trocknen ein (Terpentin liefert dann nicht Ozon, wie vielfach geglaubt wird, sondern Wasserstoffhyperoxyd).

Die Veränderungen von Stoffen am Licht besprechen mit reichlichen Belegen Eder und H. W. Vogel in ihren Handbüchern d. Photogr., im allgemeinen und im besonderen.

Ueber Lichtwirkungen schreibt neuestens M. Roloff.[2]) Im ersten Theil seiner Abhandlung bespricht der Verfasser das umfangreiche, von vielen Forschern bearbeitete Gebiet der physikalischen Lichtwirkungen, d. h. derjenigen, bei welchen das Licht auf chemische Elemente oder chemische Verbindungen einwirkt ohne die stoffliche Zusammensetzung der einzelnen Moleküle zu verändern. Der Einfluss des Lichtes äussert sich hier, indem die Substanz in eine andere Modification übergeht, die sich von der ursprünglichen durch die Anordnung der Atome im einzelnen Molekül oder durch die Lagerung der Moleküle zu einander unterscheidet.

Umlagerung der Atome im Molekül im Licht erfolgt bei organischen Körpern stets so, dass der Uebergang aus einer malenoiden in die entsprechende fumaroide Form erfolgt, indem die zwei durch eine Doppelbindung verknüpften Hälften des Moleküls sich gegeneinander um 180° drehen. Die ursprüngliche Form ist, soweit Messungen darüber vorliegen, stets die leichter lösliche, niedriger schmelzende und siedende. Der Uebergang geschieht unter Freiwerden von Wärme; man darf also mit einiger Berechtigung von der Bildung stabilerer Formen reden.

Die zweite Classe der Modificationsänderungen durch das Licht, die in der Aenderung der wechselseitigen Anziehung der Moleküle aufeinander besteht, wird als Photopolymerisation bezeichnet, welchen Ausdruck der Verfasser weiter auffasst als bisher allgemein geschah, nämlich als Umwandlungen, bei denen auch im Rahmen desselben Aggregat-

[1]) Jacobsen (die Glycoside 1887) weist sie im Einzelnen nach.

[2]) I. Th., physikalische Lichtwirkungen, in: Zeitschr. f. physik. Chemie 1898, 26. Bd., 337.—361. S. Der II. u. III. Th. ist beim Abschluss dieser vorliegenden Arbeit im Juni 1899 noch nicht erschienen.

zustandes die Moleküle in nähere Beziehung zu einander treten, ohne dass die Bildung von Doppelmolekülen dadurch nothwendig bedingt ist.

Als Kennzeichen dafür, dass wirklich die Photopolymerisation eingetreten ist, lassen sich folgende angeben. Die umgewandelte Substanz muss zeigen: geringeren Dampfdruck, höheren Schmelz- und Siedepunkt, geringere Löslichkeit, geringeren Wärmeinhalt (d. h. die umgewandelte Substanz entsteht exothermisch und geht beim Erwärmen in die ursprüngliche zurück), geringere spec. Wärme, und in einigen Fällen grösseres Moleculargewicht.

Auf Grund dieser Kennzeichen bespricht der Verfasser eine grosse Anzahl von Fällen; es gehören hierhin ausser chemichen Elementen, von Verbindungen nur solche, welche Doppelbindungen enthalten. — Ueber die Rolle, welche das Licht bei den chemischen Reactionen spielt, lässt sich nach dem Vorhergehenden nur behaupten, dass die Wirkung eine andere sein muss, als eine rein mechanische Erschütterung der Moleküle; sie besteht vielmehr in einer Herstellung chemischer Bindungen zwischen den Molekülen, und dies geschieht an den Stellen, wo Doppelbindungen vorhanden sind.

Der Mechanismus der physikalischen Lichtwirkungen wird dadurch zu erklären versucht, dass die Ionen im Molekül eine gewisse elektrische Polarität besitzen, und dass die elektromagnetischen Lichtwellen — nach Helmholtz — durch ihre verschiedene Wirkung auf die beiden Pole, eine Streckung oder Verkürzung, unter Umständen eine Auseinanderreissung der elektrischen Achse des Moleküls verursachen. Umgekehrt kann eine Erschütterung der Moleküle zu elektromagnetischen Wellen, eventuell zu Lichtwellen Anlass geben.

Hiedurch erklären sich auch die Leuchterscheinungen bei Modificationsänderungen, sowie die Phosphorescenz und die Fluorescenz. Die einzelnen hieher gehörigen Erscheinungen werden eingehend besprochen. (Der Verfasser theilt die Anschauung von Becquerel, dass die Phosphorescenz dadurch zustande kommt, dass bei der Belichtung eine neue Modification gebildet wird, die dann umgekehrt unter Leuchterscheinungen zerfällt. Die Färbung der Alkalihaloide durch Licht fasst der Verfasser mit Abegg als Polymerisation auf.) Den Einfluss fremder Beimischungen auf die Phosphorescenz, auf Umlagerung von Stereoisomeren, auf die Färbung von Kaliumsulfat im Licht und auf änliche Erscheinungen deutet der Verfasser durch die Annahme, dass die Fremdkörper sich nicht in fester Lösung befinden, sondern als Centren dienen, von denen aus die Umlagerung ähnlich wie von einem Krystallkeim leichter vor sich geht.[1]) — Soweit Roloff.

[1]) S. im Beiblatt Wied. Annalen 1898, S. 778, u. chemisches Centralblatt 69. Jahrg. 1898. II. 321—322.

Die hier bearbeiteten Stoffe waren bei der Untersuchung aufs Absorptionsspectrum, über welche der Hauptbericht handelt, jungen Datums. In den Anhangstafeln sind die Spectren von denselben Stoffen in seither reichlich abgestandenem Zustande erst jüngstens gemacht worden; — da sind also vermuthliche Endzustände repräsentiert. Das ist bei Vergleichung der beiderlei Angaben zu berücksichtigen.

14. Bezüglich des Gefrierens ist in der ganzen Untersuchung, besonders in der Wahl der Lösungsmittel, auf diesen Umstand geachtet worden. Nirgends ist im Hauptberichte eine Empfehlung ausgesprochen worden, wenn in diesem Punkte nicht alles die Möglichkeit einer Verwendung in Brillenkammern voraussehen liess. Saturierte und sehr concentrierte Lösungen wurden wohl vielfach untersucht, aber bei der Zusammenfassung der Resultate ist keine solche empfohlen, ausser dem Triphenylmethan in Xylol. Bei wässerigen Lösungen ist im Falle der Empfehlung schon eine Zuthat von Alkohol vorgesehen. Uebrigens wäre die Hauptsache doch die, dass das Lösungsmittel nicht einfriert, — der gelöste Stoff mag immerhin theilweise ausfallen: in der Wärme wird er sich schon wieder lösen.

Triphenylmethan in Xylol bleibt bei —5° C. noch ganz gelöst, wenn das Verhältnis 25 : 100 war; 30 : 100 hielt bis nahe 0° aus; von 35 : 100 fiel ein Theil heraus, und zwar schon bei + 3 bis 5° C. beginnend. In der Kälte jedoch braucht man keinen anaktinischen Augenschutz, und wenn man zufällig in niedere Temperatur geriethe, so würde es dem Schutzmittel in der Brille keinen Schaden anthun. Namentlich Xylol hält alle Temperaturschwankungen vorzüglich aus.

Ueber die Wirkung der Wärme lässt sich bei gewöhnlicher Sommertemperatur nicht viel aus eigener Erfahrung sagen. Die Wärme käme nach zwei Richtungen in Betracht: wegen Vermehrung des Volums und wegen der Aenderung der Absorption.

Kleine Luftblasen, die nach Füllung einer Kammerbrille allenfalls zurückgeblieben waren, schienen manchmal ihre Grösse ein wenig zu ändern, unter Umständen auch wieder für eine Zeit unsichtbar zu werden. Man konnte sich denken, dass mit Zunahme des Volumens in der Wärme die Luftblasen durch den empfangenen Druck sich in der Flüssigkeit vertheilen, um später wieder zu erscheinen.

Die Aenderung der Absorption durch die Wärme nachzuweisen, hätte zwar theoretisches Interesse gehabt, bei der Geringfügigkeit derselben wäre jedoch für unsere Hauptfrage voraussichtlich nichts Wesentliches dabei herausgekommen.

Aus der Literatur ist zu ersehen, dass die Temperatur auf die Absorptionsstreifen des Carmins, Fuchsins und Anilinblaus nicht einwirkt, dass dagegen die Absorption von chromsaurem Kali, Eisenchlorid,

Pikrinsäure u. s. w. sich mit höherer Temperatur nach dem rothen Ende hin ausdehnt (Melde). Sämmtliche unorganischen farbigen Lösungen steigern ihr Absorptionsvermögen mit der Temperatur, Chlormetalle beträchtlicher als andere. Zuweilen tritt bei der Erwärmung eine Bänderverschiebung nach Roth hin ein (Gladstone).[1])

Innerhalb derselben Spectralstufe bewirkt Temperatursteigerung eine Zunahme der Absorption.

Interessant ist auch noch, dass die Umstände, von denen die Absorptionen abhängen, von magnetischen Kräften wesentlich beeinflusst werden können. Einen Beweis hiefür bietet z. B. der Zeeman'sche Effect.[2])

Nach Cornu ist bei gleich hohem Stand der Sonne ihr Licht im Sommer weniger reich an Ultraviolett, weil die durchwärmte Atmosphäre davon mehr absorbiert. Auch Glasmassen absorbieren bei hoher Temperatur sehr viel mehr.

15. Absorptionsbänder waren nicht in sehr vielen Fällen der hier gepflogenen Untersuchungen zu sehen. Dass aber die Mehrzahl der untersuchten Stoffe unter anderen Umständen Bänder zeigen können, geht aus der chemischen Literatur hervor.

Substanzen, welche das Spectrum bei der H-Linie abschneiden, sind schon an sich verdächtig, dass sie in anderer Schichte, Concentration oder Lösung Bänder zeigen.

Charakteristische Absorptionsbänder besitzen nach W. N. Hartley: Benzol, Naphtalin, Anthracen, Phenantren, die Homologe des Benzols, ihre Hydroxyl-, Amido- und Carboxylderivate, ferner Pyridin, Picolin und Chinolin. Die Kohlenwasserstoffe und deren Derivate ohne geschlossene Kette zeigen dagegen diese charakteristischen Absorptionsbänder nicht. Furfuraldehyd, Furfuramid, Furfuran, Diketohexamethylen, Pyrrol und Thiophen absorbieren das ultraviolette Licht wohl stark, zeigen jedoch nicht die charakteristischen Absorptionsbänder der geschlossenen Ketten, was in Einklang mit ihren allgemein angenommenen Constitutionsformeln steht.[3])

Triphenylmethan ist ein eminent Bänder bildendes Mittel (s. im Hauptbericht Nr. 89) und es ist eigentlich ein enorm breites Band, welches das Ultraviolett eben bei H wegschneidet (s. Taf. I, Fig. 5—10). Das Band ist bei sehr dünner Lösung hoch im Ultragebiet gelegen, wird aber bei zunehmender Concentration breit und steigt tief herunter. Dass

---

[1]) Vogel, Spectralanalyse 127.

[2]) Siehe W. Voigt „Zur Theorie der magneto-optischen Erscheinungen" in Wied. Ann. 1899, Bd. 67, S. 343, u. H. Becquerel in Compt. rend. 1899, janvier 16.

[3]) Hartley u. Dobbie: Journ. chem. Soc. 1898, Bd. 73, S. 598—606. (ref. Chem. Centr. 1898).

es sich von oben herab ausgebreitet hat, lässt sich nur mit Quarzapparaten beweisen. Hier gelang es gar nicht, die obere Grenze zu bestimmen und ist auch nicht nöthig, weil die durch das Flintglas im Spectrographen oder durch die Gläser der Kammerbrille bewirkte Absorption viel weiter herunterreicht. Xylol gibt auch einen Absorptionsstreifen hoch oben im Ultraviolett, sowie überhaupt sehr viele farblose Substanzen.[1])

Bekanntlich geben die Dämpfe scharf begrenzte Linien im Spectrum (Emissionsspectra), Lösungen dagegen und feste Substanzen können bänderförmige lichtlose Stellen im Spectrum erzeugen. Eigentlich sind es meist nur abgeflachte Maxima der auch sonst vorhandenen Absorption des Spectrums. Ueber die Einzelnheiten der Bänder und besonders über ihre möglichen Verschiebungen sind zahlreiche Untersuchungen gemacht worden, so dass sich über diese Streifen eine grosse Literatur angehäuft hat. Dass die Kenntnis der Bänder ein ergänzender Behelf sein wird, um die Constitution der Stoffe aufzuklären, kann nicht mehr zweifelhaft sein. Sie weisen direct auf die Absorptionsverhältnisse in den Stoffen hin.

Da die Absorptionsfähigkeit der Stoffe[2]) in so ausserordentlichem Maasse und so ungemein mannigfaltig mit ihrer Natur variiert, wie kaum eine andere Eigenschaft, so scheint sie neben der Lichtemission in erster Linie dazu berufen zu sein, uns über den molecularen Bau der Stoffe Aufschluss zu liefern. Am eingehendsten ist bisher die Absorption von organischen Verbindungen in Lösung untersucht worden.

Von dem Einfluss der Substitutionen auf die Lage der Absorptionsstreifen wurde schon oben eine zusammenfassende Darstellung aus der Literatur gegeben. Bei sehr vielen farblosen Substanzen, die Absorptionsbänder im Ultraviolett besitzen, kann durch Einschiebung von Gruppen, welche die Absorptionsstreifen nach Roth verschieben („bathochrome" Gruppen), der Absorptionsstreifen der nunmehr geeignet veränderten Substanz auch im ganzen sich nach dem weniger brechbaren Ende des Spectrums verschieben, — und es wird zunächst durch Eintritt eines Bandes in das sichtbare Spectrum Violett ausgelöscht werden, wodurch die Substanz eine grüngelbe Färbung erhält. Die Einführung „hypsochromer" Gruppen, d. h. solcher, welche die Absorptionsstreifen nach

[1]) Selbst die atmosphärische Luft, wie Hartley 1881 Chem. News 43. Bd. 142 fürs Ozon angibt, dessen blaue Farbe die lange gesuchte Erklärung dafür gibt, dass die Luft und der Himmel uns blau erscheinen. Ueber uns ist es reichlich vorhanden; an der Erdoberfläche wird es von Gasen und feuchten organ. Substanzen zersetzt. Auch die Begrenzung des Sonnenspectrums bei der Linie R—S stammt von ihm her. Chappuis ozonisierte atmosph. Luft; die untersuchte Schichte war 4·5 Meter, und er fand 11 Bänder zwischen 0·62 u. 0·46 μ. Compt. rend. 94 p. 858 (1882). Viel Interessantes erzählt auch Vogel, Spectr. An. S. 311.

[2]) Nernst, theoret. Chemie 1898. S. 328 u. ff.

Violett verschieben, wirkt im entgegengesetzten Sinne. Letzteres ist selten. Mit ziemlicher Berechtigung kann daher M. Schützes Theorie gelten: dass die einfachsten Farbstoffe grünlichgelb bis gelb sind, und dass mit zunehmendem Molekulargewichte die Farbe in Orange, Roth, Violett, Blau und Grün übergeht.[1]) Es können aber in dieser Einreihung Störungen vorkommen, z. B. wenn mehrere Bänder ins sichtbare Spectrum hereinrücken. Auch bei analogen Elementen hat die Erhöhung des Atomgewichtes eine Vertiefung der Farbe zur Folge.[2]) Wasserstoffaddition ist stets mit Farbenerhöhung verbunden.

Die Erfahrung lehrt, dass die Farbe vieler organischer Farbstoffe durch die Gegenwart gewisser Gruppen im Molekül (z. B. die der Azoderivate durch die Gegenwart der Azogruppe) bedingt wird. Es liegt daher die Vermuthung nahe, dass jene Gruppen gleichsam die Träger der Lichtabsorption im Molekül sind, und dass die Aenderung der Farbe infolge von Substitutionen durch eine Beeinflussung erzeugt wird, welche die substituierten Gruppen auf die farbenerzeugende ausüben..

Die farbenerzeugenden Gruppen bezeichnet O. N. Witt[3]) als „Chromophore." Eine Verbindung, in der ein Chromophor vorhanden ist, und die nur einer salzbildenden Gruppe bedarf, um zum Farbstoff zu werden, heisst Chromogen. Da die Beeinflussung umso stärker sein wird, je näher die eingeführte Gruppe dem Chromophor räumlich gelagert ist, so eröffnet diese Theorie interessante Perspectiven auf eine Abschätzung der gegenseitigen Entfernung der Gruppen im Molekül mittelst spectroskopischer Untersuchung. Thatsächlich konnte Schütze an Azofarbstoffen nachweisen, dass die aus den Structurformeln abgeleitete Entfernung der Atome ihren auf dem angedeuteten Wege geschätzten Abständen im grossen und ganzen entsprechen.[4])

Einen Ueberblick über Beziehungen zwischen Farbe und Constitution gibt R. Meyer.[5]) Bei den anorganischen Körpern sind eigentliche Gesetzmässigkeiten in dieser Richtung noch nicht gefunden worden. Die natürlichen organischen Farbstoffe sind bis heute ihrer Constitution nach wenig aufgeklärt, während die künstlichen Farbstoffe und die structurell gründlich

---

[1]) M. Schützes Theorie der Farbstoffe (Zeitschr. f. physik. Chem. 1892, Bd. 9, 109. — Diese Regel bestätigt sich z. B. bei den folgenden Triphenylmethan-Derivaten: Aurin (gelb), Eosin (rothgelb), Erythrosin (roth), Fuchsin (violettroth), Methylviolett (violett), Benzylviolett (blauviolett).

[2]) Z. B. Fluor (farblos, sehr blassgelb), Chlor (grüngelb), Bromdampf (braunroth), Joddampf (violett).

[3]) Ber. deutsch. chem. Ges. 1876, Bd. 9, S. 522.

[4]) Nernst, theoret. Chemie 1898, S. 330.

[5]) Naturw. Rundschau 1898, Bd. 13, S. 479, 495 u. 505 (ref. Chem. Centr. 1898. II. 3. Mitth.) Hier konnten nur Andeutungen gegeben werden.

erforschten gefärbten organ. Verbindungen den Zusammenhang zwischen Constitution und Farbe am besten studieren lassen. Die Färbung ist an die cyklische Gruppierung der Atome u. zw. an die Atomgruppe der Chromophore gebunden, da sich nur in der aromatischen Reihe gefärbte Verbindungen finden. In den Chinonen ist der Träger der Färbung die charakteristische Sauerstoffbindung, in den Azoverbindungen der doppelt gebundene Stickstoff in Verbindung mit zwei Benzolkernen. Ein Chromophor ist ferner die Nitrogruppe, aber nur in Verbindung mit einer Hydroxyl- oder Amidogruppe, wobei auch die Stellungsisomerie mitspielt: o-Nitrophenol ist gelb, p-Nitrophenol farblos, die Alkalisalze beider sind gelb. Chromophor ist ebenso die Ketongruppe in Verbindung mit Hydroxyl: Trioxyacetophenon und -benzophenon sind gelb, ebenso Euxanthon (Glykosid im Indischgelb), Gentisin (in der Enzianwurzel), dann die vom Flavon abgeleiteten gelben Pflanzenfarbstoffe: Chrysin, Luteolin, Fisetin, Quercetin, Morin, Myricetin. Es wird weiterhin gezeigt, wie der Eintritt mehrerer Ketongruppen den Farbstoffcharakter steigert und vertieft. Die Farbstoffe der Alizaringruppe, welche sich vom Diketon-Anthrachinon ableiten, gehören mit zu den farbkräftigsten Körpern; während die Monoketone stets nur gelbe Farbstoffe liefern, bilden diese Diketone unter der Mitwirkung von Hydroxylgruppen die mannigfaltigsten Nüancen vom zartesten Rosa und Violett zum Türkischroth und zum tiefsten Blau. Auch der Indigo enthält zwei Ketongruppen; dabei ist auch seine enthaltene Aethylenbindung ein Chromophor. Aehnlich ist es mit der doppelten Bindung und der gegenseitigen Bindung der Benzolkerne in Dibiphenylaethen (davon Tetraphenylaethen). — Ketone, die eine Doppelbindung zur Carboxylgruppe benachbart enthalten (Mesityloxyd, Acetophoron, Pulegon) sind gelb gefärbt. — In den Triphenylmethanfarbstoffen wird die chromophore Gruppe durch Kohlenstoff-Stickstoff in Parastellung repräsentiert. Diese Gruppe hat Analogie mit den Chinonen. Die chinonartige Bindung (die p-Constitution des Benzochinons) findet sich bei den Farbstoffen: Indoanilin, Methylenblau, Pyronin, Rhodanin, Fluorescein. — Schliesslich constatiert R. Meyer, dass die Kenntnisse über den Zusammenhang der Constitution und der Art der Farbe, d. h. über den Einfluss der Zusammensetzung auf das Absorptionsspectrum, noch sehr mangelhafte sind. Er verweist diesbezüglich auf seine Abhandlung über Fluorescenz (s. weiter unten).

16. Wenn weitere Mittel, die farblos sind und doch das ultraviolette Licht ganz bei H abschneiden, gesucht werden sollen, so wären hiebei alle über die Absorption bekannten Thatsachen mit in Betracht zu ziehen. Sollte die augenärztliche Erfahrung bestätigen, dass schon die Eliminierung des Ultraviolett allein für den Augenschutz grosse Vortheile bringt, so ist als gewiss vorauszusehen, dass die Chemiker und Physiker von Fach uns in ausgiebiger Weise berathen werden. Es wäre daher voreilig, Ansichten

darüber auszusprechen, wie sich diese Frage in der Zukunft allenfalls entscheiden liesse.

Im Gefühle der mangelnden Competenz möchte der Verfasser über den erwähnten Punkt am liebsten schweigend hinweggleiten. Indessen wäre planloses Weiterarbeiten irrationell. Es sei daher mit vollster Reserve nur soviel erwähnt, dass eine Durchsicht der Angaben in Vogels maassgebender „Spectralanalyse" dem Verfasser keine Anhaltspunkte gab, dass auch anorganische Substanzen dem erwähnten Ziele dienen könnten.

Die Bänder der anorganischen Verbindungen zeigen im ganzen ein viel constanteres Verhalten, als die der Kohlenstoffverbindungen. Ihre Bänder sind in viel engeren Grenzen verschiebbar. Es ist nicht abzusehen, wie die Absorptionsbänder von Chrom, Eisen, Mangan, Nickel, Kobalt, Didym u. s. w. aus dem sichtbaren Spectrum ganz vertrieben und im Ultraviolett so verbreitert werden könnten, dass vom gewöhnlichen Lichte die Wellenlängen 0·40 μ bis mindestens 0·35 μ fehlen sollten, — das noch höhere Ultraviolett wird ohnedies durch das Glas der Kammerbrillen wegfiltriert. Die meisten bekannten Absorptionsstreifen kalt-fester und -flüssiger Körper liegen auf der schwach brechbaren Seite des Spectrums zwischen B und F. Nur die Gase und Dämpfe zeigen Absorptionslinien, die über das ganze Spectrum vertheilt sind. Dagegen ist das physikalische und chemische Verhalten der organischen Verbindungen von dem der übrigen in vieler Hinsicht verschieden.

Die Vierwertigkeit des Kohlenstoffs bedingt es, dass die Zahl der Derivate einer Kohlenstoffverbindung eine ausserordentlich hohe ist. Die Fähigkeit der Kohlenstoffatome, sich gegenseitig u. zw. in sehr verschiedener Weise zu binden, lässt die mannigfachsten Combinationen möglich erscheinen. Das Verhalten des Kohlenstoffs entspricht der Mitte zwischen positiv und negativ, daher die Fähigkeit desselben mit den verschiedensten Elementen sich zu verbinden; daher auch die Fähigkeit zu Reductions- und Oxydationsvorgängen, die für das thierische und pflanzliche Leben so wichtig sind. Je nach der Art und Weise, wie drei Valenzen eines Kohlenstoffatoms gesättigt sind, ist die vierte entweder ausgesprochen positiv oder ausgesprochen negativ, oder mehr in der Mitte stehend. Charakteristisch ist auch die Trägheit der Kohlenstoffbindungen und die dadurch bedingte Langsamkeit der Reactionen, wenn im Thier- und Pflanzenleben Kohlenstoffbindungen gelöst oder geschlossen werden müssen (van't Hoff).

Die gleiche Trägheit der Kohlenstoffbindung ermöglicht es, Moleküle aufzubauen, deren Anordnung eine sozusagen übermässig gekünstelte und demgemäss unnatürliche ist, z. B. Glycoside; durch einen mehr oder minder energischen Anstoss erfolgt dann ein Uebergang in eine stabilere

Anordnung und Verknüpfung der Atome (manchmal sogar in explosiver Weise).[1])

Wenn man das alles überlegt, kommt man zu der Erkenntnis, dass das anaktinische Remedium sich eher unter den organischen Verbindungen finden wird.

Untersuchung durchsichtiger gelber Stoffe.

Sehr viele der hier behandelten Stoffe sind unter Umständen farbig. Es kamen besonders die gelben Substanzen in Betracht, da sie als solche Violett und noch allenfalls Blau absorbieren. Es muss also auch von den dabei gemachten Wahrnehmungen berichtet werden.

Viele Stoffe, die sich für unsere Zwecke bewähren, erregten ursprünglich nur durch ihre gelbe Farbe die Aufmerksamkeit, indem man hoffen konnte, dass durch Verdünnungen die Farbe schwinden und die Absorption von Blau und Violett nach H rücken wird (z. B. Nitrobenzol, Quercitrin, Harze u. s. w.).[2]) Da die Absorptionsverhältnisse die Farbe des Körpers bestimmen, Lösungen von bestimmter Farbe gewöhnlich die Wellenschwingungen dieser Farbe durchlassen, und die Farbe von der Gesammtwirkung der nicht absorbierten Strahlen abhängt, so ist man geneigt, von der Farbe auf die Art der Absorption zu schliessen. Dies trifft aber nur ganz im groben zu. Von farbigen Gläsern z. B. ist bekannt, und Eder[3]) und H. W. Vogel[4]) haben es vielfach nachgewiesen, dass die meisten noch viele Nebenfarben durchlassen, die, weil schwächer, in unserer Empfindung nicht zur Geltung kommen. Gemische mancherlei Art können dieselbe Farbenempfindung erzeugen, wie einheitliche Wellenschwingungen, resp. homocentrisches Licht.

Helmholtz sagt,[5]) dass im allgemeinen die Empfindung jeder beliebigen zusammengesetzten Farbe sich durch mehrere Arten der Zusammensetzung verschiedener Spectralfarben hervorbringen lässt, ohne dass es auch dem geübtesten Sinnesorgane möglich wäre, ohne Hilfe physikalischer Instrumente zu ermitteln, welche einfache Farben in dem zusammengesetzten Lichte verborgen sind.

Wenn man die fast endlose Möglichkeit der feineren Farbenmischungen überdenkt und dagegenhält, wie verhältnismässig wenig

---

[1]) Nernst, theoret. Chemie II. S. 278—79.

[2]) Ein anderer Wegweiser zum Suchen nach Stoffen war die Eigenschaft violetter oder blauer Fluorescenz. Dagegen liessen viele Angaben in der Literatur „absorbiert das Ultraviolett" nicht nur oft im Stich, sondern verursachten auch viel Zeitverlust.

[3]) Abs. Spectr. farbiger Gläser u. s. w. 1894. Wiener Akad. d. W.

[4]) Spectralanalyse 1889.

[5]) Physiologische Optik II. Aufl. S. 311 u. ff.

Unterscheidungen unser Sinnesorgan zu machen imstande ist, so wird man sich nicht wundern, dass von den hier behandelten gelben Stoffen so mannigfaltig verschiedene Spectra gefunden wurden. Wäre dem nicht so, so könnte man sich die Mühe von Untersuchungen für die Zukunft ersparen, wenn man etwa Raddes Farbenscala hernähme und für jede der 882 Farbentöne die absorbierten und die durchgelassenen Wellenlängen bestimmen würde. Es liessen sich dann statt Färbungen einfach Wellenlängen anführen und umgekehrt. Das geht aber nicht an.

Die im Einzelnberichte mitgetheilten Erfahrungen über Färbung und correspondierendes Spectrum, ja sogar die Farblosigkeit bei einzelnen Substanzen im Zusammenhange mit einem überraschenden Absorptionsspectrum,[1]) liessen den Wunsch erwachen, über diese Seite der Absorptionsfrage Näheres zu erfahren. Aus der Literatur gewann man den gewünschten Einblick nicht.[2]) Und doch war es offenbar geworden, dass concentrierte dünne Schichten nicht dasselbe leisten, wie verdünnte dickere. Mit dem Vorhandensein derselben Menge von Molekülen in der Schichte ist also nicht die gleiche Absorption verbunden. (Beer'sches Gesetz!)[3])

Ohne vom Hauptthema allzuweit abzuschweifen, wurde von den auf die Absorption an der H-Linie schon geprüften Stoffen eine Reihe ausgewählt, in welcher möglichst alle Farben vertreten waren, die hier und in der Frage der gelben Färbung der menschlichen Linsenkerne interessieren: grünlichgelb, hellgelb, goldgelb, orange, braunroth und rein braun. Es waren einzelne Stoffe darunter, die schon lange gestanden und ihre ursprüngliche Farbe sehr verändert hatten (z. B. Anilin), daher ihre Absorption jetzt nicht mehr ganz mit dem übereinstimmen kann, was oben berichtet wurde. Soweit es möglich ist, soll auch dieser Umstand in der folgenden Darlegung berücksichtigt werden, damit ersichtlich sei, wie sich diese Ergebnisse zu den früheren verhalten.

Es wurde mit dem Vierordt'schen Spectroskop bei Himmelslicht mittelst einem Heliostat beobachtet, wie sich das Tageslichtspectrum und

---

[1]) In erhitztem Xylol kann man nahe an 100% Tryphenylmethan lösen, das farblos bleibt und doch mehr als das halbe Violett vom Spectrum wegschneidet. Dagegen sind Quercetin und Quercitrin noch gelb, auch wenn die Verdünnungen bereits alles Violett durchlassen. Und noch vieles dieser Art.

[2]) Man ist mit dem absorbierten Lichte (Constitution und charakteristische Absorptionsstreifen) zu sehr beschäftigt, um sich um das übriggebliebene Licht kümmern zu können. Auch spielt die Empfindung, also ein physiologisches Moment, wesentlich mit hinein. Und so ist die physikalische Seite der Farbenfrage, namentlich die Kenntnis des Absorptions-Spectrums in Abhängigkeit von der Concentration und Schichtdicke, nur wenig fortgeschritten.

[3]) Vergl. O. Knoblauch: Absorptionsspectralanalyse sehr verdünnter Lösungen in Wied. Ann. 1891. Bd. 43, S. 738.

das Absorptionsspectrum zu einander verhalten, indem die zu prüfende Substanz vor die Hälfte der 16 *mm* langen Lichtplatte dieses Apparates gestellt wurde. Dies geschah mit jeder Flüssigkeit zuerst in ihrer Flasche, dann in einer keilförmigen horizontalen Glaszelle bei 12, 9, 6, 3 und 1 *mm* Schichtdicke. Für die erste Untersuchung bewährte sich Quinckes Vergleichs-Doppelspectroskop (von Zeiss in Jena bezogen) ganz ausgezeichnet.[1]) Bei zarten Nuancen, deren Constatierung wichtig schien, wurde der König'sche Spectrophotometer in gleicher Art wie das Vierordt'sche Spectroskop verwendet, jedoch Auerlicht substituiert, weil das Tageslicht nicht ausreicht.[2])

Auf die Bestimmung von Wellenlängen konnte man sich leider nicht einlassen. Es sind die Ergebnisse daher nur ungefähre, wenn sie auch den Typus der Absorption zweifellos wiedergeben. Die folgenden Schemen beruhen also auf ocularer Abschätzung.[3]) Die meiste Sorgfalt wurde auf die Grenzcurven verwendet. Wo diese ins Ultraviolett reichen, wurden die anderweitig gewonnenen Daten zur Ergänzung herangezogen, jedoch ein Interpolieren möglichst unterlassen, da ja der geneigte Leser von selbst kleinere Ungenauigkeiten erkennen wird, auf die es übrigens hier gar nicht weiter ankommt.

Vor dem Eingehen ins Detail sei die Sachlage kurz wiederholt. Im vorangegangenen Hauptberichte sind frische Substanzen untersucht worden und es hat sich darum gehandelt, ob die H-Linie erreicht werden kann. Die Schichtdicke und die Concentration in den Serienuntersuchungen war demgemäss mit Rücksicht auf die H-Linie gewählt worden. Auf den Tafeln im Anhange dagegen sind einzelne Spectra als Beleg dafür mitgetheilt worden, was die für den Augenschutz verwertbaren Substanzen an Absorption leisten können. Es sind demnach hiefür möglichst endgiltige Angaben angestrebt und daher abgestandene Lösungen genommen worden, mit stetem Hinblick darauf, ob sie stärker oder schwächer absorbieren wie vorher. Hier kommt es jetzt nicht mehr auf die Linie H oder auf die Stabilität der Absorption, sondern darauf an, dass die Farbe aus den Spectren erklärt werde. Es ist also für diesmal gleichgiltig, ob die Substanz frisch oder alt ist, doch soll darüber jeweilig eine Angabe

---

[1]) Beschrieben von C. Pulfrich in d. Zeitschr. für Instrumentenkunde 18. Bd., S. 381, Jahrg. 1898.

[2]) Es scheint principiell wichtig für oculistische Zwecke, Untersuchungen so weit möglich mit Tageslicht zu machen, und beim Spectrographieren Parallelspectren des Tageslichtes anzufertigen.

[3]) Für weitere physikalische Verwertung müssten Gradablesungen und Wellenlängenangaben gemacht werden. Auch würden die Schichtdicken 1, 2, 4, 8, 16, 32 besser entsprechen, weil jede folgende die doppelte Menge von Molekülen enthielte, und man dann (mit aequimolekularen Lösungen) für die allgemeine Physik brauchbare Daten erhalten könnte.

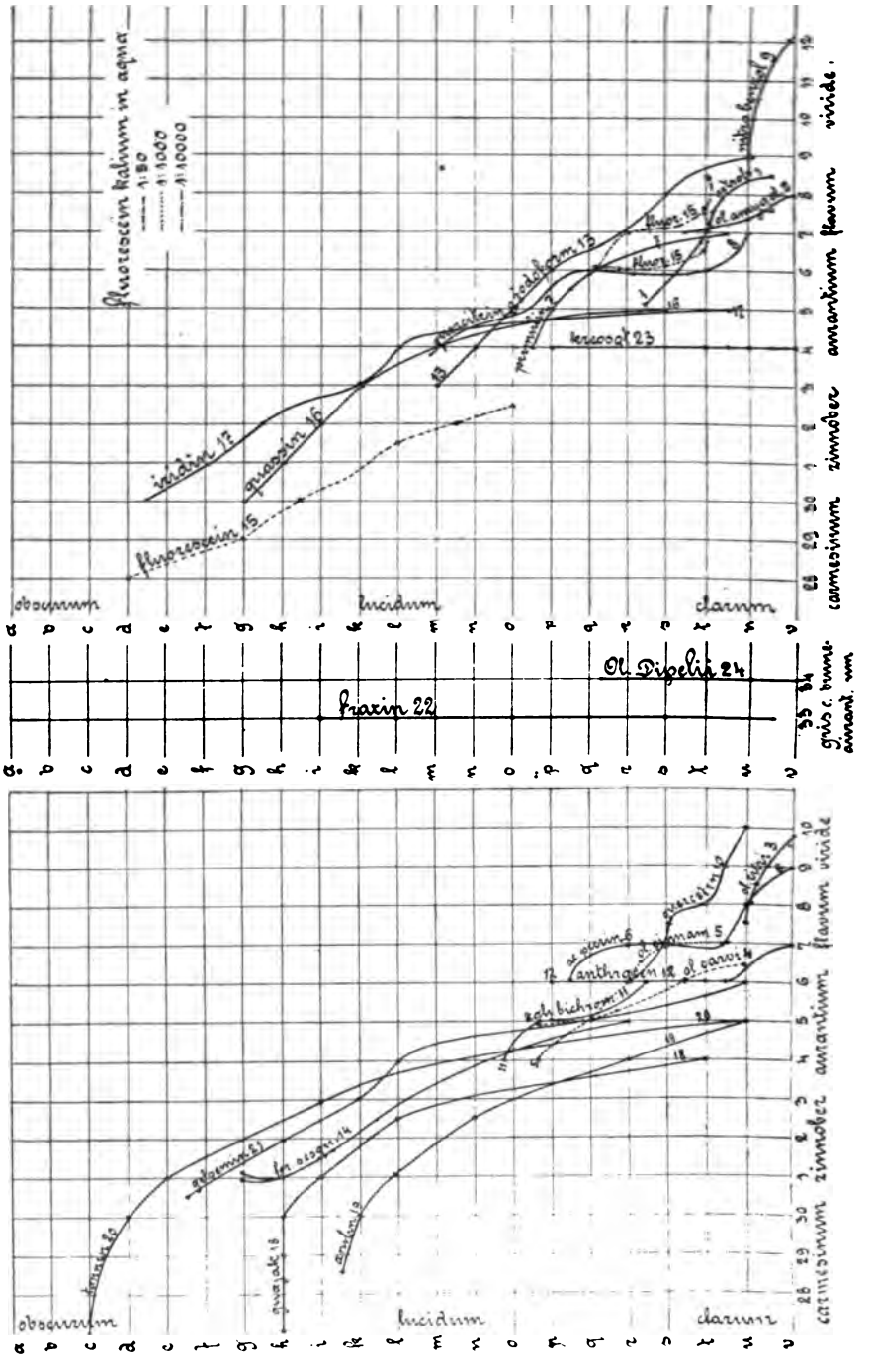
Fluorescein Kalium in aqua
1:50
1:1000
1:10000
viridine 12
fluorescin 15
obscurum
lucidum
clarum
Ol. Dipelii 24
fraxin 22
cinnobr. amarantum flavum viride.
anthracen 12
obscurum
lucidum
clarum
cinnobr. amarantum flavum viride

Fig. 15.

gemacht werden, um den Zusammenhang mit den von anderen Gesichtspunkten angestellten Untersuchungen aufrecht zu erhalten.

Die Radde'sche Farbenscala gestattet eine graphische Darstellung der Farbenänderungen (Metachromie), wie sie bei verschiedenen Schichtdicken vorkommen. Es wurden 24 Substanzen zur Illustration ausgewählt und ihre Färbungen hier auf zwei Tafeln veranschaulicht. Die Anordnung der Tafeln ist die folgende: die Färbung der Schichtdicken in der Flasche, dann in der Glaszelle bei 12, 9, 6, 3 und 1 *mm* ist in ein nach der Radde'schen Scala construiertes Diagramm an den betreffenden Punkten eingetragen und sind die zusammengehörigen Punkte durch eine Linie verbunden. Diese Linien dienen somit zur Uebersicht und zur Aufnahme des Namens der Substanz. Dieselben Daten sind in den nachher folgenden Detailschemen in Zahlen wiederholt. Die Vertheilung auf zwei Tafeln war der Deutlichkeit wegen nothwendig;[1]) für das Fluorescëinkalium mussten drei separate Linien gezogen werden, so dass also im ganzen 26 Linien vorkommen.

In diesen zwei Tabellen sind nicht alle fraglichen Factoren eingezeichnet, deren gemeinsame Function die Färbung ist. Die Aufzeichnungen stellen wohl den Farbenwechsel als Function der Schichtdicke (sowie im Hauptberichte die angegebenen Färbungen eine Function der Concentration sind) dar; aber die Schichtdicke ist, abgesehen von der bloss annähernden Abschätzung der entsprechenden Färbung (also einer bewussten Fehlerquelle in der Ausarbeitung), als solche in die graphische Tabelle nicht eingetragen. Dem Farbenwechsel entspricht die horizontale Componente der Curven. Der Höhenunterschied dagegen zeigt die Lichtverminderung in dem ausgetretenen Lichte an. Der Farbenwechsel ist also eine Folge der gestörten Farbenharmonie, die Aenderung der Helligkeit eine Folge der partiellen Lichtausschaltung. Wollte man auch das Element der Schichtdicke einführen, so wäre eine räumliche Darstellung nothwendig.

Eine erschöpfende graphische Darstellung aller in dieser Untersuchung berücksichtigten Factoren lässt sich einheitlich gar nicht ausführen. Es kommen, soviel sich übersehen lässt, für die Gestaltung der Absorptionscurve in Betracht: das einfallende Licht, die Schichtdicke, die Molekularbeschaffenheit (auch Druck, Temperatur[2]) u. s. w.), das austretende Licht nach Wellenlänge und Intensität, und schliesslich entweder das subjective Moment des Farbensehens (also die Augenmedien, der

---

[1]) Die lateinischen Unterschriften an den zwei mittleren senkrechten Linien, von Nr. 33 und 34 Raddes, sind hier aus Versehen vertauscht eingeschrieben worden.

[2]) Bei den Serienaufnahmen mit Aenderung der Concentration (siehe den Hauptbericht) befand sich die stark hitzende Astrallampe in $^1/_4$ *m* Entfernung. Das kann fürs Ergebnis nicht gleichgiltig sein.

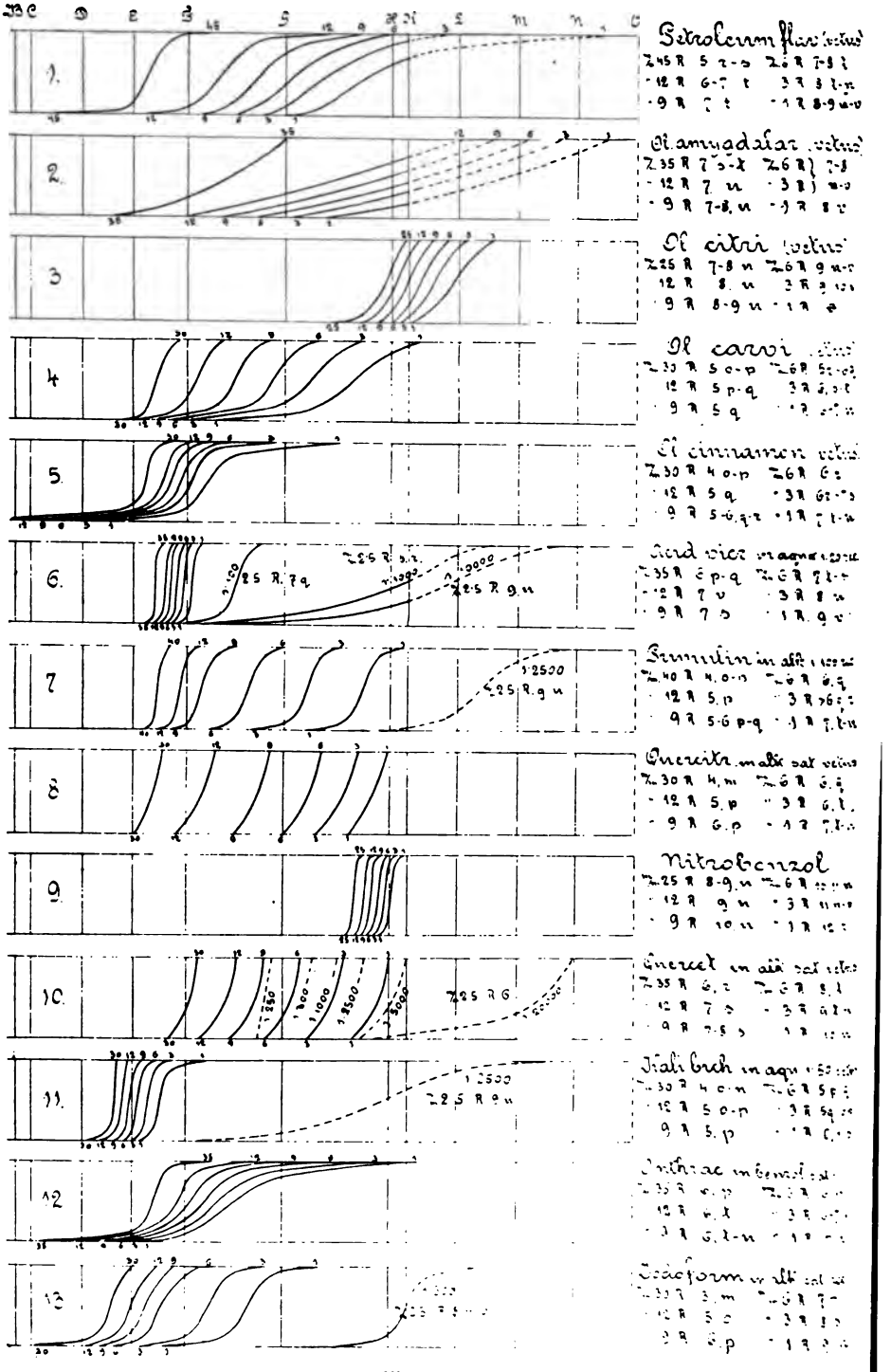

Fig. 16.

Chemismus der Netzhaut, die Nervenbahnen und Centren) oder die sämmtlichen Umstände und Bedingungen der photographischen Aufnahme und darunter besonders die Gläser des Apparates und die Lichtempfindlichkeit der Platte.

In den folgenden Schemen ist das Spectrum mit den Fraunhofer'schen Linien durch die Länge, die Menge des eintretenden Lichtes durch die Höhe vertreten. Die in die Schemen eingezeichneten Curven sind die graphischen Darstellungen des Absorptionsergebnisses. Es entspricht demnach das Areal links ober je einer Curve dem durchgelassenen, und rechts unter derselben dem absorbierten Lichte. Es trägt jede Curve die Zahl der Schichtdicke in Millimetern; die Farbe ist an der Seite angegeben. Punktierte Curven sind mitunter (als Ergebnisse früherer Plattenaufnahmen) zur weiteren Aufklärung beigegeben. Die lateinischen Aufschriften waren nöthig, um die Clichées nicht bloss für den ungarischen Originaltext brauchbar zu machen. Die eingeklammerte Nummer nach dem Namen bedeutet die laufende Zahl im Hauptbericht. Es wird mit den gelben Stoffen begonnen, um dann die dunkleren und schliesslich die besonders gefärbten folgen zu lassen. Die Beschreibung beginnt mit den dicken Schichten und geht zu den dünneren über.

1. Petroleum (16), ein besonders feines Maschinenöl, das gelber als die gewöhnlichen Lampensteinöle war und nachdunkelte. Die dicke Schichte ist gelborange und in ihrem Spectrum fehlt Violett und Blau; die dünnste ist grünlich, und im Schema des Spectrums fehlt ein schiefes Areal im Gebiete des Violett. Das Spectrum der 2·5 (also fast 3) *mm* Schichte steht auf Tafel I, Fig. 3.

2. Ol. amygdalarum (33), abgelegen; in der Schichte von 35 *mm* ist es gelb und bleibt auch in dünnen Schichten so; erst bei wenigen *mm* erscheint es grünlich, wie dies aus dem Hausgebrauch bekannt ist. In den Spectren ist zuerst das Blau geschwächt und das Violett fehlt; bei dünneren Schichten wird Blau frei, indem zugleich immer mehr Violett hervortritt; schliesslich fehlt nurmehr ein horizontales Streifchen Violett, womit die grünliche Farbe zusammenhängt.

3. Ol. citri (158), $2^1/_2$ Jahre abgestanden, ist schon in dicker Schicht lichtgelb grünlich, dann immer grünlicher und heller, bis schliesslich die Farbe fast unkenntlich wird. In den Curven äussert sich dies am unteren, ins Violett abbiegenden Ende. Ein Spectrum dieser Substanz aus derselben Flasche, welches gut mit den Curven übereinstimmt, steht auf Tafel I, Fig. 19.

4. Ol. carvi (155), alt, ist gelborange und bleibt es auch in dünneren Schichten. Die Curven sind anfangs steil, dann immer schiefer, ihr unteres Ende bleibt beharrlich bei der Linie F. Dieses Verhalten ist ein besonderer Unterschied von den Curven des Petroleums: dort rückt

das weit abstehende untere Ende der Curve progressiv zurück, das obere eilt jedoch progressiv voran. Beim Ol. carvi dagegen besteht ein hartnäckiges Festhalten an der Linie F als charakteristisch. Man vergleiche besonders die Curven 3 und 3. Das Spectrum steht auf Tafel I, Fig. 17.

5. Ol. cinnamomi (157), alt; ist in der Farbe vom vorigen kaum zu unterscheiden: gelborange wie jenes. Und doch welcher Unterschied in den Curven! Es wurde schon im Hauptbericht darüber eine Bemerkung gemacht. Auch das Spectrum auf Taf. I, Fig. 18, ist ganz anders. Ein wesentlicher Irrthum ist hier kaum unterlaufen, denn das Resultat wurde mit dem König'schen Spectrophotometer controliert. Der Hauptcharakter der Curven ist daher sicher festgestellt. Der mittlere Hauptantheil der Curven ist auffallend steil, die Enden ziehen sich weit hinaus. Für die Constatierung dieser Endigungen ist bemerkenswert, dass die obere bei starkem, die untere bei schwachem Licht hervortritt, ja sogar sich verlängert. Für die Erklärung der Farbe bei dünneren Schichten ist festzuhalten, dass die Mitte der Curve wohl den reichlichen Entgang von Blau anzeigt, dafür aber das obere Ende für das Vorhandensein von einigem Blau nebst Violett zeugt, was auch noch dadurch mehr Bedeutung bekommt, weil andererseits auch von E abwärts noch weithin Lichtschwächung zu erkennen ist. Die Abbildung des Spectrums der 2·5 *mm* dicken Schichte steht auf Taf. I, Fig. 18. Man muss gestehen, dass der Vergleich dieses Spectrums mit demjenigen von Ol. carvi bei der Erklärung der Färbung noch immer unbefriedigt lässt; denn die Farbe der 2·5 *mm* dicken Schichten ist fast gleich (die von Ol. cinnamomi sogar gelber)[1] und die Spectren sind doch sehr verschieden. Man darf übrigens nicht vergessen, dass die Platte von Bromsilbergelatine zwischen F—G am empfindlichsten ist.[2]

6. Acid. picrinicum in aqua 1:20 (70) frische Lösung. Die Färbekraft ist bedeutend. Dicke Schichten sind orangegelb, mittlere rein gelb, dünne zeigen einen Stich ins Grünliche. Die Curven links sind sehr steil, fast senkrecht. Verdünnte Schichten haben mehr liegende Curven. Eine solche von der Lösung 1:10.000 bei 2·5 *mm* dicker Schichte ist auf Taf. I, Fig. 11 zu sehen. Sie ist mit 2 anderen aus dem Hauptbericht auch in der nebenstehenden Figur mit eingezeichnet. Man ersieht, dass in der Reihe der Curven die Linien sich immer mehr nach Ultraviolett umlegen, aber ihr unteres Ende hartnäckig in der Gegend der Linie F bleibt. Das allmähliche Grünerwerden der Farbe mit zunehmender Verdünnung geht somit Hand in Hand damit, dass vor der Curve zuerst

[1] Und auch etwas dunkler; aber dies stammt vom Lichtverlust, wie der untere Sporn der Curve anzeigt.

[2] S. Eders Handb. d. Phot. I. 242 u. ff.

das Blau, dann das Violett von der Absorption frei werden, dagegen hinter der Curve ein Rest von Blau und Violett nicht hervortritt.

Erinnert man sich an das Chinin. bisulf. oder Chinidin. sulf., und manche andere Körper aus dem Hauptbericht, wo eingehend erwiesen wurde, dass eine Reihe ihrer Lösungen das Violett vor H senkrecht abschneidet und deren Farbe genau so grünlichgelb aussieht, wie die hier vom Picrin erwähnte, so kommt man zu dem Schlusse, dass grünliches Gelb sowohl durch diffuse Abschwächung von Violett und Blau, als auch durch Verkürzung des Violett von H gegen G zu, entstehen kann. Eine dritte Entstehungsweise ist auch noch die, welche wir am Curvenschema von Petroleum und noch klarer von Ol. citri gesehen haben, wo die Curve den unteren Winkel des Areals vor H abschneidet, die Absorption also das Ende von Violett in mässiger Breite und Gwärts rasch abnehmend schwächt. Denkt man an die Hauptfrage dieser Untersuchung: Exstinction des ganzen Ultraviolett, so ergibt sich, dass grüngelbe, citronengelbe, reingelbe und selbst etwas orangegelbe, weniger schon gelborange Substanzen in passendem Lösungsmittel bei richtig getroffener Concentration und Schichtdicke das Ultraviolett sehr stark oder ganz absorbieren können, dass jedoch aus den übrigen physikalischen Eigenschaften dies nicht voraus erkannt werden kann. Eine lebhafte Fluorescenz kann aber soviel andeuten, dass die Substanz zum Gesammtlichte eine elective Beziehung hat, wie ein Blick auf die Abbildung der Hagenbach'schen Angaben belehrt.[1])

7. Primulin (Victoriagelb), ein Amidophenol, ist im Hauptbericht nicht aufgenommen. Es ist orangefarbig, in Lösungen schön gelb und wird beim Farbendruck als gelber Lichtfilter verwendet. In unserem Fall wurde eine Lösung in Alkohol 1:1000 genommen, deren Farben beim Schema[2]) verzeichnet stehen, sie liegen zwischen Orange und Gelb. Ausserdem ist eine Lösung von 1:30.000 verwendet worden, deren Spectrum auf Taf. II, Fig. 26 steht und deren Absorptionscurve (fälschlich mit der Zahl 2500 statt 30.000) gestrichelt ins Schema eingezeichnet ist. Die Curven sind anfangs nahezu steil, dann schiefer, die letzte im Ultraviolett sehr schräg. Die Orangefarbe erklärt sich leicht als complementäre; die gelbe Farbe der Schichte von 1 *mm* Dicke hängt mit dem schräg abgestutzten Stücke im Violett zusammen. Es sind in diesem Falle die vorhin erörterten 3 Arten der Exstinction vereinigt: der senkrechte, der horizontale und der im unteren H-Winkel gelegene Abschnitt.

8. Quercitrin (214), in Akohol saturierte Lösung. In den einzelnen Schichtdicken Orange bis Gelb. Die Absorptionscurven verlaufen durchaus steil und die Färbung ist eine rein complementäre, wie wir sie uns als

[1]) S. S. 476 und 477.

[2]) In den Angaben neben der Figur steht irrthümlich die Lösung sei 1:100.

Norm vorzustellen gewohnt sind. Ein Spectrum von 1:500 bei 2·5 *mm* Schichtdicke steht auf Taf. II, Fig. 23, wo man sieht, dass die Grenze bei H rasch und etwas verwaschen abbricht.

9. Nitrobenzol (62) purum, grünlich gelbe Flüssigkeit, die mit Verdünnung der Schichte grasgrün wird. Die Curven setzen geradezu senkrecht ab. Die Farbe rührt vom Verlust des (obersten) dispergiertesten Randes des Violett her. Man beachte, dass die Färbungscurve auf Fig. 15 fast horizontal (da es sich nur um die Helligkeitsgrade u und v handelt), allerdings über vier Columnen der Radde'schen Farbentafel quer hinwegläuft. Die Absorptionscurven verlaufen also senkrecht, die Farbencurve quer über einige Columnen, also einander entgegengesetzt. Ein Spectrum von 1:30 (in Alkohol) steht auf Taf. I, Fig. 4 abgebildet. Von der frischen Substanz musste 1:20 genommen werden; sie absorbierte aber nach 2 Jahren stärker und die Lösung musste daher jetzt für denselben Absorptionseffect um die Hälfte verdünnt werden. Dafür ist die Abgrenzung jetzt etwas verschwommener geworden. — Es macht den Eindruck, als ob die Originalsubstanz etwas dunkler gelb geworden wäre mit einem zarten Stich ins Braune; das letztere würde eine Vermehrung der Absorption in einem grossen Theile des Spectrums bedeuten (weiteres hierüber bei der Abhandlung über Tannin und Fraxin). Das wäre dann eine zweifache Steigerung der Absorption im Laufe der Zeit: eine allgemeine sehr diffuse, und eine locale stärkere an der Grenze des Spectrums. Vielleicht liegen hier der Untersuchung zugängliche Erscheinungen der noch recht mysteriösen Farbenänderung durch Licht vor.

10. Quercetin (215), in Alkohol saturiert. Die dicke Schichte ist orangegelb, dann folgen Gelb, Grasgrüngelb, Gelbgrasgrün, endlich als dünnste Schichte Grasgrün selbst. Die Curven verlaufen fast steil und biegen nur etwas nach links aus. Die Färbung ist fast rein complementär, die Substanz würde sich also als Lichtfilter eignen. Im einzelnen bietet sie viel Interessantes: *a*) sie ist hartnäckig farbig, 1:5000 dil. ist noch entschieden gefärbt; *b*) von anfangs frischen Lösungen stehen Spectren in gestrichelter Zeichnung auch im Schema, und zwar in Verdünnungen von 1:250, 500, 1000, 5000, 10.000, 20.000; *c*) die Curven der letzteren Serie von stark verdünnten Lösungen verlassen mit dem unteren Ende eine Stelle, die etwa $^1/_3$ vor H liegt nicht mehr und werden dadurch sehr schief und biegen ins Ultraviolett ab; *d*) die Absorption hat sich im Verlauf von 2 Jahren sehr geändert: die Curven waren früher noch steiler; *e*) was damals mit 1:5000 an Absorption erreicht wurde, lässt sich jetzt mit 1:20.000 erzielen, wie die Spectrumabbildung auf Taf. II, Fig. 24 zeigt.

11. Kalium bichromicum (14), ist in aqua 1:50 gelborange und erst in dünnster Schichte orangegelb. Die Curven sind im Haupt-

antheile geradezu senkrecht und gruppieren sich alle um die Linie E. Man begreift die Färbung aus den Curven. Bei starker Verdünnung wird das anders; die Lösung 1:2500 in 2·5 *mm* dicker Schichte ist R. 9. u., also gelblich grasgrün, und die Absorptionscurve davon liegt sehr schief, mit dem unteren Ende sogar noch nahe an F; daraus erklärt sich also die ansehnliche Färbekraft. Das Aussehen der links gelegenen Curven liess die Hoffnung entstehen, dass sich die Absorptionsgrenze durch Verdünnungen bis hart an H hinausrücken lassen wird; aber die langsame Farbenabnahme bei sehr stark zunehmenden Verdünnungen musste schon stutzig machen, und thatsächlich legten sich die Curven immer mehr rechts um, dem Ultraviolett zu. Und so ist es auch bei den übrigen mineralischen gelben Substanzen, mit denen man Glasmassen färbt, wie man das weiter unten noch an einer Serie von gelben Gläsern und auch an der Fieuzal'schen Brille erkennen wird.

12. Anthracen (100), in Benzol saturierte Lösung. Ist orangegelb und wird erst in dünnster Schichte von 1 *mm* gelb. Die Curven sind geschwungen, im Mitteltheile mässig schief, und biegen mit dem unteren Ende sanft nach D, mit dem oberen sehr weit nach G und H hin ab. Ausserdem liegen sie zwischen F—G fast aufeinander. Die Farbe erklärt sich unschwer. Dagegen lässt sich nicht leicht begreifen wie die Concentrationscurven (im Hauptbericht) mit diesen Schichtdickencurven in Uebereinstimmung zu bringen sind, denn jene stehen nahe der Linie H, diese weit weg bei E. Ein Versehen ist ausgeschlossen. Auch nimmt trotz zunehmender Färbung die Concentration der Lösung beträchtlich ab, weil sich Paranthracen bildet und niederschlägt. Eines ist jedoch noch zu erwähnen, dass sich nämlich beim Anfertigen jener Spectra der Concentrationsserie am Rande der Glaszellen starke Efflorescenzen einer gelblichen Masse bildeten, die sich mit Wasser und Alkohol nicht wegwaschen liessen. Dies mag sich durch die Hitze der Astrallampe erklären. Dadurch wird auch im zweiten Fall das Ergebnis fraglich. Die Substanz ist sehr veränderlich. Die 2 Jahre alte Originallösung dürfte aber seither doch stabil geworden sein, und eben diese saturierte Lösung ergab in einer 2·5 *mm* dicken Schichte mit der Färbung R. 7. v. jenes Absorptionsspectrum, das auf Taf. I, Fig. 12 abgebildet ist.

13. Jodoform (20) in Alkohol saturiert. In der 3 *cm* breiten Flasche ist es zinnoberorange gefärbt, wird in einer 12 *mm* dicken Schichte nur mehr gelborange, dann gelb, schliesslich bei 1 *mm* Schichte gelbgrasgrün. Die Absorptionscurven sind im Mitteltheile erst ziemlich steil und legen sich dann weiter rechts schliesslich halb schief. Die Enden sind abgebogen, am Anfange der Reihe mehr die unteren, dann mehr die oberen. Die Färbung ist aus der Lage der Curven gut ableitbar. Der Farbenwechsel ist aus dem weiten Auseinanderliegen der Curven ver-

ständlich und die Differenz beträgt von Radde No. 3 bis 9. Zwischen der ersten und zweiten Curve ist der Zwischenraum gering und doch der Farbenwechsel ein relativ bedeutender. Woher dieser Gegensatz? Vielleicht weil die zwei Curven (die die Absorptionsgrenze bilden) vor und nach der Linie E liegen, so dass in dem einen Falle Grün fehlt, in dem anderen mitwirkt. Eine Curve der Verdünnung 1:500 in 2·5 *mm* Schichtdicke ist ausserdem ins Schema eingezeichnet; sie wurde spectrographisch gewonnen, wogegen die übrigen Ergebnisse spectroskopisch bestimmt wurden.

14. Ferrum sesquichloratum (12), in aqua 1:1 (offic. Ph. Hung. ed. II.). Es ist in dicker Schichte carmin-zinnober, wird in dünneren Schichten (von 12, 9 und 6 *mm*) zinnober, in 3 *mm* dicker Schichte fast zinnoberorange, und fällt dann rasch ab, so dass die 1 *mm* dicke Schichte orangegelb ist. Am Rande in der Flasche sieht man an der Adhäsionsschichte sogar die oberste Grenzstelle farblos, wie in der Spitze der Glaszelle. Sehr merkwürdig ist noch, dass in den dickeren Schichten die Farbe an der Rothscala nicht genau bestimmt werden kann, weil sie einen fremden Farbenzusatz hat. Hält man die Columnen „braun" und „zinnober" nebeneinander, so findet sich schliesslich ein Farbenpaar, dessen Combination relativ besser entspricht. Von der 6 *mm* dicken Schichte abwärts treffen die Stufen der Farbencolumnen gut zu. Jeder Arzt kennt dieses Mittel in conc. Lösung als braun, in diluierter als schön saffrangelb. Die Curven sind aber auch merkwürdig, denn sie sind im ganzen wohl steil, aber das untere Ende (die schwache Absorption) liegt weit zurück bei A B (vielleicht reicht sie bis tief ins Infraroth, zu dessen Constatierung Bolometer etc. nöthig wären). Nicht an allen Curven ist jedoch das gleiche Verhältnis zu finden, denn bei jenen der verjüngten Schichten schwindet dieser Ansatz in rascher Abnahme und von einer Schichtdicke von 6 *mm* an ist rückwärts bereits keine Absorptionsquote von Belang zu finden. Hält man das Factum des Farbenwechsels und diese Aenderung in der Gestalt der Curven gegeneinander, so ersieht man, dass dort das Braun, hier der linke Ansatz der Curve geschwunden sind. Sie stehen also zu einander in inniger Beziehung. In dünneren Schichten ist die orange Farbe begreiflich, weil etwa von E an nach rechts das Spectrum unter steilem Einsetzen fehlt. In dicken Schichten ist das Roth durch die Absorptionsgrenze bei D erklärt, und das gleichzeitige Braun ist durch die partielle Absorption im linken verbliebenen Theile des Spectrums verständlich.

Noch ein Detail ist beachtenswert. Eine schwache Lösung von 1 : 250 ist in 2·5 *mm* dicker Schichte R. 8. u., also grünlichgelb. Ihr Absorptionsspectrum ist im Schema durch die gestrichelte Curve dargestellt. Sie liegt ganz schief und beginnt etwa im halben Violett, wobei

sie ein flaches Areal wegschneidet. Man begreift daraus die grünlichgelbe Färbung.

Hält man nun die Resultate bei concentrierten und diluierten Lösungen gegeneinander, so ergeben sich weitere Folgerungen. Die Färbungen rangieren in die Radde'schen Columnen 30 (carmin) 1—3 (zinnober), 4—6 (orange) und 6—8 (gelb bis zu grasgrün). Die steilste Curve ist nahe an E im Gebiet des Grün gelegen. Von da nach rechts legen sich die Curven immer mehr schief, und schliesslich sehr flach, bleiben aber ziemlich geradlinig. Nach links krümmen sich die Curven hakenförmig zurück, mit einem senkrechten Theil wie die andern und mit einem horizontalen Theil als besondere Zugabe. In den Molekeln geht dabei vielleicht zweierlei vor, etwas allen Gemeinsames und etwas, was unter besonderen Verhältnissen hinzutritt. Da die zweifache Erscheinung an dieser mineralischen (!) Substanz wohl ein Ausdruck ihrer Molekularschwingungen, also eine Function ihrer Molekularconstitution sein muss, so könnte vielleicht aus dem sehr genauen Studium der ersteren auf die letztere irgend ein Rückschluss gemacht werden.

15. Fluoresceïnkalium (90) in aqua: a) Lösung 1 : 50 ist dunkelcarminroth, dünnere Schichten werden zinnober, die 1 *mm* dicke Schichte zinnoberorange. Die Absorptionscurven sind steil und liegen bei D. Die Färbung ist complementär. b) Lösung 1 : 1000 ist in 12 *mm* dicker Schichte rein gelb, dünne Schichten werden grünlich.[1]) Die Curven sind steil und liegen sehr gedrängt bei E, — viel gedrängter als die der stärker concentrierten Lösung. Dies muss seinen besonderen Grund haben, da bei keiner der hier abgehandelten Substanzen ähnliches vorkommt. Im Gegentheil: gewöhnlich gehen die Curven mit der Verdünnung immer mehr auseinander, was an den im Hauptbericht abgebildeten Serien besonders augenfällig ist. Im übrigen ist die Uebereinstimmung der Färbung mit den Curven leicht zu controlieren: der Farbenwechsel ist gering, und die Curven zeigen dementsprechend auch wenig Differenz in der Lage der Absorptionsgrenze. c) Die Lösung 1 : 10.000 gibt sehr complicierte Absorptionscurven. Die Farbe der 12 *mm* dicken Schichte ist gelb = R. 7. r.; die 9 *mm* und 6 *mm* dicken Schichten bleiben = 7, aber s. und t.; nun bleiben die Schichten von 3 *mm* und 1 *mm* = t., rücken jedoch in der Färbung nach Grasgrün zu, die eine bis 8, die andere bis 9. In der Schichtenfolge ist also zuerst die gelbe Farbe verblieben bei zunehmender Intensität; dann aber bleibt die Intensität die gleiche, während sich die Farbe ändert. An den Absorptionscurven zeigen sich die Folgen dieser Besonderheiten. Der helle Theil des Spectrums schliesst

[1]) Von dem wundervollen Fluorescenzlicht muss hier vorerst abgesehen werden. Es ist jetzt nur von der Farbe des durchgelassenen Lichtes, der sogenannten Eigenfarbe, die Rede.


14.
15.
1:250
Fluorescein kali. in aqu
1:50
1:1000
1:10.000
approximativ.
1:50
1:100C
1:10.000
16.
17.
18
19
20.
21.
22.
23
24.

Fig. 17.

hinter der Linie E schroff ab; die Absorptionscurven liegen sehr knapp nebeneinander, — theilweise an einer Stelle, wo auch die vorher besprochene Lösung (1 : 1000) Curven ergab. Es ist also hier schwer gewesen, diese Curven zweierlei Ursprunges genügend kenntlich zu machen. Man musste sich so helfen, dass man sie nur theilweise auszog, um trotz der Ueberlagerung erkennen zu lassen, was zur ersteren und was zur letzteren Gruppe gehört. Ferner zeigte sich im Spectrum ein neuer Phaenomen, nämlich ein Lichtwerden zwischen G und H, und zwar bei der Schichtdicke von 6 *mm* sehr deutlich, bei der von 3 und 1 *mm* noch viel ausgesprochener; in der 12 *mm* dicken Schichte war diese Erscheinung noch gar nicht bemerkbar, in der von 9 *mm* fraglich. Im beistehenden Schema ist dies wiedergegeben.

Wenn man nun noch dünnere Lösungen nimmt und die Schichtdicken gradatim vermindert, so wird im Spectrum hinter F bis H fast alles hell, die Curven müssten also bis zur Abscissenachse herabgezeichnet werden; daneben rücken die Curven von E (wenn auch in sehr gedrängter Form) gegen F hin. Es bleibt vorderhand vor F noch eine lichtlose Stelle: das berühmte Absorptionsband des Fluoresceins. Geht man noch weiter mit den Verdünnungen, so wird auch dieses Band heller und verschwindet erst bei enormen Verdünnungen ganz. Was dabei im Ultraviolett vorgeht, ist nicht genau ermittelt worden; es ist dort noch Absorption vorhanden im Sinne einer sehr flachen Linie, deren linkes Ende noch immer vor H liegt, was auch die Färbung der Flüssigkeit verräth, denn diese ist noch bei 1 : 100.000 im Probierglase, wenn auch sehr schwach, gelblich grasgrün.[1]) Auf die Gesammtfärbung der Flüssigkeit hat das Absorptionsband für den blossen Anblick keinen erkennbaren Einfluss.

Wenn man die Resultate dieser Untersuchung überblickt, so lässt sich Folgendes sagen: die Färbung nimmt mit der Schichtdicke oder mit der Verdünnung ab; die Curven häufen sich vor F immer knapper an, als ob bei 0·500 μ ein besonderes Hindernis für den Lichtdurchgang vorhanden wäre; es erscheinen ausserdem rückläufige Absorptionscurven gegen F hin; endlich wird die Region F—H für den Lichtdurchlass ganz frei, aber knapp vor F kann noch immer nicht recht volles Licht erscheinen. Es findet demnach in den Molekeln ein besonders selectiver Verbrauch der Lichtwellen von 0·500 μ statt, selbst dann noch, wenn ihre Menge schon sehr vermindert ist.

16. Quassiin (221) in Alkohol 1 : 10. In dicker Schichte carmin, wechselt es dann schrittweise seine Farbe gegen Zinnober (R. 1—3.) in Orange (R. 4. und 5.). Die Curven beginnen wenig schief, werden dann

[1]) Es ist nach H. W. Vogel noch ein Absorptionsstreifen zwischen G u. H vorhanden, entsprechend der Wellenlänge 0·455 μ, jedoch in der wässerigen Lösung sehr schwach kenntlich. Spectralanalyse 1889, S. 370.

mehr und mehr, wenn auch nur mässig, horizontal; sie zeigen unten Rück-, oben Vorbiegungen; sie liegen zerstreut von D bis G, und zwar mit wachsender Distanz. Die Färbung ist leicht erklärlich. Im Schema sind noch 3 Curven gestrichelt eingetragen, sie beziehen sich auf ältere Plattenaufnahmen. Man sieht bei G, dass mit der ursprünglich frischen Lösung (1 : 20) bei 2·5 *mm* Schichtdicke fast dasselbe erreicht wurde wie jetzt mit der Concentration 1 : 10 in 1 *mm* dicker Schichte. Es hat also den Anschein, dass die Absorptionsfähigkeit eher zu- als abgenommen hat. Die Färbung ist jetzt auch dunkler. Die Flüssigkeit schäumt beim Schütteln, vielleicht von entstandenen Zersetzungsproducten.

17. Iridin (207) in Alkohol 1 : 50. Ist carminroth mit schwachbraunem Stich, und nimmt entsprechend den abnehmenden Schichtdicken die Farbe R. 1—5 an. Die Curven sind erst hakenförmig, dann S-förmig, dann mehr liegend, und rücken mehr und mehr auseinander; sie erstrecken sich von etwa F bis G $^1/_2$. Die Farbe erklärt sich im übrigen leicht. Die untere Abbiegung, die bei den Schichtdicken 35—12 *mm* weit ausgreift, aber nur nahe der Abscissenachse hinstreicht, ist besonders zu beachten, denn aus ihr erklärt sich das schwach Bräunliche in der Farbe.

18. Guajak (197) in Alkohol 1 : 5 (offic. Tinctur). Die Farbe der 35 *mm* dicken Schichte ist purpurcarmin, die der dünneren Schichten stufenweise von carminzinnober bis orange. Diese Färbungen sind aber nicht genau bestimmbar, weil ihnen entschieden Braun beigemischt ist. Auch fällt es auf, dass der aufsteigende Rand der Flüssigkeit andersfarbig, nämlich gelbrosa („fleischfarbig" der Maler) ist. Die Curven sind links hakenförmig, neigen sich dann mehr und werden leicht S-förmig; der untere Haken wird auch stumpfer und schliesslich abgerundet; das zurückgebogene untere Ende reicht indessen immer weit zurück, anfangs bis gegen (und vielleicht über) A, bei dünneren Schichten nur bis B—D, obwohl immer vom Haupttheil der Curven noch auf eine weite Strecke zurückreichend. Die Curven liegen zerstreut von C bis H, und Nr. 3 und 1 liegen schon recht weit auseinander. Die Erklärung des Farbenwechsels ist darin gegeben, dass so wie die Färbungen der Schichtdicken der Scale R. 27—30 und 1—4, (also 8 Columnen) zugehören, auch die Curven dementsprechend von C bis H liegen, und die letzte grösste Distanz der Curven 3 und 1 auch dem Farbensprung von R. 2 auf R. 4 entspricht. Die braune Färbung beruht auf einer weit ausgedehnten, wenn auch geringgradigen Lichtverminderung, und diese kann man auch an der Curve in Form des weitgestreckten unteren horizontalen Antheils erkennen. Bei grellem Sonnenscheine dürfte die Flüssigkeit brillant purpurn, in der Dämmerung recht düster braun erscheinen.[1])

[1]) Wie bei vielen ähnlich gefärbten Weinen. Weinkoster von Beruf legen Gewicht auf die Farbe auch bei durchfallendem Lichte.

Im Schema ist noch eine gestrichelte Curve eingezeichnet. Sie ist nach dem Spectrum auf Taf. I, Fig. 20 gezeichnet. und betrifft die von der alten Tinctur frisch bereitete Verdünnung 1 : 25 in 2·5 *mm* dicker Schichte mit der Farbe R. 5, < t.

19. Anilin purissimum (63), von Merck. War ursprünglich farblos. Jetzt (nach 2 Jahren) ist die Schichte von 30 *mm* carmin, die dünneren Schichten carmin-zinnober-orange bis nahezu gelb. Die Absorptionscurven sind schlank S-förmig geschwungen, nehmen an Schiefheit wenig, an gegenseitigem Abstand aber stark zu und liegen von E bis ½ H. Sie beginnen links flach ansteigend, und laufen in ähnlicher Weise nach Violett zu aus, und zwar nach beiden Seiten weithin reichend. Nach den Beobachtungen an den bisher vorgeführten Fällen würde man eine braune Färbung erwarten. Diese fehlt aber. Es hält der ganz zarten Absorption, welche weit von rechts her beginnt, die weit nach links hin verbleibende schwache Lichtmenge das Gegengewicht. Ob diese Erklärung ausreichend ist, darüber müssten competente Fachleute entscheiden.

20. Tannin (83) in aqua 1 : 2. Braune Flüssigkeit mit einem schwachen Stich ins Rothe bei 35 *mm* dicker Schichte; fortschreitend dünnere Schichten werden nur allmählich lichter; erst von einer etwa 6 *mm* dicken Schichte nach abwärts erfolgt diese Veränderung rascher. Die Färbung ist schwer genau zu bestimmen, und erst nach reichlicher Erwägung wurde die bei der Abbildung angenommene Scale als annähernd richtig befunden. Sie entspricht Radde 33 (braun) mit Carmin, Zinnober, Orange bis nahe an Gelb, wobei R. 33 überwiegt. Die Curven sind in der oberen Hälfte geradlinig, in der unteren weit zurückgebogen, ohne hakenförmig zu sein. Sie sind auf der Strecke von D bis etwa ⅖ H vertheilt, und zwar erst dichter dann schütterer gestellt. Eine spectrographische Platte von einer ganz frischen Lösung (1 : 5 bei 2·5 *mm* Schichtdicke) diente dazu, die gestrichelte Curve ins Schema einzuzeichnen, welche gut zu den übrigen Curven stimmt, also das spectroskopische Ergebnis verificiert. Die Färbung, soweit der eine Antheil in Betracht kommt (der entsprechend den verschiedenen Schichtdicken bei R. 29—30 und 1—5, also in 7 Columnen liegt), ist aus der oberen Hälfte der Curven erklärlich. Der andere Antheil der Färbung, der braune (der R. 33 von e bis u entspricht), findet seine Erklärung in der unteren Hälfte der Curven.

21. Gelsemin (147) in Alkohol 1 : 20, alte Lösung. Die Farbe der 30 *mm* dicken Schichte ist carminzinnober, die der 12 *mm* bis 1 *mm* dicken Schichte ist in gleichmässiger Reihenfolge orangezinnober, zinnoberorange, orange, gelborange und orangegelb, wobei in der Helligkeit ein grösserer Sprung von der 3 *mm* auf die 1 *mm* dicke Schichte vorkommt.

Die Curven sind ähnlich denen vom Tannin, nur liegen die der dünnen Schichten auffallend weit auseinander; der unterste Abbug der Curven reicht weit hinüber nach links, aber merkwürdigerweise ist er bei den Curven der geringen Schichtdicken viel länger, als bei den übrigen. Dieser abgebogene untere Theil liegt nahezu ganz an der Abscissenachse. Im Spectroskop war diesen Stellen entsprechend eine äusserst zarte Lichtabschwächung zu erkennen. Von der Geringfügigkeit dieser Absumption muss es herrühren, dass bei diesen Schichten kein Braun erkennbar war. Es wurde also in diesem Falle durch den spectroskopischen Befund der mit freiem Auge wahrgenommene Eindruck richtig gestellt. Im Schema steht noch eine gestrichelte Curve entsprechend der Lösung von 1 : 200 bei 2·5 *mm* Schichtdicke mit der Farbe R. 6. v. Sie gibt eine Controle für die Gestalt der anderen Curven, da sie nach einem photographierten Spectrum gezeichnet ist.

22. Fraxin (217) in aqua 4 und Alkohol 1 saturiert. Die Farbe ist ganz braun R. 33, und die Intensität den Schichtdicken entsprechend i, l, m, o, s, u—v. Die Absorptionscurven sind in der oberen Hälfte geradlinig, zuerst steil, dann immer mehr liegend; die untere Hälfte reicht weit zurück nach links. Die Färbung ist nicht ganz erklärlich, wenn die obere und die untere Hälfte der Curven, jede für sich allein, betrachtet werden. Es scheint jedoch aus diesem Befunde hervorzugehen, dass zum Zustandekommen der braunen Farbe eine theilweise Verminderung des Lichtes in einem sehr weiten Spectralgebiete neben dem totalen Ausfalle eines Areals, und zwar von H aus nach Roth zu, nöthig ist. Wenn Violett fehlt (also Gelb entstünde), — ebenso wenn Violett sammt Blau fehlt (also Orange entstünde), — wenn auch noch Grün fehlt (also Roth zu Stande käme) — und in allen diesen Fällen auf einer grossen Strecke nach dem rothen Ende hin auch noch ein partieller Ausfall hinzutritt: dann könnte (wenigstens nach dieser Figur zu schliessen) die Braunfärbung entstehen. Dass der erwähnte partielle Ausfall nicht ganz bis C oder B reichen muss, folgt aus der Curve der 1 *mm* dicken Schichte. Wenn diese Erklärung der braunen Färbung richtig ist, müssen die durchsichtigen Körper bei starker Durchleuchtung die braune Farbe verlieren. Dem ist auch so, soweit dies z. B. mit Magnesiumlicht versucht wurde. Von den braunen Weinen ist dies übrigens allgemein bekannt. Das Moment der Farbensättigung ist bei solchen Versuchen auszuschliessen. Es fördert die Braunfärbung und behindert deren Ausfall. Für die Erklärung müssen die nachfolgenden principiellen Auseinandersetzungen berücksichtigt werden, da Braun vorzugsweise eine Oberflächenfarbe ist. — Ins Schema ist noch die spectrographische Curve einer frischen Lösung in Wasser, und einer solchen in Alkohol, als gestrichelte Linie eingezeichnet. Die Schichte war 2·5 *mm* dick, die Farbe

R. 33. t — u. Ein Spectrum von der saturierten Lösung im Wasser- und Alkoholgemisch bei 2·5 *mm* Schichtdicke und der Färbung R. 33. t — u. steht auf Taf. II, Fig. 25. Das Präparat selbst dürfte, wie schon im Hauptbericht erwähnt, kaum rein gewesen sein, was übrigens hier für die Farbenerklärung gleichgiltig ist.

23. Kreosot purissimum (75) von Merck, war anfangs farblos. Jetzt nach 2 Jahren ist es in allen Schichten rein orange R. 4., nur die Intensität wächst mit der verminderten Schichtdicke von p bis v. Von den rein braunen Stoffen abgesehen, ist dies unter so vielen der einzige Fall von Farbenbeständigkeit (Statochromie). Man durfte begierig sein zu erfahren, wie die Absorptionscurven aussehen werden. Sie sind sehr lang, laufen flach, tief an der Abscissenachse hin, ehe sie ansteigen; dann erheben sie sich sachte und erreichen erst weit nach rechts zu die obere Grenzlinie des Schema, an der sie sich noch eine ansehnliche Strecke weit nach rechts, zum grösseren Theile auch ins Ultraviolett fortsetzen. Ihr Hauptheil, nämlich das Mittelstück der Curven, liegt, den einzelnen Curven entsprechend, von $E^1/_2$ an immer weiter nach rechts hin, bis etwa $G^1/_3$; auch muss betont werden, dass die sehr weit ausgezogenen Enden der Curven nicht gleich lang sind. An denen, welche den mächtigeren Schichtdicken angehören, ist das untere Ende länger ausgezogen; anderseits zieht sich an den Curven, welche den geringeren Schichtdicken angehören, das obere Ende weiter hin. Im Gesammtbilde der Curven liegt eine auffällige Harmonie.

Dass die Färbung bei jeder Schichtdicke orange bleibt, bietet ihrer Erklärung Schwierigkeiten. Und doch schneiden die Curven ein so sehr verschiedenes Areal vom oberen Ende des sichtbaren Spectrums ab: die Curve von 45 *mm* Schichtdicke ein zweimal so grosses, wie die Curve von 1 *mm*. Einmal kann also Violett, Blau und noch ein gutes Stück Grün entfallen: und es gibt Orange. Ein anderesmal fehlt Violett nicht ganz, und vom Blau nur wenig: und der Effect ist wieder nur Orange! Es scheint, dass man die sehr kleinen aber spitzig auslaufenden Areale knapp an den Abscissenlinien als sehr wichtig für die Erklärung der Farbenbeständigkeit in diesem Falle ansehen muss. Bei starker Beleuchtung erkennt man doch das Vorhandensein von schwachem Blau und Violett. Eigentlich fehlt also bei der dicken Schichte das Blau nicht einmal ganz. Und im Gegensatz hiezu ist nicht einmal bei der rechten Curve das Gelb ganz erhalten. Das belassene Areal jedes der Spectren besitzt von jeder Art Wellenschwingungen etwas, wenn auch der Intensität nach in entgegengesetztem Verhältnis. Dazu kommt, dass bei verschieden starker Beleuchtung noch ein weiterer Ausgleich der gestörten oder eigentlich nur schwankend gewordenen Farbenharmonie möglich scheint. Dies liesse sich feststellen, wenn man versuchen würde, ob die

Verhältnisse im ganzen und im einzelnen bei greller und bei schwacher Beleuchtung gleichbleiben oder sich ändern. Jedenfalls verdient der Fall die volle Aufmerksamkeit jener Kreise, die sich mit der Erklärung der Farben beschäftigen. Auch die Spectren bei variierten Schichtdicken in Combination mit verschiedenen Beleuchtungen photographisch zu fixieren und zu vergleichen scheint der Mühe wert.

24. Ol. animale Dippelii (149). Die Färbung ist in allen Schichtdicken von 35—1 *mm* orangegrau R. 34. mit alleiniger Variation der Intensität von q bis v. Die Absorptionscurven liegen fast horizontal, erst von G an ist ein Emporsteigen derselben in ausgesprochenem Maasse vorhanden; alle reichen mehr weniger ins Ultraviolett hinein. Die Färbung, soweit sie orange ist, lässt sich aus der schiefsten Stelle der Curven erklären. Die Graufärbung stimmt in ihrer verschiedenen Intensität offenbar damit, dass die Curven ungleich hoch und nahezu parallel übereinander liegen. Der Vergleich mit den anderen Bildern stellt uns vor ein neues Räthsel. Vorhin zogen wir das allmähliche horizontale Ansteigen der Curven für die Erklärung der Braunfärbung heran. Nun ist hier die horizontale Streckung der Curven über das ganze Schema in so starkem Maasse vorhanden, dass daneben alles andere als scheinbar nebensächlich zurücktritt. Jetzt müsste also das Braun erst recht zur Geltung kommen, wenn es nur davon abhienge. Und doch ist in vorliegendem Falle keine Andeutung von Braun in der Farbe zu entdecken. Vielleicht ist dies so zu erklären, dass zum Zustandekommen von Braun ein Uebergewicht des Roth und der unmittelbar angrenzenden Antheile, combiniert mit dem entgegengesetzten Verhältnis in der Intensität nöthig ist. Hier aber könnte diese herabgesetzte Intensität für die Mischung wertlos geworden sein, weil sie über das ganze Spectrum gleichmässig vertheilt ist. So käme dann statt der Mischung „Braun" nur das Orange in verdüsterter Nuance zustande. Ueberhaupt fällt es auf, dass dort, wo in der Farbe Braun auftrat, in den Schemen das flache Ansteigen der Curve ausgesprochen war, dagegen das flache Auslaufen nach Violett ganz oder nahezu ganz fehlte. Braune Farbe war an keiner der Substanzen zu erkennen, deren Absorptionscurven auch sehr allmählich ausliefen.

Jedenfalls schienen die Curvenschemen von Fraxin, Kreosot und Ol. Dippelii interessant genug, um sie den Fachgenossen vorzulegen. Zwischen den steilen (z. B. Nitrobenzol) und den flachen (z. B. von Ol. Dippelii) Absorptionscurven bilden die vom Anilin (Nr. 19) ihrer Form nach, und die vom Kreosot ihrer Lagerung nach gewissermaassen die Grenze. Sie seien mit zur Vergleichung empfohlen. Die hier gegebenen Erklärungsversuche sind nicht als abschliessend zu betrachten.[1])

[1]) Farbenmischungen mit 2 Spectren oder mit dem Kreisel sind geeignete Methoden um Klarheit in der Sache zu gewinnen. Aber die Aufgabe dieser Unter-

Ueberblickt man alle Schemen, so findet man, dass die Absorptionscurven steil stehen, wenn die Absorption gleich als eine totale einsetzt; dass sie sehr in die Länge gezogen sind und daher nahezu flach liegen, wenn die Absorption in einem weiten Gebiete allmählich ansteigt; dass sie bogenförmig sind, wenn die Absorption rascher als proportional ansteigt oder abfällt. Man hat demnach 4 Typen der Absorptionslinien.[1])

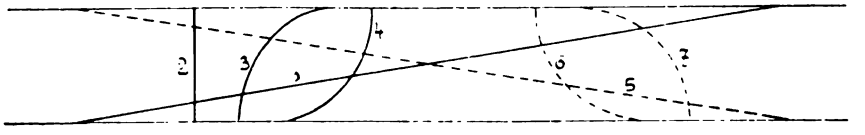

Fig. 18.

Sie kommen meistens vielfach miteinander combiniert vor. Die Form 2 dieser Figur ist für sich allein selten zu finden. Dass sie, wenn schon vorhanden, gerade der Linie II entspricht, ist besonders selten. Diese Arbeit gieng aber gerade auf die Suche solcher Fälle aus.

Besieht man sich die Färbungscurven auf den Tafeln S. 570, so fällt auf, dass fast alle Curven von links nach rechts absteigen, dass sie ferner am meisten dort abbiegen, wo der Farbenwechsel am geringsten ist, und dass die Richtung im allgemeinen eine auf die durchschnittliche Richtung der Absorptionscurven senkrechte ist. Die Farbencurven erscheinen als Reciproke der Absorptionscurven. Diese Gesetzmässigkeit dürfte nur der graphische Ausdruck der Thatsache sein, dass die Absorption der graduelle Ausdruck für das fehlende, die Färbung für das verbliebene Licht ist, — beides mit Bezug auf das einfallende Gesammtlicht.

Allerdings trifft das in unseren Fällen nicht immer ganz genau zu, aber es unterliefen auch Ungenauigkeiten in den Feststellungen: die Farben wurden ja im auffallenden, die Absorptionscurven dagegen im durchfallenden Lichte (im Spektroskop) bestimmt. Auch die Absorptionen hätte man, um volle Uebereinstimmung zu erzielen, präciser feststellen müssen. Wenn also nicht alles mit dem supponierten Gesetze stimmt, so mag das theils in der Sache liegen, theils von der bloss annähernd genauen Ausarbeitung der Details herstammen. Wie dem auch sei, so kann man doch

---

suchung verbietet mit Pigmenten zu arbeiten, weil bei dieser Untersuchung die menschliche Linse mit ihrer gelben Farbe stets im Auge behalten wurde. Auf die Farbenfrage überhaupt einzugehen war im Interesse der Absorption um die Linie II herum nöthig.

[1]) Für den anderen Rand eines Bandes sind noch die abfallende Grade 5 und die umgekehrten Bogen 6 und 7 hinzufügen. Dann sind es 7 Formen und alle Möglichkeiten erschöpft, abgesehen natürlich von der dritten Dimension, welche bei den feineren Untersuchungen z. B. Hagenbachs (nebst anderen über Chlorophyll) gewiss in der Darstellung berücksichtigt werden müsste.

müssten die Farbencurven aller anderen Stoffe, die bei H das Spe steil abschneiden, wenigstens für eine dieser Spectrumstelle entsprec Absorptionscurve in demselben Sinne in die Farbentabelle einget werden, wie die des Triphenylmethans. Man kann diese Stoffe leicht den im Anhange abgebildeten Originalspectren herausfinden.

Die Schichtdicken, zwischen welchen der Farbenwechsel (chromie) am grössten ist, sind nicht bei allen Substanzen dieselben, jene von 3—6 *mm* zeigen zumeist diese Erscheinung am stärksten der 1 *mm* dicken Stelle der Glaszelle kann man bei den meisten L gen und Flüssigkeiten gut hindurchsehen und an der Buchstabe tief hinunterlesen.[1]) Die Spitze des Flüssigkeitkeils in der Glaszel immer bis auf eine gewisse Strecke farblos (diesbezügliche Verg wären interessant). Der Adhaesionsrand von Füssigkeiten zeigt im k dasselbe. In den Schichtdicken von 12 bis zu 30—45 *mm* kommt kein weiter auffälliger Farbenwechsel mehr vor. Wenn man die g Cuvette vor dem Collimatorspalt rasch hin und herzieht, so kann den Wechsel im Spectrum fast plastisch sehen und selbst den Cha der Absorptionscurven feststellen, jedenfalls ist die Construction Curven nach den einzelnen Schichtdicken leichter.

Da diese Untersuchung nicht nur diejenige über die Wirkun verschiedenen Concentrationen (im Hauptbericht) einigermaassen erg sollte, sondern auch als Vorstudie für die Spectraluntersuchung Spectroskopie des von den menschlichen Linsen durchgelassenen g Lichtes dienen sollte, so wurden die Schichtdicken 1 und 3 *mm* ge weil sie die Grenzwerte bilden, die sowohl in der Brillenkammerfrag auch bei den Linsen (von deren Mitte bis zum Rande) in Betracht kon

Schichtdicke.[1]) Die Beleuchtung ist von Einfluss, und das Tageslicht soll bei den Farbenschätzungen nur aus einer Richtung kommen, — in einem Ecksaal fiel die Schätzung der Farben anders aus als im Arbeitskabinet.

Die Distanzen der Absorptionscurven (in den Schemen) von einander würden anders ausfallen, wenn man mit Interferenzspectren (Gittern) arbeiten würde. Dabei kämen erst ihre eigentlichen Werte heraus. Dass sie in den vorgeführten Skizzen gegen H auseinander gehen, ist zum Theil an der Dispersion des Apparates und nur zum anderen Theil an der Function der Schichtenverjüngung gelegen. Mit Gitterspectren müsste man bei starker Beleuchtung arbeiten und die Platten lange exponieren. Aber man hätte den Vortheil, die Areale vor und hinter der Absorptionslinie ausmessen und in Beziehung zu einander bringen zu können. Man gewänne also ein neues Moment des Studiums.

Bezüglich der Abschätzung der Färbungen muss noch eindringlich hervorgehoben werden, dass da eine Incongruenz der gemachten Angaben enthalten ist. Es wurde die fragliche Schichtdicke bei auffallendem Lichte betrachtet und mit Benützung gefensterter Schirme (für die Glaszelle freie Spalten im Carton von 5 *mm* Breite, und in 3, 6 und 9 *cm* Entfernung von einander) verglichen. Anders wären die Resultate ausgefallen, wenn man im durchfallenden Lichte und nicht im Widerscheine untersucht hätte. Aber man musste so vorgehen, einmal weil die Angaben im Hauptberichte so gemacht sind, ferner weil der ärztliche Leser wohl wissen wird, wie manche Substanzen aussehen, aber nicht wie sie sich im durchfallenden Lichte verhalten. Dieses Detail müsste man im Principe entscheiden, falls zahlreichere Untersuchungen als bisher in dieser Richtung gemacht werden sollten. Vom wissenschaftlichen Standpunkte[2]) muss man auf der Durchleuchtung bestehen, denn ihre Folgen werden untersucht und wenn farbige Brillen getragen werden, auch gefühlt.[3])

Die Untersuchung im relucenten (rückstrahlenden) Lichte ist deshalb unmaassgeblich, weil sich in die bei solchem Lichte entstehende Färbung fremde Elemente mengen und an ihr ändern: die hinter dem Stoffe

---

[1]) Mächtige Schichten sind noch wenig untersucht worden. Einiges, was in der Literatur aufstiess, ist am passenden Orte angeführt worden. Von unserer Lufthülle wissen wir noch am meisten (leider wird man kaum je erfahren, wie es über derselben steht). Und doch müsste alles Bezügliche (z. B. Oel in grossen Behältern u. s. w.) interessant sein.

[2]) Da diese Punkte nicht immer Berücksichtigung fanden, sind enorme Arbeitsleistungen auf diesem Gebiete unverwertbar, ebenso in der Frage der Fluorescenz. Wie schade, dass z. B. Hagenbach die Schichtdicken nicht angegeben hat (obwohl die Arbeit andere Zwecke verfolgte) und die Farben nur mit Worten bezeichnet. Ohne Farbenscala geht es nicht und Wörter sind zu vage.

[3]) Für die internationale Verständigung könnten die Kunstwörter translucent und relucent dienen. Der Kürze wegen mögen sie fortan Verwendung finden.

befindliche Grundfläche und der von dieser erfolgende Reflex; der Hinzutritt der allgemeinen atmosphärischen Helligkeit; die Beimischung des Widerscheines von den Gegenständen der Umgebung; selbst der Einfluss des Farbencontrastes der anderweitigen Objecte. Die eben erwähnten Umstände fügen zu der eigenen Farbe des Stoffes noch den Factor der Sättigung (zumeist des Weiss) und fälschen unser Urtheil gegebenen Falles in hohem Maasse.[1]) Wenn wir daher das Absorptionsspectrum zur Grundlage unseres Farbenurtheiles nehmen wollen, dürfen wir die mit freiem Auge betrachtete Farbe des Stoffes bloss mittelst zweier Factoren bestimmen: dem Farbenton (Radde 1—42) und der Farbenhelligkeit (Radde a — v). Der dritte Factor, der sonst sich immer mitbetheiligen will, d. h. die Farbensättigung, muss ausgeschlossen sein.

Bei der Ergründung der Gesetze der Färbung an organischen Stoffen und lebenden Geweben, insbesondere im Hinblick auf die Lichtwirkung der gelben Linse[2]) liegt es nahe, auch nach den Farben der Mineralien zu fragen. Mit den Kenntnissen darüber steht es nicht zum besten. Die Bemühungen der Mineralogen in dieser Hinsicht sind gross, aber die Erkenntnis über die Ursachen und die Entstehung der Farbe noch lückenhaft.[3]) Das lässt die Annahme zu, dass auch die Arbeit auf unserem Gebiete, der kleinen Linse, gewiss eine schwere sein wird. Aber das Farbenurtheil der Menschen hängt damit zusammen, dass die Linsen während des Lebens gelber werden.

Nun muss noch die principielle Seite dieser Untersuchungen erörtert werden.

Die Untersuchung der Schichtdicken mit Bezug auf das durchgelassene Licht wurde für die praktische Brillenfrage vielleicht genügend methodisch vorgenommen, aber um Daten für die streng wissenschaftliche Verwertung, etwa gar für die Erforschung der Constitution der Materie,

[1]) Zugabe von Weiss: Helmholtz, physiol. Optik. II. Aufl. 322 S.

[2]) Weiter unten sollen Spectren von Linsen aus verschiedenen Lebensaltern vorgeführt werden.

[3]) Eine Zusammenfassung in den naturwissenschaftlichen Monatsheften (természet tudományi közlöny 1898 jan.) hat unlängst die gewünschte Übersicht gegeben. Die Farbe der Mineralien hat zuerst A. G. Werner für die Systematik zu verwerten sich bemüht. Nach ihm haben Mohs, Breithaupt, Haidinger, Zippe in ihren Lehrbüchern der Farbe der Mineralien eigene Capitel gewidmet. Jetzt sucht man die Ursachen der Färbung und deren Wechsel zu ergründen. Weinschank hat als wahrscheinlich angenommen, dass organische Stoffe gar nicht oder selten sich betheiligen. Die Behauptung Forsters, dass der Rauchquarz durch einen Theereinschluss gefärbt erscheint, ist nicht haltbar. Das Steinsalz ist auch nur von anorg. Stoffen gefärbt. Kreutz u. Giesel haben synthetisch blaues Steinsalz erzeugt und die blaue Farbe rührte nur vom Salz selbst her. Von den lebhaften Farben, welche Katodestrahlen erzeugen, erwiesen Wiedemann u. C. Schmidt, dass sie auch nur mineralischen Ursprunges sind.

zu gewinnen, müsste man sehr viel genauer und kritischer vorgehen. Die Farbenabschätzung freilich bliebe subjectiv. Aber schon die Farbenscala müsste für mehr als die technischen Bedürfnisse angelegt werden. Sie müsste feinere Unterscheidungen erlauben.[1]) Auch ist die Construction einer transparenten Farbenscala für Untersuchungen wie die vorliegenden nicht nur sehr erwünscht, sondern im Interesse der Exactheit unerlässlich. Dann müsste alles weitere Abschätzen entfallen und nur mit Präcisionsapparaten vorgegangen werden. Zunächst müsste man eine stabile[2]) Lichtquelle nehmen und auf Einheiten[3]) basieren, also vom weissglühenden 1 cm^2 Platin ausgehen. Die Farbenbestimmung wäre schon bei dieser Belichtung in translucenter Weise zu machen. Für den Spectrographen (und zu Glaszellen) müsste man Quarz verwenden[4]) und am besten auf das Gitterspectrum übergehen. Für die Aufnahme wären Platten erwünscht, die das ganze Spectrum oder doch den farbigen Theil ganz gleichmässig wiedergeben. Da für die Herstellung solcher keine Aussicht besteht, so muss mit verschieden sensibilisierten Platten stückweise aufgenommen werden. Weiters sind gleichzeitige Doppelaufnahmen (mit dem frei und dem durch die Substanz eintretenden Lichte) und schliesslich zur Abschätzung eine Präcisionsvorrichtung, wie der oben erwähnte Simon'sche Apparat, nöthig.

Genaue Quantitätsbestimmungen des Lichteffectes allein können den Zusammenhang mit der Farbenbestimmung in genaueren Einklang bringen und jetzt noch bestehende Unklarheiten, wie einige an verschiedenen Stellen dieses Aufsatzes erwähnt wurden,[5]) aus der Wissenschaft zum Verschwinden bringen. Man würde dann genauer wissen, wo das einfallende Licht von bekannter Grösse hingekommen ist. Der austretende Theil würde messbar sein und daraus der unterwegs absorbierte Theil berechnet werden können. Die Plattenaufnahme und die Präcisionsmessung würden eine genaue Wiedergabe der Absorptionsgrenze ermöglichen. Es liesse sich ein präcises Bild vom verbliebenen Lichte gegenüber dem absorbierten Lichte construieren. Man könnte an dem Bilde graphisch darstellen und wüsste ziffernmässig anzugeben, welche Wellenlängen und in welcher Intensität noch verblieben sind. Die jetzt nur mit approximativer Abschätzung construierten Absorptionscurven würden dann mit der subjectiv ermittelten

---

[1]) Man half sich durch Einbeziehen mehrerer Nachbarfelder nach der Höhe oder Breite oder beider, in ein grösseres Fenster des verdeckenden Cartons.

[2]) Alle künstlichen Lichtquellen sind bisher noch unstät.

[3]) Die Sparmacetkerze und die Hefner'sche Amylacetatlampe wären ungenügend.

[4]) Eder hat sich einen solchen gebaut, dessen Spectren ausserordentlich sind. S. Lehrbuch d. Phot. I. 221.

[5]) Insbesondere, dass das Triphenylmethan bis diesseits von H absorbiert, ohne farbig zu werden, ebenso Chinin, Chinidin u. s. w.

bei dem Absorptionsvorgang noch behalten haben. Man besäss genaues graphisches Bild des auf subjectivem Wege bestimmten Fa grades. Würde im Urtheile vereinzelter Beschauer das objectiv aufges Bild mit dem subjectiv empfundenen nicht stimmen, so hätte man g die fertigen Daten, um Alterationen im Farbensehen, wie etwa Farbenblindheit, zu erkennen.

Die absorbierende farbige Substanz ist übrigens in dem thatsäc befolgten Vorgehen auch zweimal auf ihre Wirkung geprüft wo Einmal darauf, welchen Farbeneindruck sie hervorruft; sodann da was für ein Curvenbild die Lichtwirkung von dem spectrographis Ergebnisse anzufertigen gestattet. Ist alles physikalisch tadellos ausge worden, dann müssen diese beiden unabhängig von einander gewonn Resultate sich gut miteinander in Zusammenhang bringen lassen. Ist bei einer Schichte erreicht, so kann man mit anderen Schichtdicken Substanz in derselben zweifachen Art vorgehen. Die Prüfung li wieder zwei unabhängig von einander gewonnene Resultate, die einander correspondieren. Vergleicht man nun diese Doppelbestimmun die zweierlei Färbungen und die zweierlei Curvenbilder miteinande muss sich ein Schluss auf den Unterschied der Färbung und auf Unterschied der Curvenbilder machen lassen.

Und nun käme als weitere Folgerung, dass diese Unterschiede zweierlei Gattung sich im Werte genau decken müssten. Man müsste dem Wechsel der Farbe die Veränderung im Curvenbilde zu erken imstande sein; und umgekehrt müsste sich aus dem Curvenbilde Färbung errathen lassen. Das ist aber nur annähernd der Fall. D durch Versuche mit Farbenmischungen hat Helmholtz[1]) klar erwi dass unsere Farbenempfindung zu stumpf ist, als dass sie mit ei

denselben Gründen nie über die Molekularconstruction etwas Genaueres erfahren (es wäre denn, dass man die Wellenlängen des Spectrumbildes in jedem einzelnen Falle näher bestimmt, und zwar für jede Schichtdicke besonders und mit Beziehung zur Lichtquelle). Dagegen hat die Forschung auf Grund der objectiv dargestellten Spectrumbilder — der Absorptionscurven — alle Aussicht aus den Schichtdicken und deren spectralen Folgen, eine rationelle Graduierung der Schichtdicken[1]) und die genaue objective Bestimmung vorausgesetzt,[2]) ein neues Mittel für die Erforschung der Molecularbeschaffenheit zu gewinnen. Der Abgang von Lichtschwingungen oder der Abgang eines nachweisbaren Antheiles ihrer Amplitude verspricht die Möglichkeit der Erkenntnis, inwiefern die Moleküle den Antheil der strahlenden Energie verbraucht haben, welcher dem Rhythmus ihrer eigenen Schwingungsfähigkeit entspricht. Denn der Rhythmus der intramolekularen Schwingungen entspricht eben dem Rhythmus der verschwundenen strahlenden Energie. Aus diesem Rhythmus auf den molekularen Bau zu schliessen, ist dann Aufgabe anderer Forschungswege.[3]) Bisher hat man aus den Absorptionsstreifen Schlüsse gezogen. Die Function der Schichtdicken wissenschaftlich zu verwerten, verspräche allgemeinere Verwendbarkeit, mindestens aber eine wertvolle Controlmethode.

An den Absorptionscurven muss beim Vergleichen untereinander der senkrechte (Ordinaten-) Antheil auf die Wellenlängen und seine eventuelle Veränderung auf die complementären Farbenerscheinungen, also auf den Farbenton bezogen werden. Der horizontale (Abscissen)-Antheil der Absorptionscurven muss auf die Intensität und seine eventuelle Höhen-

[1]) Physiol. Optik, II. Aufl., S. 312 u. ff.

[2]) Man macht zuerst eine aequimolekulare Lösung, indem man ein Milligramm-Molekül (d. h. das Moleculargewicht in Milligrammen) in einer bestimmten Anzahl Kubikcentimetern (meist 20 *cc*) eines diaktinischen Lösungsmittels auflöst, und auf ein bestimmtes Volum (in der Regel 20 *cc*) bringt. Auf diese Weise nehmen die verschiedenen Moleculargewichte der Substanzen immer gleiche Volume ein. Verwendet man nun stets eine Lösungsschicht von bestimmter Dicke, so wird deren Wirkung auf die aequivalente Absorptionsfähigkeit, also auf die moleculare Absorption, bezogen werden können.

[3]) Der Einfluss der optischen Dicke folgt den von Bunsen u. Roscoe experimentell bewiesenen Gesetzen (Pogg. Ann. 1857, Bd. 101), wonach 1. die Menge der Strahlen, welche in einer Schicht von endlicher Dicke absorbiert wird, der Menge (Intensität) der auffallenden Strahlen proportional ist, und 2. die absorbierte Lichtmenge von der Dichtigkeit des auslöschenden Mediums abhängt. Aus diesen Sätzen leitet sich der Absorptionscoëfficient ab, welcher das Verhältnis des durch die Schichtdicke 1 durchgelassenen Lichtes zur Intensität des auffallenden Lichtes darstellt, oder der von Bunsen u. Roscoe zur bequemeren Berechnung der Concentration aus der Absorption eingeführte Begriff des Extinctionscoëfficienten, d. h. der reciproke Wert derjenigen Schichtendicke, welche das Licht durchlaufen muss, um bis auf ein Zehntel seiner ursprünglichen Stärke ausgelöscht zu werden. (Landauer Spectralanalyse 1896, S. 60).

abweichung auf den Grad der Helligkeit, unter Umständen auf ungleiche Helligkeit im Gebiete der bezüglichen Wellenlängen, bezogen werden. Man hat demnach aus einem tadellos fixierten Absorptionsspectrum ein in Relation zur Lichtquelle getreues Functionsbild des Absorptionsvorganges erhalten, in welchem Functionsbilde das mit Bezug auf die Lichtquelle Fehlende die Absorption näher beurtheilen lässt, und das im Functionsbilde noch Vorhandene die physikalische Unterlage für die Farbenempfindung möglichst genau und objectiv erkennen lässt. Bezüglich beider, des fehlenden und des vorhandenen Lichtes, können sowohl die Qualität der Wellenschwingungen (aus dem verticalen Antheil der Curven) als auch ihre Quantität (aus dem horizontalen Antheil der Curven) ziffermässig angegeben werden. Diese Zahlenangabe ist bezüglich der Qualität eine absolute, bezüglich der Quantität eine mit Bezug auf die Lichtquelle relative. Ist diese letztere conventionell festgestellt, wie es bereits in fast befriedigender Weise geschehen ist,[1]) so wird auf exactem photochemischem Wege (mit Vermittlung der Spectrographie) verlässlich zu eruieren sein, wie es sich mit dem Farbenwechsel der Lösungsschichten vom physikalisch-wissenschaftlichen Standpunkte verhält. Dadurch wird man eine möglichst einfache physikalische Grundlage für die Beurtheilung der Färbungen (von Gasen, Flüssigkeiten und durchsichtigen festen Körpern)[2]) gewonnen[3]) haben.

Der Vergleich von farbigen Flüssigkeiten und ihrer Schichtdicken mit den Abstufungen einer noch so vollkommenen Farbenscala, steht (von den Schwankungen des subjectiven Momentes im Erkennen und Bestimmen der Farben abgesehen) den auf dem eben geschilderten Wege erhältlichen Resultaten an Genauigkeit dadurch jedenfalls nach, dass hier noch die schwer controlierbaren Factoren der allgemeinen Beleuchtung und der vielfachen Reflexe hinzukommen und auch die Contrastwirkungen einen

---

[1]) O. Lummer von der Physik. Exp. Reichsanstalt arbeitet weiter an der Vervollkommnung, vergl. Wied. Ann. 1897—98. (Artikel: Rothglut von Metallen). — Als Lichteinheit schlägt Ch. Féry in Compt. rend. 1898, 126. Bd., 1192, Acetylengas vor, das durch eine scharf abgeschnittene Capillare von 0·5 *mm* Durchmesser ausströmt und an freier Luft verbrennt. Die Intensität wächst mit der Flammenhöhe von 10 *mm* aufwärts bis 25 *mm* proportional.

[2]) In Bezug der Oberflächenfarben müsste der Vorgang, wie er als verkehrte Aufstellung in dem Abschnitte „Fluorescenz" erwähnt werden wird, weiter ausgebildet und mit der Untersuchung des durchgelassenen Lichtes sehr dünner Schichten der Körper combiniert werden.

[3]) Diese principiellen Feststellungen gelten auch für die Prüfung der Farbengesichtsfelder, und mahnen für streng wissenschaftliche Zwecke solche Untersuchungen mit Spectralfarben bei regulierter Lichtquelle und nicht mit Pigmenten vorzunehmen.

störenden Einfluss üben.[1]) Selbst die Erinnerung kann sich als Nebenfactor geltend machen. Die Bestimmung der Färbung aus dem Anblicke wird zwar nie ihren Wert für Fragen des praktischen Lebens verlieren, aber wenn aus den begleitenden Umständen die wissenschaftliche Fragestellung bereits angeregt und auch formuliert ist, wird die Lösung erfolgen können, ohne weiter auf eine subjective Bestimmung zurückkommen zu müssen.[2])

Durch den Untersuchungsvorgang, wie er beschrieben wurde, liesse sich eine verlässlichere physikalische Grundlage für die Farbenfrage gewinnen wie bisher. Unsere Kenntnisse über die Farben beruhen fast nur auf physiologischen Forschungen, wenn auch mit physikalischen Hilfsmitteln. Die physikalische Grundlage ist eben nicht ausgebaut und beschränkt sich auf den subjectiven Vergleich mit bezüglichen Theilen des Spectrums. Die objective, also rein physikalische Wirkung der Wellenschwingungen konnte früher noch nicht dargestellt und bis vor kurzem auch nicht numerisch angegeben werden. Durch den Ausbau der Photochemie wird erst die volle physikalische Sicherheit gewonnen werden können. Es wird sich dann die Farbenlehre zu einer rationell aufgebauten Photologie erweitern, in welcher nicht mehr Physiologie im allgemeinen und Versuche auf complementäre Farbenempfindungen im besonderen, ohne genaue Kenntnis des Thatsächlichen in Bezug der Wellenschwingungen, getrieben werden müssen.

Mischungen.

In dem bisherigen wurde nachgewiesen, dass man die Absorption des Ultraviolett genau an der Grenze des sichtbaren Spectrums, also mit farblosen Lösungen, in einzelnen Fällen erreichen kann. Dies kann

[1]) W. H. Vogel sagt im Lehrbuch der Phot. 1894, II. 249: „Die ganze jetzt herrschende Lehre von den Contrastfarben hält vor den neu erkannten Thatsachen nicht Stand.“ Ohne damit eine bestimmte Meinung äussern zu wollen, kann doch erwähnt werden, dass diese dort angeführten zahlreichen und wichtigen Thatsachen volle Beachtung erheischen.

[2]) Für das Spectrographieren der farbigen Stoffe zu oculistisch-praktischen Zwecken empfiehlt es sich womöglich gleichzeitig ein Vergleichsspectrum der benützten Lichtquelle aufzunehmen. Gestattet das die Spalte nicht, so geschehe dies knapp hintereinander. Man betrachte z. B. die Figuren 31—44 auf Tafel II. u. III., und man wird zugeben, dass ohne den Streifen des Spectrums des Himmelslichtes der andere nicht viel Beweiskraft hätte. Ein photographisches Spectrum allein besagt fast gar nichts. Ist hingegen das jeweilige Himmelslichtspectrum dabei, so zeigen die 2 Streifen sogleich, dass ein Vergleich zu machen ist. Der auf seinen Apparat Eingeübte weiss sich auch vom blossen Anblicke so ziemlich über die Art der Platte, Beleuchtung und Exposition zu orientieren. — An dem benützten Spectrographen nach Vogel ist die Spalte nur 9 *mm* lang. Eine Spaltlänge von 15 *mm* ist wünschenswert, um Zwillingsspectren auch von dicken Schichten in einwandfreier Weise aufnehmen zu können.

geschehen je nach der Natur solcher elective Substanzen: durch richtiges Treffen der Concentration, oder durch chemische Substitution, oder durch Wahl der passenden Schichtdicke.

Es kommt aber im Spectrum ausser der Wellenlänge auch die Intensität der Lichtquelle in Betracht. Bei gewöhnlicher Beleuchtung kann reines Nitrobenzol in der Schichte von etwa 0·1—0·2 *mm* der Aufgabe, welche von Seiten der Wellenlängen entsteht, gut entsprechen. Auch Triphenylmethan in 35 : 100 Xylol bei 1—1·5 *mm* Schichtdicke wird vollauf zufriedenstellend wirken. Ob die absorbierende Wirkung aber auch in Fällen intensivsten Lichtes ausreicht, ist eine andere Frage, worauf die Antwort sich nicht aus den täglichen Lebenserfahrungen ergeben kann. Es findet sich keine Gelegenheit, nur ultraviolettes Licht in sehr intensiver Weise einwirken zu lassen. Die Sonnenscheibe, an die man zunächst denken würde, kann man mit den genannten Stoffen wohl nicht bequem betrachten, aber das beweist doch nichts in unserem Falle, weil da das farbige Licht mitwirkt, und für sich allein zum Zwecke des Versuches auch nicht abgeschwächt werden kann.

Es entstand daher die Frage, ob sich die Abfiltrierung des ultravioletten Lichtes nicht auch in excessiven Fällen sicherstellen liesse. Aber durch die Vermehrung der Schichtdicke oder der Concentration würde auch das noch verbliebene Spectrum weiter gekürzt werden, wie aus den Schemen im Hauptberichte hervorgeht.

Da drängte sich der Gedanke auf, ob nicht durch Häufung der Substanzen, selbst sehr intensives ultraviolettes Licht ohne Kürzung des Spectrums abgehalten werden könnte.

Um die aufgeworfene Frage zu entscheiden, war zweierlei zu untersuchen: erstens wie sich mehrere Stoffe in einem gemeinsamen Lösungsmittel verhalten, und zweitens, ob durch eine summierende Wirkung der Absorptionseigenschaften das Spectrum nicht mehr verkürzt würde, als durch je einen der verwendeten Stoffe.

Die erste Frage betreffend wurden zehn verschiedene Mischungen gemacht und die Lösungen lange ($1^1/_4$ Jahr) stehen gelassen, um allenfalls eintretende Verfärbungen (Heterochromien) beurtheilen zu können. Sie sollen im einzelnen angeführt werden, wobei die Angaben der Färbung sich auf den Inhalt der Flaschen von 30—35 *mm* Breite beziehen.

1. Alkohol 10 *g*. Nitrobenzol 0·5, Triphenylmethan 0·3, Anthracen 0·05, Chinin bisulf. 0·3, Aesculin 0·085, Quercitrin 0·02, Chinidin sulf. acid. 0·4, Fraxin 0·5. Das Gemenge war gelblich, besass einen schwachen Niederschlag und konnte filtriert als Kammerfüllung gebraucht werden. Einige Wochen war es verwendbar, wurde aber dann dunkler. Nach $1^1/_4$ Jahren ist die Farbe R. 3. h. unbrauchbar.

2. Alkohol 10 *g*, darin in den vorherigen Verhältnissen Nitrobenzol, Triphenylmethan, Chinin bisulf., Aesculin und Chinidin gelöst; Anthracen, Quercitrin und Fraxin blieben weg. Es wurde R. 6. n. unbrauchbar.

3. In 10 *g* aqua: Chinin bisulf. 0·7, Chinidin sulf. ac. 0·5, Aesculin 0·015. Es ist R. 6. u—v., also annehmbar.

4. In Xylol 10 *g*: Nitrobenzol 0·5, Triphenylmethan 2, Chinidin sulf. 0·1. Letzteres war nicht recht löslich. Hellgelblich R. 9. < v., also in der Farbe vortrefflich, aber satzig.

5. Petrol von 2 Sorten u. zw. farbloses 8 und lichtgelbes 4, Nitrobenzol 0·5, Triphenylmethan 2 (es löste sich nicht alles; 17% ist das Maximum bei Zimmertemperatur), es wurde deshalb Xylol 4·0 zugegeben. R. 7—8. u., somit annehmbar.

6. Chloroform 10 *g*, Chinidin sulf. 0·5, Anthracen 0·15. R. 5. q. Chloroform musste aber inzwischen nachgefüllt werden. Unbrauchbar.

7. Ol. Terebinthinae 10 *g*, Sandarac, Mastix, helles Colophon je 1 *g*. Da ein Satz blieb, wurde nach geraumer Zeit abgegossen. R. 6—7. u—v. und dicklich.

8. Benzol 10 *g*, Phenantren 1, Chinin bisulf. 0·6, Chinidin sulf. 0·2 (löste sich kaum und blieb unten als Satz). R. 6. t—u. Wäre zu verwenden.

9. Ol. citri decolor (bis rectif.) 10 *g*, Nitrobenzol 0·5, Triphenylmethan 2 *g*. R. 6. t. Also leidlich.

10. Ol. citri commune 10 *g*, Triphenylmethan 1·5. R. 6. t. In dünner Schichte wäre die Farbe nicht entschieden gefärbt und könnte zur Füllung von Kammern dienen, die keinen metallischen Ring haben, denn dann wird es grün.

Um die zweite Frage zu entscheiden, wurde folgender Versuch gemacht. Von Glaszellen mit 2·5 *mm* Lichte wurde je eine gefüllt mit: Triphenylmethan in Xylol 25 : 100, Quercitrin in Alkohol 1 : 750, und Chinidin sulf. in aqu. ac. 1 : 40. Was jede Schichte für sich leistet, ist schon erörtert worden, kann übrigens auf Taf. II, Fig. 27 *a*, *b*, *c* nachgesehen werden. Alle drei Zellen wurden dann miteinander vor die Spalte des Spectrographen gestellt und das Spectrum wie auf Taf. II, Fig. 27 *d* hergestellt. Dies geschah mit Tageslicht. Ein anderesmal wurde Magnesiumlicht angewendet. Es zeigte sich auch in diesem stark ultravioletten Lichte kein Lichtdurchgang über die Linie H hinaus. Das Spectrum war aber verkürzt. Wären alle drei Glaszellen mit derselben Substanz gefüllt worden, so hätte man nahezu denselben Effect bekommen. Dieses Ergebnis entscheidet die Frage dahin, dass durch eine Steigerung der Absorption nicht nur ihre Intensität sondern auch ihre Ausdehnung vergrössert wird, ein Factum, das bei theoretischen Feststellungen über die Absorption nicht wird ausser acht bleiben dürfen.

Im ganzen ist es mit Gemengen organischer Substanzen eine heikle Sache, die man lieber vermeidet,[1]) umsomehr, als selbst in anorganischen Lösungen das Verhalten mehrerer gleichzeitig anwesender Salze nicht einfach aus der Analyse zu ersehen ist; wie uns Aerzten von den Mineralwässern genugsam bekannt ist. Ueber Aenderung von Bändern bei Mischungen absorbierender Körper schreibt Vogel einiges, z. B. bei Anilinblau, Fuchsin und Pikrinsäure ändert sich die Lage der Absorptionsstreifen nicht; anders ist es bei Carmin mit schwefelsaurem Kupferoxyd-Ammon oder chromsaurem Kali, im ersten Falle verschieben sich die Absorptionsstreifen nach Roth, im zweiten nach Blau hin; eine Spur von Kalk vernichtet schon die Absorptionsstreifen der wässerigen alkalischen Purpurinlösung total.[2]) Ein ähnliches Verhalten ist hier im Hauptberichte von Phenolphtaleïn (91) erwähnt worden.

Feste Lösungen.

Da man sich nicht ohne dringende Nothwendigkeit dazu bequemen kann, Flüssigkeitsschichten als Lichtregulatoren in Brillenform anzuwenden, so muss man daran denken, ob nicht die flüssigen anaktinischen Substanzen in eine feste Form unter Bewahrung der Durchsichtigkeit gebracht werden könnten. Wenn man Lösungen von Gelatine, Gummi arabicum oder Kleister mit Aesculin, Chininbisulfat, Fluorescein u. a. versetzt und dann erstarren lässt, behalten jene Substanzen ihre gelöste Form bei und fluorescieren auch ebenso lebhaft.[3]) Sie sind mit den colloiden Molekülen der Grundmasse so verbunden oder zwischen sie eingelagert, dass sie ein Ganzes darstellen. Ist doch in Lösungen, besonders in colloiden, auch der kleinste physikalische Theil noch ein Aggregat mehrerer chemischer Moleküle und selbst Glasmassen sind in diesem Sinne feste Lösungen.[4])

Es wurden folgende Versuche gemacht:

1. Celloidin wurde in Alkoholäther dick gelöst, die leicht trübe Flüssigkeit in zwei Glasschalen von 4 *cm* Weite ausgegossen und unter Schutz vor Staub mehrere Tage lang eintrocknen gelassen. Es bildeten sich helle, etwa 1 *mm* dicke Lamellen, die sich allmählich von selbst vom Glase lösten. Ihr Absorptionsspectrum wurde, wie schon berichtet, untersucht. Die Lamellen sind nach zwei Jahren noch tadellos rein und nur ihre windschiefe Biegung hindert daran, dass man wie durch Glas feine Schrift lesen kann.

---

[1]) Vergl. Nernst, theoret. Chemie S. 444 u. ff.

[2]) Spectralanalyse 126.

[3]) Winkelmann, Handb. d. Physik 1894. II. 481 u. Stenger in Wied. Ann. 1888, Bd. 33, S. 577.

[4]) Wied. Ann. 1897, Bd. 60, Anm. zu S. 300 u. 314.

2. Eine sehr dünne Gelatinelösung wurde mit etwa $^1/_2\%$ Chininbisulfat versetzt und mit der Lösung ein Objectträger begossen. Nach dem Erstarren war die Schichte trüb, fluorescierte aber schön bläulich. Allmählich hellte sich die Schichte auf, zugleich erschienen feine Punkte. Diese wurden immer zahlreicher. Nach drei Monaten war die Schichte ganz eingetrocknet, fluorescierte sehr schwach und wäre klar und hell gewesen, wenn neben den Krystallhaufen nicht zahlreiche mikroskopisch feine Kryställchen sie hätten trüb erscheinen lassen. Nach zwei Jahren ist gar keine Fluorescenz zu erkennen und das Chininbisulfat bildet ein zierliches Netz mit gröberen Knoten, durch welches, beim Versuche hindurchzusehen, nicht einmal eine allgemeine Orientierung möglich ist.

3. Eine so wie die vorige bereitete Schichte, jedoch mit 5% Chininbisulfat versetzt, liess schon am ersten Tage Krystalle u. zw. in Garben zierlich geordnete lange Nadeln erkennen, fluorescierte aber anfangs lebhaft und war im ganzen trüb. Allmählich hellte sich die Schichte auf, fluorescierte weniger, die Krystalle nahmen jedoch zu. Nach drei Monaten war die Glasplatte von der eingetrockneten Chiningelatineschichte weissseidenglänzend überzogen, durch die grossen und kleinen Krystalle undurchsichtig und fluorescierte nur spurweise. Jetzt nach $1^1/_2$ Jahren ist gar keine Fluorescenz zu erkennen und die Krystallmassen zeigen theils klumpige, theils strauchförmige und zierlich garbenförmige Anordnung.

4. Eine andere, ähnlich behandelte, aber nur mit einer Spur von Chininbisulfat versetzte Gelatineschichte wurde durch Schiefstellen der Glasplatte so gestaltet, dass oben eine fast unmerkliche, unten eine etwas dickere Lage erstarren musste. Im oberen Theil sind jetzt nach $1^1/_2$ Jahren sehr feine, im unteren grosse Krystalle in Haufen sichtbar. Die Schichte wäre zum Durchsehen leidlich geeignet, wenn nicht die eingelagerten Krystalle ihr im ganzen ein trübes Aussehen und eine mangelhafte Durchsichtigkeit verleihen würden. Fluorescenz ist an dieser Lamelle nicht mehr zu erkennen.

5. In einer Alkohol-Aether-(1 : 1)Celloidinlösung wurde Chinin. bisulf. unter Erwärmung saturiert gelöst, und nach dem Abkühlen von den ausgefallenen Krystallen abfiltriert. Das Filtrat enthielt also die bei Zimmertemperatur eben lösliche Menge des Salzes, fluorescierte schön hellblau und war nahezu klar. Die Schichte füllte den Boden eines Becherglases von 4 *cm* Breite in 1 *cm* Höhe. In etwa 1 Woche war der Aetheralkohol soweit verdunstet, dass die Masse consistent, aber allmählich trüb wurde. Nach 1 Monat löste sich der verbliebene Kuchen als zusammenhängende Haut vom Glase. Nach 3 Monaten bildete er eine etwas biegsame, beim stärkeren Abbiegen brechende und nur $^1/_5$—$^1/_2$ *mm* dicke Haut, welche am Rande an jenem Theile, welcher an der Seitenwand des Becherglases emporgeragt hatte, sehr durchscheinend und dünn war, am Grunde aber

schmutzigweiss und milchig trüb aussieht, so dass man durch die erstere Stelle gröbere Schrift lesen, durch die letztere Stelle aber Buchstaben gar nicht erkennen kann. Fluorescenz war noch in sehr geringem Grade verblieben. Krystalle waren mit freiem Auge keine zu erkennen, mit einer etwa 50fachen Vergrösserung jedoch wimmelte es im Sehfeld davon. Die Zwischenmasse wäre zum Durchblicken klar genug, aber die Krystalle stehen im Wege. Es fanden sich indessen nur eingebettete Krystalle, und keine freien an der Oberfläche. Jetzt nach $1^1/_2$ Jahren ist es ebenso, nur die Fluorescenz ist ganz geschwunden.

6. Chininbisulfat wurde in erwärmtem Xylol gelöst, und zwar 0·2 in 3 *g*, also etwa $6^1/_2$—7 %. Die Lösung war klar. Als sie aber längere Zeit gestanden war, fielen sichtbare Krystalle haufenweise zu Boden. Am anderen Tage wurde abfiltriert und wieder eine wasserhelle Flüssigkeit von $1^1/_2$—2 *mm* Höhe im Becherglase von 3 *cm* Breite erhalten. Fluorescenz zeigte sich keine. In 1 Woche war das Xylol verdampft und am Boden blieben spärliche Krystallreste, — viel weniger als vorher am Filter verblieben waren. Dies sollte nur ein Vorversuch für den folgenden sein, in welchem das Xylol die Hauptsubstanz eine Zeit gegen das zu rasche Austrocknen schützen sollte.

Es wurden nämlich 20 *g* destilliertes Wasser, 20 *g* Xylol, 1 *g* Gelatine und 1 *g* Chininbisulfat in ein Becherglas gethan und im Wasserbade gelöst. Nun zeigte sich eine doppelte Schichte, oben war das Xylol glänzend hell und sehr zart blauschillernd, unten die Gelatine leicht trüb und lebhaft blau fluorescierend. Schüttelte man, so bildete das ganze Gemenge für eine Weile eine gleichmässige bläuliche Emulsion. Am nächsten Tag war die obere klare Schichte ohne Schiller, die untere schillernde Schichte dagegen ganz trüb. Das blieb so, bis nach mehreren Tagen das Xylol verflüchtigt war. Nun wurde die 1 *cm* hohe gestockte Gelatineschichte, von oben allmählich nach abwärts zunehmend, durchaus hell und schön blau. Man konnte nun doch hoffen, die erwünschte chininhältige durchsichtige Membran zu erhalten, die bei Absorption des ultravioletten Lichtes klar und farblos bliebe, zum Durchsehen geeignet wäre und in dieser Form dann zum Zwecke des Lichtschutzes benützt werden könnte. Es kam jedoch anders. Allmählich erschienen an der Oberfläche Krystallklümpchen, die nahe dem Rande im Kreise vertheilt waren, allmählich sehr anwuchsen und mit dem Eintrocknen der Gelatinemasse schliesslich an der Becherwand zurückblieben. In der Gelatinemasse selbst erschienen dann garbenförmige und büschelige Krystallhaufen; die Masse trübte sich und setzte sich am Boden ganz fest zusammen. Nach drei Monaten haftete sie noch immer und liess sich erst nach einem weiteren halben Jahre im ganzen ablösen.

7. Von Chinidinum sulfuricum wurde 0·5 *g* in 20 *g* aqu. dest. mit

Zusatz von 3 Tropfen Salzsäure nahezu ganz gelöst, von den wenigen gebliebenen Krystallen abfiltriert und nun mit 1 *g* reinster Gelatine ins Wasserbad gesetzt. Die klare colloide Lösung wurde dann zu drei Versuchen verwendet: *a*) eine dünne Schichte, welche auf einen Objectträger gegossen, in wenigen Tagen starr geworden und eingetrocknet war, zeigte zwar keine Krystalle, war aber trüb von vielen colloiden Körnchen; *b*) eine dickere Schichte in einem Uhrglase trocknete nach 2—3 Wochen ein und zeigte in der kaum durchscheinenden bräunlichen Schichte einzelne und klumpig gehäufte Krystalle, die man mit freiem Auge nur vermuthen, mit einer Lupe aber gut sehen konnte; *c*) eine mehrere *mm* hohe Schichte in einem Becherglase brauchte viele Wochen Zeit zum Eintrocknen und zeigte ebenfalls reichliche Krystallhaufen, jedoch auch reichliche Schimmelansätze.

8. Eine schwache Gelatinelösung 1 : 1000 mit einigen Körnchen von Fluoresceïnkalium ergab eine canariengelbe, schön, grün fluorescierende Schichte, R. 7. s. von Farbe. Die Schichte trocknete allmählich ein, verlor viel an Fluorescenz und wurde anscheinend trüb. Nach 3 Monaten war zu erkennen, dass eigentlich die Grundsubstanz leidlich durchsichtig und nur schwach gelb wäre, wenn nicht sehr viele mikroskopische, dunkelrothe Krystalle in ziemlich gleicher Grösse und Vertheilung sie durchsetzen würden. Von diesen rührte also die makroskopische Trübung, die Behinderung der Fluorescenz und die zu saturierterem Gelb gesteigerte Färbung her. Nach $1^1/_2$ Jahren ist noch eine Spur Fluorescenz zu bemerken, sonst ist der Zustand derselbe. Es blieb also doch ein Minimum des Fluoresceïns in fester Lösung, das übrige krystallisierte innerhalb der Gelatineschichte aus.

9. Eine alkoholisch-ätherische Celloidinlösung 1000 : 1 Fluorescein ergab eine intensiv gelbe Flüssigkeit. In einem Becherglase trocknete diese durch Verdunstung allmählich auf etwa $^1/_2$ *mm* Dicke ein, löste sich nach 1 Monate vom Glase, hatte fast gar keine (nur spurweise) Fluorescenz, war von zahlreichen sehr feinen und gleichmässig vertheilten Krystallen durchsetzt, aber dabei so durchsichtig klar, dass man Schrift Nr. 1 lesen konnte, und war orangegelb R. 6. q—r. Nach $1^1/_2$ Jahren ist gar keine Fluorescenz zu entdecken, im übrigen ist der Befund derselbe.

10. Triphenylmethan konnte nicht in Gelatine gelöst werden. Dagegen wurde es in einer alk. aeth. Celloïdinlösung in $10^0/_0$iger Menge gut gelöst. Die Lösung wurde in einem Becherglase lange stehen gelassen. Innerhalb 4 Wochen trocknete die 1 *cm* hohe Flüssigkeitsschichte zu einer etwa 1 *mm* dünnen Lamelle ein, an der sich anfangs am Rande, dann allmählich immer mehr auch nach der Mitte zu Krystalle ansetzten. Nach 3 Monaten war die Lamelle von selbst abgefallen, verkrümmt, mit

sehr grossen Krystallmassen bedeckt, die an beiden Oberflächen massenhafte Buckeln und Wülste bildeten und sehr schwach violett schillerten. so dass man nicht beurtheilen konnte, wie die Grundmasse ohne diese Krystalle beschaffen ist. Jetzt nach $1^1/_2$ Jahren ist der Zustand derselbe.

11. Triphenylmethan wurde auch in Canadabalsam zu lösen versucht, in der Hoffnung, dass es beim Eintrocknen in diffuser Vertheilung verbleiben werde. Zu diesem Behufe wurde $0{\cdot}25\,g$ Triphenylmethan in ein kleines flaches Gefäss (von $30\,mm$ Breite und $5\,mm$ Höhe) gethan, mit der Absicht es später auch unter dem Mikroskope zu betrachten. Darauf wurde ein Gemisch von je $2\,g$ Canadabalsam und Xylol gegossen und unter Erwärmung umgerührt, bis das ganze eine gleichförmige, klare, flüssige und dabei lebhaft violett schillernde Masse bildete. Diese änderte sich im Laufe von Wochen nur langsam, war in 5 Wochen noch zähflüssig, aber bereits leicht trüb und weniger schillernd. Nach $^3/_4$ Jahren änderte die Schichte beim Umlegen des Gefässes ihre Form nicht mehr, nahm aber den Eindruck des Fingers noch auf. Jetzt, nach $1^1/_2$ Jahren, ist die Masse endlich ganz starr, sehr schwach gelblich, ganz durchsichtig, ohne jede Fluorescenz, am Glase noch fest haftend. In der Mitte der Schichte sind keine Krystalle zu finden, am Rande jedoch wimmelt es von solchen. Mit dem Spectrographen ergab sich das auf Taf. II, Fig. 28 abgebildete Spectrum. Dieses reicht über die M-Linie hinaus. Es ist also kein Triphenylmethan „starr gelöst" geblieben.

12. Ein Versuch mit Nitrobenzol, und zwar $1\,g$ auf $5\,g$ gelösten Celloidins, endigte auch negativ; das Nitrobenzol hat sich verflüchtigt und die erstarrte Schichte lässt das Licht wie andere Celloidinschichten hindurchgehen.

Aus diesen Versuchen geht hervor, dass erstarrende Lösungsmittel wohl einen Theil der gelösten Substanz am Auskrystallisieren hindern, aber im Laufe der Zeit in abnehmender Weise, so dass allmählich doch die frei werdenden Krystalle zunehmen. Es hat also den Anschein als ob sich, mit absorbierenden Substanzen in genügender Menge imprägnierte Lamellen aus Celloidin, Gelatine, Balsam u. s. w nicht in der Art herstellen lassen, dass sie klar bleiben und doch das Ultraviolett wegfiltrieren. Indessen könnte diese Meinung doch eine voreilige sein.

Aus den chemischen Jahresberichten ist nämlich zu ersehen, dass manche gewiegte Forscher den diesbezüglichen feineren chemisch-physikalischen Vorgängen nachzuspüren sich bemühen, und mit zunehmendem Einblick in diese Dinge könnte vielleicht doch das hier Gewünschte möglich gemacht werden. Es finden sich bereits allerlei wissenschaftliche Angaben, welche von Sachverständigen ausgenützt, dem Ziele näher brächten. Um den Einblick in die Sachlage zu erleichtern, sei einiges hier angeführt.

Auf eine eigenthümliche Erscheinung hat Stenger[1]) aufmerksam gemacht. Während wie H. W. Vogel gefunden, die auf Glasplatten verdunsteten Lösungen organischer Farbstoffe meist ein anderes Spectrum zeigen, als die Lösungen, ändert sich das Spectrum der Lösungen nicht, wenn man sie mit Gelatine, Leim, Stärke, Gummi versetzt und dann erstarren lässt. Nach Stenger ist in der Gelatinelamelle die Molekularaggregation die gleiche wie in der Lösung, und daher auch der Charakter des Absorptionsspectrums übereinstimmend. Der Farbstoff in seiner gewöhnlichen festen Form ist dagegen aus complicierteren Aggregaten aufgebaut und zeigt daher ein anderes Absorptionsspectrum.

Die Gelatine und das Celloidin sind (sammt dem Wasserglas, Eisenoxydul u. s. w.) als Colloide in Wasser quellbar. Es ist also diese Volumvermehrung eine Folge der capillaren Aufsaugung zwischen die Moleküle, die enorm gross sind.[2]) In der Wärme zerfallen diese Molekülcomplexe in kleinere und einfachere.[3]) Fremde Substanzen bringen die Lösung zum Stocken, wobei man es also mit einer gewebeartig ausgeschiedenen festen Substanz zu thun hätte, deren Zwischenräume mit Wasser erfüllt sind, welches capillar festgehalten wird. Durch Verdunsten lässt sich der grösste Theil dieses durch Capillaraffinität gebundenen Wassers entfernen; dort aber, wo die Zwischenräume des Gewebes sehr klein sind, findet eine Abgabe nur bei sehr energischer Trocknung statt. Eine gelatinierte Lösung ist ein Mittelding zwischen fest und flüssig, der Grösse der inneren Reibung nach mehr zu den festen Stoffen gehörig, durch Elasticität vom Brei verschieden. Sie hat aber doch die Eigenschaft, wie Flüssigkeiten, krystallisierte Körper zu lösen und ihnen freie Diffusion zu lassen. Diese Eigenschaften sind es, die unter anderen die Vortheile der gelatinierten photographischen Trockenplatten constituieren, — also eine hochwichtige Verwendung ergeben.[4])

Bedenkt man überdies, wie die physikalischen Eigenschaften der Stoffe mit ihrer Constitution zusammenhängen,[5]) indem die additiven Eigenschaften (Volumen, Refraction u. s. w.) den Atomen, die constitutiven (Lichtabsorption, optische Activität, Schmelzpunkt u. s. w.) den Molekülen,

---

[1]) Wied. Ann. 1888, Bd. 33, 583 (nach Landauers Spectralanalyse S. 60).

[2]) Schon bei Tannin 1100, Gummi 1800, Kieselsäure mindestens 49.000; Albumin diffundiert nicht.

[3]) Erwin Fraas, Elasticität von Gelatinelösungen, in Wied. Ann. 1894, S. 1074.

[4]) Aus Nernst, theoret. Chemie 383 u. ff. Vergl. auch S. 333 u. 167. — Weiters: E. Wiedemann u. G. C. Schmidt, über Luminescenz von festen Körpern u. festen Lösungen, in Wied. Ann. 1895, Bd. 56, S. 201.

[5]) Vergl. „Ueber die wichtigsten Beziehungen zwischen der chemischen Zusammensetzung von Verbindungen und ihrem physikalischen Verhalten“ von W. Herz in Breslau (Sammlung chemischer und chemisch-technischer Vorträge III. Bd., 7/8. H. 1898). Eine sehr lesenswerte Zusammenfassung.

und die colligativen (Krystallisation, Fluorescenz) der Häufung von Molekülen (physikalisches Molekül, dem das chemische zugrunde liegt) zukommen:[1]) so gewinnt man fast den Eindruck, als ob die von Stenger oben angeführte Aufstellung schon an sich eine nur vorübergehende Erscheinung betreffen würde. In der gestockten Gelatine ist innerhalb der capillarattrahierten Flüssigkeit die Möglichkeit gegeben, eine fremde Substanz so lange zu beherbergen, als diese Capillarität durch Verdampfen nicht aufhört thätig zu sein. Das Ausfallen der Krystalle aus Celloidin und Gelatine erklärt sich auf diese Weise von selbst.

Die Theorie der festen Lösungen, so schreibt neuestens G. Bodländer,[2]) hat bisher eine Bestätigung nur bei gewissen anomalen Mischungen gefunden, die mehr durch Absorption als durch moleculare Durchdringung entstanden zu sein scheinen.

Demnach wäre für unsere Zwecke auf diesem Wege nichts zu erreichen. Und doch müssen der Uebersichtlichkeit wegen noch die neuesten Angaben der Literatur referiert werden, da sie dem Vorherigen gegenüber wieder Aussichten eröffnen.

Liesegang beschreibt[3]) eine grosse Anzahl von Beobachtungen über die Verbreitung von Lösungen in Gelatinegallerte, über Reactionen zwischen zwei Lösungen, die sich in der Gallerte bei der Diffusion begegnen, und über Elektrolysen von Salzen, die sich in Gallerten befinden. Es treten hierbei zahlreiche interessante Erscheinungen auf, namentlich die Bildung gewisser Structuren in der vorher structurlosen Masse und die Entstehung von Niederschlägen nicht in zusammenhängenden Massen, sondern in einzelnen, scharf voneinander getrennten Schichten, zwischen denen sich kein Niederschlag befindet. Auch kann die Dissociation mancher Lösungen durch verschieden schnelle Diffusion ihrer Bestandtheile, namentlich von salzsäurehältigen Eisenchloridlösungen in den Gallerten verfolgt werden. Der Verfasser glaubt, dass solche Beobachtungen für die Erklärung der Entwicklung und der Lebenserscheinungen von Organismen von Bedeutung sein können.

Als chemische Fernwirkung[4]) beschreibt Liesegang weiters eine Reihe interessanter von ihm bei Diffusion einer Lösung von Argent. nitr.

---

[1]) Die Eigenschaft der Löslichkeit lässt sich, soweit der Verfasser die chemischen Publicationen zu übersehen vermag, noch nicht bestimmt einreihen, scheint auch kein einfach übersichtlicher Vorgang zu sein.

[2]) Ueber feste Lösungen, Neues Jahrbuch für Min., Geol. u. Paläont. 1898 Beilagebd. 12, p. 52—114, enthält eine eingehend kritische Darstellung des Gegenstandes nach den heutigen noch fragmentarischen Kenntnissen (ref. in Beibl. Wied. Ann. 1898, S. 745).

[3]) Naturw. Wochschr., 11. Bd, 353 (ref. im Chem. Centralbl. 1896 II. 524).

[4]) Monographie 1896, Düsseldorf (ref. im Chem. Centralbl. 1896, II. 885).

in chlornatriumhältiger Gelatine beobachteter Erscheinungen, welche beim Auftropfen auf die Gelatine entstanden. Auch die anziehende Wirkung zweier Verbindungen aufeinander (Kupferacetat und Pyrogallol) hat Liesegang studiert. Er weist schliesslich auf die Beziehungen dieser „chemischen Fernwirkung" zur physikalischen Chemie hin. Sie gibt eine Erklärung für Liebreichs todten Raum — zeigt, dass eine Anziehung der Jonen auch ohne Mitwirkung des elektrischen Stromes erfolgen kann: ein eiserner oder kupferner Nagel in Arg. NO_3 — Gallerte gestellt, bewirkt ausser Abscheidung von Silber eine starke Wasseransammlung, genau wie bei wirklicher Elektrolyse der Gallerte.

In einer amorphen colloidalen Substanz herrscht keine Ruhe, sondern es findet eine fortwährende Aenderung im physik. Molekularzustande und demzufolge auch in der Zusammensetzung statt. Diese Aenderung ist eine sehr langsame bei gewöhnlicher Temperatur und wird bei Zunahme der Temperatur beschleunigt.[1])

Tammann studierte die Krystallisation unterkühlter Schmelzen. Sie hängt von der Anzahl der ersten Krystallkeime ab und ausserdem von der Geschwindigkeit, mit der jeder Kern wächst. Wenn man eine Schmelze sehr schnell tief unter das Maximum der Kernzahl abkühlt, so erstarrt der Körper als Glas. Wahrscheinlich werden bei genügend schneller Abkühlung alle Stoffe als Gläser erhalten werden können. Es gelang Tammann von 153 org. Stoffen 59 durch sehr schnelle Abkühlung in Gläser überzuführen.[2])

Fluorescenz.

Es sei erlaubt, Folgendes in Erinnerung zu bringen. Absorption ist der Uebergang der Aetherschwingungen auf die gleichschwingenden Moleküle. Die Nebenschwingungen der letzteren können als Fluorescenz zur Erscheinung kommen. Jedenfalls steht die Fluorescenz und Phosporescenz der Körper mit der Absorption des Lichtes in Zusammenhang. Eine Anzahl von Stoffen hat die Eigenschaft unter dem Einflusse des Lichtes selbstleuchtend zu werden. Leuchten sie nur, so lange die Bestrahlung andauert, so bezeichnet man die Erscheinung als Fluorescenz. Leuchten sie auch nach Aufhören der Belichtung, so nennt man dies Phosphorescenz. Beide Erscheinungen gemeinsam bilden die Photoluminescenz. Fluorescenz ist bisher zumeist an Flüssigkeiten,[3]) Phosphorescenz nur an

[1]) J. M. van Bemmelen: die Absorption, Z. f. anorg. Chem. 1898, 20. Bd., S. 185 (ref. chem. Centralbl. 1898, 3. Mitth. u. 1899, S. 1149, 4. Mitth.)

[2]) Z. f. physik. Ch. Bd. 25, 441—79. 1898 (ref. Chem. Centralbl. 1898, I. S. 973.

[3]) Nicht ausnahmslos z. B. Flussspath, Uranglas. Auch die Krystalle von Phenantren und von Triphenylmethan fluorescieren etwas.

festen Körpern beobachtet worden. Die Strahlen, welche diese Erscheinungen hervorrufen, werden gemäss dem Princip von der Erhaltung der Kraft, absorbiert. Die fluorescierenden Körper liefern dem entsprechend Absorptionsspectren, und da sie die ultravioletten Strahlen in einem gewissen Umfange absorbieren, so fluorescieren sie sämmtlich im Ultraviolett.

Mit der Erscheinung der Fluorescenz hatten wir es in dieser Untersuchung vielfach zu thun. Zuerst war es die Eigenschaft der Fluorescenz selbst, welche beim Suchen nach Absorptionsstoffen die Hoffnung erweckte, das Ultraviolett könnte durch die betreffende Substanz absorbiert werden. da die Fluorescenz ein Product der weniger brechbaren Strahlen auf Kosten der empfangenen stärker brechbaren Strahlen[1]) von Seite der Substanz ist. Weiters ist die Fluorescenz zwar nur ein Antheil des verlorenen Lichtes, das den durch eine Kammerbrille Hindurchsehenden nicht direct betrifft. Da aber die Beleuchtung am Tage eine mehrseitige zu sein pflegt, so wird der Widerschein seitlichen Lichtes eine Fluorescenz auch aus dieser Richtung mit sich bringen, und wie Versuche mit solchen Brillen zeigen, sehr unangenehm empfunden werden. Dieser Unannehmlichkeit muss durch Verminderung der Fluorescenz abgeholfen werden. Es musste also betreffs der Hauptmittel versucht werden, bei welchen Concentrationsgraden die Fluorescenz relativ am schwächsten ist, und ermittelt werden, welche Behandlung der Substanzen dem Uebelstande am besten abhilft, um danach die Wahl zu treffen. Ausserdem regte sich der Wunsch, wenigstens bezüglich der zwei am meisten besprochenen Mittel, des Triphenylmethans und Chininbisulfats, über die Beschaffenheit des Fluorescenzlichtes selbst etwas zu erfahren. Die Kenntnis der reichen Literatur und des neuesten Standes der Theorien über diese Erscheinung war auch nicht zu umgehen.

Von den Mitteln, welche sich gegen Ultraviolett bewährten, war vor allem das Triphenylmethan, dann das Chininbisulfat, Aesculin und. wegen seiner leichten Erkennbarkeit durch die Farbe, das Fluorescein von Interesse. Die anderen Substanzen fluorescieren entweder gar nicht. oder in den verwendeten Lösungsmitteln nicht.

Aehnliche Untersuchungen wurden zwar von Anderen vielfach gemacht, aber nicht im Hinblick auf die hier obschwebenden Verhältnisse.

Es wurde eine Reihe von graduierten Reagensgläsern mit einem Diameter von $1^1/_2\,cm$ genommen, die Füllung mit einer sehr concentrierten Lösung der jeweiligen Substanz begonnen, und in jedem folgenden Glas die Menge des Lösungsmittels verdoppelt. Die so entstandene Reihe von hinsichtlich der Concentration abgestuften Lösungen wurde dann mit

[1]) Wenigstens für die hier in Betracht kommenden farblosen und gelben Substanzen.

der Magnesiumlampe[1]) aus $^1/_3$ *m* Entfernung und mit einem starken Brennglase (16·5 D) von grosser (5 *cm*) Oeffnung beleuchtet, dabei die Fluorescenz durch Beleuchtung von vorne und auch von oben beurtheilt. Zur Ergänzung wurde ebenso bei Tageslicht verfahren.

1. a) Fluorescein in Alkohol hat eine hellgrüne Fluorescenz. Es wurde eine Scala hergestellt, in der Fluoresceinkalium 1 : 1000 Alkohol als Ausgangspunkt diente. Da sich aber nachträglich zeigte, dass diese erste Lösung das saturierteste Fluorescenzlicht von den anderen, verdünnteren Lösungen hatte, so wurde ergänzend die Reihe nach rückwärts noch um drei Stufen vermehrt. Dabei kam man jedoch an eine feste Grenze der Untersuchung, denn es löste sich (Temperatur im Laboratorium 22° C) nicht mehr alles zugesetzte Fluorescein auf. Es fluorescierte eben die ganz saturierte Lösung des Fluoresceins in Alkohol am intensivsten. Die Reihe ist:

a —	1 : 125	Fluorescenz am dunkelsten gesättigt
b —	1 : 250	
c —	1 : 500	
1 —	1 : 1.000	
2 —	1 : 2.000	Abnahme langsam
3 —	1 : 4.000	
4 —	1 : 8.000	
5 —	1 : 16.000	
6 —	1 : 32.000	Abnahme schneller
7 —	1 : 64.000	
8 —	1 : 128.000	schwach fluorescierend
9 —	1 : 256.000	
10 —	1 : 512.000	noch kenntlich
11 —	1 : 1,024.000	kaum mehr kenntlich
12 —	1 : 2,048.000	
13 —	1 : 4,096.000	
14 —	1 : 8,192.000	gar nicht mehr fluorescierend.

Hier zeigte also die erste Lösung die intensivste Fluorescenz.

b) Zum Vergleich wurde noch eine alte wässrige 2% Lösung von Fluoresceinkalium, die zum Färben von Hornhautgeschwüren am Lebenden bereitgehalten wird, zu einer Reihe von Versuchen benützt. Es sollen nur die Hauptziffern erwähnt werden, da die Reihe schier endlos würde. Den Ausgang bildete 1 : 50. Diese Lösung war sehr dunkel braungelb, zeigte fast gar keine Fluorescenz und diese war auch sehr dunkel

[1]) Das Magnesiumband war 0·14 *mm* dick, 2·5 *mm* breit, rückte auf der Maschine 62—65 *cm* in einer Minute (leider nicht genug gleichmässig) vor u. stammte aus der Fabrik Hemelingen in Bremen.

grün. Von 1 : 200 an wuchs die Fluorescenz rasch und wurde schö hellgrün, etwas heller in der Nuance als die Lösung in Alkohol be gleicher Verdünnung. Am stärksten war die Fluorescenz bei 1 : 500 bi 2000. Dann nahm sie langsam ab bis 1 : 200.000, von da an rasche bis 1 : 2,000.000, blieb noch gut erkennbar bei 1 : 1000 Millionen, un erst bei 1 : 1 Billion schien es bei Tageslicht, als ob schon einige Phan tasie zum Erkennen einer Spur von grünlichem Schimmer nöthig wäre der indessen bei Magnesiumlicht doch wieder unzweifelhaft hervortra Bei dem oftmaligen Verdünnen können sich Ungenauigkeiten einge schlichen haben, aber eine erstaunliche Hartnäckigkeit der Fluorescen zeigte diese Lösung im Wasser doch gegenüber jener in Alkohol, di bei ungefähr 1 : 8,000.000 schon unmerklich geworden war.

Die Absorptionscurven solcher verdünnter Lösungen sind wahr scheinlich liegend und zeigen bei dem Absorptionsherd nahe F etwa Besonderes.[1]) Denn die Färbung dieser enorm verdünnten Lösung ist noc immer gelblich, und die Fluorescenz hört doch noch früher auf, als di letzte Spur der Farbe.

2. Triphenylmethan 4 : 10 Xylol bildete die Ausgangslösung eine anderen Untersuchungsreihe. Die Fluorescenzfarbe war ein Violett vo R. 22. in den Stufen n — s., je nach der Lösung und Schichte (letztere war bei den früheren Untersuchungen notiert worden).

1 —	4 : 10	
2 —	2 : 10	> stärkste Fluorescenz
3 —	1 : 10	
4 —	1 : 20	
5 —	1 : 40	
6 —	1 : 80	langsame Abnahme
7 —	1 : 160	
8	1 : 320	
9 —	1 : 640	
10 —	1 : 1.280	rasche Abnahme
11 —	1 : 2.560	nahezu keine Fluorescenz
12 —	1 : 5.120	
13 —	1 : 10.240	keine Fluorescenz mehr.
14	1 : 20.480	

Die stärkste Fluorescenz zeigt also eine Lösung von der Stärke 1 : 7 — In der Stärke der Lösung, wie sie für anaktinische Kammerbrillen pass ist die Fluorescenz geringer.

[1]) Ihre Spectren müssten mit Quarzapparaten, kurzer Exposition und gleichzeitige Darstellung des Spectrums des Himmelslichtes aufgenommen werden. Starkes Licht würd die zarten Unterschiede vernichten: es verhält sich damit ähnlich, wie mit dem Staub i der Luft, den man nicht im Sonnenscheine, sondern in der Dämmerung am besten sieh

3. Chininbisulfat in Wasser bekam rasch eine schwach gelbliche Färbung.[1]) Die Ausgangslösung war 1 : 10 (da 11—12% saturieren). Die Farbe der Fluorescenz ist das bekannte milde Blau.

1	—	1 : 10	∧ stetig zunehmend
2	—	1 : 20	
3	—	1 : 40	
4	—	1 : 80	starke Fluorescenz
5	—	1 : 160	> am stärksten
6	—	1 : 320	
7	—	1 : 640	etwas schwächer
8		1 : 1.280	ebenso
9	—	1 : 2.560	stark abgenommen
10	—	1 : 5.120	schwach
11	—	1 : 10.240	gar nichts.
12		1 : 20.480	

Die stärkste Fluorescenz zeigt eine Lösung von 1 : 200—240. Für Kammerbrillen könnte die Concentration 1 : 14 (frisch) oder 1 : 30 (alt) in Frage kommen. Diese fluorescieren viel weniger als weit schwächere Lösungen.

4. Aesculin in Alkohol. Die Substanz ist berühmt wegen der wasserblauen und den Verdünnungen hartnäckig widerstehenden Fluorescenz. Eine alte Lösung in Alkohol 1 : 200, die in der Flasche R. 6. t — u. gelb war, diente als Ausgang der Verdünnungen.

R. 8. s.	1	—	1 : 200	himmelblau, Stich ins Grüne
	2	—	1 : 400	
	3	—	1 : 800	
	4	—	1 : 1.600	sehr fluorescent
	5	—	1 : 3.200	am meisten fluorescent ⎫ helles
R. 13. u.	6	—	1 : 6.400	deutlich abnehmend ⎭ Cyanblau
	7		1 : 12.800	etwas violett
R. 13. v.	8	—	1 : 25.600	
	9		1 : 51.200	
	10	—	1 : 102.400	noch gut sichtbar fluorescent, hier am meisten violett
	11	—	1 : 204.800	
	12		1 : 409.600	
	13	—	1 : 819.200	schwach fluorescent
	14	—	1 : 1,638.400	noch etwas violett bis zum Schluss der ganzen Verdünnungsreihe.

[1]) 2 Jahre lang gestandene Lösungen werden etwa R. 8—9. t., und verlieren die Fluorenscenz nahezu vollkommen.

15 — 1 : 3,276.800
16 — 1 : 6,553.600
17 — 1 : 13,117.200 kaum mehr fluorescent
18 — 1 : 26,234.400 gar nicht fluorescent.
19 — 1 : 52,468.800

Die Farbe der Flüssigkeit wurde bei fortschreitender Verdünnung zunehmend grünlicher. Die Farbe des Fluorescenzlichtes änderte sich auch, von Blau in Violett. Ein kleiner Unterschied in seiner Farbe war auch, je nachdem man von oben einfach hineinsah oder dazu noch mit der Sammellinse horizontal in die unterste Partie hineinleuchtete; in letzterem Falle kam ein Stich von Grün hinzu, — jedoch nur in den ersten 4 Concentrationen. Gab man in jedes Glas einen Tropfen Ammoniak, so wurde die Fluorescenz lebhafter. Das Maximum war aber unter diesem Umstand bei der 7. Verdünnung, bei der 10. kaum mehr wahrnehmbar, und bei der 17. vielleicht sogar eine Abnahme gegen die obige Reihe, in welcher kein Ammoniak zugesetzt war; doch war dies nicht sicher festzustellen. Gab man statt Ammoniak einzelne Tropfen Salzsäure hinzu, so schwand die Fluorescenz überhaupt, wenn auch nicht bei allen gleich schnell. Der Unterschied beim Betrachten am Tageslichte und beim Magnesiumlichte war sehr auffallend zu Gunsten des letzteren.

Es lag keine Veranlassung vor, diese Untersuchung über die Intensität des Fluorescenzlichtes je nach den Concentrationen auf andere Substanzen auszudehnen. Vor den in dem Abschnitte „Folgerungen“ unter 2.—6. angeführten Stoffen fluorescierte in den für unsere Zwecke brauchbaren und hervorgehobenen Lösungen ausser den eben abgehandelten keine, es wäre denn, dass man auch das Petroleum in dieser Richtung untersuchen wollte. Aber Petroleum kommt für unsere Zwecke nicht in Verdünnungen in Betracht, auch ist seine Fluorescenz nicht besonders stark. Nitrobenzol, Ol. citri und cinnamomi, Chinidin sulf. in angesäuertem Wasser, die hellen Harze in Alkohol fluorescieren nicht; Quercitrin, Quercetin, Gelsemin, Phloridzin in Alkohol, Anthracen in Benzol und Fraxin in der unreinen Form, wie es vorlag, auch nicht.

Dass bei Lösungen von Substanzen mit abnehmender Concentration die Fluorescenz anfangs wächst und dann abnimmt, selbst bis Null, ist so zu erklären, dass die physikalische Molekel bei höherer Concentration complicierter ist, als in verdünnter Lösung. Ein und derselbe Körper fluoresciert umso leichter, je kleiner seine physikalische Molekel ist.[1])

Ueber die Fluorescenzhelligkeit von Lösungen hat O. Knoblauch[2]) Untersuchungen angestellt. Die Fluorescenzhelligkeit ist abhängig von der

[1]) Stenger über die Gesetzmässigkeiten im Absorptionsspectrum eines Körpers, Wied. Ann. 1888, Bd. 33, 577.

[2]) Wied. Ann. 1895, Bd. 54, 193.

gelösten Substanz, von der Concentration der Lösung und vom Lösungsmittel. Knoblauch hat 13 Substanzen (darunter die hier interessierenden Fluorescein, Chrysanilin, Aesculin, Phenantren, Anthracen und Petroleum) einzeln in 15 Lösungsmitteln (in abnehmender Reihe ihrer Dielektricitätsconstanten geordnet) durchversucht, die Resultate verglichen, und in einer Tabelle zusammengefasst. Aesculin fluoresciert am wenigsten in Aceton, Fluorescein und Chrysanilin in Methylalkohol, Phenantren in Aethylalkohol, Anthracen in Chloroform. Knoblauch zieht weitreichende Schlüsse aus diesem fein abgestuften Beobachtungsmaterial und stellt für die Fluorescenzhelligkeit einer Lösung eine Gleichung auf. Der gesammte Einfluss des Lösungsmittels auf die Fluorescenzhelligkeit einer gelösten Substanz (Leuchtenergieinhalt) setzt sich bei den Nichtelektrolyten aus vier, bei den Elektrolyten aus fünf Theilen zusammen (der Brechungsexponent des Lösungsmittels in zwei Beziehungen, auch die dielektrische Polarisierbarkeit des letzteren, die Concentration und die Beweglichkeit der gelösten Theilchen innerhalb des Lösungsmittels, und der Dissociationsgrad). Zwischen der Intensität des Fluorescenzlichtes und derjenigen des erregenden Lichtes besteht also Proportionalität, selbst wenn die Intensität des letzteren im Verhältnis 1 : 6400 (also durch sehr dunkle Gläser) verändert wird.

Für unsere Zwecke ergibt sich hieraus die Lehre, dass in rauchgrauen anaktinischen Schutzbrillen die durch das seitlich einfallende (unerwünschte) Licht erzeugte Fluorescenz weniger störend sein wird, als in farblosen, wenn sie auch nicht ganz zu wirken aufhören wird. Dies konnte durch einen directen Versuch mit zweierlei Brillen leicht constatiert werden.

Um dem Unbehagen, das durch diese Spiegelungsfluorescenz unter Umständen hervorgerufen wird, zu begegnen, musste man versuchen, ob es nicht gelänge, die Fluorescenz überhaupt ganz zu beseitigen. Aus verschiedenen Notizen in der Literatur ergibt sich, dass Aesculin und Fluorescein durch Ansäuern die Fluorescenz verlieren, ebenso Chininbisulfat sowohl in Wasser als in Alkohol durch Zusetzen eines Körnchen Kochsalzes.[1]) Das Chininbisulfat hatte auch in den Mischungen, die oben erwähnt wurden (Wasser, Alkohol, Benzol als Lösungsmittel), nicht mehr fluoresciert.

Am schwierigsten war die Sache mit dem Triphenylmethan, das doch im übrigen so vorzüglich unseren Zwecken zu dienen versprach. Lange und beharrlich fortgesetzte Versuche lehrten endlich den Ausweg finden. Ein Zusatz von Nitrobenzol benimmt der Lösung in Xylol (und

[1]) Chininbisulfatlösungen verlieren die Fluorescenz überhaupt durch Zusatz von löslichen Substanzen, die Haloïd-Jonen enthalten, so durch KCl, NaCl, Brk, KJ, HgCl, HgJ, u. s. w.

auch der in Alkohol) die Fluorescenz, ohne die Absorption sichtlic
ändern. Für die 25—35% Triphenylmethan-Xylollösung ist
Tropfen Nitrobenzol genügend, um in 10 *ccm* die Fluorescen
einem für unsere Zwecke vollauf genügenden Grade un
3 *ccm* die Fluorescenz gänzlich aufzuheben. Bei den Mischu
(siehe oben) war keine Fluorescenz, wenn Alkohol, Petrol, Xylol
Lösungsmittel dienten, bei der von Ol. citri nur eine Spur.

Um die Physiographie des Triphenylmethans möglichst zu ve
ständigen,[1]) versuchte man sein Fluorescenzspectrum zu bestimmen.
das Vorgehen gab die schon angeführte Abhandlung Knoblauchs
Wegweiser ab. Der Spectrograph wurde mit dem Collimatorrohr g
die vom Fenster her beleuchtete Substanz gerichtet. Das Glasgefäs
parallelen Wänden hatte eine Tiefe von 2 *cm* und eine Breite von
Es wurde so gestellt, dass der Reflex von den Glaswänden mögl
wenig in die Lichtspalte gelangen konnte. Um alles sonstige seit
Licht abzuhalten, wurde der Glasbehälter mit schwarzem Tuchpapie
allen übrigen Seiten umgeben. Für die Aufstellung wurde ein einfenste
Zimmer mit freier Aussicht gewählt. Der Spectrograph wurde seine
flexion wegen verhüllt. Nun wurde 5 Tage lang exponiert. Es ent
vom Reflexlichte des Gefässes ein sehr schwaches Linienspectrum zwi
den Linien F und H. Darauf wurde das Gefäss ohne an dasselb
rühren mit Triphenylmethan in Xylol 10 : 100 gefüllt und wieder 5
lang exponiert. Es entstand ein dem obigen ähnlicher Streifen, der
zwischen G und H dunkler war, ohne dass die Fraunhofer'schen L
an dieser Vermehrung des Lichteffectes theilgenommen hätten, denn
Fluorescenzlicht kann natürlich keine Linien zeigen; es ist eine V
derung des eintretenden Lichtes aus eigenem, inneren Vermögen
Substanz selbst. Beide Streifen finden sich neben einander auf T
Fig. 29 abgebildet. Ihr Unterschied ist eben das Spectrum des Fluores
lichtes. Dass es sich in 5 Tagen nicht stärker ausgeprägt hatte,
nicht verwundern, denn das Fluorescenzvermögen eines Körpers ist
Bruchtheil der Energie des absorbierten Lichtes, welcher von il
Energie des Fluorescenzlichtes umgewandelt wird. Nimmt man
dazu, dass uns die Lösung selbst wasserklar und hell erscheint, also
selbst die gesammte Absorption fast nur das Ultraviolett betrifft.

im vorhinein berechenbar, dass man lange exponieren muss, um nur überhaupt einige Wirkung zu erhalten. Auch kann man es kaum verhindern, dass die Platte im allgemeinen wie auch hier rauchig wird, von den kleinsten Bruchtheilen des verirrten Lichtes im Apparate selbst.

Auf dieselbe Weise wurde das Spectrum des Fluorescenzlichtes von Chinin bisulf. 0·5 *g* in 100 cm^3 Wasser aufgenommen. Dasselbe steht mit seinem Vergleichsspectrum auf Taf. II, Fig. 30. Ursprünglich standen diese sowie die obigen nicht nebeneinander auf der Platte, nur in der Reproduction mussten sie zusammengeschoben werden. Das von Chinin bisulf. hat seinen Fluorescenzlichteffect zwischen F und G.[1])

Vergleicht man die Fluorescenzspectren der beiden Substanzen, so findet man, dass das des Triphenylmethans mit der violetten Farbe, und das von Chininbisulfat mit der lichtblauen Farbe ihres Fluorescenzlichtes im Einklange steht.

Es sei noch auf die letzten Zusammenfassungen der Ansichten über den Vorgang bei der Fluorescenz kurz hingewiesen.

Licht wird in letzter Instanz durch schwingende Bewegungen veranlasst, welche die Molekeln des leuchtenden Körpers ausführen und in unbekannter Weise auf den Aether übertragen. Jeder fluorescierende Körper verhält sich, so lange er dem Einflusse des thätigen Lichtes unterworfen ist, wie ein selbstleuchtender. Man wird daher den Vorgang sich so vorzustellen haben, dass das einfallende Licht einen Theil seiner Energie dazu abgibt, die Molekeln in Schwingungen zu versetzen, und dass diese ihrerseits neue Vibrationen im Aether veranlassen, die als Fluorescenzlicht in Erscheinung treten.[2])

Dass die Fluorescenz mit der Concentration der Lösung abnimmt, lässt sich am besten so erklären, dass die Schwingungen der fluorescie-

---

[1]) In Vogels Spectralanalyse S. 341 steht: Es enthält das Fluorescenzspectrum des Chinins nach Stokes alle Strahlen von Roth bis F im Blau; es gibt ein continuierliches Spectrum mit einem Maximum der Helligkeit in Blau.

[2]) Winkelmanns Handb. d. Physik II. 469—486, enthält eine eingehende Darlegung der Fluorescenzlehre mit historischen Rückblicken und Literaturnachweisen aus der Feder von Stenger. Eine allgemeinere, aber musterhaft lichtvolle Darstellung ist die von O. Lummer in Pouillet-Müllers Physik, 9. Aufl. Nur die Hauptpunkte streifen Lommels und ebenso Rieckes Exp. physik, 1896. Sehr interessant sind die seither erschienenen Abhandlungen: Walter, die Aenderung des Fluorescenzvermögens mit der Concentration (die Fluorescenz wachse endlos mit der Verdünnung, nur die Absorption werde schliesslich gar so gering) Wied. Ann. 1888, Bd. 34, 1889, Bd. 36. Nachweis des Zerfalles von Moleculargruppen in Lösungen durch Fluorescenz und Absorptionserscheinungen (Messung der die verdunkelten Stellen im Absorptionsspectrum umgebenden Halbschatten) 1889, Bd. 36. — Dagegen schreibt Böhlendorff, dass die Halbschatten einer anderen Erklärung bedürfen. Wied. Ann. 1891, Bd. 43.

renden Moleküle durch die Nachbarmoleküle gedämpft werden.[1] [2]) Dass die Moleküle beim Schwingen eine Dämpfung erleiden, ist ein besonders fruchtbarer Gedanke.

Nach den Ansichten von E. Wiedemanns Schule müsste jeder Licht absorbierende Körper auch fluorescieren, sofern nicht die im Molekül durch die absorbierten Strahlen erregten Schwingungen durch die Dämpfung zu sehr abgeschwächt werden. Die Dämpfung erfolgt innerhalb des Moleküls oder durch die Wechselwirkung zwischen den Molekülen des fluorescierenden Körpers oder zwischen diesen und den Molekülen des Lösungsmittels. Weil bei den festen Lösungen Zusammenstösse zwischen den Molekülen, welche die Dämpfung bewirken, nicht stattfinden, so wird bei ihnen die Dämpfung am geringsten, die Fluorescenz, wenn eine solche eintritt, am stärksten sein. (Die Versuche mit festen Lösungen zahlreicher Anilinfarbstoffe in verschiedenen farblosen Substanzen, z. B. Hippursäure, Benzoësäure, Gelatine, Eiweis, Zucker u. a. ergaben in den meisten Fällen starke Fluorescenz.) Es lässt sich der Satz allgemein aufstellen, dass alle Körper fluorescieren, wenn man sie in das richtige Lösungsmittel einbettet.[3]) Die Farbe des Fluorescenzlichtes des gelösten Körpers ist unabhängig davon, ob das Lösungsmittel fluoresciert, und in welcher Farbe es fluoresciert. Die Farbe ist zuweilen von der Natur des Lösungsmittels unabhängig, variiert aber bei anderen Stoffen sehr wesentlich mit der Natur des Lösungsmittels. Die Farbe variiert zuweilen mit der Zeit, die nach der Erregung verflossen ist. Die Concentration der festen Lösung ist ohne wesentlichen Einfluss. Die Körper fluorescieren meist nur, wenn sie in festen Stoffen gelöst sind, nicht aber wenn sie von Wolle, Papier, Seide u. s. w. absorbiert sind.[4])

Nach R. Mayer[5]) sind gewisse von ihm als Fluorophore bezeichnete Atomgruppen als Ursache der Fluorescenz organischer Verbindungen anzusehen. Solche Gruppen sind meist sechsgliederige heterocyklische Ringe.

---

[1]) E. Wiedemann u. G. C. Schmidt in Wied. Ann. 1895, Bd. 56, S. 18: über Lichtemission org. Substanzen in gasf. flüss. u. festen Zustand, — u. S. 201: über Luminescenz von festen Körpern und festen Lösungen.

[2]) Lommel über . . . Dämpfungsconstante in Wied. Ann. 1895, Bd. 56, S. 741. („Die dunkeln Stellen im Absorptionsspectrum geben die Lage der ungedämpften Eigenschwingung der fluorescierenden Substanz an, und das Fluorescenzlicht ist die zu dieser Absorption gehörige gedämpfte Lichtemission".) — Dagegen spricht sich G. C. Schmidt aus, in Wied. Ann. 1896, Bd. 58, 103.

[3]) Der Verlauf der oben unter dem Titel „Feste Lösungen" angeführten Versuche spricht wohl anfänglich für diese Angaben, später aber nicht mehr, sondern eher dagegen.

[4]) G. C. Schmidt, Beiträge zur Kenntnis der Fluorescenz in Wied. Ann. 1896, Bd. 58, S. 108—130. (Ref. im Chem. Centralbl. 1896, II. 329.)

[5]) Festschrift d. techn. Hochschule, Braunschweig 1897. 155—205 (ref. im Chem. Cent

Es gehören hierher der Pyronring, welcher Träger der Fluorescenz in der Gruppe des Fluoresceins und des Xanthons ist, ferner der Ring aus der Gruppe des Anthracens, der Ring aus der Gruppe des Akridins, der Azinring in der Gruppe des Phenazins, der Oxazinring aus der Gruppe des Phenoxazins und auch der Thiazinring in der Gruppe des Thiodiphenylamins. Die Gegenwart der fluorophoren Gruppe bedingt für sich allein noch nicht die Fluorescenz. Es ist hiezu erforderlich, dass diese Gruppe zwischen andere dichtere Atomcomplexe, z. B. zwischen Benzolkerne eingelagert ist. Treten schwere Atome oder Atomcomplexe an Stelle von Wasserstoff in die Benzolkerne des Moleküls ein, so findet eine von der Natur und Stellung der Substituenten abhängige Schwächung der Fluorescenz statt, die eventuell bis zu deren Vernichtung geht. Dabei hat die Stellung der Substituenten den wichtigsten Einfluss, da nur bei ganz bestimmter Stellung der substituierenden Gruppen die Fluorescenz erkennbar wird, während bei anderer Stellung der Substituenten Fluorescenz gar nicht vorhanden oder nur sehr schwach ist. Dieselbe Substanz fluoresciert in gewissen Lösungsmitteln, in anderen nicht.

In einigen Fällen kann der Einfluss des Lösungsmittels auf elektrolytische Dissociation zurückgeführt werden, während in anderen Fällen diese bestimmt ausgeschlossen ist.[1]) Bei Verbindungen, die gleichzeitig Farbe und Fluorescenz besitzen, fallen die chromophoren (siehe Seite 565 des Buches) und die fluorophoren Gruppen nicht etwa zusammen, sondern sie bestehen nebeneinander. Beim Fluorescein ist die chinoide Kohlenstoff-Sauerstoffgruppe der Chromophor, der Pyronring der Fluorophor. Die früher wohl geäusserte Ansicht, die Fluorescenz sei der Beginn der Farbe, findet in der Constitution solcher Verbindungen keine Stütze.

Farbige Gläser.

Wenn man das Ultraviolett ganz vom Auge ausschliessen will, so gelingt dies ohne die geringste Aenderung im farbigen Spectrum mit einer 2·5 *mm* dicken Schichte von Triphenylmethan 35 : 100 Xylol in Form einer Kammerbrille. Die Fluorescenz kann man überdies durch eine kleine Zuthat von Nitrobenzol beseitigen. Dabei kann die Kammerbrille noch immer als farblos gelten. Das farbige Spectrum in seiner Gesammtheit gleichmäßig zu dämpfen, wird neben dem vorigen Resultate für viele Fälle auch noch nöthig sein. Dies kann man leicht und in beliebigem Grade erreichen, wenn man die Gläser der Kammerbrille von entsprechender neutralgrauer Farbe wählt.

Es erscheint nun von grösster Tragweite zu erforschen, wie sich diese Combination hinsichtlich der Wirkung zu den bisher verwendeten

[1]) Der specielle Nachweis dieser Behauptungen wird vom Verf. in Z. physik. Chem. 24. Bd., 468 S. 1897, geliefert (ref. im Chem. Centralbl. 1898 I. 5).

Lichtschutzbrillen stellt. Es soll daher im folgenden gezeigt we welche Aenderungen einfache graue Gläser, dann blaue Brillen, ferne gelben und schliesslich grau und gelb gemischte (**Ficuzal**) am Spec des Himmelslichtes hervorrufen.

1. **Graue Brillen** in drei Dunkelheitsgraden, aus der Rathenow'e Fabrik durch Calderoni & Co. in Budapest bezogen, hatten die folge Eigenschaften:

	Farbe		Gestattet das Sehen von	Himmelslic spectrum gebildet
	auf weisser Unterlage	beim Durch-sehen		
lichtgrau	R. 31. n	31. r	6/6	Fig. 31
mittelgrau	R. 31. h	31. m	6/7·5	Fig. 3
dunkelgrau	R. 31. b	31. f	6/10	Fig. 3

Diese Angaben bedürfen keines Commentars. Die Sehschärfe Untersuchers ist übrigens nahezu $^6/_5$, die Beleuchtung war Tages bei klarem Himmel zur Mittagszeit, das Zimmer hatte ein sehr gr Fenster mit freier Aussicht, die Sehproben waren die Wandtafeln L. Weiss. Die Exposition war 15 Minuten bei heiterem Himmel (30. März). Die Spalte war halb frei, halb mit dem Glase bedeckt. untere Seite jedes Doppelstreifens stammt vom frei einströmenden Li die obere ist durch die Absorption des Glases geschwächt. Wie wei zu beurtheilen.

Die Linien sind an diesen Bildern breit und verschwommen, die Spalte im Interesse des physikalischen Effectes auf 0·5 *mm* geö war. Dieselben Umstände gelten auch für die folgenden Spectralb farbiger Gläser.

Die allgemeine Lichtschwächung[1]) durch je eines dieser Gläse am besten an den helleren Stellen (des Negativs) zu beurtheilen, hier auch die Platte nicht voll lichtempfindlich ist. Dagegen musst Verlängerung des Spectrums in das Ultraviolett hinein am besten he treten, wenn man sie stark braun werden liess. Man erkennt leicht das

kein Zeichen totaler Absorption. Bei noch längerer Exposition wäre es länger geworden; bei kurzer Exposition wäre auch das des Himmelslichtes kürzer.[1]) Etwas Schwächung des Ultraviolett, und zwar von rechts nach links abnehmend, kommt schon der Glassubstanz als solcher zu (wie bereits ausgeführt worden ist).

Wir können also den Schluss ziehen, dass rauchgraue Gläser das Ultraviolett nicht speciell abschwächen.

2. Kobaltblaue Brillen in 3 Abstufungen, ebenfalls aus Rathenow bezogen, ergaben folgende Daten:

	Farbe		Gestattet das Sehen von	Himmelslicht-spectrum abgebildet in
	auf weisser Unterlage	beim Durchsehen		
lichtblau	R. 19—20. r—s	19—20. u	6·66	Fig. 34 a
mittelblau	R. 19—20. n—o	19—20. r	6·75?	Fig. 34 b
dunkelblau	R. 19—20. h—i	19—20. k	6·10	Fig. 34 c

Man kann den blauen Brillen eine wesentliche Schwächung des Absorptionsspectrums nicht zuerkennen soweit das Gebiet F bis N in Frage kommt. Beim dunkelsten Glase (Fig. 34 c oberer Streifen) müsste bei Eb noch eine besondere, wenn auch nicht sehr ausgiebige Schwächung zweifellos zu erkennen sein, da es als ein entschieden blaues Glas von Gelb etwas absorbieren muss.[2])

Angesichts dieser 3 Spectren darf man sich wohl mit Recht wundern, wenn jemand solche Gläser als allgemeinen Augenschutz verwendet wissen will.

3. Gelbe Gläser stehen jetzt gewiss im Vordergrunde des Interesses. Es musste eine ausgiebige Reihe geprüft werden. Herr C. Kratzmann, Leiter der hiesigen Anstalt für Glasmalerei, hatte die grosse Freundlichkeit, ein reiches Abfallmaterial zur beliebigen Auswahl zu stellen. Es sollten alle Helligkeitsstufen des reinen Gelb bis hinab zum dunkeln Gelb der Fieuzal'schen Brille vertreten sein. Nun ist aber der rein gelbe Farbenton in der Glasmalerei wenig in Verwendung, weil man, um die ästhetische Farbenharmonie aufrecht zu erhalten, die anderen Hauptfarben in zu grellen Nuancen anwenden müsste. Es mussten also die verbliebenen Lücken mit Nummern aus den Nachbarfarbentönen ausgefüllt werden.

[1]) Die bereits citierte Abbildung Eders über die Absorptionscurve der Bromsilbergelatineplatten (Handb. d. Phot. I. 242) macht das ganz klar.

[2]) Hätte man Platten, die in allen Theilen des Spectrums gleichmässig lichtempfindlich sind, so könnte man die Verhältnisse augenfälliger darstellen.

Die Reihe beginnt mit der hellsten Stufe, und die Gradation der Helligkeit ist in der 3. und 5. Columne nach der Radde'schen Farbenscala besonders ersichtlich gemacht.

Nummer	Aufliegend		Durchscheinend		Gestattet das Sehen von	Himmelslichtspectrum abgebildet	
	Farbenton	Helligkeit	Farbenton	Helligkeit			
1	10	u	11	< u		—	—
2	34—35	t	35	u—v	6/6?	—	Ueberfangglas
3	35—36	s	36	u		—	—
4	34—45	r	36	t—u		Fig. 37	—
5	35	q—r	35	t		—	—
6	35	q	35	s		—	—
7	6—34	o	6. u—34. r		6/6·6	Fig. 38	—
8	6—34	n	6. t—34. r			—	—
9	6	m—n	6. s—34. r			—	Ueberfangglas
10	6	m	6. r—34. r			Fig. 39	—
11	4	l	6	r	6/7·5	—	—
12	2—3	k	4—5	n		—	Ueberfangglas
13	3—4	ih	4—5	l		Fig. 40	—
14	4	gh	5—6	k		—	—
15	2—3	g	4—5	k	6 10	—	—
16	6—7	b- c	7	gh	6/12?	Fig. 41	—

Statt alle Spectren abzubilden, mögen 5 auf Tafel III. genügen. Sie zeigen immer gegenüber dem gleichzeitigen Himmelslichtspectrum wie das obere Ende des Spectrums allmählich kürzer und dabei vorauseilend nach Roth zu immer schwächer wird. Bei Nr. 4 (Fig. 37) ist davon erst wenig, bei Nr. 7 (Fig. 38) auch nicht viel, ja, noch weniger zu erkennen. Nr. 10 (Fig. 39) ist sehr viel stärker in der Wirkung, weil es Ultraviolett schon fast ganz absorbiert, und auch Violett und Blau viel mehr als seine Nachbarn, — das ist also eine Absorption, die nicht mehr ganz diffus auslauft, sondern einigermaassen an gewisse gelbe Oele und Terpene erinnert. Nr. 13 (Fig. [illegible] nicht mehr, das Blau und Grün [illegible] = 2·5 mm

dicken Glasplatte entnommen,[1]) welche[2]) als Fieuzal'sches Glasmaterial bezogen worden war. Man möge beachten, dass in ihrem Absorptionsspectrum keine Farbe ganz fehlt, was sie natürlich in gewissen Fällen sehr brauchbar macht, z. B. für aphakische Augen, deren sehr gelben Linsenkern sie in der Farbe vorzüglich ersetzt, und das Auge auch im allgemeinen vor grellem Licht schützt. Für die ersten Wochen nach der Operation lässt sich nichts rationelleres ersinnen, als eine solche Schutzbrille.[3]) Später müsste sie durch ein heller gelbes Convexglas ersetzt werden, vielleicht durch eine ganz dünne Schichte desselben Materials als Ueberfang auf der Fernbrille.

Könnte man alle 16 Nummern der spectrographierten Gläser sammt den Spectren hier vorführen, so wäre der Leser vielleicht erstaunt, wie wenige in der immerhin leidlich abgestuften, gelben Glasreihe in den Spectren entsprechen, welche Sprünge da in mancherlei Beziehung vorkommen, und wie sich hier ähnliche Verhältnisse wie an den gelben Oelen und anderen gelben Substanzen wiederholen. Es kommt eben nicht bloss auf die Farbe, sondern auch darauf an, womit die Gläser gefärbt sind, was in diesem Falle nicht ermittelt werden konnte. Nach den anderen Befunden, wie sie im vorgängigen Capitel „Durchsichtige gelbe Substanzen" mitgetheilt worden sind, ist aber der hier sich ergebende Schluss nicht einmal mehr überraschend. Wenn man viele solche gelbe Stoffe spectrographisch untersucht hat, so verliert man vollständig den Muth, aus der gelben Farbe für das Spectrum mehr vorauszusagen, als dass die obere Hälfte des farbigen Spectrums, und vielleicht das Ultraviolett in vorwiegendem Maasse, irgendwie geschwächt sein werden.

Da im Nachfolgenden die brechenden Medien des Auges abgehandelt und deren Absorption in Spectren nachgewiesen werden soll, so mag hier anticipiert werden, dass die menschlichen Linsen schon von Kindheit an gelblich sind und im Alter sehr gelb werden. Diesem Factum gegenüber muss nun der Rath, der in neuerer Zeit sich besonders dringend geltend macht, und demgemäss man als allgemeinen Lichtschutz gelbe Gläser verwenden soll, besonders gewissenhaft erwogen werden. Diese Erwägung möge nun, im Anblicke der Absorptionsspectren gelber Gläser,

---

[1]) Die Frauen nennen diese Farbe olivengrün, obwohl kein Grün dabei ist.

[2]) Von Paris, Société des lunetiers, rue Pastourelle 6.

[3]) Ein nicht fluorescierendes (!) Uranglas, dessen Absorptionscurve Eder in seiner (1894, Farbige Gläser u. s. w. unter Nr. 1 u. 2 auf S. 10) Abhandlung abbildet, würde die ultravioletten Strahlen noch energischer absorbieren und wäre eigentlich das richtige Schutzglas, wenn schon gelbe Gläser für nöthig gehalten werden. Eders erwähnte andere Absorbtionscurve zeigt, dass die Fluorescenz eines Uranglases an sich noch keine Gewähr für die Absorption des Ultraviolett bietet.

wie hier einige probeweise mitgetheilt sind (Fig. 37—41), statthaben. Wenn man eines dieser Doppelspectren betrachtet und sich vorhält, dass der im allgemeinen vor Licht zu schützende statt des Lichtes, wie es das Himmelslichtspectrum zeigt, jenes Licht empfängt, welches die andere Längenhälfte des Spectrums (die untere) anzeigt, so wird man sich gleichzeitig auch bekennen müssen, dass damit eigentlich kein allgemeiner, sondern nur ein einseitiger Schutz geboten wird. Die natürliche Harmonie der Spectraltheile wird jedenfalls gestört. Die anaktinischen Schutzbrillen, wie sie in diesem Aufsatze in Aussicht genommen sind, dürften dem natürlichen Bedürfnisse jedenfalls viel mehr gerecht werden. Aus diesem Gesichtspunkte mögen auch die hier noch folgenden ergänzenden Angaben betrachtet werden.

4. Gelb und grau gemischte Gläser hat Fieuzal in Anwendung gebracht.[1]) Es gibt deren flache und gewölbte, je nach Wahl. Die 3 Grade unterscheiden sich nur nach der Beimengung von Grau. Die dunkelste Nummer hat 1·5 *mm* dicke Gläser; die Farbe ist auf weissem Papier

	Farbe		Gestattet das Sehen von	Himmelslicht-spectrum abgebildet in
	auf weisser Unterlage	beim Durchsehen		
licht	R. 7. m	R. 35. q—r	6/6	Fig. 42 a
mittel	R. 7. i	R. 35. p	6/6·66	—
dunkel	R. 7. f	R. 35. n—o	6/7.5	Fig. 42 b

gelb R. 7. f., im durchfallenden Lichte grau-gelb R. 35. n—o.; man kann durch dieselbe 6/10 sehr gut, 6/7·5 eben noch, 6/6·66 kaum mehr lesen. Das variiert natürlich bei anderen, wenn auch genügenden Tagesbeleuchtungen einerseits oder im hellen Sonnenschein anderseits. Das Absorptionsspectrum steht auf Taf. III, Fig. 42 b. Es war $1^1/_2$ Stunden lang exponiert. Der obere von dem Doppelstreifen ist Himmelslicht allein, der untere nach dem Durchgange des Lichtes durch die Brille. Im Spectrum ist F—G ziemlich schwach, G—H sehr schwach, und darüber das Ultraviolett noch mit einer Spur vertreten. Bei kürzerer Exposition, z. B. $^1/_2$ Stunde lang, erscheint in diesen Theilen des Spectrums überhaupt noch gar keine Spur des durchgelassenen Lichtes, wie mannigfach versucht wurde.

[1]) Vergl. Revue d'hygiène 13 année 1881 p. 951 et 955. — Bulletin de la clin. ophth. nat. Tome III. 1885. — S. auch Cohn Hygiene d. Auges 1892, S. 646. eigentlich von S. 642 an. — Herrn Prof. E. Valude sei für die gütige Zusendung und Überlassung des Heftes aus der Clin. ophth. besonders gedankt.

5. Graue Brillen mit eingeschlossenen Flüssigkeiten, welche das Ultraviolett ganz absorbieren, sind als allgemeine Schutzbrillen hier in Aussicht genommen. Eine in Rathenow mit Wasserglasverkittung angefertigte Kammerbrille hatte ein äusseres mittelgraues Glas. Sie hatte relucent eine Färbung von R. 31. h—i., translucent R. 31. n—o. Man konnte 6/8·57 gut lesen. Ihr Absorptionsspectrum, im leeren Zustande gewonnen, steht auf Taf. III, in Fig. 44 a. Nach dieser photogr. Aufnahme der leeren Brille wurde dieselbe mit Triphenylmethan 35 : 100, Xylol (ohne Nitrobenzol-Zuthat) gefüllt und die infolge der 2·5 *mm* dicken Schichte des erwähnten Mittels vermehrte Absorptionsfähigkeit neuerdings spectrographisch geprüft. Das erhaltene Spectrum ist auf Taf. III in Fig. 44 c abgebildet, um den Unterschied vom einfachen Mittelgrau (44 a) und von der farblosen Triphenylmethanbrille (44 b) zu zeigen. Der Doppelstreifen (am 6. Nov. 1898 bei klarem Wetter und sehr leicht weissbewölktem Himmel in $1^1/_2$ Stunden aufgenommen) zeigt in seiner oberen Längenhälfte das Spectrum des Himmelslichtes, in der anderen das Absorptionsspectrum, worin alles Ultraviolett an der Linie H abschneidet und sonst am farbigen Theile des Spectrums ausser einer allgemeinen Schwächung des Lichtes nichts geändert ist. Die Schwächung des letzteren Abschnittes durch die graue Farbe des Glases kommt übrigens hier an dem Bilde nicht zur deutlichen Erscheinung, weil die Exposition sehr lang war,[1]) es sollte eben ein Gegenstück zur Ficuzal'schen Brille sein. Bei kurzer Exposition würde sich die Abschwächung durch das Grau deutlich zeigen. Aber auch an dieser Platte könnte man noch den Unterschied deutlich machen, wenn man ein Positiv anfertigen würde. Denn da würde bei langer Exposition dieser Streifen weniger lichtstark werden, als sein Paar. Das Negativ und das Positiv verhalten sich auch hierin umgekehrt.[2])

6. Grüne und rothe Gläser wurden wohl auch untersucht (mit 3-orthochromen Lumière-Platten), doch geht deren Besprechung über den Rahmen dieser Abhandlung. Es sei nur kurz erwähnt, dass die für den Sehversuch angenehmsten Gläser französischen Ursprungs waren, und zwar die folgenden: Ein zart rothes Glas, das aufliegend carmin R. 28. l., und im durchfallenden Lichte carminpurpur R. 26. q. war, ein Sehen von v. = 6/7·5 gestattete, und als Brillenglas in ein Gestell eingeschnitten

[1]) Für geringe Lichtreste ist langes Exponieren, für geringe Lichtabgänge ist eine kurze Aufnahme der richtige Vorgang, wenn ihr Vorhandensein überhaupt nachgewiesen werden soll. Hier kam es jedoch nicht darauf an.

[2]) Diese Kunstgriffe sind ein Mittel, um die Unvollkommenheiten der Platten mit Rücksicht auf den physikalischen Beweis einigermaassen wettzumachen. Vergl. hierüber auch „Das photogr. Reciprocitätsgesetz" in H. W. Vogels H. d. Ph. II. 1894, S. 65 u. ff.

und auf der sonnenbeglänzten Strasse stundenlang getragen, einen sehr angenehmen Eindruck machte ohne wesentliche Nachwirkungen beim Abnehmen. Ferner ein mittelgrünes Glas, relucent R. 15—16. i., translucent R. 15—16. o., mit einem möglichen v. = 6/7·5. Endlich ein lichtes bläulich grünes Glas, relucent R. 15. r., translucent R. 16. s., mit möglichem v. = 6/6, das beim Gebrauch auf der Strasse sich auch nicht übel bewährte. Beide, das rothe und das grüne, hatten aber ein im Ultraviolett nur wenig verkürztes Spectrum,[1]) trotzdem es nur etwa halb so intensiv wie das vom Himmelslicht war. Uebereinandergelegt ergaben diese beiden Gläser ein Grüngrau von R. 37. m. Vom rothen Glase steht das Spectrum auf Taf. II, in Fig. 35, und vom dunkleren grünen Glase auf Taf. II, in Fig. 36, abgebildet. Mit solchen Gläsern kann man demnach die Lichtwirkung (wie mit jedem Durchleiten des Lichtes durch farbige Substanzen) abschwächen. Aber wie es mit dem Ultraviolett steht, kann man erst nach spectrographischer Prüfung jedes einzelnen Falles erkennen.

7. Da Widmark mit berussten Platten vielfach experimentiert hat,[2]) so schien es interessant, zu erfahren, wie dergleichen Russschichten sich physikalisch im Lichte verhalten. Eine interessante Abhandlung von J. Stark[3]) behandelt die räumlichen Verhältnisse der Russkörnchen, wie sie sich aneinander lagern und aufbauen, indem sie verhältnismässig grosse lufthaltende Zellenräume wandartig begrenzen und einwölben. An der Oberfläche solcher Schichten, die rauh sind, entstehen Newton'sche Interferenzringe, und das Licht wird elliptisch polarisiert. Später wird Feuchtigkeit absorbiert.

Da ausser in den Widmark'schen Versuchen die Berussung auch deshalb Interesse hat, weil es ein überall leicht verwendbares und handliches Mittel ist, um sich vor grellem Lichte zu schützen, indem man Brillengläser, Glasscherben u. s. w. an einer rauchenden Flamme mit einer beliebig dicken, gegen Licht schützenden Schichte überziehen kann, so wurden über die Luftdurchlässigkeit einige Versuche gemacht.

Gewöhnliche Objectträger wurden über dem Cylinder einer photographischen Petroleumlampe mit Siebdeckel, hin und her bewegt, und zwar möglichst gleichmässig, im Rythmus des Pulsschlages, 1 bis 10mal. Auf diese Weise wurden annähernd gleiche Abstufungen der Berussung

---

[1]) Man findet Absorptionsspectren in Eders „Farbige Gläser u. s. w." skizziert. Man betrachte Fig. Nr. 1 als Spectrum eines Goldrubinglases, das reichliches Ultraviolett durchlässt. Kriemes glaubt (a. a. O.) durch rothe Substanzen gegen Ultraviolett zu schützen, was aber nicht immer der Fall ist.

[2]) Beitr. z. Ophth. 1891, XVI. u. XVIII.

[3]) Untersuchungen über Russ: Wied. Ann. 1897, Bd. 62, 352—367.

erzielt. Die 5. Stufe liess nur mehr 6/60 erkennen, aber gegen den Himmel gewendet noch die Gestaltung der Wolken, auch sonst die Gegend in brauner Färbung noch leidlich erkennen. Die 10. Stufe liess nur mehr die Sonne als düsterrothe Scheibe, aber sonst nichts weiter unterscheiden: alles schien in Dunkel gehüllt.

Diese Stücke wurden auf die halbe Lichtspalte des Spectrographen gelegt und in bekannter Weise, mit dem freien Himmelslichte der anderen Hälfte gleichzeitig, exponiert. Die hellere Platte zeigte in ihrem Spectrum noch einige Lichtwirkung ($^1/_3$—$^1/_4$) bei F—G, fast keine mehr bei H, und ins Ultraviolett reichte ein kaum erkennbarer Rest noch ungefähr bis L hin. Die dunklere Platte, deren Spectrum auf Taf. III, Fig. 43 steht, hatte noch geringere Lichtwirkung, wie man aus der unteren Hälfte des horizontal gestellten Streifens ersieht.

Man wird nicht verkennen, dass beim Gebrauche solcher berusster Lamellen die Deutlichkeit des Sehens rascher abnimmt, als der Lichtschutz zunimmt. Auch zeigt sich keine scharfe Grenze des Spectrums gegen das Ultraviolett. Für den Augenschutz kann es also nur ein Nothbehelf sein. Sehr ähnlich dürfte es sich auch mit Schleiern, als Schutzmittel gegen Ultraviolett oder starkes Licht im allgemeinen, verhalten.

8. Um sicher zu sein, dass die Vertheilung der lichtabwehrenden Schichte eine gleichmässige geworden ist, wurde statt der Berussung mit photogr. Trockenplatten eine graduierte Reihe von grauen Schichten hergestellt. Herr Assistent Dr. Kornel Scholtz übte sich darauf ein, den Schieber einer Cassette mit gleichmässig ausgeführtem Rucke auf Commando zu öffnen und plötzlich wieder ganz zu schliessen. Ein Auerbrenner diente in 3 Meter Entfernung zur Bestrahlung. Es wurde laut von 1—15 gezählt. Der Anfang des Zählens diente zur Schärfung der Aufmerksamkeit. Bei 11—15 wurde je $^1/_5$ der Cassette mehr geöffnet und dann plötzlich zugeklappt; hernach wurde entwickelt und fixiert. Man erhielt 5 Abstufungen der Lichtwirkung. Sie waren R. 31 (neutralgrau) b, d, g, k, m. Es wurde dann die Sehschärfe mit ihnen bestimmt und ihr Spectrum aufgenommen. Mit b und d konnte man aus dem Fenster nur die Gegend in Umrissen, im Zimmer gar nichts erkennen. Mit g war v = 1 60, mit k v = 4 30, mit m v = 6 60. Im ganzen konnte man also im Verhältnis zu grauen Brillen mit diesen Platten nur wenig erkennen. Man könnte sie mit Lack oder Paraffin bestreichen und Stücke zum Augenschutz verwenden. —

In Bezug auf alle diese Mittel für den Lichtschutz wäre zu wünschen, dass ihre Graduierung nach physikalischen Principien geregelt werden könnte. Wie die Fabrikanten in Bezug auf das graue Glasmaterial vorgehen, müsste natürlich vor allem physikalisch controliert werden. Einen

wirklich wissenschaftlichen Stand der Angelegenheit[1]) würde man erreichen, wenn man nicht nach ocularer Schätzung, nicht nach Farbenscalen, nicht mit Sehprüfungen vorgienge, sondern eine einheitliche stätige Lichtquelle hätte, den Lichtabgang in allen Wellenlängen durch die parallele gleichzeitige Aufnahme mit dem ungeschwächten Spectrum objectiv darstellen würde,[2]) und diese Relationen der optischen Exstinction dann mit Präcisionsinstrumenten, in ähnlicher Art, wie der schon erwähnte bahnbrechende Vorgang von Th. Simon, bestimmen würde.

Bisher wurde aus Mangel an einer sicheren physikalischen Basis nur aus der physiologischen Wirkung (wie hier wiederholt, besonders rücksichtlich der gelben Substanzen und Gläser gezeigt wurde) zurückgeschlossen. Da die bisherige Basis schwankte, konnten die Indicationen in den klinischen Fällen natürlich auch nur schwankende sein. Volle Sicherheit wird man auf diesem Gebiete ohnehin erst erreichen können, wenn der Sehact selbst enträthselt sein wird. Bis dahin bietet sich statt dem empirischen Wege der vergangenen Zeiten, allenfalls ein versuchsweises Herumtasten auf Grund fragmentarischer Kenntnisse, wie es Pergens[3]) in sonst anerkennenswerter Weise gethan hat; — aber auch da sollten erst die physikalischen Vorkenntnisse geklärt sein. Zu dieser Klärung bietet die Spectrographie Aussichten.

Die Medien des Auges.

Fragt man danach, welches Licht die Stäbchen und Zapfen der Netzhaut zur weiteren Verarbeitung empfangen, so ist nicht nur die Beschaffenheit der strahlenden Energie, wie sie den Lichtquellen entströmt, sondern auch deren Schicksal beim Passieren aller zwischen der Lichtquelle und der gedachten Netzhautschichte liegenden Medien vorher zu ergründen. Diese Untersuchung wäre lückenhaft, wenn sie sich nicht auch auf die Absorption in den Medien des Auges erstrecken würde (mit Ausserachtlassung der Wärmestrahlung).

Von Brückes (1845) u. Donders' (1853) erster Bearbeitung dieses wissenschaftlichen Stoffes angefangen bis Chardonnet (1883) waren solche Untersuchungen mühsam und das Ergebnis nicht immer übereinstimmend.

---

[1]) In ophthalmologischen Werken konnte weder über die Erzeugung noch über das Historische der Sache Aufklärung gefunden werden.

[2]) Die Doppelaufnahme könnte selbst bei der postulierten einheitlichen Lichtquelle nicht erlassen werden, weil der photochemische Process durchaus keinen einfach taxierbaren Vorgang bildet. Es wurde auch hier genugsam darauf hingewiesen. Abgesehen von den umfangreichen Handbüchern der Photographie Eders u. Vogels, ersieht man das am bequemsten aus dem Capitel „Photochemie" in Nernsts theoret. Chemie S. 678—689 oder in Ostwalds allgem. Chemie, I. Bd., S. [illegible] 2. Auflage.

[3]) Klin. Monatsbl. f. Augenh. 1897, [illegible]

Seit Chardonnet photographische Platten anwandte, konnte man mit grösserer Sicherheit arbeiten. Eine Uebersicht über die Leistungen und eine Darlegung des Standes der Anschauungen bis zu Widmark selbst findet sich in dessen „Beiträgen zur Ophthalmologie".[1]) Seither ist kaum etwas Neues hinzugekommen.[2]) Helmholtz sagt, dass die Hornhaut und Linse des Auges einen ziemlichen Grad von Fluorescenz besitzen, wenn violettes oder überviolettes Licht auf sie fällt; sie strahlen dabei weissblaues Licht aus, ähnlich dem der Chininlösungen; fluorescierende Körper aber absorbieren stets merklich die Strahlen, durch welche ihre Fluorescenz erregt wird. Widmark constatiert, dass das Absorptionsspectrum der Hornhaut und des Glaskörpers bei den vier Vertebratenclassen an einer Grenze aufhört, welche für jede Art wechselt, und das Gebiet zwischen den Linien R und U umfasst; dass das Kammerwasser die ultravioletten Strahlen nicht merkbar absorbiert; dass das Absorptionsvermögen der Linse bei verschiedenen Arten und Altersstufen (z. B. beim Ochsen und beim Kalb) wechselt, ja sogar bei den einzelnen Individuen sehr verschieden ist; beim Menschen beginnt die Absorption der Linse unmittelbar ausserhalb der Linie H und nimmt schnell gegen die Linien L—M hin zu.

Vom Menschen in verschiedenem Alter ist in Bezug auf diese Frage noch wenig die Rede gewesen, auch sind spectrographische Belege nicht mitgetheilt worden. Und doch fällt es auf, dass Linsen betagter Menschen nicht fluorescieren, in mittleren Jahren ungleich stark fluorescieren, dafür aber gelb sind. Die Gelbfärbung ist auch sehr verschieden, manchmal schon bei Kindern spurenweise vorhanden, im Alter mitunter sogar sehr dunkel, — wie das nicht nur an Kataraktkernen auffällt, sondern jetzt (wo wir nach Sattler die ungetrübten Linsen myopischer Augen gleich im ganzen zu entfernen suchen), auch an jugendlicheren Personen reichlich beobachtet werden kann.

Jetzt, wo durch den Spectrographen die Untersuchung leichter und sicherer geworden ist, dürfte es gerechtfertigt sein, auf diese Verhältnisse einzugehen. Umsomehr, als sich reichliche Gelegenheit bietet, am Menschen selbst die ergänzenden Untersuchungen zu machen, indem man die Grenze des farbigen Spectrums zuerst am Lebenden bestimmt, dann die herausgenommene Linse spectrographiert und schliesslich am linsenlosen Auge abermals versucht, wie sich die Grenze des farbigen Spectrums nun verhält.

---

[1]) 1891, bei Veit & Co., XVIII. Abh. S. 464 u. ff.

[2]) In Helmholtz' physiol. Optik I. Aufl. S. 272 ist die Literatur im Texte angeschlossen, in d. II. Aufl. ist sie in den Anhang aufgenommen. In letzterer wird dieser Gegenstand selbst auf S. 283 im § 19 abgehandelt.

1. Hornhaut. Die Hornhaut eines 44jähr. Mannes wurde einen Tag nach dem Tode abgetrennt, und mit Einkerbungen versehen, flach auf die Hälfte der Spectrographenspalte gelegt. Das Spectrum steht auf Taf. III, Fig. 45 abgebildet, — die obere Hälfte zeigt das Spectrum des durch die Cornea, die untere Hälfte das des frei eingetretenen Himmelslichtes. Es ist kaum einiger Unterschied der beiden zu bemerken.

Die Hornhaut zeigte keine Fluorescenz bei gewöhnlicher Beleuchtung, und war tadellos durchsichtig.

Ueberhaupt ist die Hornhaut im allgemeinen so wenig fluorescent, dass man auch bei Operationen nie etwas davon bemerkt. Das vorgeführte Spectrumbild bekräftigt diesen Ausspruch: betrachtet man es und vergleicht die Bilder der 38 Fälle von Hagenbach (S. 476) damit, so kann man beruhigt sein, dass kein Versehen vorliegen kann. Bei so viel durchgelassenem Lichte kann unmöglich so viel zurückbehalten worden sein, um Fluorescenz entstehen zu lassen.

In jüngeren Jahren ist einige Fluorescenz vorhanden und trägt etwas dazu bei, wenn auch nur in geringem Grade, dass das Ultraviolett von der Netzhaut abgehalten wird. Für die Zwecke dieser Untersuchung kann man von der allenfalls vorhandenen geringen Fluorescenz und Absorption durch die Hornhaut getrost absehen.

Im allgemeinen wissenschaftlichen Interesse jedoch müsste diese Detailfrage mit Quarz-Spectrographen genauer studiert werden.

2. Kammerwasser. Von demselben hat noch nie jemand behauptet, dass es nachweisbar absorbiere oder fluoresciere, — es lässt das Licht unverändert hindurchgehen. Man konnte auch nicht erwarten, dass durch neuerliche spectrographische Versuche ein anderes Resultat herauskommt. Indessen wurde doch, der Vollständigkeit halber, spectrographiert; umsomehr als ein Nebenzweck dabei verfolgt werden konnte.

Es war ein Auge mit einem Pterygium nasalwärts, einem bogenförmigen breiten Hornhautgeschwür temporalwärts, und einer leichteren Iritis mit Kammerwassertrübung. Die 28 J. alte Person K. H. war am Vortage gestorben. Das Kammerwasser war etwas gelblichtrüb und wurde in einer Eprouvette aufgefangen und in einer 3—3½ *mm* dicken Schichte vor die halbe Lichtspalte gebracht. Das Spectrum ist auf Taf. III, Fig. 46 abgebildet, als obere Längshälfte mitsammt dem unteren Streifen vom Himmelslicht. Man sieht eine ganz kleine Differenz. Diese erstreckt sich tiefer gegen H und G als man meinen würde, kommt bei Erzeugung eines nur mässig dunklen Positivs zur Erscheinung und stammt nicht vom Kammerwasser selbst, sondern von der Trübung durch das Exsudat her.

3. Linse. Es wurden von 15 Individuen verschiedenen Alters untersucht und im ganzen 32 Spectren mit gleichzeitigem Himmelslicht-Streifen (hievon 1 Ausnahme) aufgenommen. Alle Linsen verschrten

Kapsel. (Die Versuche mit einzelnen Theilen, Kernstücken u. s. w. werden vielleicht für sich zur Veröffentlichung kommen, bleiben aber derzeit noch ausser Betracht). Vier davon sind auf Taf. III abgebildet, und zwar von einem Neugeborenen:

im Alter von 0 Jahren (Fig. 47) ferner von Leuten
„ „ „ 24 „ (Fig. 48)
„ „ „ 54 „ (Fig. 49)
„ „ „ 75 „ (Fig. 50)

Die Linse des Neugeborenen war sozusagen farblos, eine minimale Spur von Gelb wurde von manchen Beschauern zugegeben, von andern geleugnet. Die Dimensionen waren 6 *mm* Breite und $4^3/_4$ *mm* Dicke, die Brennweite betrug 2—3 *mm*! (Man konnte in solcher Entfernung der Linse die kleinste Schrift klar sehen.)[1] Das ganze Auge war tadellos klar (Jänner 1898). Die Fluorescenz war besonders lebhaft, der Farbe nach R. 18—19. u. (vielleicht auch 17. u. nicht ganz ausgeschlossen).

Die Linse des 24jährigen Mädchens war gelblich < R. 7. v., fluorescierte ziemlich deutlich; jene des 54jähr. Mannes war rothgelb R. 5. u—t., und fluorescierte nicht; die des 75jähr. Mannes war gelb R. 6. u., 10 *mm* im Durchmesser, wovon $5^1/_2$ *mm* auf den Kern entfielen (wie die nachherige Maceration erwies) und fluorescierte gar nicht. An dem Spectrum der letzteren Linse[2] reicht die Absorption am weitesten herunter, wie besonders ungefähr in der Mitte des Streifens, wo die Mitte des Kernes auflag, zu erkennen ist, — an den Rändern weniger, weil da die Aequatorialtheile anlagen. Da der Körper der Linse nicht genügend flach der Spalte anlag, wurde zur Sicherung des Effectes gegen falsches, nebenher eingedrungenes Licht ein Kranz von Watte angelegt.

Mit Ausnahme der Linse des 75jähr. Mannes und der Neugeborenen war das Absorptionsspectrum aller Linsen, ob jung oder alt, nahezu gleich. Diese Gleichheit gieng so weit, dass die Abweichungen unter einander geringer waren, als die bei verschiedener Exposition gewonnenen, mehrfachen Bilder der einzelnen. Auch innerhalb der ersten 3 Tage nach dem Tode (im Winter) trat bei allen, und innerhalb einer ganzen Woche bei den meisten kein Unterschied im Spectrum ein. Das Spectrum hört erst auf lebensgetreu zu sein, wenn die Fluorescenz abnimmt und die Durchsichtigkeit einer erkennbaren Trübung

[1] Das würde einer Refraction bis zu 500 D gleichkommen. Vergl. Axenfeld in Zeitschr. f. Ph. u. Ps. d. Sinnesorgane 1897, Bd. 15.

[2] Diese Figur hat keinen parallelen Himmelslichtstreifen; die ganze Spalte wurde mit der Linse belegt, damit der Unterschied im Lichtdurchlasse des Randes und der Mitte der Linse zur Ansicht gelange. Bei den jüngeren Linsen konnte hievon eher abgesehen werden und die Herstellung des Vergleiches mit dem Himmelslichtstreifen bevorzugt werden.

gehören zu den besten Bildern der Sammlung. Keines stellt W
andern ab.

Dem Alter nach folgen die einzelnen Personen: 3 Neuge
1 zehntägiges Kind; 17jähr. (farblos); 18jähr. (< R. 7. v.); 20jähr. (
23jähr. (> R. 10. u.); 24jähr. (R. 7. v.); 28.jähr. (farblos und fluore
32jähr. (R. 7. u.); 44jähr. (R. 7. u.); 54jähr. (R. 5. u—t.); 71jähr.
s—r., die luxierte Linse); u. 75jähr. (R. 6. u.). Das Alter von 55-
ist spärlich vertreten, und das ist doch die Zeit wo die meisten
vorkommen.[2])

Alle diese Daten berechtigen wohl zu dem Ausspruche
die menschliche Linse vor der Linie H wenig, von der Linie K a
oben aber rasch zunehmend absorbiert, und dass über der Linie
mehr ein kleiner Rest von Licht bis $^1/_2$ M hin übrig bleibt. Vo
an ist die Absorption, soweit das mit Glasapparaten und Bro
Gelatineplatten zu erkennen ist, eine totale. Wenn man darüber
gelegene Partieen des Spectrums noch hell sieht (Soret sagt: bis
Mascart fand jemanden, der bis 0·20 μ Helligkeit empfand) so kann
ein Licht sein, das durch die Fluorescenz der Netzhaut längere
schwingungen angenommen hat, ganz gemäss der Erklärung Helm

Dieses Schema der Absorption durch die Linse gilt sicher bi
ans 50. Lebensjahr. Von da an ist das Nähere erst genauer festzu
Die sehr gelbe Farbe mancher Kerne von senilen Katarakten macht e
scheinlich, dass bei solchen in den letzten Lebensdekaden die Abs
ohne total zu werden, sehr deutlich tiefer ins Spectrum hineinreicht

---

[1]) Trübe Linsen vermindern übrigens von Seite dieser Eigenschaft de
effect im ganzen Spectrum, und zwar wie es schien gleichmässig. Wenigstens
man dem Spectrumbilde nach nicht unterscheiden, ob es ein graues Glas

der Mehrheit jedoch ist die Gelbfärbung nur mässig und das Spectrumsende gar nicht verkürzt, höchstens etwas geschwächt und auch das nicht immer.

Neben und trotz der Gleichartigkeit der Absorptionsspectren kommen an den nicht kataraktösen Linsen mancherlei individuelle Verschiedenheiten, mitunter sogar innerhalb sehr weiter Grenzen, vor. Die Fluorescenz der Kinderlinsen ist nicht gleich stark. Sie nimmt allmählich ab, jedoch nicht bei allen gleichmässig. Meist fluoresciert die Linse 30jähriger nicht mehr kenntlich. Aber auch 40, selbst 45jähr. Linsen zeigen manchmal noch deutliche Fluorescenz. Die Fluorescenz ist grünlich blau, etwa R. 18—19., bei Erwachsenen einen Stich grünlicher R. 17. (Chinalösung fluoresciert R. 22.) Die Linse ist im allgemeinen gelblich, bei Neugeborenen und Kindern mitunter erkennbar R. 7. v., später ausgesprochener. Die gelbe Farbe ist bei Fällen gleichen Alters oft sehr verschieden. Selbst mit 58 J. kann man noch farblose[1]) und mit 20 J. schon deutlich gelb gefärbte Linsen (resp. Kerne) finden. Eine kleine Gruppe am selben Tage den Leichen entnommener Linsen zeigte die gelbe Färbung in aufsteigender Reihe: 28jähr. (farblos), 18jähr., 24jähr., 35jähr., 44jähr., 25jähr. (R. 9. u.).

Im allgemeinen lässt sich trotzdem sagen, dass die Fluorescenz in dem Maasse abnimmt, in welchem die gelbe Farbe erscheint und zunimmt. Das erinnert an Petroleum, welches die Fluorescenz in dem Maasse verliert als es gelb wird und eintrocknet. Ebenso dicken die Oele, Harze, Balsame, Lacke ein und dunkeln nach. Auch Eiweisskörper (Globulin, Krystallin) werden durch Eintrocknen gelb und schliesslich braun. In dem gegensätzlichen Verhalten von Fluorescenz und Gelbfärbung der menschlichen Linsen liegt also entschieden ein für die Absorption compensatorischer Vorgang.

Damit dürfte auch die Fähigkeit sich aufzulösen, der Macerationsprocess, innig zusammenhängen. Da alles das auch die Frage nach dem anaktinischen Lichtschutz berührt, schien es interessant, einige Versuche über die Maceration zu machen. Nähere Veranlassung gab auch noch die Wahrnehmung, dass die gesunden Linsen Myopischer, wenn man sie operativ angeht, in sehr ungleicher Zeit aufgesogen werden. Es wurden Linsen aus Leichen in ihrer Kapsel in je ein Glasgefäss gethan, mit Wasser übergossen, und dieses nach Bedarf erneuert, um keine Austrocknung oder Schimmelbildung aufkommen zu lassen; auch wurde manchmal leicht geschüttelt.

---

[1]) V. M., 58jähr. Landmann, hatte eine gebläht traumatische Katarakta seit $3^1/_2$ Wochen. Bei der linearen Extraction kam gar kein Kern, sondern nur eine sehr kleine, flache, weisse und wachsähnliche Scheibe zum Vorschein, die bei Berührung leicht in einen Brei zerfiel.

Alter	Farbe der Linse	Zerweichte in	Ausgang	Bemerkung
1 Tag	ohne	22 Tagen	kleines Kernchen als Wolke von 1 *mm* noch wochenlang erhalten	Spectrum der Linse in Fig. 47
2 Tage	ohne	14 Tagen	—	—
18 Jahre	< R. 7. v	14 Tagen	—	—
20 Jahre	R. 9. u	35 Tagen	—	—
24 Jahre	< R. 7. v	23 Tagen	—	Spectrum in Fig. 48
28 Jahre	farblos	8 Tagen	—	hatte ein Pterygium, ein ulcus corneae und iritis
30 Jahre	R. 7. v	41 Tagen	—	—
35—40 J.	fast farblos	8 Tagen	—	—
44 Jahre	R. 7. v	31 Tagen	—	Spectrum des corp. vitr. in Fig. 51
60 Jahre	R. 7. u	6 Wochen	ein $1^{3}/_{4}$ *mm* grosser Kern erhielt sich ohne Abnahme viele Monate	—
75 Jahre	R. 6. u	6 Wochen	ein $5^{1}/_{2}$ *mm* grosser Kern war in 8 Monaten noch unverändert	Spectrum des ganzen bulbus in Fig. 54, des corp. vitr. in Fig. 52, der Linse in Fig. 50

Die Zahl der Fälle ist zwar eine geringe, da keine specielle Untersuchung beabsichtigt war, und erst jetzt beim Niederschreiben der Gedanke auftauchte, dass ein genaueres Eingehen Beziehungen zu anderen Seiten der Linsenfrage ergeben könnte; indessen sei darauf hingewiesen, dass die Farbe der 20- und 35jährigen von der sonstigen Regel abwich; dass die Auflockerung der Masse und der Widerstand des innersten Kerntheiles beim Neugeborenen und 60jährigen nicht so verschieden waren, wie man sonst aus Erfahrung weiss, ja, sich eigentlich kaum unterschied; dass nicht einmal die gelbe Farbe[1]) und die Erweichung ganz parallel gehen; dass auch das Alter nur in groben Zügen den Gang der Erscheinungen voraussehen lässt, wie wir das ohnehin längst von den grossen und kleinen, hellen und dunkeln Kataraktkernen wissen.

[1]) Dieser Farbenbestimmung fehlt es indessen noch sehr an Exactheit. Die Farbenscala ist in Mischtönen nicht genügend fein und ausserdem wirkte das allgemeine Licht, als Factor der Farbensättigung (vergl. Helmholtz, phys. Optik. S. 321, § 20) und die Farbencontraste bei diesen Bestimmungen störend ein. Letzteres liesse sich vermindern, wenn man die Linse an das Ende einer geschwärzten Röhre stecken und so gegen das Himmelslicht gehalten, betrachten würde. Spectrographieren wäre noch besser.

Ueber die spontane Aufsaugung von Katarakten hat unlängst Natanson Fälle mitgetheilt[1]) und 50 Fälle aus der Literatur zusammengestellt. Eine Angabe der einzelnen Mittheilungen über diesen Gegenstand findet sich in Arthur Steinhoffs Inaugural-Dissertation,[2]) bis 1896. Meist ist jedoch nur von einer Aufsaugung der Rinde, und vom Sinken sowie von der Verkleinerung des Kernes, und zwar bei unversehrter Kapsel die Rede. Weiters sind 2 Fälle von Dr. Ludwig Juhász[3]) zu erwähnen, wo senile Katarakten keinen Kern hatten. Eine 48jähr. Frau hatte seit 10 J. auf einem Auge eine nicht geschrumpfte Katarakt, die beim Operieren sich als kernlos erwies. Ein 60jähr. Mann hatte auf beiden Augen spontanen senilen Star; der eine hatte vor 10 Jahren, der andere vor 2 J. begonnen und war eben reif geworden; der veraltete Star hatte keinen, der jüngere einen mittelgrossen gelben Kern, wie sich dann bei den Operationen herausstellte. In diesen Juhász'schen Fällen nahm man an, dass die Kerne vorhanden waren, sich aber verflüssigt hatten. Dagegen hatte ein vor 2 Wochen durch einen Stoss verletzter Mann (Vig Mihály) von 58 Jahren eine gequollene trübe Linse, die sich beim Entfernen als kernlos erwies. Auch ein dieser Tage operierter 45jähr. Mann (Bánffy Ede) mit eben reif gewordener Katarakta hatte keinen Kern in der Linse. Sehr interessant ist auch der Fall von Szili,[4]) in dem eine geblähte spontane Katarakt eines 65jähr. Arztes secundäres Glaucom hervorrief, aber nach Berstung der Kapsel sich aufsog, womit das Glaucom aufhörte und ein gutes Sehen verblieb.

Die in obiger Tabelle mitgetheilten und einander scheinbar widersprechenden Eigenschaften der einzelnen normalen Linsen werden, wie man auch ohne weitere Citate leicht zugeben kann, von den Erscheinungen an Staren noch weit übertroffen.

Auch die Resorption der Rinde von Staren oder verletzten Linsen zeigt manches Sprunghafte und Ueberraschende. Seit den Myopieoperationen wird es besonders auffällig, wie verschieden und manchmal dem Alter des Individuums gar nicht entsprechend sich auch die Rinde bei der Resorption verhält. Bei einem 32jähr. Manne, der Myopie 18 D hatte, konnte man trotz mehrmaliger Operationen nur mit Mühe in 8 Monaten eine freie Pupille erhalten,[5]) da insbesondere die hinterste Rindenschichte keine Lockerung und keinen Zerfall eingehen wollte.

---

[1]) Klin. Monatsbl. f. A. 1898. 107.

[2]) Beiträge zur Kenntnis der Spontanresorption des Altersstares, Breslau 1896.

[3]) Szemészet 1877, S. 33. Die Fälle sind nicht in die ausländische Literatur übergegangen. Die Referenten aus jener Zeit haben nur ihre Sachen für wichtig gehalten.

[4]) Centralbl. f. Aug. 1884. Januar.

[5]) Seither ist es damit besser bestellt, indem nach Sattlers Vorschlag gleich expulsiert wird. Heilungen in 1—3 Wochen bilden jetzt die Mehrzahl der Fälle.

Die Farbe der Linsenkerne ist eine sehr mannigfaltige und zieht die Aufmerksamkeit ganz besonders auf sich. Da senile Linsen als normales Leichenmaterial nicht leicht zu erhalten waren, konnte man als Ersatz für die Untersuchung die Kerne von operierten Altersstaren nehmen. Allerdings nicht zum Spectrographieren, sondern nur um die Färbungen statistisch zu studieren.

Die Farbe der Starkerne zu bestimmen ist nicht leicht, denn die Schichten nehmen allmählich an Härte und Gelbfärbung gegen das Innere zu. Daher lässt sich keine scharfe Grenze zwischen Rinde und Kern feststellen. Auch wird die Farbe durch den trüben weissen Schein, den die oberen colloiden Schichten zeigen, verschleiert. Um die sonst so interessante Erscheinung der mannigfachen Gelbfärbung[1]) doch einigermaassen der systematischen Betrachtung näher zu bringen, müsste man ein einheitliches Vorgehen feststellen.

Die Kerne wurden vom Blut abgespült, dann 1—2 Stunden lang liegen gelassen, damit sie etwas trocknen. Nun wurde mit einem weichen Tuche der losere Antheil abgestreift und der Rest folgendermaassen betrachtet. Die Linse wurde auf ein kleines Wattabäuschchen gelegt und bei auffallendem Lichte mit der Radde'schen Scala verglichen. Darauf wurde der Kern mit einer Nadel aufgespiesst, gegen das Fenster gehalten und bei möglichster Durchleuchtung die Farbe bestimmt. Nach 1—2 Tagen wurde die etwas eingetrocknete Masse nochmals auf die Farbe geprüft, jetzt natürlich nur im auffallenden Lichte; vorerst jedoch wurden die oberflächlichen, bereits blätterigen Schichten durch leichtes Reiben entfernt.

Nummer	Alter	translucent	relucent	getrocknet
1	23	10, < v	10, v	10, u
2	40	4—5, u	3 s—4 t	2—3, i.
3	42	9 < v	9, v	9, u
4	43	5, u	5, t—u	5, t
5	45	5, u	5, t	4, t
6	46	5, u	4—5, t	4, m
7	47	4—5, r	4, m	3, k
8	50	5, t	4, s	3, r

[1]) F. v. Arlt pflegte sie mit den verschiedenen Darmsaiten, auch mit Weinen zu vergleichen. Wachs hat auch ähnliche Farbenabstufungen. Für Aerzte wäre der Vergleich mit conc. u. dil. Ferrum sesquichloratum solutum anschaulich und bis auf das Fehlen der Zwischenstufe des Orange, sehr zutreffend.

Nummer	Alter	translucent	relucent	getrocknet
9	50	5, t	4, s	4, l
10	52	5, r	5, p	4, k—l
11	53	4, u	4, t	4, m
12	53	5, s	4, r	4, q
13	53	4, r	4, k	4, k
14	53	4—5, q	3, n	3, i—k
15	54	5, < v	5, v	5, u—t
16	54	5, s	5, r	5, m
17	54	5, r	5, m	4, k
18	55	5, s	4, q	3, k
19	55	4, s	3, r	3, q
20	56	5, t	5, s	4, l
21	56	5, r	5, n	3, i
22	56	4, s	3, k	2, h
23	57	5, t	4, s—t	4, p
24	57	4, t—u	4, r—s	4, k
25	58	5, t	5, s	4, q
26	58	5, t	4, s	3, i
27	58	5, r	5, m	3, i
28	59	5, s	5, q	5, n
29	59	5, u	4, t	4, q
30	59	5, n	4, l	2, h
31	60	5, s—t	5, q	4, k
32	60	5, s	4, r	4, l
33	60	5, r	4, o—p	3, k
34	61	4, t—u	3, t	4, l !
35	62	5, u	5, t	5, r—s
36	63	5, t	4, s	4, r

Nummer	Alter	translucent	relucent	getrocknet
37	63	5, t—u	4, s	3, q
38	63	5, r	5, l	4, i
39	63	5, r	4, q	3, h
40	63	5, n	5, m	4, l
41	63	4—5, t	4, r—s	4, r—s
42	63	4, s	3, r	4, i
43	63	4, s	3, m	2, h
44	63	1, c	1, c	1, b [1])
45	64	5, s—t	5, r	4, i—k
46	64	5, s	4, r	4, i
47	64	4—5, u	4, s—t	4, r—s
48	64	5, p	4, m	3, k
49	65	4, l	3, i	3, gh
50	65	4—5, s	4, q	3, i
51	66	5, t	4, s	4, k—l
52	66	5, s	4, q—r	3, h
53	67	5, m	3—4, k	2, g
54	68	4, r—s	3, r	2, h
55	70	4, s—r	3, n	2, h—i
56	72	5, q—r	5, m	4, k
57	72	5, s	4, l	3, i
58	73	5, s	5, q	4—5, l
59	75	5, s	5, q	4, l
60	75	4, k	2—3, i	1—2, f
61	76	4—5, u	4, t	3, i—k
62	78	5, m	4—5, k	3, g
63	80	5, r	5, k—l	2—3 h—i

[1]) Chocoladebraun. 4 Schichten, im Innern ein horniges Plättchen.

Dieses Material wurde in etwa 6 Wochen, wie die Fälle nacheinander zur Operation kamen, gesammelt. Von den drei Farbencolumnen ist die erste diejenige, nach welcher man beurtheilen kann, was für Licht der Kranke auf die Netzhaut bekam; die zweite Columne zeigt, wie uns Operateuren die Farbe des Kernes erscheint; die Angaben in der dritten lassen ahnen, wie weit die Labilität in der physikalischen Gruppierung der Moleküle noch abnehmen konnte, im Vergleich zu dem Zustande der Labilität, mit dem die in der ersten und zweiten Columne angegebene Färbung zusammenhängt.

Das Material ist nicht genügend gross und genau, um daraus Schlüsse von grösserer Tragweite zu ziehen. Besonders ist die Bestimmung der Farbe in der ersten Columne unsicher, da sie von den Farbentönen der Scale um eine Nuance von Grau oder Braun abweicht, so dass man am liebsten manchen Fall als unentscheidbar einreihen möchte.[1]) Trotz alledem und trotz der grossen Mannigfaltigkeit in den relativen Verhältnissen von Lebensalter und Färbung einerseits, und Farbenwechsel und Untersuchungsart andererseits, ist doch höchst augenfällig, wie sich hier Metachromien in ähnlicher Art wiederholen, wie an flüssigen und an gelösten gelben Substanzen. Der Uebergang vom weicheren Zustande in den härteren an demselben Linsenkern,[2]) sowohl in räumlichem als auch in zeitlichem Sinne, kann für alle diese Eigenheiten der Färbung zur Erklärung herangezogen werden. An den gelben Flüssigkeiten wurde die Farbe mit zunehmender Schichtdicke von Grüngelb zu Gelb, Orange und Roth. Hier geschieht dasselbe durch Verdichtung der Substanz an und für sich.

Diese Veränderungen der Lichtdurchlässigkeit, denen die einzelne Linse im Laufe des Lebens unterliegt, sind dem Anschein nach Verdichtungen im Eiweiss der Linsenfasern, vielleicht verursacht durch die langjährige Einwirkung des Lichtes. Nichts

[1]) Ein solcher Fall war z. B. Nr. 34.

[2]) Vergl. Mörner, Untersuchung der Proteïnsubstanzen in den lichtbrechenden Medien des Auges, Zeitschr. f. physiolog. Chem. 1894, Bd. 18, S. 61, 213. — Ferner Neumeister, Lehrbuch d. phys. Chem. 1897, Jena S. 479 u. ff. Die Hauptmasse der Linse besteht aus α u. β Krystallin. Das letztere ist vorwiegend im Kern, enthält mehr Schwefel und ist weniger löslich. Im Alter nimmt die Löslichkeit ab, besonders im Kern. Die Einzelnheiten sind im Original einzusehen. „Die senile Katarakt ist als eine zuweitgehende Albumoidwandelung der Linsenfasern aufzufassen, indem die Linse nach Verlust der löslichen Eiweisskörper die Lichtstrahlen nicht mehr in ausreichendem Grade durchzulassen vermag." Keratin bildet sich keines (Knies). — Dieselben Angaben finden sich in Beilsteins grossem Handbuch der organischen Chemie 1899, IV. Bd., S. 1595 excerpiert. — Die ältere Literatur resumieren und theilen eigene verdienstliche „physiologisch-chemische Untersuchungen des Auges" mit: Michel u. H. Wagner in Graefes A. f. O. 1886, Bd. 32, S. 155—204, die im Sinne Mörners zu ergänzen sind. — Ueber die Lichtdurchlässigkeit der Eiweisse citiert sind Hartleys Untersuchungen in Landauers Spectralanalyse 1896, S. 135—136.

spricht gegen diese Behauptung, wohl aber manches dafür. Schon dass so viele gelbe organische Stoffe durch Licht ihre Farbe ändern, und zwar meist dunkler werden,[1]) spricht im allgemeinen für eine Analogie in der Heterochromie der Linsenkerne. Hühnereiweiss und andere Eiweisskörper werden gelb und braun, und zwar wie es schien, am Lichte stärker und rascher, als im Dunkeln. Die Linse eines Neugeborenen, offen liegend, wurde in einem Jahre vom farblosen Zustand sehr deutlich gelb, R. 7. u. (schon nahezu t.); dabei war sie natürlich verschrumpft und auch ein Theil der äusseren Schichten abgesprungen. Eine andere Linse von einem 30jähr. Manne, die im Dunkeln gelegen hatte, blieb in derselben Zeit so schwach gelblich, R. 7—8. v., wie zu Anfang. Diese Fälle scheinen mit der ganzen Frage der senilen Starbildung in Beziehung zu stehen. Sie müssen natürlich viel strenger controliert werden. Sollten diese Vorgänge analog sein, dann würde Schreiber dieses sich darüber folgende Anschauung zurecht legen.

Otto Beckers histologische Befunde über senile Katarakte[2]) lassen sich in der Hauptsache dahin erklären, dass die Lichtwirkung so viele Dekaden des Lebens hindurch zu einer Verdichtung und gelben Verfärbung des Linseneiweisses führt, welche dann als Kernschrumpfung erscheint und die Zerklüftung der Linsenrinde einleitet.[3]) Für diesen ersten Theil des Starbildungsprocesses, nämlich für die Kernschrumpfung, ist die Annahme einer nutritiven Störung nicht durchaus nothwendig, da sich der Process auf physikalischem Wege begreifen lässt. Die Absorptionsspectren der senilen Linsen dürften, wenn genügend wissenschaftlich studiert, mit diesen Vorgängen parallel laufend befunden werden. Ebenso dürfte ein peinlich genaues Studium der kataraktösen Linsenkerne manchen dunkeln Punkt der Frage klarstellen. Es ist ja voraussichtlich ein intermolekularer (und nicht intramolekularer) Vorgang, und die Veränderung der Lichtdurchlässigkeit, der Absorption und der Rückstrahlung eine directe Folge der Condensation der sonst chemisch und nutritiv nicht nothwendigerweise veränderten Substanz.[4]) Chemische und nutritive Veränderungen können gleichzeitig mitspielen oder sich nachträglich einstellen.

---

[1]) Unter den im Hauptberichte angeführten Substanzen ist keine, die allmählich lichter geworden wäre, aber viele gelbe, die dunkler geworden sind. Vergl. in Vogel u. Eders Handb. d. Phot. die entspr. Capitel.

[2]) Zur Anatomie der gesunden und kranken Linse, Wiesbaden 1883, S. 52 u. ff. „Der Lücken- und Spaltbildung in der Rindensubstanz würde danach eine excessive Schrumpfung, ein Excess in der physiologischen Rückbildung voraufgehen", (S. 59).

[3]) Dass in letzterem Processe wieder Lichtwirkungen und zwar das Ultraviolett mithelfen könnten, soll noch weiter unten zur Sprache kommen.

[4]) Siehe hierüber auch S. 559 M. Roloff „über die Lichtwirkungen" und in Zeitschr. f. phys. Chem. 1898, Bd

Die ganze vorgetragene Lehre würde hinfällig, wenn ein nahe liegender Einwand nicht in zufriedenstellender Weise widerlegt werden könnte. Der Kern wird hart und dunkler gelb. Warum nicht auch die Rinde und zwar diese zuerst? Und warum stellt sich der Process nicht früher ein, wenn das Licht dem Linseneiweiss so nachträglich ist?

Die Antwort hierauf ist nicht schwer zu geben. Weil nämlich die Accommodation einer frühzeitigen Verdichtung (und darauf basiert die Farbenänderung) widersteht und der Erstarrung, wenn sie sich einstellen wollte, entgegenwirkt. Diese Gegenwirkung ist am grössten am Linsenrande, demnächst in den vorderen Rindenpartien, dagegen am geringsten in der Linsenmitte und demnächst in den hinteren Rindenpartien, wie aus der Accomodationslehre folgt. Coccius konnte sogar das Strömen der weichen Substanz von der Peripherie bis zur Mitte als ziehenden Schatten beim Accommodationsacte wahrnehmen.[1]) Es drängt sich der Vergleich auf, dass auch im Flussbett das Wasser ohne chemisch verschieden zu sein, doch in der Mitte sich physikalisch anders verhält als am Rande. In unserem Falle ist die vordere Hälfte beweglicher zu denken. W. Schön plaidiert für die Auffassung,[2]) dass die Starbildung eine Folge der Verschiebung der Rindentheile durch zu reichliches Functionieren sei. Damit ist aber die Kernsclerose nicht verständlich gemacht, eher ist sie zu einem Moment geworden, dessen Erklärung noch schwerer wird.[3]) Wenn man aber die Entstehung der Kernhärte einmal im vorgetragenen Sinne zugibt, dann kann Schöns Theorie recht gut bei der Erklärung, wie die Rinde zu Brei zerfällt, Platz finden. Sie ist sogar plausibler, als die Ansicht von O. Becker. Denn ein Reiben der Theile gegeneinander muss die Zerrung und Lockerung befördern. Ein Zug vom schrumpfenden Kern aus muss dagegen nicht nothwendig zum Zerblättern der Rinde führen, weil diese dem Zuge folgen könnte und darin durch den auf die Kapsel lastenden äusseren Druck, falls ein solcher vorhanden ist, unterstützt werden kann. Auch das chemische, thermische, mechanische u. s. w. Moment der durch die Absorption verwandelten strahlenden Energie des Lichtes darf nicht ausser Betracht bleiben.

Zu dem Endresultate werden demnach viele Factoren beitragen, oder sich theilweise ausgleichen: das vorhandene Gewebsmaterial, der constante Stoffwechsel, die Umlagerung der Theile bei der Accommodation, die Abnützung durch die Function, die Menge und der Rhythmus der strahlenden Lichtenergie, und die Rückwirkung der einmal gesetzten Veränderungen auf die anderen Factoren. Die cumulierenden Lichtwir-

---

[1]) Mechanismus der Accommodation 1868. Leipzig. Teubner.

[2]) Die Functionskrankheiten des Auges. Wiesbaden 1893.

[3]) C. Hess hat die Annahme einer accommodativen Tensionserhöhung widerlegt. Ein Zusammenschieben der Moleküle im Kern durch Druck entfällt also.

Stärke jener in mechanische Arbeit umgesetzten Energie) gestör
führt zur Lockerung des Gefüges und schliesslich zum Zerfall. d
breiigen Erweichung der Rinde. Vor allem ist es der ultraviolette
des Lichtes, welcher in seiner Menge und Stärke grossen Schwa
ausgesetzt ist.

Allen diesen Veränderungen durch Licht dürften wohl Hete
meen zwischen den Schwingungen der strahlenden Energie u
Stoffmoleküle resp. Atome zugrunde liegen. Alles, was das fr
schwingen der Elementartheile behindert, kann früher oder sp
Aenderungen des Gefüges und des Aufbaues führen.[1]) Schon die
schwingungen in der Substanz und die Aetherschwingungen d
tretenden Lichtes sind eine unversiegliche Quelle von Schwi
collisionen.

Wenn man Mascarts Angaben über die Lichtabsorption
Atmosphäre,[2]) Vogels Darstellungen über den Wechsel der Licht
nach Jahreszeiten, Tagesstunden u. s. w.,[3]) Ostwalds Darlegung
die Verwandlungen der Energie,[4]) H. Cohns Angaben über
leuchtungsintensitäten[5]) liest, und dabei sich bewusst ist, dass d
auf exact wissenschaftlicher Erkenntnis beruht, dass es sich un
kalische Gesetze handelt, die auch für das menschliche Auge gelt
vor allem, dass diesen Agentien manche von uns in höherem Maa
gesetzt sind, andere zwar weniger, aber dafür minder widerstan
Gewebe besitzen: so wird man den Gedanken schwer abwehren

[1]) Hier kann auch nicht unbemerkt bleiben, dass ein Theil der Linse
in der vorderen Rinde mit dem Areal der Pupille in wechselnde Bez
tritt, und daher den Heterorhythmieen von allerlei Art besonders unterliegt

dass es sich dabei nicht um Factoren handelt, die vernachlässigt werden dürfen, sondern wird der physikalischen Betrachtung dieser kosmischen Einflüsse auch in der Lehre über die menschliche Linse Raum geben.

Dass zur Bildung des Altersstares die anhaltende Einwirkung grellen Lichtes beiträgt, ist eine in der Literatur häufig wiederkehrende Ansicht.

Joseph Jacob Plenck[1]) erwähnt als entfernte Ursache des grauen Stares unter anderem auch den „lange auf die Augen wirkenden Glanz der Sonne oder des Feuers". Josef Beer schreibt:[2]) „starke und langwierige Einwirkung der Sonnenstrahlen, wie z. B. bei unserem Landvolke, begünstigt in Verbindung mit den Congestionen beim Arbeiten die Ausbildung des grauen Stares bei herannahendem Alter; weiters gehört hieher auch das angestrengte Arbeiten bei starkem Feuer" u. s. w.

Theophil Fabiny sagt:[3]) ad causas excitantes cataractae pertinent occuputio continua prope ignem, frequens ac vehemens lucis majoris cum obscuritate commutatio, vini austeri abusus etc.

Genaue Angaben über diese Frage hat zuerst Friedrich Grósz[4]) gemacht.[5]) Er hebt die Feldarbeit in den schattenlosen Ebenen hervor, das Vorkommen des Stares bei so vielen kräftigen Individuen, besonders unter dem Landvolk reformierten Glaubens, und auch in gleicher Menge unter den Frauen, die mit den Männern auf den Feldern arbeiten, während doch sonst in den Statistiken anderer Autoren die Männer überwiegen: so verhalten sie sich bei Friedrich Jaeger wie 3 : 2, bei Arlt in Prag ebenso wie 3 : 2. Bei Fr. Grósz entfielen auf 300 Männer 220 Frauen (15 : 11), also um $^3/_{10}$ mehr Frauen als bei jenen Autoren. Wo die Frauen sich nicht mit Feldarbeiten beschäftigen, waren viel weniger starkrank. Es gieng also daraus hervor, dass in den grossen Ebenen Ungarns die Frauen aus denselben Ursachen wie ihre Männer am grauen Star erblinden. Dass die Einwirkung des grellen Lichtes bei der Feldarbeit in den grossen Ebenen zur Erzeugung des grauen Stares das meiste beitrage, beweist auch die merkwürdige Thatsache, dass unter 520 Starkranken kein röm.-katholischer oder griechisch-uniierter Priester war, dagegen 9 reformierte und nicht uniierte Seelsorger vorkamen, was damit zusammenhängt, dass die letzteren Familie haben, ihre Existenz weniger gesichert ist, und sie daher bei der Arbeit selbst Hand anlegen müssen. Arlt hatte unter 882

[1]) Lehre von den Augenkrankheiten, II. Aufl. Wien, 1788. S. 195. Plenck war 11 Jahre lang Professor der Universität in Ungarn.

[2]) Lehre von den Augenkrankheiten, Wien 1817, II. 327.

[3]) Doctrina de morbis oculorum, Pesthini 1831, p. 185.

[4]) Er lebte als weitberühmter Augenarzt in Nagyvárad, hatte daselbst eine Augenheilanstalt und starb 1858. Sein Enkel Emil v. Grósz ist Adjunct an der Augenklinik, Docent und Leiter des Laboratoriums.

[5]) Die Augenkrankheiten der grossen Ebenen Ungarns. Grosswardein 1857, S. 70—76.

später. Grósz erörtert dann sein Material[1]) in Bezug auf die
Disposition und schliesst diesen Theil des Buches mit dem Satze:
grossen Ebenen Ungarns erscheint die Katarakta weit mehr au
mischen Ursachen, ohne erbliche Disposition, und die Berechnun
noirs, dass von 39 Starblinden bei 10 das Leiden erblich ist
hier keine Bestätigung.

Eine weitere Bestätigung findet die bahnbrechende Arbeit F
Grósz' in den Angaben der Schwitzer'schen Abhandlung über d
stehung des Stares in dem vorliegenden Bande. Sie umfasst ein
von 3764 Starfällen der Augenklinik aus 22 Jahren.

Hirschberg[2]) macht die Angabe, dass in heissen Klima
Augenärzte die Starkranken etwa 20 Jahre früher zur Operation bek
als bei uns.[3]) Auch die Landbewohner bekommen früher Katara
die Stadtbewohner. Hirschberg schreibt dies der Hitze zu. Ma
das erste Factum auch dem Lichte zuschreiben,[4]) das zweite a
diesem.[5])

[1]) Es ist genau registriert und auf 44 Druckseiten in Tabellen mi
Diese Daten gehören zu dem geläutertsten statistischen Material und sind in d
Sprache erschienen, weil Fr. Grósz seit 1848 wegen Theilnahme an den ung
Freiheitsbestrebungen politisch verfolgt wurde.

[2]) Ueber Hitzstar, in Berlin. klin. Woch. 1898, Nr. 6, auch im Centralbl.
1898, S. 113. Mit Literaturangaben.

[3]) S. Hirschberg, Geschichte der Augenh. in Graefe-Saemisch
1899, II. Th., 12. Bd. Capitel XXIII. S. 38.

[4]) Man vergl. in Eders Handb. d. Phot. „Die Lichtvertheilung auf
oberfläche", Bd. I, 330 u. ff. An einem ganzen Tag des Frühlingsäquinoct
die gesammte chemische Strahlung des Himmels und der Sonne am Pol 20
burg 253, Heidelberg 373, Neapel 472, Kairo 581, Bombay 661, Ceylon 701

Für die Lichtwirkung als Mitursache des grauen Stares spricht auch die wechselnde Grösse und Farbe der Starkerne, wie sie die Tabelle auf S. 632 in reichlicher Abwechslung bietet. Die dreierlei Angaben über die Färbung jedes Einzelnen seien umstehend hier graphisch angeführt.

Es sei daran erinnert, dass es casuistisch vorgekommene Starkerne sind. Um ihre Mannigfaltigkeit zu erklären, darf man wohl mit Recht darauf hinweisen, dass die Starbildung, wie bereits erörtert wurde,[1]) mannigfaltigen Factoren zuzuschreiben ist und dass dabei, wie der Verfasser meint, der Mannigfaltigkeit der körperlichen Factoren die Mannigfaltigkeit der Lichteinflüsse gegenübersteht. Ohne letzteres zuzugeben, dürfte die überaus grosse Mannigfaltigkeit kaum eine ausreichende Erklärung finden.

Jedenfalls gehört es zur wissenschaftlichen Genauigkeit, wenn die Starkerne einer systematischen Prüfung nach Grösse, Farbe, Gewicht, Volumen und Dichtigkeit (specif. Gewicht) unterzogen würden. Die Expulsion des Stares steht mit einer Untersuchung post mortem der internen Kliniker in Parallele, und der herausgekommene Star ist dem pathologischen Präparate gleichzustellen. Man wirft es nicht weg, bevor man noch die lehrreichen Rückblicke und Rückschlüsse gethan hat. Eine Schwierigkeit scheint bisher vor solchen Prüfungen abgeschreckt zu haben. Eine physikalische Definition, was nämlich der Linsenkern ist, lässt sich nicht geben, da keine deutliche Begrenzung des Kernes zu finden ist. So war es aber auch mit der Messung des Lichtes; man musste eine conventionelle Einheit annehmen. Und dank diesem Umstande naht die Zeiti n welcher man von Licht und Farbe auch bloss numerisch (in Einheiten und in Wellenlängen) wird sprechen können. Ohne vorheriges Uebereinkommen über den Linsenkern[2]) kann man daher keine erfolgreiche exacte physikalische Arbeit erwarten.[3])

Die aufgeworfene Frage ist für die Allgemeinheit auch von einigem Belang, denn Forscher aller Art in höheren Lebensjahren beeinflussen mit ihren persönlichen Beobachtungen die Wissenschaft. Und da müsste man doch wissen, was ihr Sehorgan für Altersänderungen erfahren hat. Der Fall Turners, des hochangesehenen englischen Malers, der Jahre lang vor der Starbildung schon abnorme Farbentöne in seinen

---

[1]) Und wahrscheinlich allgemein zugegeben wird, mit Ausnahme der noch wenig anerkannten und eigentlich noch gar nicht gewürdigten Lichtwirkung.

[2]) Am eingetrockneten Präparat ist die Grenze oft deutlich, am nassen nur in der Minderzahl der Fälle. S. übrigens Förster in Gr. A. f. O. III. 187 u. O. Becker a. a. O. S. 53.

[3]) Vertreter der medic. Physik könnten am besten mit ihrem Rathe aushelfen, etwa so wie sie die vorher wirren Begriffe über Tension und Pression geklärt haben.

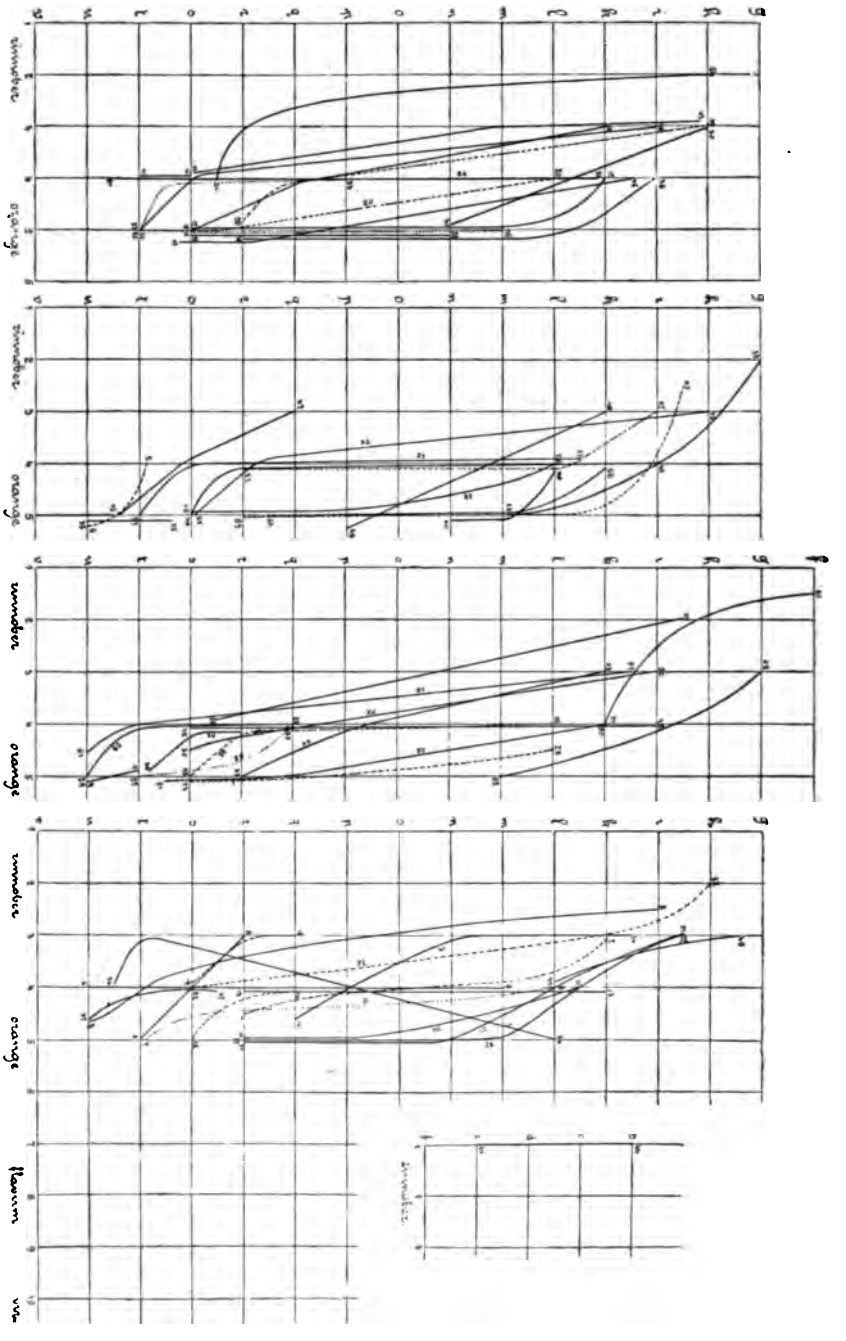

Fig. 19.

Bildern auftrug, ist ein Hinweis darauf, dass Analoges auf anderen Gebieten genugsam vorkommen mag, wenn es auch (und das ist's eben) nicht leicht bemerkt wird.

Die Besitzer der in der Tabelle angegebenen Kerne hatten gewiss Jahre lang schon ein Licht auf ihre Netzhaut bekommen, welches des Ultraviolettes ganz beraubt und im Violett, selbst im Blau geschwächt war, bevor die breiige Erweichung der Rinde sie zu stören begann. Und Personen mit ähnlichen Zuständen bewegen sich vermuthlich in grosser Zahl unter den Mitlebenden, ohne dass sich die Wissenschaft mit ihnen zu befassen bisher Veranlassung gehabt hätte.

4. Glaskörper. Die geringste Fluorescenz oder überhaupt nachweisbare Absorption unter den menschlichen Augenmedien besitzt nächst dem Kammerwasser der Glaskörper. Keinesfalls beeinflusst er die Zusammensetzung des auf die Stäbchen und Zapfenschichte der Netzhaut fallenden Lichtes wesentlich. Eine geringe Fluorescenz, die etwa an Hagenbachs Angaben über die Fluorescenz des gemeinen Glases[1]) erinnern würde, könnte ihm wohl in jungen Jahren zukommen, aber die Spectralbilder mit dem Flintglas-Apparat zeigten nichts davon. Mit Quarzapparaten liesse sich die Frage endgiltig entscheiden.[2])

Es wurden Glaskörper vom Neugeborenen, von Leuten mittleren Alters, und von Greisen untersucht. Die beiden letzteren gaben Spectralbilder, deren Copien auf Taf. III, Fig. 51 und 52, zu sehen sind. Weder der Glaskörper des 44jährigen noch der des 75jährigen Individuums zeigen eine Absorption. Der Unterschied von dem Himmelslichtspectrum stammt nur davon her, dass das Probierglas (welches zum Anlegen vor die halbe Spalte etwas flach gemacht war) an seinen Seitenwänden viel Licht ablenkte. Darum ist auch der Bildstreifen so ungleich geschwärzt und unscharf begrenzt. Die Schichte war 15 *mm* dick.

Da nur 2 Spectren in den Abbildungen Raum finden konnten, so schien es am besten, den Fall mittleren Alters als Durchschnittsfall vorzuführen, und daneben das vom Greise stammende Bild zu setzen, weil man leicht fragen könnte, ob nicht der senile Glaskörper durch grössere Dichtigkeit oder durch gelbliche Färbung anders auf die Lichtzusammensetzung wirkt. Nach dem vorliegenden Spectralbilde ist diese Frage verneinend zu beantworten.

5. Alle Medien zusammengenommen. Nachdem die Linsen so mannigfaltige Verhältnisse gezeigt hatten, musste es interessieren, wie alle Medien zusammengenommen auf den Lichteinfall wirken werden.

---

[1]) S. die Nr. 32 auf S. 477.

[2]) Quarz-Spectrographen und neuere spectrographische Hilfsapparate beschreibt in letzter Zeit Leiss: Zeitschr. f. Instrumentenkunde 1898, Nr. 11, S. 325.

Es wurden im ganzen 5 Fälle spectrographiert, und zwar 2 Neugeborene, 1 24jähr., 1 58jähr. und 1 75jähr. Individuum. Die Exposition ist schwierig[1]) aus zwei Gründen. Man trifft die Stellung der vor der Spalte in 18—20 *mm* Entfernung schwebenden Cornea und Pupille schwer in der Art, dass die Achsen mit dem ganzen Rohre genau in eine Linie zusammenfallen. Hat man das erreicht, so ist der Erfolg noch lange nicht sicher, denn der Bulbus sinkt faltig ein und die richtige Visierung wird wieder vreloren. Ein Berühren später behufs Einrichtung ist unstatthaft.[2]) Natürlich war der Augapfel hinten abgekappt, so dass der Glaskörper frei das dünne Glasplättchen berührte, mit welchem die Lichtspalte belegt wurde.

Die Fig. 53 auf Taf. III stellt das Absorptionsspectrum aller Augenmedien einer 40jähr. Person vor. Vor der Linie H ist schon eine Spur Absorption zu bemerken, welche aber bei schwacher Exposition bedeutend klarer hervortritt, so dass man unter Umständen (grauer Himmel, Chlorsilberplatte, beginnende allgemeine und diffuse Trübung der Medien, oder auf stark geschwärzten Positiven selbst von dieser Platte) erkennen kann, dass die Absorption schon bei G einsetzt.[3]) Von H an sinkt die Belichtung sehr rasch bis L. Ueber L ist nur bei sehr starker Exposition etwas restliches Licht zu constatieren.

Die Fig. 54 auf Taf. III zeigt das Absorptionsspectrum eines 75jähr. Greises. (Von der halbhellen fleckförmigen Stelle an der Linie L ist abzusehen; sie ist ein Copierfehler und weder an der Originalplatte, noch an anderen später abgenommenen Copien zu finden.) Die Absorption beginnt zweifellos schon bei h, also G 3/7 H. In H ist schon alles Licht ausgelöscht, soweit die mittelste Partie der Pupille in Frage kommt; am Rande dehnt sich noch ein Rest bis über K aus.[4]) Im Spectroskop ist der letztere Antheil gewiss noch gut sichtbar, wenn die vorhergehenden Partien abgeblendet sind, sonst aber nur mühsam erkennbar. Das Spectrum ist also eigentlich nicht kürzer, sondern nur am violetten Ende weit herabreichend geschwächt. Bei älteren Leuten, bei denen sich in noch

---

[1]) Es wurden mindestens 10 Versuche gemacht, aber nur 5 gelangen.

[2]) Dr. v. Grósz wusste mit spangenförmig umwickelten Fäden auszuhelfen und ihm gelang es jene 5 Fälle richtig zu adaptieren. Ihm und dem Honorär-Assistenten Dr. Wilh. Leitner, der bei allerlei photogr. u. graphischen Arbeiten als unentbehrliche und verständnisvolle Hilfe sich bethätigte, sei bestens Dank gesagt.

[3]) Gegen Violett sind wir alle schwach empfindlich, trotzdem es in den Lichtquellen stark vertreten zu sein pflegt. In der Dämmerung bleibt vom Farbenspectrum das Violett am ehesten aus. Der Zusammenhang mit obigen Angaben ist zweifellos.

[4]) Es ist nicht ausgeschlossen, dass während der einstündigen Exposition der Bulbus an einer Seite etwas einknickte und dadurch die Linse schiefer zu stehen kam, so dass nun das Licht durch seitlichere Theile derselben in die Achse des Apparates gelangte. Dies bekräftigt jedoch nur die im Texte aufgestellte Folgerung.

späteren Jahren die dunkeln oder auch nur bräunlichen Kataraktkerne finden, dürfte sich aller Wahrscheinlichkeit nach die allgemeine Lichtschwächung sehr weit nach abwärts erstrecken, wofür man Analogien unter den in Absorptionscurven vorgeführten gelben und braunen Substanzen finden kann.[1]) Dass diese Leute im Erkennen von Farben gar keine Einbusse verrathen, vielleicht auch keine erleiden, ist nur begreiflich, wenn man weiss, dass ihr farbiges Spectrum nie (?)[2]) absolut verkürzt ist. Nach einer Staroperation erscheint diesen doch eine Weile alles Tageslicht blau. Dagegen ist das Helligkeitsbedürfnis alter Leute neben anderen auch aus dieser Ursache umso verständlicher.[3]) Auch auf einen Unterschied entsprechend der Mitte und den seitlichen Partien der Pupille deutet das hier besprochene Spectrum hin.

Die Fig. 55 auf Taf. III zeigt das Absorptionsspectrum des Auges eines Neugeborenen. Es endet im ganzen ebenso wie die anderen, nur läuft es etwas diffuser aus. Es wäre an seinem Ende breiter und stärker (und sogar etwas länger, nämlich ebenso lang wie das von der 24jähr. Person), wenn nicht die Pupille bloss $1^1/_2$ *mm* gross gewesen wäre.

Hält man nun alle diese Thatsachen[4]) zusammen, so ergibt sich folgendes:

1. Die Hornhaut ändert das einfallende Licht nur bei Kindern ein wenig, der Glaskörper fast nicht oder wie das Kammerwasser gar nicht. Als eigentlicher Lichtfilter ist daher die Linse anzusehen.

2. Das durch alle Medien hindurchgegangene Licht und das daraus erzeugte Spectrum sind derart, als ob die Linse für sich allein wirksam gewesen wäre. Beim Kinde wirkt die Hornhaut etwas mit.

3. Die Linse gesunder Menschen schneidet bei jungen und bei alten Leuten fast gleichmässig (die kleinen Unterschiede sind nach der Individualität beinahe grösser, als nach dem Alter) den ultravioletten Theil des Spectrums ab, und schützt durch ihre Absorption die Netzhaut vor dem Ueberviolett, wodurch im Laufe der Jahre ihr eigenes Gewebe allenfalls Schaden leidet (was auch Chardonnet schon ausgesprochen hat).

---

[1]) Am treffendsten liesse sich das mit den Absorptionscurven von allerlei Harzen (Mastix, Sandarac, Colophonium, Galbanum, Guajak u. s. w.) illustrieren. Leider konnten diese hier nicht alle abgebildet werden. Die Figuren auf S. 572 illustrieren einige hier einschlägige Verhältnisse.

[2]) Jenes Individuum, dessen Kataraktkern unter Nr. 44 angeführt erscheint, dürfte doch ein verkürztes und im ganzen sehr lichtschwaches Spectrum gehabt haben.

[3]) Vielleicht ist der letztangeführte Grund der überwiegende.

[4]) Als ein die Zusammensetzung des Lichtes änderndes Medium müsste noch die Netzhaut selbst untersucht werden, was am Spectrographen durchführbar wäre. Vorderhand war die Beschaffung des Materials vom Lebenden ein Hindernis. Es muss ein günstiger Zufall abgewartet werden.

die alte nicht.) Aufhören der Fluorescenz und Gelbwerden de
lösen sich ab und dürften wohl mit Aenderungen der molekularen
der physikalischen, nicht der chemischen) Structur zusammen
Beide sind demnach nicht additive oder constitutive, sondern col
Eigenschaften der Grundsubstanz. Sinnlich genommen, ähnelt der V
den in der Natur so häufigen Vergilbungsprocessen,[3]) und den F
keiten und Lösungen, die beim Stehen eindicken, gelb v
und ihre Fluorescenz verlieren.

6. Ausnahmsweise, jedoch nicht selten, kommt im Alter eine be
Zunahme der Gelbfärbung der Linse und mit ihr eine diffuse Verl
des normalen Absorptionsspectrums vor.[4]) Sie hängt von einer bes
Verdichtung in der Mitte der Linsensubstanz ab, und ihr folgen n
Veränderungen, jedoch anderer Art, in der Rindensubstanz.

7. Da das Spectrum des auf die Netzhaut gelangenden H
lichtes kürzer und an seinem kurzwelligen Ende auch schwäc
so ist es interessant zu erfahren, dass an dieser Aenderung des
die Linse in der Kindheit das meiste, in mittleren Jahren alles
im Alter sogar ein gegen den früheren Zustand mehr wenige
schüssiges, — letzteres eher im Sinne einer Schwächung al
alsoluten Kürzung — bewirkt.

Soweit lassen sich die Thatsachen[5]) in allgemeine Sätze zus
fassen. Dem Verfasser drängt sich die Ansicht auf, dass die
Mannigfaltigkeit in den Farben und Grössen der pathologischen
kerne auf eine Wechselwirkung vielfacher Factoren deutet. Diese F
scheiden sich in eine Gruppe der inneren und eine der äusseren U
Die inneren können von der ersten Gewebsanlage herstamme
nutritiver Natur sein (von der gewöhnlichen Saftströmung beding
toxische im weiteren Sinne). Die äusseren können in zufälligen Sc
keiten, oder in kosmischen Einflüssen bestehen. Von den letzteren

die strahlende Energie in allen ihren Formen für die Linse als Schädlichkeit in Betracht; ob sie es wirklich ist, wäre zu beweisen. Mancherlei Erscheinungen sprechen dafür, dass dies in latenter, also durchaus nicht sinntälliger Weise (wenn man vom Blitzstar absieht) wirklich geschieht.

Schon im allgemeinen wäre es äusserst merkwürdig, wenn eine so gewaltige Naturkraft, wie das Licht, — der alles organische Leben auf diesem Erdenrunde sein Fortbestehen verdankt — unsere Augenmedien jahrzehntelang durchstrahlen würde, ohne in ihnen auch nur die leiseste Spur dieses Durchganges zurückzulassen. Ferner ist der Mangel an wahrnehmbaren unmittelbaren Folgen kein Gegenbeweis gegen jedwede Art eines solchen Einflusses. Denn eine regelmässig eintretende materielle Veränderung in der Substanz der Linse durch die fast ununterbrochene Durchstrahlung während so vieler Jahrzehnte kann man sich nicht wohl in anderer Weise vorstellen, denn als eine sehr allmähliche und erst im Endergebnis erkennbare Structuränderung.

Wenn sich Metalle in ihrer Structur ändern können, z. B. Eisen im Laufe der Jahre krystallinisch und brüchig werden kann,[1]) so darf man von so complicierten organischen Verbindungen, wie es die Eiweisstoffe sind, umsomehr erwarten, dass ihr Bau ein labiler, den verändernden äusseren Einflüssen besonders zugänglicher ist.[2]) Es hat v. Michel Linsen durch Kälte trüb gemacht und durch Wärme wieder aufgehellt.[3]) Dies ist wohl ein deutlicher Beweis für den labilen Aufbau. Lieberkühn berechnete für das Alkalialbuminat die Formel $C_{72}H_{112}N_{18}SO_{22}$, somit ein Mol.-Gew. von 1612. Stohmann und Langbein ertheilen dem krystallisierten Eiweiss die Formel $C_{720}H_{1134}N_{218}S_5O_{248}$, also ein Mol.-G. von 16.954! Dass wir über die latenten Texturveränderungen der organischen Materie so wenig wissen, ist bedauerlich, aber deshalb kommen sie nichtsdestoweniger vor. H. W. Vogel[4]) zählt fast endlose Beispiele dafür auf, unter den zusammenfassenden Titeln: chemiche Wirkungen des

---

[1]) Die Budapester Kettenbrücke, ein Prachtwerk unter den vielen unästhetischen Brücken der Neuzeit, leidet an diesem chronischen Uebel.

[2]) Die Krystalllinsen des Auges verhalten sich gegen Salzlösungen wie die halbdurchlässigen Membranen Pfeffers, d. h. sie sind durchlässig für Wasser, aber undurchlässig für die gelösten Stoffe. In den isotonischen Lösungen existiert osmotisches Gleichgewicht zwischen den Linsen und den Lösungen, in den hypotonischen Lösungen entnimmt die Linse den Lösungen Wasser, während sie an die hypertonischen Lösungen Wasser abgibt. P. Manca u. G. Ovio, Arch. ital. Biol. 1898, Bd. 29, S. 23, ferner in der Naturwiss. Rundschau 13, p. 395–396, 1898, ref. in Beibl. Wied. Ann. 1898, S. 783. Auch über die Permeabilität der Linse gegen verschiedene Stoffe wurden Versuche angestellt.

[3]) Ueber natürliche und künstliche Linsentrübung 1882, Leipzig (ref. im Centralbl. f. A. 1882, S. 61.

[4]) Auf S. 30–72 seines H. d. Phot. I.

Lichtes auf anorganische, dann auf organische Körper, die letzteren wieder in den Untergruppen der Polymerisationen, der Verbindungen und der Zersetzungen durch Licht.

Eine Wirkung des Lichtes auf die Haut und auf die Bildung von Pigment in derselben ist zweifellos nachgewiesen.[1]) Die Linse aber stammt aus demselben Grundgewebe, aus dem äusseren Keimblatte.

Der Verfasser ist oben für die Anschauung eingetreten, dass die langsame aber sichere Wirkung des Lichtes auf die Linse in einer allmählichen Gelbfärbung bestehe, welche gewöhnlich mit einer Verdichtung des Kerngewebes verbunden ist. Diese Aenderung der Consistenz führe, wenn sie hochgradig ist, zu einer deutlicheren Schrumpfung des Kernes mit einer consecutiven breiigen Erweichung der Rinde. Hiebei könne die Gegenwirkung der vorhin genannten inneren Factoren unter Aenderung ihrer Beziehungen (Alter, übermässige Functionsanstrengungen, gesunkene Ernährung, alterierter Stoffwechsel, Zuströmen chemischer oder toxischer Zersetzungsproducte) in eine unterstützende Wirkung umschlagen.

Widmark hat nachgewiesen, dass intensives ultraviolettes Licht direct Linsentrübungen hervorrufen kann.[2]) Von 12 Fällen war ihm in 3 der Nachweis gelungen.[3]) C. Hess hat mit der Entladung von Leydener Flaschen Katarakten erzeugt,[4]) die also an den Blitzstar[5]) gemahnten.

Widmarks Experimente einerseits, und die von C. Hess andererseits sind für die Bildung des Altersstars möglicherweise auch von Belang. Die ersteren umsomehr, als auch die statistischen Daten von Fr. Grósz, Hirschberg und Schwitzer mit ihnen im Einklang stehen, ja, sie geradezu postulieren; die letzteren weil mancherlei Angaben aus der neueren Zeit über elektrische kosmische Verhältnisse ihre volle Beachtung und eine Untersuchung auf etwaige nähere gegenseitige Beziehungen zu fordern scheinen. Es muss auf beide etwas näher eingegangen werden.

Da die elektrische Entladung mit bedeutenden Erschütterungen, mechanischen Trennungen und Zerstörungen verbunden sein kann, da ferner nach der elektromagnetischen Theorie des Lichtes (Maxwell) dieses als eine besondere Art der elektrischen Bethätigung angesehen werden müsste, so sollte man meinen, dass so wie die elektrische Entladung in Hess' Experimenten rasch zur Kataraktbildung führte, umgekehrt die fortwährende Durchstrahlung der Linse durch Licht eine nie

---

[1]) Vergl. Widmark, Beitr. z. Opht. 1891, XVII. Abhandlung.

[2]) Beitr. z. Ophth. 1891, XVI. Abh.

[3]) Ogneff gelang dies nicht.

[4]) Siebenter intern. Ophth. Congress 1888, p. 308.

[5]) Die Literatur über denselben hat Widmark l. c. zusammengestellt. (Lebers Deutung seines Falles wird heute von chemischer Seite keine Zustimmung finden.)

ganz ausgehende, aber mannigfach wechselnde elektrische Spannung der Linsenmolekülе erzeugen müsste, die schliesslich zur Lockerung des Zusammenhanges führen und einen breiigen Zerfall veranlassen wird.

In der That beweist Ph. Lenard, dass Körper durch ultraviolette Bestrahlung zerstäubt werden,[1]) und zwar Metalle gut, Isolatoren schlecht oder unmerkbar (also langsam, wie bei der Linse, Ref.); bei Metallen begünstigt negative Elektrisierung die Erscheinung; auch Flüssigkeiten geben Staub ab.

Jeder Körper ist wenigstens spurweise elektrisierbar, und vollkommene Isolatoren gibt es nicht, wenn auch vom praktischen Standpunkte die Substanzen in dielektrische und anelektrische getheilt werden. Der Wassergehalt der Linse macht dieselbe jedenfalls dielektrisch. Die Linse unterliegt daher den kosmischen elektrischen Einflüssen, den Spannungsschwankungen beim Wechsel positiver und negativer Strömungen, und den Entladungen.[2])

Indessen können ernste Bedenken gegen eine weitgehende Anwendung der eben vorgetragenen Fragmente aus der neueren physikal. Forschung erhoben werden. Ostwald sagt:[3]) daraus, dass die durch schnelle elektrische Schwingungen hervorgebrachten periodischen Bewegungen strahlender Energie durch den Raum denselben Gesetzen folgen, wie die optischen Bewegungen, zu schliessen, wie gegenwärtig üblich ist, dass das Licht eine elektromagnetische Erscheinung sei, ist ebenso unberechtigt, wie wenn man aus der Thatsache, dass verbrennender Phosphor leuchtet, schliessen wollte, dass das Licht eine chemische Erscheinung sei. Dagegen ist durch Hertz' Forschungen die Kenntnis über die wechselweise Umwandlung von strahlender und elektrischer Energie in einander erheblich fortgeschritten. Am meisten ist die Wechselbeziehung zwischen chemischer und strahlender Energie untersucht worden, und sie spielt eigentlich in den meisten Fällen chemischer Vorgänge eine Rolle. Doch darf man nicht meinen, dass dabei die Wärme nothwendigerweise eine vermittelnde Rolle spiele. Die strahlende und chemische Energie können unmittelbar in einander übergehen, wie man das unter andern auch von dem Sehacte vermuthen kann. Die Energiemengen, die zur Erregung von Gesichts-

[1]) Wied. Ann. 1889, Bd. 37, S. 443.

[2]) Ueber die Beziehungen zwischen negativer Elektricität, ultraviolettem Licht und Luftfeuchtigkeit finden sich interessante Angaben in Elster u. Geisels Abhandlungen (Wiedemanns Ann. 1889, Bd. 38, S. 40, u. 1893, Bd. 48, S. 338: Zerstreuung der negativen Elektricität; Vergleichung von Lichtstärken auf photoelektrischem Wege). — Ausserdem finden sich Anklänge an unser Thema 1889, in Bd. 37, S. 666 (Hallwachs, Zusammenhang des Elektricitätsverlustes durch Beleuchtung mit der Lichtabsorption), 1891, Bd. 43, S. 447 (W. Vogel), und 1891, Bd. 42, S. 871 (Acworth, interessant auch bezüglich des Schadens durch die Fluorescenz der Linse).

[3]) Allgemeine Chemie, II. Bd., 1 Th. 1007.

empfindungen ausreichen, sind so gering, dass für die strahlende Energie das Auge der weitaus empfindlichste Messapparat ist.[1])

So zweifelhaft noch unsere Erkenntnis in Bezug der elektrischen Wirkungen auf die vielleicht thatsächlich durch sie beförderte Kataraktbildung ist, so entschieden kann man in der Frage über die bereits erwähnte andere Art der Starbildung, nämlich der durch Widmark entdeckten Entstehung des grauen Stares durch intensives ultraviolettes Licht, Stellung nehmen. Nach Widmark vermochte ultraviolettes Licht in ziemlich acuter Weise die Linse zu trüben. Derselbe Effect mag auch durch weniger intensives, aber oft und lange einwirkendes ultraviolettes Licht entstehen.

Seit nunmehr nahezu 20 Jahren ist dem Verfasser aufgefallen und zahlreichen seiner Schüler aus den Vorlesungen geläufig geworden, dass der Altersstar seine ersten Anfänge fast regelmässig innen — unten am Kern oder in der Linsenrinde nimmt. Ein Beginn in den oberen Partien kommt kaum je vor. Diese Richtung der beginnenden Starbildung entspricht aber einem directen Lichteinfall von aussen und oben. An den entgegengesetzten Linsenrand, hinter die Iris, kann von oben wegen des Augenbrauenbogens wenig directes Licht gelangen. Von der Nasenseite nach aussen hin ist ebenfalls kein reichlicher Lichteinfall möglich. Von unten her nach oben zu ist wohl der Weg frei, aber das Licht enthält wegen der Rückstrahlung vom Erdboden nurmehr geschwächtes Ultraviolett und ist bereits polarisiert.[2]) Es ergeht an die Fachcollegen die Bitte, diese Angabe controlieren zu wollen.[3])

Ferner reift der senile Star in der Mitte der vorderen Corticalis am spätesten. Das geht so weit, dass wir uns berechtigt fühlen, die Starbildung für total zu erklären, wenn die mittlere Partie der vorderen Rinde ganz getrübt ist, wiewohl wir in vielen dieser Fälle über den Zustand der hinteren Corticalis durch unmittelbaren Anblick gar nichts mehr erfahren können. Dieses Factum als solches wird man gewiss allseits zugeben, die Constatierung desselben beruht ja auf sehr alten Erfahrungen der grossen Meister des Faches. Gegen die Erklärung allein könnten sich Stimmen erheben. Denn man könnte meinen, dass der Lichteinfall die vordere Corticalis zuerst treffen und trüben müsste.

[1]) S. Ostwald, Allg. Chemie, III. Buch, Photochemie, I. Capitel.

[2]) „Sobald Absorption stattfindet, haben wir elliptische Polarisation" ist ein Ausspruch Helmholtz', der auch auf unser Thema Bezug hat. Wied. Ann. 1893, Bd. 48, S. 389.

[3]) Der prädilective Sitz der ersten Trübung innen unten kann nach unseren heutigen Kenntnissen gar nicht anders erklärt werden. Eine asymmetrische Wirkung auf den Linsenkörper könnte von bekannten Factoren nur noch das Sinken der Linse beim Nahesehen (Hess) und partielle Accommodationskrämpfe ausüben. Dass diese aber nur nach innen unten einwirken sollte, ist gar nicht anzunehmen.

Gewiss. Aber der Trübung durch Lichteinfall sind zwei andere wichtige Momente bereits vorangegangen. Das eine ist, dass im Becker'schen Sinne die Kernsclerose und ihr Zug nach den Seiten hin mächtiger wirkt als nach vorne. Das andere ist, dass die functionelle Zerrung und Verschiebung der Linsensubstanz in der Mitte der vorderen Rinde mehr in einer Zusammenschiebung besteht, und daher einer sonstigen Zerklüftung entgegenwirkt. Der Einwand ist somit kein stichhältiger, weil entgegenwirkende Kräfte das Zustandekommen des Zerklüftungsprocesses durch das ultraviolette Licht hier am längsten verhindern.

Schliesslich dürfte aufmerksamen Beobachtern nicht entgangen sein, dass die senile Starbildung im Sommer rascher fortschreitet als im Winter (vielleicht auch bei Landleuten schneller als bei Städtern). Besonders aus nördlichen Breitegraden müsste man darüber bald bestimmte Auskunft bekommen können. Der Verfasser hatte beim Abwarten des zur vollen Starreife noch fehlenden restlichen Trübwerdens, zu einer Zeit, wo man darauf noch Gewicht legte, oft Patienten mit der Operation auf einen bestimmten Termin vertröstet, der dann im Winter öfter als im Sommer, wider Erwarten hinausrückte.

Dass die Behauptungen über das Gelbwerden und die Verdichtungen des Kernes durch Licht, wie sie weiter oben wiedergegeben wurden, mit den Folgerungen Widmarks gar nicht im Widerspruch stehen, vielmehr früheren und bestehenden Verhältnissen entsprechen, dürfte nach der umständlichen Darlegung der einzelnen Vorgänge genugsam erwiesen sein.

Eher würde auf den ersten Blick das scheinbare Paradoxon zum Widerspruch Anlass geben, dass das Licht die Kernsclerose bewirken und dann auch noch die Rinde zerklüften soll. Man muss sich dabei die Dynamik der Accommodation nochmals in Erinnerung rufen. Ausserdem ist das Gelbwerden und die Sclerose der Linse das Resultat der ganzen Lebensdauer, die Rindentrübung dagegen mehr die Folge accidenteller Lichteinflüsse. Das Gelbwerden wird, soweit man darüber vor speciell darauf gerichteten Experimenten sprechen kann, vom allgemeinen, wenn auch vielleicht intensiveren Lichteinfall bewirkt; während die Rindentrübung überwiegend vom Ultraviolett[1]) erzeugt wird. Von beiden Processen kann wohl einer überwiegen, aber sie schliessen sich gegenseitig

[1]) Von den aus dem Weltraum senkrecht auffallenden Strahlen gehen 0·60 auf dem Wege bis zur Entfernung von 3100 *m* über der Erde verloren, von den verbliebenen weitere 0·23 bis zum Niveau von 1600 *m*, von diesen wiederum 0·47 in der Schicht von 1600 *m* bis 80 *m*. Die auf gleiche Dichte der Luft reducierten Weglängen des Strahles in den letzten beiden Strecken verhalten sich dabei etwa wie 14 : 17. Hier springt deutlich die starke Absorption in der dem Erdboden nahen Luftschicht ins Auge. Man darf wohl den Staubgehalt der Tiefenluft als eine der Ursachen dieser Unregelmässigkeit in der Transparenz ansehen. (Elster u. Geitel, Wied. Ann. Bd. 48, 1893, S. 338.)

nicht aus, ergänzen sich sogar meistens. Auch mag wohl in allen Fällen der auch sonst so gern zur Erklärung herangezogene Process der „Ernährungsstörung“ sehr wesentlich mitspielen.

Um diese drei Factoren in ihrer richtigen wechselseitigen Bedeutung zu zeigen, sei zum Schlusse noch auf die Katarakta Morgagniana und vergleichsweise auf die Katarakta juvenilis hingewiesen. Der jugendliche weiche Star lässt sich nur durch einen der drei erwähnten Factoren, nämlich die Ernährungsstörung erklären.[1]) Dagegen kommt man mit dem Begriff der Ernährungsstörung nie zu einem Verständnis der Bildung des braunen Kernes in der Morgagnischen Katarakt, ebenso nicht mit dem Factor der zersetzenden Wirkung des ultravioletten Lichtes. Letztere dagegen erklärt die Rindentrübung besser als alle anderen bisher bekannten Factoren, und ist (wenn nicht etwa gegen die Experimentalanordnung Widmarks ein Zweifel erhoben wird, wozu kein ausreichender Grund vorhanden ist) direct erwiesen. Durch weitere bestätigende Versuche müsste ihr die gleiche Beweiskraft zugestanden werden, wie sie der Lehre von der Katarakta traumatica zukommt.

Endlich muss noch der Begriff eines metastabilen Zustandes erwähnt werden,[2]) den man bei der Verdichtung und dem Gelbwerden der Linsensubstanz zu einem resistenten Kern in Betracht ziehen darf. Um möglichst kurz zu sein, kann in einer Substanz ein stabiler Zustand der intramolecularen Anordnung in mehrfacher Art bestehen und sich dann daraus ein stabilster Zustand des Gleichgewichtes entwickeln (mit Abnahme der früheren Energie für chemische Wandlungen). Dieser Endzustand ist dann das eigentliche stabile Gleichgewicht, während die früheren Gleichgewichtszustände nur metastabil waren.

Das Eiweiss der jugendlichen Linse war anfangs im metastabilen Zustande und kam allmählich, von dem Innersten des Kernes aus fortschreitend, durch die allgemeine Lichtwirkung in den späteren stabilen Zustand.[3]) In der Rinde dagegen wurde durch die accommodative Metathesis und vielleicht auch noch durch andere Factoren die consolidierende Wirkung des Lichtes aufgehoben, und dadurch dem ultravioletten Antheile des Lichtes, wenn er oft und intensiv einwirkte, Gelegenheit zum Lockern des Gefüges, also zur Rückkehr in einen labileren Zustand des Gleichgewichtes, mit allen seinen Folgen, gegeben.

---

[1]) Hier kann auch die von C. Hess betonte Verkümmerung des Kapselepithels eine wichtige Rolle spielen, — beim senilen Star weniger.

[2]) Vergl. Ostwald, allg. Chem. II. Bd., 1. Th. 516 u. 1087.

[3]) Die Erscheinungen der Presbyopie hängen mit diesen Linsenveränderungen innig zusammen. Der gewöhlich regelmässige Gang der ersteren spricht für den gewöhnlich regelmässigen Gang auch der letzteren. Den allenfallsigen Ausnahmen hat man immer Gewicht beigelegt, und soll es im Hinblick auf die grosse Verschiedenheit der Linsenkerne nur noch mehr thun.

Das Spectrumende im Lebenden.

Das Absorptionsspectrum des gesammten Augapfels ist maassgebend für die Beurtheilung dessen, was das Auge im Lebenden vom Himmelslichtspectrum sieht. Im vorigen Abschnitte ist constatiert worden, dass gemäss den Absorptionsspectren von normalen Augen der Durchgang des Lichtes von der Fraunhofer'schen Linie H an rasch sinkt, ferner dass über L hinaus bei sehr starker Exposition noch etwas restliches Licht zu constatieren ist, und dies für alle Alter gilt. Diese Angabe soll nun am Lebenden controliert werden, indem Augen von zahlreichen Individuen am Spectroskop oder noch besser (weil bequemer und daher sicherer) am Spectrographen auf diese Verhältnisse untersucht werden. Bevor in die Besprechung der Resultate eingegangen wird, muss Einiges im allgemeinen bemerkt werden.

Zuerst muss erinnert werden, dass die Absorptionsspectren der ganzen Bulbi, welche zu obigem Ausspruch berechtigten, mit Himmelslicht gemacht wurden, und zwar an klaren Mittagen, vom Jänner bis April 1898, mit einer Spaltöffnung von 1 *mm* und mit einstündiger Exposition. Alle diese Daten sind wesentlich. Denn man hätte mit anderem Lichte, zu anderen Zeiten, mit anderer Expositionsdauer, mit anderer Spaltöffnung, ja sogar mit anderen Platten oder mit einem Quarzapparat u. s. w. auch andere Spectralbilder erhalten.

Helmholtz[1]) gibt an, dass das sichtbare Spectrum bis H reicht, von da an das Violett schwächer wird, bei ungefähr L erlischt, aber keine scharfe Grenze hat, sondern sich in ein Lavendelgrau fortsetzt, das man nur sieht, wenn das übrige farbige Spectrum abgeblendet wird. So kann man noch bis zur Linie S etwas erkennen, wo das Sonnenlicht auch schon aufhört. Soret rechnet die Grenze des sichtbaren Spectrums bis Q und zählt von da an das Ultraviolett (also erst von 0·33 μ an). Mascart fand einen Mann, der bis 0·21 μ sehen konnte.

Fragt man nun, wie weit das sichtbare Spectrum reicht, so gibt es darauf keine bestimmte Antwort. Die Grenze schwankt je nach der Beleuchtung und der Art der Untersuchung, sie schwankt sogar an beiden Augen desselben Menschen, und sie schwankte beim Verfasser sogar je nach den Antecedentien der Untersuchung. Die Grenze des sichtbaren Spectrums ist demnach ein relativer Begriff, innerhalb jener Grenzen, die Helmholtz so deutlich definiert hat. Spricht man von der Grenze in Form von bestimmten Stellen des Spectrums, also in Wellenlängen, so ist die Angabe nur von brauchbarem Werte, wenn die schon betonten Umstände mit angegeben werden.

---

[1]) Physiol. Optik II. Aufl. § 19.

Statt also nach der Grenze in der Absicht zu fragen, um daraus meritorische Schlüsse ziehen zu können, wäre es für die Beurtheilung physiologischer, resp. pathologischer Zustände wichtiger zu fragen, wie weit und wo man das Ende des farbigen Spectrums sehen müsse, um das gemischte Licht als weiss erkennen zu können. Hierauf lässt sich die im allgemeinen genügend stichhältige Antwort geben: man muss das Violett bis zur Linie H sehen können.

Normalsichtige erkennen in der That alles farbige Licht im Spectrum bis zu dieser Linie, und auch noch ein Stückchen darüber hinaus, wenn auch letzteres in rasch abnehmendem Grade. Die noch weiter oben, über L hinaus im Spectrum vorkommende strahlende Energie erscheint nurmehr als schwach bläulichgraues Licht. Ueber die Wahrnehmung des letzteren ist Helmholtz der Ansicht, dass es nicht mehr direct, sondern nur durch die Verwandlung auf der Netzhaut in Fluorescenzlicht sichtbar wird. Man kann annehmen, dass es für den normalen Sehact ganz entbehrlich ist. Selbst die Fähigkeit das zwischen H und L gelegene violette Licht wahrzunehmen, scheint ein entbehrlicher Ueberschuss an Wahrnehmungsvermögen zu sein.

Jedenfalls muss über diesen Punkt Klarheit herrschen, bevor man daran geht, mit den Kammerbrillen vom oberen Ende des Spectrums so viel wegzuschneiden, als mit dem Sehen der Dinge in ihren natürlichen Farben noch verträglich ist. Vorläufig darf man wohl annehmen, dass ein Abkürzen des Spectrums vom oberen Ende bis zur Linie H ohne Störung für den normalen Sehact bleibt und auch sonst unbedenklich gestattet ist. Selbst unter H zu gehen, scheint so lange statthaft, als das Weisssehen bei allgemeiner Beleuchtung möglich bleibt; oder um vom Standpunkte der Verfertigung von Kammerbrillen zu sprechen: bis das in der Kammerbrille befindliche absorbierende Medium anfängt eine gelbliche Farbe anzunehmen.

Mit der soeben formulierten Concession gewinnt nämlich der Schutz vor den Reizwirkungen des Utraviolett durch eine der in Aussicht genommenen Substanzen. eine weitere ansehnliche Verstärkung. So kann man z. B. mit der Concentration von Triphenylmethan in Xylol bis 35 : 100 bei 2·5 *mm* Schichtdicke, ja selbst bis 40 : 100 gehen, ohne dass eine irgendwie nennenswerte Gelbfärbung eintritt. Man kann so das Spectrum bis zur Wellenlänge 0·405, resp. 0·410 μ verkürzen, ohne eine Störung im allgemeinen Weisssehen hervorzurufen.

Alldas bezieht sich auf den Fall, dass gewöhnliches Tageslicht oder directes Himmelslicht[1]) einfällt. Auch für Sonnenlicht gilt das Gesagte noch im grossen und ganzen.

[1]) Im Himmelslichte sollen die blauen Strahlen überwiegen. Vogel (Hdb. d. Phot. II. 254) citiert darüber eine Mittheilung von Crova (Comptes rendus 109 Bd., 1889).

Im allgemeinen ist unser Urtheil über weisses Licht ein sehr tolerantes, wie auch unsere Farbenwahrnehmung durchaus keine stricte Folge der empfangenen Wellenschwingungen ist, sondern durch simultane und successive Contraste vielfach beeinflusst wird.[1]) Es kann daher leicht geschehen, dass man mit einem scheinbar weissen Lichte die Durchlässigkeit der Medien spectrographisch untersucht und dann aus dem Absorptionsspectrum unrichtige Schlüsse zieht.

Brücke führt aus, dass durch Mischung von weissen und ultramarinblauen Pigmenten nicht Lichtblau, sondern Violett wird, ebenso durch Mischen von Gelb und Weiss nicht Lichtgelb, sondern Orange. Also sei das Tageslicht roth.[2])

Memorsky fand bei der Untersuchung von künstlichen, sogenannten weissen Lichtquellen, dass nur die Kohlenspitzen des elektrischen Lichtes weiss sind. Das Magnesiumlicht sei blass violett; unsere Leuchtstoffe gelborange, und zwar der Reihenfolge nach abnehmend: Kienspan, Talgkerzen, Oellampen, Stearinkerzen, Leuchtgas, Petroleum. Sie müssten also durch die geplanten Kammerbrillen einen Zuwachs an warmer Färbung erfahren.[3])

Elsa Köttgen hat mit dem König'schen Spectralphotometer Untersuchungen der spectralen Zusammensetzung verschiedener Lichtquellen gemacht.[4]) Im ganzen untersuchte sie 78 Fälle, bestimmte die Intensität jedes Gesammtlichtes in Hefnereinheiten, dann die Stärke der einzelnen Spectralstellen auf 0·59 μ als Einheit = 1 bezogen. Es ergaben sich höchst beherzigenswerte Daten. Die Endziffern, die unsere Frage berühren, seien hier angeführt. Die kürzeste Wellenlänge, welche Fräulein Köttgen noch in Betracht zog, ist 0·43 μ (also die Linie G). Anstatt der Intensitätseinheit für die Linie D ergaben eine Triplexlampe 1·053 (in Roth 1·017); ein Siemens'scher Regenerator (95 Hefner'sche Stärke) 2·234 (in Roth 0·858); Auergasglühlicht an 4 Stellen seiner Flamme, oben 2·61 (0·44), mitten 3·27 (0·42), tiefer 4·25 (0·42), unten 5·56! (0·43); Zirkonlicht 3·32 (0·81). Noch wichtiger für die vorliegende Abhandlung sind die folgenden Daten: Blauer Himmel 61·63 (0·21); Schleierwolken 36·52 (0·25); weisse Wolken 30·73 (0·36); Sonne 19·738 (0·30).[5]) H. W. Vogel hat das Petroleumlicht mit dem Sonnenlicht und dem Tageslicht bei trübem Himmel verglichen, indem er photometrische Bestimmungen der einzelnen Spectraltheile machte, aus welchen Lasansky das Stärkeverhältnis zum

[1]) Und dadurch wird die im Abschnitte „gelbe Substanzen" erwiesene Unsicherheit, aus der Farbe auf die Wellenlängen zu schliessen, noch weiter compliciert.

[2]) Es wäre wünschenswert zu wissen, wie dem Untersucher das Spectrum seiner Lichtquelle (hier des Tageslichtes) erschienen ist.

[3]) Vergl. Brückes Vorlesungen über Physiol. Wien 1873 II. 135—136.

[4]) Wied. Ann. 1894, Bd. 53, S. 793. — Vergl. auch Elster u. Geitel, lichtelektr. Photometer in Wied. Ann. 1893, Bd. 48, S. 625.

[5]) Vergl. auch Vogel, H. d. Phot. II. 250 u. ff.

Flintglasspectrum der Sonne bestimmte.[1]) Es hat sich dabei auch eine fürs Auge angenehme Harmonie in der Intensität der verschiedenen Wellenschwingungen gezeigt.[2]) Ueber elektrisches Licht stehen derlei Angaben noch aus, wenigstens hat Verf. keine in der Literatur gefunden. Ueber Farbenmessung und die Bestimmung des weissen Lichtes schreibt neuestens E. Doubt (in Phil. Mag. 1898, Bd. 46, S. 216); er hat einen eigenen Spectralmischapparat und als Weisseinheit dient ihm die Amylacetat- und die Carceleinheit, die sich wie 16 : 18·2 verhalten.

Paul Glan hat Untersuchungen[3]) über das Grundgesetz der Complementärfarben veröffentlicht. Er bestimmt die Stärke der Complementärfarben und das Maass der Schwächung, welche sie erleiden, bis sie durch das Auge an die lichtempfindliche Schichte der Retina gelangt sind. Es hat sich das Gesetz ergeben, dass die Mengen complementärer Farben, in Energiemaass gerechnet, in der wahrnehmenden Schichte der Netzhaut gleich gross sein müssen, um den Eindruck Weiss zu geben, und dass für dieselbe Menge Weiss bei sämmtlichen solchen Farbenpaaren dieselbe Lichtmenge dem Energiemaass nach erforderlich ist. Zuerst wurden die Medien des Auges im ganzen betrachtet und die Schwächungsindices für die einzelnen Spectralbezirke angegeben. Hierauf bestimmte Glan diese Schwächung der Indices für die einzelnen Theile des Auges. Alle Zahlengrössen sind relativ zu 0·56 μ als Einheit zu verstehen. Der Schwächungsindex ist:

λ	Hornhaut	Kammerwasser	Linse	Glaskörper	Gesammtauge
2·38	—	—	—	0·05	—
1·79	—	—	0·36	0·34	—
1·29	—	—	0·83	1·—	—
0·85	0·64	1·—	0·70	1·—	0·29?
0·66	0·59	1·—	0·55	0·88	0·35
0·56	1·—	1·—	1·—	1·—	1·—
0·50	0·88	1·—	0·77	0·87	—
0·45	0·82	1·—	(0·63)	—	—
0·42	0·95	1·—	(0·51)	—	—
0·39	0·95	1·—	(0·43)	—	—

[1]) Monatsber. d. Berl. Akad. 1880, S. 801; citiert in H. d. Phot. II. 253. Wenn man demnach dem Petroleum trübes und blaues Himmelslicht und Sonnenlicht im Grüngelb (λ 555) gleich hell macht, so erweist sich das Blau bei trübem Himmel bei λ 444 (d. h. nahe dem photogr. Maximum des blauempfindlichen Bromsilbers) als 11mal, bei klarem Himmel als 50mal, und in der Sonne als 10mal so hell wie bei Petroleumlicht.

[2]) „Angenehm", offenbar für Leute, die noch keine sehr gelbe Linse besitzen; den Aphakischen müsste die Petroleumbeleuchtung am wenigsten Blendung verursachen, somit sehr angenehm sein.

[3]) Sitzungsber. d. k. Akademie in Wien, 92. Bd., S. 906 u. Wied. Ann. 1893, Bd. 48, S. 305.

Weiters wird dargelegt, dass das menschliche Auge stets mittelst seiner Krystallinse eine lichtschwächende Wirkung auf den brechbarsten Theil des Spectrums hat. Diese Lichtschwächung nimmt, wie ein Vergleich der Aenderung der absoluten Intensität im Spectrum und seiner scheinbaren Helligkeit ergibt, allmählich gegen Violett zu. Glan hat deshalb, in Ermangelung anderer Angaben, angenommen(!!), dass die Lichtschwächung der Krystalllinse für den brechbarsten Theil des Spectrums im Verhältnis der Abnahme der Wellenlängen wächst, wie dies auch thatsächlich für die Linse des Menschen nach dem Violett hin zutrifft.[1]) Sie sind für Blau-Violett berechnet und (auch in obiger Tabelle) in Klammern angeführt. Das Licht der Sonne setzt sich aus complementären Farben in folgenden Relationen zusammen:

λ_1	i_1		λ_2	i_2
495·3 μμ	45·7	=	645·3 μμ	19·6
486·1	41.0	=	597·9	15.0
454·5	22·5	=	562·7	23·3
451·5	22·8	=	566·8	19·7
413·9	8·3	=	573·6	7·4

Für die Lichtstärken der Complementärfarben in der lichtempfindlichen Schicht des gelben Fleckes ergeben sich aus den vorigen die folgenden Werte:

λ_1	i_1		λ_2	i_2
495·3 μμ	8·1	=	645·3 μμ	9·0
486·1	10·8	=	597·9	14·9
454·5	9·0	=	562·7	10·7
451·5	10·0	=	566·8	10·7
413·9	4·1	=	573·5	4·7

Es bestätigen diese Beobachtungen, meint Glan, sehr gut das von ihm gefundene Gesetz, dass sämmtliche Complementärfarben in der lichtempfindlichen Schichte des gelben Fleckes gleich stark sein müssen, um dieselbe Menge Weiss zu geben.

So lehrreich und für den subjectiven Theil der Frage wertvoll nun diese Daten auch sind, und so sehr sie die Schwierigkeiten, die in der Lehre von den Complementärfarben noch bestehen,[2]) zu beheben scheinen, so muss doch darauf hingewiesen werden, dass: erstens, die wichtigsten Grundlagen der ganzen Arbeit, nämlich die Lichtschwächung

[1]) Dementgegen sei auf die Spectrumabbildungen in Taf. III., Fig. 47—50, hingewiesen. Sie stellen unzweifelhafte Thatsachen dar.

[2]) S. Farbenwahrnehmungen und Complementärfarben in Vogels H. d. Phot. II. 244.

durch die Linse im blauvioletten Spectraltheile (die in Klammern enthaltenen 3 Werte) nicht auf directen Ergebnissen, sondern auf interpolierten Werten beruhen; zweitens, die im Capitel „gelbe Substanzen" angeführten mannigfachen Absorptionscurven von Stoffen, die in ihrer gelben Farbe sehr wenig oder auch gar nicht different erschienen, eine so heikle und verwickelte Aufgabe für jeden Erklärungsversuch bieten, dass dieser einheitliche, wenn auch noch so rationell entwickelte Schlüssel, gegenüber der erstaunlichen Mannigfaltigkeit in der Gestaltung der Absorptionscurven, für ihre Deutung nicht genügen kann.[1])

Die Lösung all dieser Fragen, die mit der complementären Farbenempfindung zusammenhängen, dürfte in endgiltiger Weise erst möglich werden, wenn es gelingt, die Wellenlängen und ihre Intensität in der auf Seite 591 angedeuteten Weise vorher im einzelnen physikalisch festzustellen. Bis dahin ist das subjective Moment der Empfindung ein unübersteigliches Hindernis einer exacten Erkenntnis. Will man aber numerische Angaben gewinnen, so setzt dies die dringend nothwendige einheitliche Lichtquelle, die spectrographische Darstellung und die Präcisionsmessung voraus. Sind diese Momente als Untersuchungsmittel in unsere Hand gegeben, dann erhält durch ihre Vermittlung die ganze Lehre über die Complementärfarben erst eine reale Basis.

Ebenso wird man erst dann eine befriedigendere Antwort auf solche Fragen geben können, die sich nach dem jetzigen Stand der Kenntnisse nothwendigerweise aufdrängen, warum nämlich:

1. in den Lichtquellen meist so reichliches Violett vorhanden ist (siehe die Zahlen von E. Köttgen) und sich in unserer Empfindung doch das Violett so schwach manifestiert. So erscheint das Auerlicht grün, obgleich es in seiner Mischung viel weniger Grün als Blauviolett enthält;[2])

2. warum die Absorptionsspectra junger und alter normaler Linsen und ganzer Bulbi keinen wesentlichen Unterschied — soweit man dies abschätzen kann — darbieten;[3])

---

[1]) Eine Ausfüllung dieser Kluft liesse sich doch vielleicht bewerkstelligen. Es könnte das vom rothen Ende des Spectrums Gesagte aufs violette Ende angewendet und ausgeführt werden. Es würde sich dann fragen, ob sich die Erscheinungen auf diese Weise decken. (Sitzungsber. d. k. Akad. d. Wiss. in Wien 1885, 92. Bd., S. 907: „Hiebei hat sich mir eine neue Thatsache ergeben, dass nämlich nicht stets nur eine Farbe des weniger brechbaren Theiles je einer des brechbareren complementär ist", u. s. w.)

[2]) Für Auerlicht mit gewöhnlichem Cylinder gibt E. Köttgen für die folgenden Wellenlängen um nur der Kürze halber die entscheidenden Zahlen anzuführen: 67, 63, 59, 55, 51, 47, 43 in der Reihe die Relationen 0·49, 0·70, 1, 1·41, 1·96, 2·79, 3·56 an.

[3]) Siehe die Absorptionsspectra auf Taf. III in Fig. 47—50 u. 53—55.

3. warum wir bei mannigfach wechselnder Combination von Wellenlängen doch den Eindruck des weissen Lichtes haben, oft selbst dann, wenn man den des farbigen erwarten sollte. Man denke an die wechselnde Zusammensetzung des Sonnen-, Tages- und Himmelslichtes.[1]) Wie sehr übrigens der scheinbar unmittelbare Eindruck durch unser Urtheil gefälscht wird, mag folgende Thatsache illustrieren: man versuche eine weisse Tasse oder sonstige weisse Fläche durch rothes Glas roth zu sehen; im besten Falle bringt man es zu dem Eindrucke von Rosa.[2])

Es dürfte also einleuchten, dass man mit Kammerbrillen getrost das obere Spectrumende soweit abschneiden kann, bis man an jene Grenze gekommen ist, wo ein leidliches Weissehen entschieden im Stiche zu lassen beginnt. — —

Ueber die Grenze des sichtbaren Spectrums nach der violetten Seite hin hat Widmark neuerlich[3]) mit einem Interferenzspectrum bei einer Lichtstärke von 3000 Normalkerzen reichliche Versuche angestellt. Es waren 59 normalsichtige Personen in den verschiedensten Altersstufen von 10—74 Jahren. Widmark betont, dass die Grenze für die Sichtbarkeit des Spectrums keine absolute, sondern eine von der benützten Lichtstärke abhängige, also relative war.[4]) Die kürzeste noch wahrgenommene Lichtwelle war λ 371; die durchnittliche Grenze lag bei oder innerhalb λ 380. Das stimmt gut mit Chardonnets Angaben. Die Ergebnisse an 12 Augen von 11 Individuen im Alter von über 60 Jahren sind besonders (für die vorliegende Arbeit) von Belang, sie liegen zwischen λ 379 und 410·8 und steigen fast gleichmässig im Zahlenwerte. Die Ursache liegt gewiss an dem Gelbwerden der Linse, denn bei 11 dieser Untersuchten lag die Grenze in dem violetten Theile des Spectrums. Auch hatten 5 beginnende Linsentrübung (!). Hier begegnet man dem Satz „denn sobald ein Medium eine gelbliche Farbe annimmt, absorbiert es, wie bekannt, kräftig die kurzwelligen Strahlen". Das ist wohl durch die Darlegungen in vorliegendem Aufsatze genügend erörtert, also sei nur kurz wiederholt: gelbe Substanzen nach dem Absorptionstypus Nr. 1 (s. S. 587), z. B. Terpene, Oele, Harze u. s. w. widersprechen der obigen, auch sonst üblichen Auffassung; sie absorbieren das Ultraviolett durchaus nicht kräftig (s. Kreosot und Dippel'sches Oel Nr. 23 und 24 er Fig. 17, S. 580). Dagegen absorbieren

[1]) Die Handbücher d. Phot. bringen darüber systematisch geordnete Angaben auf Grund eingehender Forschungen.

[2]) Das hiezu nothwendige Roth sieht man, das Weiss denkt man sich infolge des Erinnerungsbildes unwiderstehlich dazu und suggeriert sich schliesslich ein vermittelndes Rosa.

[3]) Mittheilungen aus der Augenklinik u. s. w. zu Stockholm. 1898 Heft I (bei Fischer in Jena) S. 33—51.

[4]) Auch der Verfasser muss das aufs nachdrücklichste betonen.

Substanzen, die nicht einmal gelb sind, aber dem Typus Nr. 2 folgen, in passender Concentration und Schichtdicke alles Ultraviolett, und absorbieren sogar nach Wunsch und Wahl bis zu beliebigen Stellen des Spectrums innerhalb gewisser Grenzen total, mit steiler Abgrenzung, — solche Substanzen zu finden, war Aufgabe dieser Untersuchung und es fanden sich auch entschieden mehrere Stoffe, die sich in dieser Hinsicht wirksam erwiesen haben.

Widmark hat ferner an 4 Staroperierten die Grenze des sichtbaren Spectrums bestimmt. Das Spectrum wurde in viel grösserer Ausdehnung gesehen als von normalen Augen, nämlich mindestens bis λ 344·5 und höchstens bis λ 313 (das gibt einen Unterschied gegen den Durchschnitt bei Augen mit normalen Linsen von 380—344·5, resp. —313, also 35·5 resp. 67 λ). Der violette Theil des Spectrums ist somit bei Staroperierten vergrössert, und bei den von Widmark untersuchten Individuen variiert die Grenze zwischen λ 340 — λ 370.

Die von Widmark angegebenen Einzelnheiten und besonders die theoretischen Folgerungen sind von grosser Tragweite, müssen jedoch im Original nachgesehen werden. Jedenfalls gebürt W. Dank für die interessanten Aufklärungen.

Daneben können die wenigen Untersuchungen des Verfassers kaum ohne Zagen gestellt werden. Sie enthalten aber kleine Details und einen in gewisser Beziehung zum erstenmal beobachteten Fall, nämlich die Angaben über ein Auge, das zuerst mit der Linse und dann ohne dieselbe untersucht wurde. Solche Fälle dürften indessen bald in recht grosser Zahl bekannt werden.

Die Untersuchung geschah anfangs mit dem Hirschberg'schen Doppelspectroskop, mit alleiniger Benützung des einen verstellbaren Spectrums. Die Ausschaltungsblende wurde in die Achse eingestellt und nun das violette Ende des Spectrums durch Verschieben an dieser Grenze visiert. Man schraubte hin und zurück und nahm dann das Mittel. Die abgelesenen Grade erhält man durch Construction der Dispersioncurve (s. Seite 554) in Wellenlängen. Später wurde der Vogel'sche Spectrograph benützt und das Spectrum auf der matten Glasplatte direct betrachtet. Diese Art der Bestimmung ist auch bei minder intelligenten Leuten sehr bequem. Man lässt sie mit Bleistift die Stellen bezeichnen, oder lässt ein Kartenblatt hin und her schieben. Man kann dann auch eine empfindliche Platte in derselben genauen Lage einlegen und das Spectrum der Lichtquelle mit sammt der aufgetragenen Marke behufs Aufbewahrung erhalten, hat also die Angabe objectiv dargestellt. Oder man kann die bezüglichen Punkte an einem bereits fertigen Bilde des Spectrums der Lichtquelle (das genau über das Spectrum im Apparate gelegt wird) an dessen Rand durch Einritzen markieren lassen. Geschieht das alles im

dunkeln Zimmer, indem die Lichtspalte in eine Oeffnung des sonst geschlossenen Fensterladens eingefügt wird, so können mehrere Personen ihre Spectralgrenzen gleichzeitig vergleichen. Verfasser hat seine beiden Augen auf die obige Weise gut vergleichen können.

Als Lichtquelle wurde das Himmelslicht bei 1 *mm* Spaltöffnung benützt. Die Gründe dafür wurden schon vor dem Hauptbericht angegeben: es sollten so viel als möglich alle Verhältnisse den gewöhnlichsten Umständen des Alltagslebens entsprechen. Die Ergebnisse sind daher auch von diesem Gesichtspunkte zu beurtheilen.

Der relative Wert der sichtbaren Grenze des Spectrums zeigt sich, wie Widmark hervorhebt, schon je nach der Stärke der Belichtung. Er zeigt sich aber auch, wie Helmholtz angab, je nachdem man den übrigen Theil abblendet oder nicht; und überdies in dem Unterschiede, der sich ergibt, je nachdem man die Grenze von der Richtung des sichtbaren oder des unsichtbaren Spectraltheiles her zu bestimmen sucht. Endlich ergeben sich Differenzen, je nachdem man mit dem gelben Flecke oder mit benachbarten excentrischen Stellen der Netzhaut beobachtet.

Die Resultate an normalen Augen sind folgende:

Name	Die Grenze am r. A.		Die Grenze am l. A.		Anmerkung
	verschwindet	erscheint	verschwindet	erscheint	
Dr. v. Grósz	385	390	386	384	Am r. Auge selbst 382, am l. Auge Grenze deutlicher
Dr. v. Blaskovics	380	384	wie rechts		—
Reg.-Arzt Theodorovics	380	390	380	388	—
Dr. Leitner	365?	385	380	385	R. A. viel verwachsener, l. A. schärfer
Dr. Waldmann	380—384	387—389	wie rechts		—
Prof. Schulek am 28. Juli 1897	401	403	399	405	aufgenommen an einem sehr ermüd. Arbeitstag, zwischenhinein[1])
derselbe am 24. Febr. 1898	395	396	393	398	Am r. A. verwischter als am l. A.
derselbe am 15. März 1898	390	391	390	394	Ebenso

[1]) Das erinnert an die Schwankungen in der Grösse des Gesichtsfeldes unter ähnlichen Umständen. S. die grosse Arbeit von Dr. Aristid Kiray „über das physiol. Maass pathol. Gesichtsfelder" in Orvosi Hetilap „Szemészet" 1889, Nr. 3 u. 4, über die leider von niemandem für das Ausland referiert wurde.

Ein 16jähr. Junge (Rácz István) hatte am rechten Auge M 20 D u. v. = $^6/_{50}$ gehabt. Nach der Operation hatte er Myopie 2 D u. v. = $^6/_{50}$. Die Grenze ist jezt 385—389, im Durchschnitte 388 λ. Am linken Auge hatte er Myopie 18 D mit $^6/_{20}$ Sehschärfe, einen Conus von $^3/_4$ Papillendurchmesser, sonst normalen Augenhintergrund. Die Grenze war am 28. Juni 1897 408—416, durchschnittlich 410 λ. Nach der Operation und völligen Heilung ist am 24. Februar 1898 an diesem Auge E, $^6/_{10}$ Sehschärfe, die Spectrumgrenze 384—390, durchschnittlich 385 λ, also gegen früher durchschnittlich um 25 λ nach oben hin verrückt.

Aus diesen wenigen Daten ergibt sich doch einiges, das mit den Angaben Widmarks verglichen und zumeist diesen an die Seite gestellt werden kann, und zwar:

1. Die etwas niedrigeren Werte stimmen sehr gut mit Widmarks Angaben, denn sie entsprechen der schwächeren Beleuchtung durch Himmelslicht.

2. Da Aerzte zu dem bestgeschulten Prüfungsmaterial gehören, so sind die Angaben über die Differenz der Grenze an den beiden Augen verlässlich.

3. Des Verfassers Beobachtungen an sich zu 3 verschiedenen Zeiten ergaben Schwankungen, die aus den Antecedentien (Ermüdung des Auges oder des Nervensystems) erklärt werden müssen. Es kann übrigens auch das Himmelslicht oder die Pupillenweite variiert haben. Es waren von den oft wiederholten Versuchen so ziemlich diejenigen, welche die extremsten Resultate ergaben. Eines blieb sich gleich, nämlich dass am rechten Auge die Abschwächung der Grenze weiter unten beginnt, aber höher oben aufhört, als am linken Auge, also diffuser verläuft.

4. Beim Myopischen R. I. entfiel auf die Differenz, welche durch die Linse bedungen war, λ 25 (also 250 Angströmsche Einheiten). Das ist im Vergleich zu Widmarks Befunden wenig und vorderhand nur als ein abweichendes weiteres Factum anzuführen. Auffallender ist noch, dass die Grenze dieses Individuums im ganzen niedrig war; so niedrig, dass sie mehr in jene Reihe einschlägt, die bei W. von den über 62 J. alten Leuten angegeben ist. Der Fall erregt die Frage, ob nicht das Spectrum bei allen in der Jugend aphakisch Gewordenen (mit dem späteren Schwund jeder Fluorescenz in den verbliebenen Medien sich verlängert.

5. Von den 11 alten Leuten Widmarks hatten 5 Cataracta incipiens. Mit den Grenzen des Spectrums dieser Leute, die sich um λ 400 herum bewegten, stimmt es nicht, dass der 75j. Mann, von dem in Taf. III. Fig. 50 das Spectrum der Linse, in Fig. 54 das Spectrum des ganzen Augapfels steht, die Grenze seines Spectrums als er noch lebte, an der

Linie L (381·5) haben musste. Seine Linse war übrigens auch gelb R. 6. u., und der Kern hatte einen Durchmesser von $5^1/_2$ *mm*. Das stimmt nicht gut miteinander.

Bei aller Anerkennung der Bestimmungen Widmarks dürften seine Befunde über die Spectralgrenze alter Leute doch nicht die Regel bilden, wenn auch sehr häufig vorkommen. Es scheint nämlich und folgt sogar logisch aus dem, was hier bei Gelegenheit der Erörterungen über die kataraktösen Linsenkerne auseinandergesetzt wurde, dass die Kernschrumpfung, und die Starbildung im Gefolge derselben, mit einer vermehrten Lichtabsorption einhergeht. Eine Verengerung des Spectrums von oben herab scheint also das erste Zeichen eines sich vorbereitenden grauen Stares zu sein. Bei der Hälfte von Widmarks Fällen war der Beginn der Starbildung sogar schon sichtbar. In der anderen Hälfte der Fälle konnten sich ganz gut bereits die Vorstufen zum grauen Star vorfinden. Man kann dagegen gewiss mit ziemlicher Berechtigung einwenden, dass doch 11 zufällig gesammelte Fälle nicht mit Wahrscheinlichkeit alle einer und derselben Krankheit verfallen werden, und dass der beginnende Star bei 5 von 11 Personen an sich schon ein merkwürdiger Zufall ist, sowie dass 11 Fälle doch eher eine Regel beweisen als 1 Fall.

Verfasser hat jedoch zahlreiche Fälle von beginnenden Linsentrübungen bei alten Leuten gesehen, die jahrelang nahezu stabil blieben, so dass die Leute starben ohne operiert zu werden. Am auffallendsten war dies bei seinen eigenen Verwandten. Der vorhin vorausgesetzten merkwürdigen Thatsache stehen daher mindestens ebenso zahlreiche, aber wirklich vorgekommene eigenthümliche Fälle gegenüber, dass nämlich mehr als ein Dutzend seiner eigenen und angeheirateten Verwandten fast alle jahrelang etwas Linsentrübung aufwiesen und ohne davon etwas zu wissen, auch starben. Es gehen eben unter uns zahlreiche Candidaten des grauen Stares umher, bei denen es gar nie zu entscheidenden Untersuchungen, geschweige denn zu einer Operation kommt. Von den vorhin Genannten wäre kaum einer zur Beobachtung gelangt, wenn nicht die nahe persönliche Beziehung dazu geführt hätte. Verfasser drängt deshalb auch nie jemandem diese Diagnose auf, wenn er halbwegs schweigen darf.

Diesen Punkt zu erörtern war umso nöthiger, als der Verfasser sich in Consequenz seiner dargelegten Anschauungen vorstellt, dass möglicherweise dieses Vorbereitungsstadium des grauen Stares bei Greisen eben daran erkannt werden könnte, dass man das Spectrum bis auf H und darunter verkürzt findet. Für die Diagnose ist jene handliche Methode am Spectrographen erdacht, von der vorhin Erwähnung geschah. Diese Zustände bei Zeiten zu erkennen ist von Bedeutung. Denn, stammt die Alterskatarakt zum grossen Theil vom Ultraviolett her, das von der Linse jetzt noch begieriger absorbiert wird, seit sie gelb und hart geworden,

dann ist es höchste Zeit, die wirkliche Starbildung recht lange hinauszuschieben, indem man beständig Schutzbrillen gegen Ultraviolett tragen lässt.

Wie die Sache mit dem Spectrumende der Greise steht, wird sich unschwer entscheiden lassen. Vielleicht hat Widmark das zweite Auge von Staroperierten untersucht. In diesem Falle wäre die Sachlage von vornherein klar: es waren das eben auch nicht mehr normale Augen. Von den 12 Greisenaugen dürfte das mit dem am meisten verkürzten Spectrum, seinerzeit, wenn es zur Operation kommt, den dunkelsten, jedenfalls einen röthlichen (etwa R. 4, 5, 6, und r, s, t, u, oder dergleichen) Kern haben. Dass alle Greise solche Absorptionsgrenzen haben müssten, wie die Mehrzahl (nämlich 9) von seinen 11 Personen, und dass jeder Mensch schliesslich starkrank werden müsste, ist doch nicht gut anzunehmen.

Aus den vorgetragenen Thatsachen lassen sich noch einige Vermuthungen ableiten.

Die an 10—55jährigen lebenden Individuen gewonnenen, man kann jetzt (dank Widmarks reichlichen Untersuchungen) schon sagen, durchschnittlichen und normalen Befunde, gestatten einen Rückschluss auf den in dieser Sache negativen physikalischen Einfluss der Netzhaut.

Man kann nämlich das Spectrum der Gesammtmedien aufnehmen, dann die Farbe und das Absorptionsspectrum der Linse allein bestimmen. Diese zwei Spectren miteinander verglichen, zeigen, ob ausser der Linse noch eines der Medien wesentlich absorbiert.

Ist man soweit, dann sind diese Spectren weiters mit dem allgemeinen Durchschnittsspectrum zu vergleichen. Zeigt sich auch hier kein Unterschied, dann ist ein physikalischer Einfluss des Retinalgewebes auf die Zusammensetzung dieses bei der Untersuchung verwendeten Lichtes ausgeschlossen, — im entgegensetzten Falle nachgewiesen.

Der von Widmark verwendeten besonders starken Belichtung verdanken wir allerdings die vor dem Schlusse seiner Arbeit mitgetheilten Ableitungen allgemeinen Charakters. Sie wären mit Benützung des gewöhnlichen Himmelslichtes nicht gewonnen worden. Und wir möchten sie doch keinesfalls missen.

Weiters lässt sich vermuthen, d. h. als eine Folge der vorgetragenen Ansichten über senile Starbildung erwarten, dass die Starkerne von Städtern lichter gelb, die von Landleuten dunkler und gelborange sein werden. Bei Stubengelehrten z. B. müssten sich regelmässig helle, bei Matrosen, Landleuten u. s. w. dunkle Starkerne vorfinden. Die rothschwarze cataracta brunea s. fusca der Myopen im Alter stimmt damit gut überein, dass die weite myopische Pupille sehr viel Licht einfallen liess.

Ferner könnten sich vielleicht in den feineren Verhältnissen Schichtung des Kernes Beziehungen zu der Art der Belichtu

Patient in verschiedenen Epochen seines Lebens ausgesetzt war, nachweisen lassen. Es würde sich dann die Vergangenheit bezüglich des Lichteinfalles mit seinen Folgen in den Schichtungen des Kernes anatomisch, resp. physikalisch ausdrücken. Es müsste auch der Linsenwirbel von dem Gesichtspunkte geprüft werden, ob seine anatomischen Verhältnisse nicht der Aufstellung der vorgebrachten Theorie widersprechen.

Schliesslich müssten gleich grosse Stücke aus der Mitte des Kernes von zwei verschiedenen Linsen oder Staren, eine mit der Dunkelheit der Farbe zunehmende Dichtigkeit (specifisches Gewicht) haben.

Diese noch uncontrolierten Vermuthungen mögen nur erwähnt sein, um zu ihrer Prüfung anzuregen.

Die Kammerbrillen.

Nachdem im vorstehenden erörtert wurde, welche Mittel zur Absorption des Ultraviolett empfohlen werden können, was sie physikalisch leisten, in welcher Form sie beim Auge verwendet werden können, und selbst wie die physiologischen Verhältnisse beschaffen sind, die hiebei in Betracht kommen: erübrigt noch in Kürze auf die Verfertigung und auf die praktische Anwendung der Kammerbrillen einzugehen.

Sollen an Gesunden und Kranken Versuche über den Lichtschutz gemacht werden, so muss man danach streben, dass das neue Schutzmittel in einer annehmbaren Form und in garantierter Qualität, als marktfähige, solide und haltbare Ware in den Handel komme.

Von sämmtlichen im Hauptbericht abgehandelten Stoffen sind hiezu nur zwei geeignet. 1. Das Triphenylmethan in Xylol gelöst, und 2. das Nitrobenzol mit Alkohol oder Xylol gemischt.

1. Triphenylmethan in Xylol soll 35 : 100 genommen werden. Es ist und bleibt farblos. Die Kammer möge vorderhand 2·5 *mm* Tiefe haben und die Brille 4·5 *mm* dick sein. Es soll aber die Hälfte dieser Dimensionen angestrebt werden. In dieser Form sollen die Brillen zunächst nur das Ultraviolett abschneiden. Sie sollen für allgemeine Versuche und für den hygienischen Schutz gesunder Augen dienen. Der Absorptionseffect ist auf Taf. I. Fig. 10, und Taf. III. Fig. 44 b ersichtlich. Da die violetteFluorescenz stören würde, so kann zu deren Verminderung auf 10 *ccm* der Lösung 1 Tropfen Nitrobenzol hinzu gefügt werden.

Parallel damit sollen mittelgraue Gläser zur Verfügung stehen, die ebenfalls Triphenylmethan 35 in 100 Xylol enthalten. Die absorbierende Wirkung zeigt Taf. III. Fig. 44 c. Bei diesen soll die Zuthat von Nitrobenzol einstweilen unterbleiben; es wäre denn, dass die praktische Erprobung es später als unentbehrlich erweisen sollte.

2. Nitrobenzol 1 mit Alkohol 4 (oder besser mit Xylol 4) soll in einer Schichte von 0·5 *mm* zwischen zwei möglichst dünnen Gläsern genommen und ebenfalls, wie oben, mit farblosen und mit mittelgrauen Gläsern, also in 2 Abstufungen, zum Gebrauch bereit gehalten werden. Die Wirkung der farblosen Brille käme der auf Taf. I in Fig. 4 gleich. Die farbige würde überdies eine allgemeine Lichtschwächung durch das Mittelgrau, wie sie auf Taf. II in Fig. 32 dargestellt ist, bewirken.

Betreffs der Verfertigung von Triphenylmethanbrillen wird der Verfasser demnächst Unterhandlugen einleiten. Die Nitrobenzolbrillen dürfte man anfangs noch nicht erhalten, weil erst technische Erfahrungen über ihre Anfertigung vorliegen müssen, bevor man an die Fabrikanten mit dieser subtilen Anforderung herantreten kann.

Als marktfähige Ware für jetzt mehr in Aussicht zu nehmen, ist nicht rathsam.[1]) Sowohl auf die ärztlichen Beobachtungen als auch auf die kaufmännischen Verhältnisse würde es störend einwirken, wenn man in den Fachblättern über einen (noch gar nicht bewährten) neuen Augenschutz in aufdringlicher Weise Nachrichten einrücken und die Verfertigung der freien Concurrenz überlassen würde.

Neben den genannten, für das grosse Publicum berechneten Sorten, wären noch leere Kammern, farblos und mittelgrau für Forscher zum beliebigen Füllen bereit zu halten.[2])

Die Mittheilung über die bisher gemachten Erfahrungen wird die Sachlage klären.

Im Anfang wollte es gar nicht gelingen, halbwegs verwendbare Kammern zu erhalten. Endlich nahm sich die Hofoptikerfirma Franz Fritsch in Wien der Sache an und lieferte die leeren Kammerbrillen. Sie waren mit Minium und Leinöl gedichtet. Für Triphenylmethan in Xylol geht das an, dagegen für Nitrobenzol mit Alkohol nicht. Die hiefür von Rathenow bestellten Brillen waren mit Wasserglas gedichtet. Sie bewährten sich aber nicht, weil sie für die Füllung durchlässig waren.

Trotz dieser vielfachen Bestellungen und der vom Verfasser selbst besorgten Füllungen liegt bis heutigen Tags noch kein dauernd brauchbares Exemplar vor. Viele Brillen wurden schnell, andere nach einiger Zeit doch durchlässig. Bei einigen wenigen jedoch blieb wenigstens eine der zwei Kammern tadellos. Das lässt hoffen, dass wenn auch die Füllung in mechanisch geübte Hände kommt und wenn man die Oeffnung, welche zum Füllen dient, endgiltig verlöthen wird, es gelingen wird, eine Marktware zu erzeugen. Wohlfeil kann diese, besonders im Anfang,

---

[1]) Sobald die erste Orientierung gewonnen ist, können die feineren Abstufungen der grauen Gläser mit einbezogen werden.

[2]) Die nöthigen Schritte zur Erwerbung von Pa

nicht sein.[1]) Die geschilderten Schwierigkeiten sind auch schuld daran, dass bisher mit Kranken gar keine Versuche gemacht werden konnten.

Mit der geplanten Nitrobenzolbrille hat es daher noch eine Weile seine Schwierigkeit. Es muss zunächst ein neues Verdichtungsmittel gesucht werden. Dann ist die minutiöse Ausführung zu studieren, wozu den Fabrikanten Zeit gelassen werden muss. Auch ist man ihnen den Beweis schuldig, dass die Kammerbrillen ein grosses Bedürfnis befriedigen. Dieser Beweis ist aber nicht durch theoretische Abhandlungen, sondern durch einen recht reichlichen Absatz zu erbringen. „Die Industrie leistet alles, was sich lohnt".

Die Kammerbrillen müssen jedenfalls, zum vollen Lichtschutz, gewölbt gestaltet werden. Die Nitrobenzolbrille soll aber sehr dünn sein. In der Idee lässt sie sich sogar mit $^1/_3$ *mm* Dicke des Vorder-, $^1/_3$ *mm* des Hinterglases und $^1/_3$ *mm* Kammertiefe, im ganzen mit nur 1 *mm*, oder sagen wir (um die für die rauchgraue Färbung nöthige Schichtdicke vorzusehen), mit 1·5 *mm* berechnen. Dies wird sich mit gewölbten Gläsern schwer ausführen lassen. Und selbst über die flachen schrieb der Fabrikant: „Die gewünschte Dicke der Gläser von 0·3 *mm* konnte mit Rücksicht auf die Zerbrechlichkeit beim Einsetzen in die Brillen, wobei ein gewisser Druck angewendet werden muss, nicht eingehalten werden."

Wollte man noch dünnere Kammern haben, so wäre Nitrobenzol 1 auf Alkohol 2 oder Xylol 2 zu nehmen, und die Schichtdicke müsste 0·25 *mm* sein; das würde dann der Lösung 1 zu 25 bei 2·5 *mm* Schichtdicke im Hauptberichte entsprechen. Concentriertere Lösungen dürfte man nicht nehmen, weil nur die doppelte Menge des zugeführten Alkohols den Gefrierpunkt genügend unter Null herabdrückt. Nitrobenzol für sich wird bei + 3° starr. Für solche Schichten müsste man zwischen die zwei (jetzt dünnen) Gläser einen sehr schmalen (0·25 *mm* dicken) Ring einlegen und das Ganze wie einen gemeinsamen Körper in den Rahmen der Brille pressen.

Glaskugeln im warmen, weichen Zustande flach concav drücken und den nachher gefüllten Zwischenraum endgiltig verschliessen, wäre eine weitere Art der Ausführung, wobei auch die Eindichtung in den Brillenring entfiele.

Man bewegt sich gewissermaassen im Kreise: Ohne präsentable Brille keine ärztlichen Versuche, ohne ärztliche Versuche keine bestimmte Zusage an die Fabrikanten und auch keine tadellosen Brillen. Auf diesem Punkte angelangt, wurde es nöthig, vor die Fachkreise zu treten. Ihre Meinung ist für die Fabrication maassgebend.

[1]) Vom Triphenylmethan kosten 10 *g* 2 Mk. 80 Pf. Eine solche Brille dürfte jetzt noch auf das Vielfache der gewöhnlichen Brillen zu stehen kommen. Herr Hofoptiker Franz Fritsch in Wien ist bereit, für 15 fl. ö. W. die leere Brille zu liefern.

Einige Nebenbemerkungen seien zur genaueren Orientierung noch gestattet. Von dichtenden Substanzen käme für Nitrobenzol mit Alkohol vielleicht Paraffin in Betracht, nicht aber Kautschuk und Collodium, für Xylol das Schellack. Indessen ist damit kaum eine Dauerbrille herzustellen. Kurze Haltbarkeit und hoher Preis sind aber üble Eigenschaften. Von Glassorten sind solche vorzuziehen, die schon an und für sich Ultraviolett möglichst absorbieren. Von Triphenylmethan braucht man für eine Kammer 2·4 *ccm* Lösung, in welcher das Triphenylmethan $^1/_3$ ausmacht.

Der Raum und die Tiefe der Kammern können aus dem verbrauchten Material berechnet werden. Der Kubikraum K ist $= r^2 \pi H$. wobei H die Höhe des Cylinders, also hier die Tiefe der Kammer bedeutet, und r der halbe Glasdurchmesser $= \frac{3{\cdot}5}{2}$ ist. Die jetzt empfohlene Triphenylmethanbrille hat also:

$$H = \frac{K}{r^2 \pi};\ 2{\cdot}5\ mm = \frac{2400}{960},\ \text{rund} = 2{\cdot}4\ cc.$$

Die graue Färbung könnte auch durch die Lösung erreicht werden. Diesbezüglich wurde versucht: Nigrosin in aqua, Alkohol, Benzol; Indulin in aqua, Alkohol; Resorcinschwarz in Alkohol; Brillantschwarz und Tiefschwarz in Alkohol; Kernschwarz in aqua; Lampenschwarz in aqua. Nur letzteres war in Verdünnungen ohne eine Nebenfarbe wirklich schwarz. Es erscheint besser, die Färbung jetzt noch in der Substanz des Glases beizubehalten.

Das Gewicht einer gewöhnlichen Lesebrille in Horn betrug 13 *g*, einer Strassenbrille in Goldfassung $12^1/_2$ *g*, einer Starbrille in Stahlfassung 20—25 *g*, der Kammerbrillen 25—30 *g*.

Mit der Kammer, welche die absorbierende Lösung aufnimmt, können optische Correctionen ohne Schwierigkeit combiniert werden. Herr Fritsch lieferte solche Brillen mit + 10 D für einen Staroperierten, mit + 1·5 für die Strasse und mit + 3 D zum Lesen für den Verfasser, mit — 2·75 D für einen Myopischen, und eine mit einer Doppelkammer. Von diesen Kammern wurde die eine mit einer anaktinischen, die andere mit einer antithermischen Lösung gefüllt, um zu gleicher Zeit die ultravioletten und die infrarothen Strahlen auszuschalten.

Aus der letzteren Angabe ersieht man, dass sich Schutzbrillen auch gegen die Wärmestrahlen construieren lassen. Am besten eignet sich hiefür nicht der unverdientermaassen in Ruf gekommene Alaun, sondern Eisenchlorür und das Eisensulfat, welche viel intensiver wirken.[1])

[1]) S. Richard Zsigmondy in Wied. Ann. 1893, Bd. 49, S. 531, u. 1896, Bd. 57, S. 637.

Für die Benennung der hier abgehandelten Art von Schutzbrillen würde das Epitheton „anaktinisch" dem gebildeten Publicum unserer Zeit am geläufigsten sein, denn man ist meist noch in dem irrigen Glauben befangen, dass die chemische Wirkung nur einem besonderen Theile (dem oberen) des Spectrums zukommt. Da aber diese Anschauung bereits als ganz unhaltbar erwiesen[1]) ist, so wäre die passendste Benennung „Schutzbrillen gegen Ultraviolett".

Die Frage, ob eine dieser Schutzbrillen das Spectrum wirklich an der Linie H abschneidet, wäre folgendermaassen zu entscheiden: Dass es nicht unter der Linie H, also im sichtbaren Theil des Spectrums geschieht, ist schon durch den Anblick der Hauptsache nach entschieden. Der Mangel einer Färbung, oder höchstens eine Spur von Gelb- oder Braunfärbung zeigt deutlich an, dass vom farbigen Spectrum nichts Wesentliches fehlen kann. Schwerer ist die umgekehrte Frage zu beantworten. Etwas gelbe Färbung beweist durchaus nicht, dass das Ultraviolett abgeschnitten ist. Ueberhaupt beweist dies gar keine Art und Intensität von Färbung, wie bereits genugsam betont wurde. In bestimmter Weise wird die zuletzt aufgeworfene Frage nur durch eine Darstellung des Absorptionsspectrums am Spectrographen gelöst. Hat man hiezu keine Gelegenheit, so kann man die Brille auf lichtempfindliches Papier legen und nach etwa einer $^1/_2$ Stunde nachsehen. Unter dem Glase muss die Bräunung viel geringer sein als ringsum. (Ganz kann sie nicht ausbleiben, weil ja Violett und Blau durchgehen und photochemisch wirken.)

Eine noch bessere Controle bestünde darin, dass man durch die Brille Licht auf eine farblose fluorescierende Lösung (z. B. Chininbisulfat, Aesculin, oder auf eine andere Schutzbrille dieser Art) fallen lässt. Die mittelbar beleuchtete Substanz stellt ihre Fluorescenz ein. Der Grund dieser Erscheinung ist klar: wenn das ultraviolette Licht wirklich ausgeschaltet ist, kann es auch keine Fluorescenz hervorrufen, und bei den genannten Substanzen ruft fast nur ultraviolettes Licht Fluorescenz hervor.[2])

Die Indicationen für den Gebrauch der Schutzbrillen gegen Ultraviolett lassen sich vorerst nur theoretisch aufstellen. Es wären folgende:

1. Arbeiten bei intensivem elektrischen Licht, Magnesiumlampen u. s. w.

2. Untersuchungen bei greller Beleuchtung, an der Sonnenscheibe; Mikroskopieren bei künstlicher Beleuchtung; Touristen auf Gletscherpartien, Maler en plein air, berufsmässige Seefahrer.

---

[1]) Vergl. Ostwald, allg. Chem. II. 1027—28, u. Nernst theor. Chem. S. 678 u. ff. Auch Roloff, Zeitschr. f. phys. Chemie 1898, Bd. 26, H. 3.

[2]) S. Fig. 1 und 2 auf S. 476 und 477 (Hagenbach), welche die hier berührte Sachlage sogar etwas zu ungünstig beurtheilen lässt, weil dort dicke Schichten wirkten.

3. Arbeiten bei grellem Feuerscheine, bei Hochöfen, deren schädlichen Einfluss man bisher einzig der strahlenden Wärme zuschrieb.

4. Jede entzündliche Krankheit im vorderen Theile des Augapfels, besonders jede heftigere Blepharitis und Conjunctivitis, dann die Keratitis, Iritis, Scleritis, Chemosis u. s. w. im Sinne der Widmark'schen experimentellen Befunde.

5. Vielleicht auch Pterygien, besonders progressive,[1]) wenn sie im Zustande der Reizung sich befinden und einstweilen durch milde Mittel beruhigt werden sollen.

6. Bei Chorioiditis und Retinitis acuta.

7. Als Schutz gegen Blendung bei allen Personen, die zu Augenkrankheiten neigen.[2])

8. Bei Cataracta incipiens; bei Leuten, die an einem Auge schon Katarakte haben; die von kataraktösen Eltern abstammen; deren Spectrum nicht mehr über die Linie H reicht.

9. Alle Aphakischen (in Combination mit Convexlinsen). Für Diese sollte ein gelbes Ueberfangglas von R. 7. u. für die Kammer genommen werden, und in den ersten Zeiten vorerst eine Fieuzal'sche Brille getragen werden.

10. Vielleicht manche Iridektomierte.

11. Leute mit Erythropsie.[3])

12. Neurastheniker und Photophobiker.

---

[1]) Krienes muthet, wie schon erwähnt, dem Verf. zu („Einfluss des Lichtes" u. s. w. S. 41) die Ansammlung ultravioletten Lichtes hinter den auf der Hornhaut angelagerten fremden Körpern anzunehmen. Von den Seiten der fremden Körper prallt das Licht schief auf die Hornhaut ab und dringt in sie hinein. Dies ist kaum misszuverstehen, es wurde experimentell nachgewiesen, und ist leicht nachzuprüfen. S. ungar. Beitr. 1895, Bd. I. S. 64.

[2]) Vergl. H. Cohn, Hygiene d. Auges 1892. S. 625—648, und die Literaturangaben auf S. 811—813.

[3]) E. Fuchs (Graefes A. f. O. 1896, Bd. 42, S. 205 u. ff.) erklärt, er sei überzeugt, dass die Versuche des Verf. (Ung. Beitr. 1895, Bd. I. S. 101) „überhaupt nicht geeignet sind, Erythropsie hervorzurufen" (S. 223). Es ist misslich, jemandem eine Sinneswahrnehmung, die er nicht gehabt hat, beweisen zu wollen. Aber abgesehen davon, dass in dem fraglichen Falle ausser dem Verf. noch andere Personen einem Irrthum hätten verfallen müssen, gibt E. Fuchs nicht die Gründe seiner Ueberzeugung an, warum das Phänomen der Erythropsie in den Versuchen des Verf. überhaupt nicht zustande kommen könne. Die Ausführungen von E. Fuchs über die Beziehung der ultravioletten Strahlen zur Entstehung der Erythropsie (S. 228) scheinen vielmehr für die angezweifelte Möglichkeit zu sprechen.

Im Principe wird E. Fuchs dem Verf. vermuthlich beistimmen, dass, wenn das ultraviolette Licht E. erzeugt, und das übrige Spectrum ohne Ultraviolett keine E. erzeugt, die E. eine Folge der ultravioletten Reizung ist. Auch steht eine durch klar umschriebene Experimente gewonnene Erkenntnis jedenfalls höher, als eine

Der Verfasser hat Kammerbrillen mit allerlei Füllungen und zuletzt nur die vorhin empfohlenen Triphenylmethanbrillen getragen. Auf den ersten Versuch war er sehr gespannt, aber nachher sehr enttäuscht. Ebenso ergieng es anderen Personen. Allmählich aber gestaltete sich der subjective Eindruck anders.

Wenn man aus einem verdunkelten Raum auf die sonnenhelle Strasse heraustrat, empfand man es als eine deutliche Erleichterung, wenn man die farblose Triphenylmethanbrille aufsetzte; im Vergleich mit einer gewöhnlichen rauchgrauen Brille machte sich eine höchst behagliche Empfindung geltend, wenn man sie mit einer grauen Triphenylmethanbrille vertauschte. Bei Fahrten auf dem Wasser war der Unterschied noch viel deutlicher zu Gunsten der Kammerbrille. Mit ihr konnte man im Sonnenschein lesen, im Wagen ohne Beschwerde gegen die Sonne fahren, im Freien liegend lesen, was mit einem Augenschirm oder mit der Schmidt-Rimpler'schen Peripherieschutzbrille viel unbequemer ist, weil das Gesichtsfeld beeinträchtigt wird. Die Magnesiumlampe und das Sonnenlicht beim Spektrographieren blendeten nicht. Das wird auch mit der Fieuzal'schen Brille erreicht, aber unter Preisgabe des deutlichen Erkennens, wie schon die früher angeführten Daten beweisen.

Beim Fahren zeigte sich zur Mittagszeit und bei grellem Sonnenscheine jenes Phänomen der Erythropsie, dass alle Buchstaben eines vorgehaltenen Druckes roth erscheinen,[1] nicht mehr, oder doch nur am Rande, ausserhalb des Wirkungskreises der Brille. Es verschwand, wenn die Brille zurechtgerückt wurde. Das Licht von Bogenlampen blendete nicht mehr. In der Dämmerung konnte man wie bei jeder Brille eine vermehrte Verdunkelung wahrnehmen. Kleine Recidive eines früheren Augenkatarrhs blieben jetzt ganz aus.[2]

Ob ein consequentes Ausschliessen des Ultraviolett keine Nachtheile bringt, lässt sich voraus nicht ermessen. Es dürfte dafür dasselbe Moment maassgebend sein, das in allen Fragen der Schonung in Betracht kommt: das individuell richtige Maass.

---

statistische Zusammenzählung der Fälle, die sonst so schätzenswert und als Grundlage jeden weiteren Forschens unentbehrlich ist, und höher als die descriptive Semiotik, deren Bedeutung in diesem Falle durchaus nicht bezweifelt werden soll.

Dass die E. mit einem Regenerationsvorgange im Zusammenhange steht, also an sich kein pathologischer Process ist, sowie dass man durch das Betrachten von Schneeflächen die Erscheinung hervorrufen kann, hat der Verf. vor E. Fuchs angegeben. Es ist aber ein wesentliches Substrat seiner Arbeit, ohne dass die Quelle angegeben ist.

[1]) Vergl. Ungarische Beiträge I. Bd. S. 109.

[2]) Er war entstanden, nachdem ein gegenüberliegendes Haus abgetragen war und die Sonne reichlicher in die diesseits gelegene Wohnung hineinschien. Damals konnte man sich auch darauf einüben, zu beurtheilen, ob das Fenster im Rücken geschlossen und dadurch das Ultraviolett vermindert sei oder nicht.

Das ultraviolette Licht soll angeblich die Ansteckungen vermindern, indem es keimschwächend wirkt. Es wird dies wohl kaum ein ernster Einwand gegen die Verwendung der Schutzbrillen sein.

Auch aus dem spectrographischen Lichteffecte lässt sich keine Parallele oder gar ein numerisches Maass für die physiologische Schonung ableiten. Im photochemischen Processe wird ein gegebenes Material verändert. Im Sehact wird ein Material zersetzt, das in fortwährender Neubildung begriffen ist.

Man beruft sich mitunter auf einen Satz in Helmholtz' physiologischer Optik, dass das ultraviolette Licht keine Wirkung auf die Netzhaut hat. Und daraus würde folgen, dass kein Schutz gegen Ultraviolett nöthig ist. Es kann aber Helmholtz unter dem Ausdruck „keine Wirkung" eigentlich nur die Sehwirkung gemeint haben, denn von einer anderen ist in der physiologischen Optik gar keine Rede. Somit hat er nicht deren anderweitige Reizwirkung geleugnet. Widmarks Arbeiten sind nicht erwähnt; diese betreffen aber pathologische Wirkungen.

Wie immer auch die Verwendung der hier bekannt gemachten Schutzbrillen gegen Ultraviolett sich gestalten mag, soviel kann mit Bestimmtheit behauptet werden, dass sie ein physikalischer Behelf sind, der zur Lichtregulierung für kranke Augen dienen kann. —

Wenn wir uns Rechenschaft geben, welche Mengen und Qualitäten der strahlenden Energie bis zu unserer Netzhaut gelangen, so finden wir Folgendes:

Das Sonnenlicht kann, nach O. Tumlirz'[1]) Berechnung, durch 1020 Quadrillionen Lichteinheiten ersetzt werden. Von diesen mögen beiläufig 500.000 Lichteinheiten in unsere Atmosphäre eintreten. Durch Absorption vermindert, treten im Juli mittags allenfalls noch 60—70 Tausend, im Winter 5—6 Hundert Einheiten bei unserem Sehacte in Action. Davon erhalten wir im geschlossenen Raume bei der Arbeit meist weit unter 100, an sehr trüben Tagen selbst nur 2—3 Einheiten.

Was die Wellenschwingungen mit Bezug auf ihre Länge betrifft, so hat Cornu und Mascart[2]) nachgewiesen, dass je höher wir in unserer Atmosphäre steigen, umso kleinere Wellenlängen noch vorkommen. Ebenso, dass die kleinsten Wellenlängen des elektrischen Funkens von 0·10 μ und darunter, selbst im luftleeren Raume kaum auf eine grössere Entfernung als 1 *m*, sonst nur 0·1 *m* nachweisbar sind und dann schon absorbiert werden. Das lässt ahnen, dass vom Sonnenkörper Schwingungen von einer für uns unfassbaren Kleinheit mit den übrigen grösseren Wellenschwingungen ausgehen mögen, von denen beim Eintritt in unsere Atmo-

[1]) Mechanisches Aequivalent des Lichtes, in Wied. Ann. 1889, Bd. 38, S. 640.
[2]) A. a. O. Vergl. auch Winkelmanns H. d. Physik 1894, Bd. II., S. 429.

sphäre nur mehr wenig, in unserer eigenen Schichte aber gar nichts mehr vorhanden ist. So findet sich denn als kleinste Welle des uns treffenden Sonnenlichtes nur mehr eine von etwa 0·30 μ aus der Gegend der Linie S und T des Spectrums. Diese Schwingungen abwärts bis zu 0·3968 μ, der Linie H des Spectrums sind es, mit welchen die vorliegende Arbeit es zu thun hatte.

Im vorderen Abschnitte des Auges bewirken die letzteren, wenn sie intensiv sind, allerlei Störungen, wie Widmark und Ogneff dargelegt haben.[1]) In der Linse aber werden sie zurückbehalten und verursachen selbst bei mässiger Stärke durch fortwährende Einwirkung, wie wir hier nachzuweisen versuchten, allmähliche Veränderungen.

Um diesen Rest der farblosen Strahlen aus der oberen Spectralregion unschädlich zu machen, auch um uns gegen einen allfälligen Reichthum an solchen Strahlen von Seiten der künstlichen Lichtquellen schützen zu können, wurden die in dieser Abhandlung schliesslich empfohlenen Schutzbrillen gegen Ultraviolett ersonnen.

Sie bezwecken die chemische Exstinction des Lichtes, soweit das ohne optische Exstinction möglich ist.

---

[1]) Und die noch viel eingehender kennen zu lernen wünschenswert ist, namentlich in Bezug auf die pathohistologischen Folgen.



Fig. 1. Emmetropischer Typus.

Fig. 2. Hypermetropischer Typus.

Fig. 3. Myopischer Typus.

Fig. 4. Ligamentum pectinatum Hueck.

Fig. 5. Musc. dilatator pupillae.

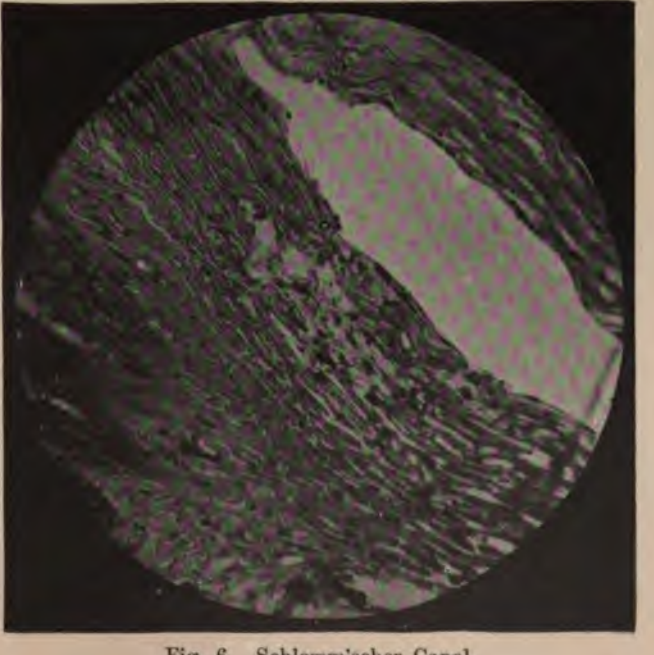

Fig. 6. Schlemm'scher Canal.





Fig. 7. Fall I.

Fig. 8. Fall II.



Fig. 9. Fall V.

Fig. 10. Fall V.

Fig. 11. Fall V.

Fig. 12. Fall V.



Fig. 13. Fall VIII.

Fig. 14. Fall X.

Fig. 15. Fall XI.

Fig. 16. Fall XII.

Fig. 17. Fall XIV.

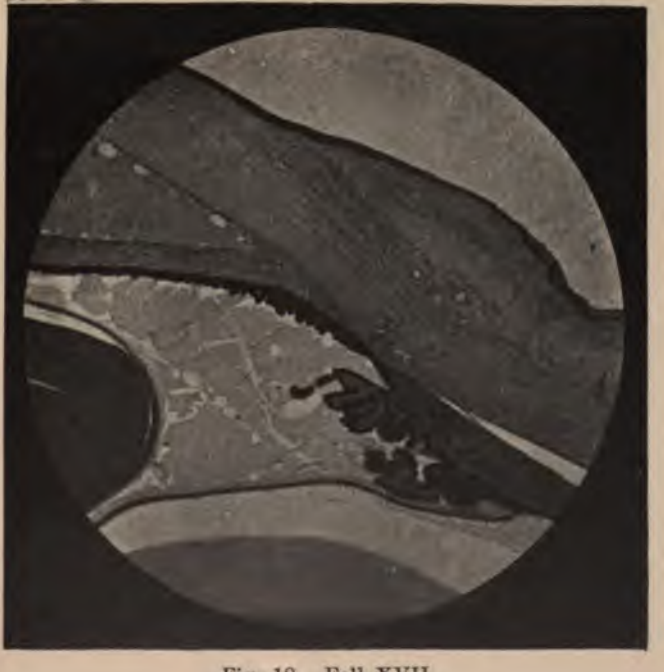

Fig. 18. Fall XVII.

Fig. 19. Fall XVIII.

Fig. 20. Fall XX.

Erklärung zu den Abbildungen.

Allgemeine Bemerkungen. Lichtquelle: Himmelslicht an klaren Tagen, in Mittagsstunden, von Norden. Vogel'scher Spectrograph. Wenn nicht anders angegeben: Spaltöffnung 0·25 *mm*, Schleussner'sche Bromsilbergelatineplatten, Rodinal-Entwickler, Schichtdicken der Flüssigkeiten 2·5 *mm*, abgestandene Lösungen, 1 Stunde Exposition.

I. Tafel.

1. Acid. nitricum, 12 *mm* Schicht, darüber ein Himmelslicht-Zwillingsstreifen zum Vergleich; 18. October 1898.
2. Petroleum, farbloses amerikanisches; gelblich vom Abstehen seit zwei Jahren; 22. December 1898.
3. Petroleum, Maschinenöl (Fiume) R. 7. v.; 22. December 1898.
4. Nitrobenzol in Alkohol 1:20, R. 9. v.; 22. December 1898.
5. —10. Triphenylmethan in Xylol; 24. und 26. December 1898.

5. 6.	15:100	1·25 *mm*	
		2·5 „	
7. 8.	25:100	1·25 „	
		2·5 „	
9. 10.	35:100	1·25 „	
		2·5 „	

11. Picrin in Wasser 1:10.000, R. 9. u.; 2. November 1898 halbtrüb.
12. Anthracen in Benzol saturiert (1:66) R. 7. v., vom Parathracenniederschlag geschwächte alte Lösung; 22. December 1898.
13. Chinin bisulf. 1:14 in Wasser 2 und Alkohol 1; 1. December 1898.
14. Chinin bisulf. 1:30 in Wasser 2 und Alkohol 1; 9. December 1898.
15. Chinidin sulf. in angesäuertem (HCl) Wasser 1:20; 1. December 1898.
16. Chinidin sulf. in angesäuertem (HCl) Wasser 1:40; 10. December 1898.
17. Ol. Carvi R. 6. t. u.; 3. December 1898.
18. Ol. Cinnamomi R. 7. s.; 3. December 1898.
19. Ol. Citri albiss. R. 10. v.; 10. December 1898.
20. Guajak in Alkohol 1:25, R. 5. < t.; 1. December 1898, schwach nebelig bei Sonnenschein.

Die erste der Fraunhofer'schen Linien oben links ist F.

I.

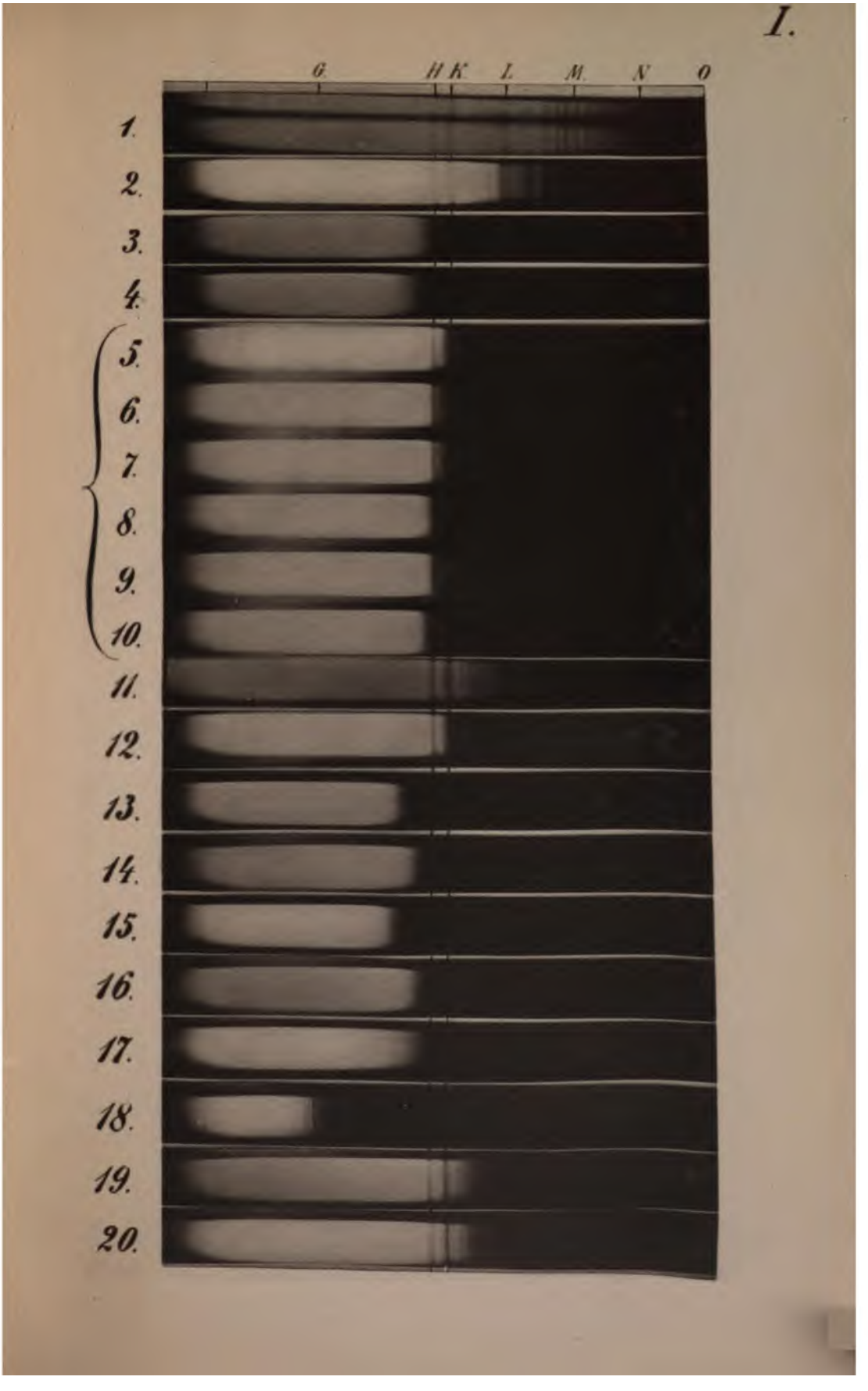

II. Tafel.

21. Phloridzin in Alkohol 3 : 10, R. 5. u.; 1. December 1898, sonnig aber nebelig.
22. Aesculin in Methylalkohol sat., R. 8. v.; 11. December 1898.
23. Quercitrin in Alkohol 1 : 500, R. 8. u—v.; 2. December 1898.
24. Quercetin in Alkohol 1 : 20.000, R. 12. u—v.; 30. Jänner 1899.
25. Fraxin in Wasser und Alkohol (4 : 1) sat. frisch, R. 33. < u.; 11. December 1898.
26. Primulin (Victoriagelb) in Alkohol 1 : 30.000, R. 9. u.; 2. November 1898, halbtrüb.
27. *a)* Triphenylmethan in Xylol 25 : 100, farblos; *b)* Chinidin in aqu. ac. 1 : 40; *c)* Quercitrin in Alkohol 1 : 750; *d)* alle drei zugleich. Je $^1/_4$ Stunde, bei 1·0 *mm* Spaltöffnung; 30. Jänner 1899.
28. Feste Lösung von Triphenylmethan in Canadabalsam, 2 *mm* Schichte, $1^1/_2$ Jahre alt; 7. Jänner 1899.
29. *a)* Leeres Gefäss; *b)* gefüllt mit Triphenylmethan 2% in Xylol. in 15 *mm* Schichte. Spectrograph gegen das Gefäss gekehrt je 5 Tage lang, im Sommer 1897.
30. *a)* Leeres Gefäss; *b)* Chininbisulfat $^1/_2$% in Wasser. Sonst wie das Vorige.

Die Nummern 31—36 (Absorptionsspectren farbiger Gläser) wurden bei 0·5 *mm* Spaltöffnung mit je $^1/_4$stündiger Exposition am 30. März 1899 an einem hellen Mittage von $^1/_2$11—1 Uhr in einem Zuge aufgenommen, um die Lichtwirkung gut vergleichen zu können. An den Doppelspectren ist immer das untere vom freien Himmelslicht. Von sämmtlichen Himmelslichtspectren sind die mittleren (um efwa 12 Uhr angefertigten) die am meisten entwickelten.

31. Lichtgrau, v. = $^6/_6$, R. 31. n.
32. Mittelgrau, v. = $^6/_{7·5}$, R. 31. h.
33. Dunkelgrau, v. = $^6/_{10}$, R. 31. b.
34. *a)* Licht-Kobaltblau, v. = $^6/_{6·66}$, R. 19—20. r—s.
34. *b)* Mittel-Kobaltblau, v. = $^6/_{7·5}$, R. 19—20. n—o.
34. *c)* Dunkel-Kobaltblau, v. = $^6/_{10}$, R. 19—20. h—i.
35. Carminroth, v. = $^6/_{7·5}$, R. 28. l.
36. Blaugrün, v. = $^6/_{7·5}$, R. 15—16. i.

In Figur 29 und 30 ist unter *a)* das im Originale auch nur eben erkennbare Spectrum des Reflexlichtes der Glaswand hier in der Copie ganz ausgeblieben, wie auch sonst manche Feinheiten der Originale.

II.


F.
G.
H.K.
L.
M.
N
O.
21.
22.
23.
24.
25.
26.
27a.
" b.
" c.
" d.
28.
29a.
" b.
30a.
" b.
31.
32.
33.
34a.
" b.
" c.
35.
36.

III. Tafel.

Die Nummern 37—41 schliessen sich an die vorherigen an; sie sind am 6. April 1899 aufgenommen: Himmelslichtstreifen ist hier der obere.

37. Gelb Nr. 4. v. = $^6/_6$?, R. 34—35. r.

38. Gelb Nr. 7, v. = $^6/_{6\cdot66}$, R. 6—34. o.

39. Gelb Nr. 10, v. = $^6/_{7\cdot5}$, R. 6. m.

40. Gelb Nr. 13, v. = $^6/_{8\cdot57}$, R. 3—4, i—h.

41. Gelb Nr. 16, v. = $^6/_{12}$?, R. 6—7. b—c.

Die Nummern 42—44 sind mit 0·25 *mm* Spaltöffnung und $1^1/_2$stündiger Exposition angefertigt, um die Lichtwirkung ausgiebig zu machen.

42. *a)* Fieuzal Nr. 1 hellgelbe Brille, v. = $^6/_6$, R. 7. m.; *b)* Fieuzal Nr. 3 dunkelgraugelbe Brille, v. = $^6/_{7\cdot5}$, R. 7. f. Der Himmelslichtstreifen ist gleichzeitig gemacht.

43. Berusste Platte.

44. Zum Vergleichen: *a)* Mittelgrau als leere Kammer, v. = $^6/_{8\cdot57}$, R. 31. h—i.; *b)* farblose Kammer mit Triphenylmethan in Xylol 35 : 100; *c)* die mittelgraue Kammerbrille mit Triphenylmethan in Xylol 35 : 100 gefüllt. Am 1.—6. November 1898; der Himmelslichtstreifen konnte nicht gleichzeitig, aber anschliessend gemacht werden; Platte von Lumière, double orthochrome.

Die Schlussgruppe zeigt Spectren der Augenmedien vom Menschen. Sie wurden 1 Tag nach dem Tode, mit 1 *mm* Spaltöffnung und 1stündiger Exposition, soweit möglich mit gleichzeitigem Himmelslichtstreifen, hier als untere Hälfte, angefertigt.

45. Hornhaut. 44jährig. 21. Februar 1898.

46. Kammerwasser. 28jährig. 22. Februar 1898.

47. Linse, neugeboren. 29. Jänner 1898.

48. Linse. 24jährig. 27. Jänner 1898.

49. Linse. 54jährig. 23. Jänner 1898.

50. Linse. 75jährig. 24. April 1898.

51. Glaskörper. 44jährig. 21. Februar 1898.

52. Glaskörper. 75jährig. 27. März 1898.

53. Ganzer Augapfel. 40jährig. 23. Februar 1898.

54. Ganzer Augapfel. 75jährig. 23. April 1898.

55. Ganzer Augapfel, neugeboren. 30. Jänner 1899.

Die weissen Striche auf der Linie H in Fig. 50, 52 und 54 stammen von einem zur Markierung über die Originalplatte quer gezogenen Tintenstriche her, der sich nicht mehr auswässern liess. Der halbhelle Fleck in Fig. 54 vor L ist ein Copierfehler.

III.


F
G
H K
L
M
N
O
37.
38
39.
40.
41
42 a
b.
43
44 a
b
c
45
46.
47
48
49
50
51
52
53.
54
55

LANE MEDICAL LIBRARY

This book should be returned on or before
the date last stamped below.

10M-4-49-63290

118894

Q46 Schülek, W.
S38 Ungarische Beitrage zur
1895- Augenheilkunde.
~~1900~~ ~~118894~~
v.1-2

NAME	DATE DUE